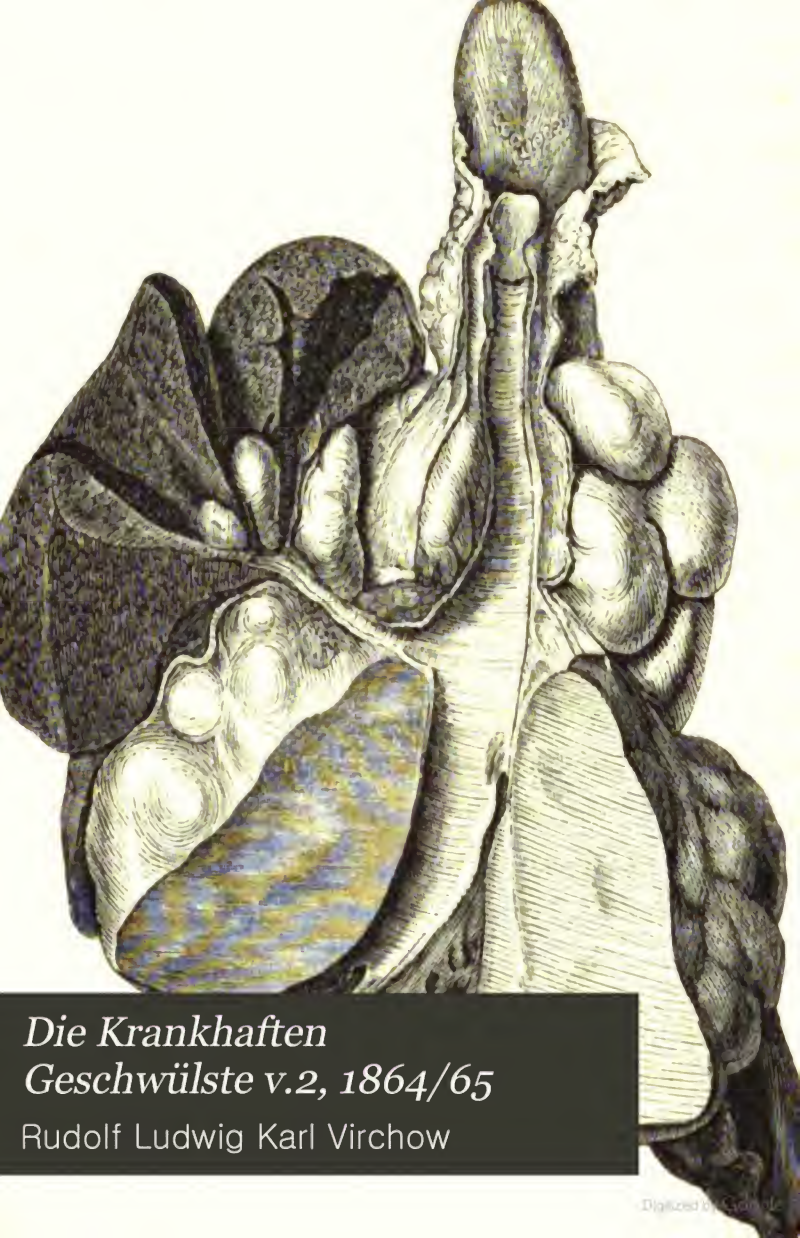

Die Krankhaften Geschwülste v.2, 1864/65

Rudolf Ludwig Karl Virchow

...AS & HESSE
...chhandlung f. Medicin
BERLIN, N. W.
LUISENSTRASSE 42.

LANE
MEDICAL

LIBRARY

Gift
Dr. Oscar J. Mayer.

Digitized by Google

Vorlesungen

über

PATHOLOGIE

von

RUDOLF VIRCHOW.

Dritter Band:

ONKOLOGIE.

Zweiter Theil.

Berlin, 1864—65.

Verlag von August Hirschwald.

Unter den Linden No 68.

Digitized by Google

Die

KRANKHAFTEN GESCHWÜLSTE.

Dreissig Vorlesungen,

gehalten

während des Wintersemesters 1862—1863 an der Universität zu Berlin

von

RUDOLF VIRCHOW,

ord. öff. Professor der pathologischen Anatomie, der allgemeinen Pathologie und Therapie, Director des pathologischen Institutes, dirigirendem Arzte an der Charité und Mitgliede der wissenschaftlichen Deputation für das Medicinalwesen.

Zweiter Band.

Mit 98 Holzschnitten.

Berlin, 1864—65.

Verlag von August Hirschwald.

Unter den Linden No. 68.

Digitized by Google

Der Verfasser behält sich das Recht zu Uebersetzungen in fremde Sprachen, besonders in das Englische und Französische vor.

Digitized by Google

A651
V813
v.2
1864-65

Vorwort.

Meine Erwartung, es werde mir gelingen, das vorliegende Werk rasch zu Ende zu bringen, hat sich nicht erfüllt. Die Schwierigkeiten waren grösser, als ich vorhergesehen hatte, und so hat nicht nur die Herausgabe der Vorlesungen 17—21 volle zwei Jahre in Anspruch genommen, sondern ich sehe mich auch genöthigt, wegen des noch immer fehlenden Schlusses die Nachsicht der Leser anrufen zu müssen.

Zu einem gewissen Theil müssen zu meiner Entschuldigung dienen die überaus schweren und zahlreichen anderweitigen Pflichten, welche ich in erster Linie zu erfüllen habe, von denen einzelne während der letzten Jahre eine ungewöhnlich grosse Anstrengung erforderten. So war namentlich meine Krankenabtheilung während der langen Dauer des Polenprocesses und während des vergangenen Winters so beträchtlich angewachsen, dass daraus ein bedeutender Arbeitszuwuchs hervorging. Dazu kam die letzte Session des Abgeordnetenhauses, welche in ihrer fünfmonatlichen Dauer eine solche Fülle immer neuer Aufgaben mit sich brachte, dass ich nach und nach meine Privatthätigkeit auf das allerkleinste Maass zurückgebracht sah und dass endlich der Druck des Geschwulstwerkes gänzlich zum Stehen kam.

Immerhin waren diese äusseren Hindernisse vorübergehend. Ungleich schwerer und anhaltender wirkten die inneren. Ein Blick auf den jetzt abgeschlossenen zweiten Band zeigt, dass darin die schwierigsten und dunkelsten Gebiete nicht blos der Onkologie, sondern der Pathologie überhaupt abgehandelt sind. Die Sarkome, die Syphilis und der Aussatz, die Scrofulose und Tuberculose können für jeden Forscher, der seine Kräfte versuchen will, als würdige Aufgaben bezeichnet werden. Die

17305

Digitized by Google

Literatur über diese Gegenstände, welche zum Theil durch alle Zeitalter der wissenschaftlichen Medicin hindurchreicht, ist ebenso massenhaft, als verwirrend. Die Sarkome sind nie früher zum Gegenstande einer monographischen Bearbeitung gemacht worden; hier war fast die ganze Doctrin aus der Casuistik und den Specialdisciplinen herauszuarbeiten. Allein die erneute Untersuchung sämmtlicher, in unserer Sammlung befindlichen Präparate von Sarkomen und verwandten Geschwülsten hat ein halbes Jahr Arbeit gekostet. Syphilis und Aussatz, Scrofeln und Tuberkeln sind leider nur zu oft monographisch behandelt und sie haben sich dadurch in vielen Beziehungen der allgemeinen Betrachtung fast ganz entzogen; hier war es nöthig, den ungeheuren literarischen Stoff an jedem einzelnen Punkte durch die genaueste Nachprüfung zu sichten und das beglaubigte Wissen in geläuterter Form neu zusammenzufassen.

Die Vorlesungen des zweiten Bandes sind daher durch zahlreiche Zusätze und Erweiterungen so sehr angewachsen, dass der ursprüngliche stenographische Text an vielen Stellen nur noch der rothe Faden ist, um den sich die Darstellung schlingt. Der Vorlesungs-Charakter ist dadurch fast ganz verloren. Indess hoffe ich, dass man mir verzeihen wird, da es am Ende gleichgültig ist, was mündlich ausgeführt und was schriftlich hinzugefügt ist. Diejenige Form, in welcher die Ueberzeugung von der Wahrheit des Gesagten am sichersten hervorgebracht werden kann, ist jedenfalls die vorzüglichere, und ich denke, dass mir Niemand das Verdienst bestreiten wird, sowohl die literarischen, als die empirischen Beweise in möglicher Vollständigkeit vorgelegt nnd zugleich in den engsten Raum zusammengedrängt zu haben. In einer Zeile, ja in wenigen Worten ist nicht selten das Ergebniss langer literarischer Forschung oder mühseliger anatomischer und klinischer Beobachtung enthalten.

Nichtsdestoweniger hat sich die Ausdehnung der Arbeit durch die Zusätze so sehr erweitert, dass es nöthig geworden ist, noch einen dritten Band zu machen. Derselbe wird voraussichtlich schnell gefördert werden, da das noch übrige Material ungleich kürzer und einfacher ist und viel weniger Ueberarbeitung erfordert.

Berlin, am 16. October 1865.

Rudolf Virchow.

Digitized by Google

Übersicht der Holzschnitte im zweiten Bande.

		Seite
Fig. 108.	Knorpelige spongiöse Exostose des Femur	10
„ 109. 110.	Knorpelige Exostose des Schulterblattes	13
„ 111.	Hyperostose der einen Hälfte des Os sphenoides	26
„ 112.	Flache und geknöpfte multiple Exostosen der äusseren Fläche des Stirnbeins	30
„ 113.	Exostosis eburnea der inneren Fläche des Stirnbeins	32
„ 114.	Durchschnitt des vorigen Präparats	33
„ 115.	Mikroskopischer Durchschnitt eines Knollens der vorigen Figur	34
„ 116.	Poröse Enostose des spongiösen Endes der Tibia	42
„ 117.	Osteoma kystomatosum orbitae	49
„ 118.	Wurzel-Exostose eines cariösen Backzahnes	54
„ 119.	Reitknochen am Os pubis	71
„ 120.	Multiple schwammige Exostosen des Ober- und Unterschenkels	84
„ 121.	Medullöses, heteroplastisches Osteom des Grosshirns	97
„ 122.	Heteroplastisches Osteom des oberen Lungenlappens	102
„ 123.	Mikroskopischer Durchschnitt eines miliaren Haut-Osteoms	104
„ 124.	Mikroskopische Ansicht der Bestandtheile eines Psammoms der Dura mater	109
„ 125.	Polypöses Psammom des Adergeflechts der vierten Hirnhöhle	113
„ 126.	Psammom der Dura mater, auf einer schwammigen Exostose des Planum spheno-ethmoidale	115
„ 127.	Psammom der Dura mater am Eingange des inneren Gehörganges	116
„ 128.	Multiple Melanome der Pia mater basilaris	121
„ 129.	Das untere Ende des Rückenmarks von Fig. 128. mit multiplen Melanomen der weichen Haut	121
„ 130.	Gefässreiches, markiges Gliom der Grosshirnrinde	138
„ 131.	Gliom der Netzhaut mit Hydrops choroidis internus	161
„ 132.	Gliom der Netzhaut mit vollständiger Erfüllung der hinteren Augenkammer	162
„ 133.	Glioma malignum intraoculare perforans	166

Digitized by Google

		Seite
Fig. 134.	Grosses fungöses Spindelzellensarkom des Fussrückens . .	192
„ 135.	Einzelne, grosse Spindelzellen aus einem Sarcoma fusocellulare der Rückenmarkshäute	195
„ 136.	Natürliche Anordnung der Zellen aus demselben Präparat wie Fig. 135.	197
„ 137.	Mikroskopische Zusammensetzung des in Fig. 147. abgebildeten Myxosarkoms des Schädels	203
„ 138.	Mikroskopischer Schnitt aus einem Gliosarkom der Orbita	208
„ 139.	Riesenzellen (Myeloidzellen, Myeloplaxen) aus einem multiplen, telangiektatisch-hämorrhagischen Sarkom des Bauchfells	210
„ 140.	Mikroskopischer Durchschnitt einer Verruca carnea von der Bauchhaut	224
„ 141.	Isolirte Elementartheile aus dem Präparat Fig. 140. . . .	225
„ 142.	Mikroskopischer Durchschnitt eines Naevus melas vom Rumpfe	228
„ 143.	Schematischer Durchschnitt einer Verruca sarcomatosa poplitis	231
„ 144.	Elemente der Geschwulst in Fig. 143.	232
„ 145.	Fungöses weisses Spindelzellensarkom der behaarten Kopfhaut	234
„ 146.	Lappiges, melanotisches Spindelzellensarkom der Unterhaut am Halse	236
„ 147.	Metastatisches Rundzellensarkom (Myxosarkom) des Os parietale	255
„ 148.	Lappiges kleinzelliges Gliosarkom der Orbita, ganz ausserhalb des Bulbus (vgl. Fig. 138.)	270
„ 149.	Melanotisches Spindelzellensarkom der Conjunctiva und Cornea	279
„ 150.	Grosses orbitales Melanosarkom, in der Nähe des Opticus-Eintritts continuirlich in das Innere des Auges reichend	280
„ 151.	Choroideales Melanosarkom des Bulbus	282
„ 152.	Metastatisches melanotisches Radiärsarkom der Leber . .	286
„ 153.	Metastatische ulceröse Melanosarkome des Duodenums . .	288
„ 154.	Malignes ossificirendes Chondrosarcoma periosteale des Knieendes vom Oberschenkel	296
„ 155.	Durchschnitt eines macerirten Osteoidsarkoms des Knieendes vom Oberschenkelbein	300
„ 156.	Metastatisches Chondrosarkom der Lunge	308
„ 157.	Epulis sarcomatosa ulcerosa vom Unterkiefer	315
„ 158.	Mikroskopischer Durchschnitt davon	317
„ 159.	Schaliges, myelogenes Sarkom (Myeloid) des Capitulum fibulae	323
„ 160.	Nichtschaliges, myelogenes Radiärsarkom des Oberkiefers	330
„ 161.	Nichtschaliges, myelogenes Carcinoma fasciculatum der Diaphyse des Oberarmbeines	331

Digitized by Google

			Seite
„	162.	Durch Maceration frei gelegtes Skelet eines parostealen Osteoidsarkoms der Fascia antibrachii	342
„	163.	Sarkom der Dura mater cerebralis	344
„	164.	Fungöses, nicht ulceröses Sarkom des Magens	351
„	165.	Durchschnitt davon	352
„	166.	Cystosarcoma arborescens mammae	361
„	167.	Periostitis et ostitis gummosa cranii	398
„	168.	Syphilitische Periostose der Tibia	403
„	169.	Hepatitis gummosa	424
„	170.	Mikroskopischer Schnitt durch den Rand eines Gummiknotens der Leber	426
„	171.	Periorchitis et Orchitis interstitialis fibrosa syphilitica s. Sarcocele syphilitica simplex	433
„	172.	Periorchitis et Orchitis interstitialis gummosa s. Sarcocele syphilitica gummosa	434
„	173.	Mikroskopischer Schnitt durch den Rand eines Gummiknotens der Albuginea testis	435
„	174.	Gummiknoten der Grosshirn-Rinde	454
„	175.	Endometritis decidua tuberosa von dem 3monatlichen Abortus einer secundär syphilitischen Frau	479
„	176.	Lepra leonina (Elephantiasis Graecorum)	512
„	177.	Durchschnitt durch einen Aussatzknoten vom Gesicht	513
„	178.	Feinere Struktur der leprösen Wucherung aus Fig. 177.	514
„	179.	Mikroskopischer Querschnitt durch einen Schenkelnerven in einem Falle von gemischter, tuberös-anästhetischer Lepra	523
„	180.	Mikroskopischer Querschnitt aus einem Nerven von Lepra anaesthetica	524
„	181.	Rotzknoten und Rotzgeschwüre der Nasenschleimhaut vom Pferde	548
„	182.	Doppel-Geschwür des oberen Ileum bei Leukämie	569
„	183.	Miliare und grosse leukämische Knoten der Niere	572
„	184.	Mikroskopischer Schnitt aus einem miliaren Knoten der vorigen Figur	573
„	185.	Leukämische Schwellung der submaxillaren und jugularen Lymphdrüsen	577
„	186.	Käsige scrofulöse Geschwulst eines Halsdrüsen-Conglomerats	593
„	187.	Käsige scrofulöse Bronchialdrüse	594
„	188.	Hyperplastische Schwellung der Tonsillen und Zungenbalgdrüsen bei Lyssa (Hydrophobie)	611
„	189.	Hyperplasie der Tonsille	612
„	190.	Tuberkelbildung in der Scheide einer Hirnarterie bei Arachnitis tuberculosa. Mikrosk. Abbildung	632
„	191.	Tuberkel der Pleura. Mikrosk. Abbildung	636
„	192.	Miliartuberkel der Pia mater cerebralis	642
„	193.	Tuberkel aus der Grosshirnrinde: Conglomeratknoten	643

Digitized by Google

			Seite
„	194.	Bronchitis et Peribronchitis tuberculosa	648
„	195.	Miliare, confluirte und ulceröse Tuberkel der Harnblase (Cystitis tuberculosa)	650
„	196.	Tuberkel des Rückenmarks	656
„	197.	Grosser Tuberkel des Thalamus opticus	658
„	198.	Tuberculöse Drüse, vom Erwachsenen unter dem Kieferwinkel exstirpirt	671
„	199.	Käsige Tuberculose der Epididymis, körnige des Rete und zum Theil des Corpus testiculi	683
„	200.	Käsige Tuberculose der Nebenniere	689
„	205.	Spina ventosa tuberculosa tibiae	703
„	202.	Lymphosarkome der Mediastinal- und Bronchialdrüsen	734
„	203.	Metastatische Lymphosarkome der Milz	735
„	204.	Durchschnitt eines Leberstückes mit metastatischem Lymphosarkom	736
„	205.	Perlsucht des Rindes: Knoten der Pleura	743

Digitized by Google

Siebzehnte Vorlesung.

31. Januar 1863.

Osteome.

Unterscheidung der Osteome von anderen ossificirenden Geschwülsten. Kriterien dafür.

Verschiedene Arten der Osteome: 1) Nach der Zusammensetzung: O. durum s. eburneum, O. spongiosum und O. medullosum s. myelodes. 2) Nach der Beschaffenheit des Markes: rother, gelber und gallertiger Zustand. Die sogenannte Myeloidgeschwulst. Spina ventosa. Gallertiges Osteophyt. 3) Nach der Entstehung: hyperplastische und heteroplastische Formen. 4) Nach dem Muttergewebe: Knorpel, Bindegewebe u. s. f.

Die hyperplastischen Osteome: Exostosen. Unterscheidung derselben in epiphysäre und parenchymatöse. Exostosis cartilaginea: Unterschied von Enchondrom; Wachsthum und Zusammensetzung derselben; spongiöse Beschaffenheit; Vorkommen; Entstehung aus embryonalem oder später nachgebildetem Knorpel. Das Stachelbecken. Die aus Bindegewebe hervorgehenden Exostosen. Die historische Doctrin: Entstehung der Exostose aus der Substanz des Knochens (Exostosis vera). Knochengranulation. Osteophyten: Beziehung zu Exostosen und zur Periostitis. Perlostose und Hyperostose: Schädel- und Gesichtsknochen. Leontiasis ossea. Allgemeine Hyperostose. Partielle Hyperostose am Schädeldach, Keilbein, Oberkiefer u. s. w. Gelenkenden der Röhrenknochen: Knie, Hüfte, Wirbel.

Exostosen des Schädels: flache und gestielte, äussere und innere, spongiöse und elfenbeinerne, solitäre und multiple. Die doppelseitigen Exostosen. Entstehung und Umbildung. Porose und Spongiose, Sklerose und Eburnation. Verhalten des alten Knochens.

Enostose: porõse und compacte. Die enostotischen und exostotischen Orbital-Osteome: Verhältniss zu den benachbarten Höhlen; gleichzeitige Polypen- und Cystenbildung. Osteoma kystomatosum orbitae. Enostose des Hinterhaupts.

Die Zahn-Geschwülste: Dental-Exostose, Dentes proliferi. Odontoma: Verhältniss zum Zahnsäckchen und zur Retention der Zähne. Myxom des Zahnsäckchens: Epulis. Innere Odontome und Exostosen der Zahnhöhle. Alveolar-Exostose. Knochencysten der Kieferknochen. Dislocation der Zähne: Kieferhöhle, Orbita, Schädelknochen.

Osteome des Schulterblattes, der Beckenknochen, der Extremitätenknochen. Exostose der grossen Zehe. Gichtische Anschwellungen (Tophi). Zungenbein. Gehörknöchelchen.

Discontinuirliche Osteome des Periosts. Fractur von Exostosen. Callus von abgesplitterten Knochenstücken.

Die tendinösen, aponeurotischen und apophytischen Osteome. Processus supracondyloidei. Die trochlearen Exostosen: Processus trochleares. Prädilectionsstellen; Bau. Discontinuirliche Osteome der Sehnen, Fascien, Muskeln. Reit- und Exercirknochen.

Aetiologie der hyperplastischen Osteome. Mechanische Einwirkungen. Fracturen und Infractionen. Rheuma, Arthritis, Syphilis. Multiplicität. Praedisposition: congenitale, Wachsthum, Senescenz.

Die heteroplastischen Osteome. Bindegewebe. Central-Nervenapparat: Arachnoides, Dura mater, Gehirn. Auge: Choroides, Glaskörper. Lungen. Haut.

Digitized by Google

Die Knochengeschwülste (knöchernen Geschwülste) im engeren Sinne des Wortes unterscheiden sich von den bloss ossificirenden Geschwülsten anderer Art wesentlich dadurch*), dass ihre Entwickelung regelmässig zur Knochenbildung tendirt, dass diese Knochenbildung sich als die eigentliche Akme ihrer Entwickelung darstellt, und nicht als ein blosser Zufall, der eintreten kann, aber nicht einzutreten braucht, dass also die ganze Entwickelung von vorn herein auf die Bildung von Knochensubstanz angelegt ist. Es lässt sich daher die Grenze, welche die Knochengeschwülste, die Exostosen, wie man früher ganz allgemein sagte, die Osteoide, wie man in der Wiener Schule sagt, oder besser, die Osteome**) von den bloss ossificirenden Enchondromen, Fibromen, Lipomen und so vielen anderen Geschwülsten scheidet, im Grossen sehr wohl feststellen, indem wir jedesmal diejenigen Geschwülste als Osteome bezeichnen werden, bei denen wir die Ossification als das regelmässige, typische, man kann wohl sagen nothwendige Ende ihrer Entwickelung erkennen (Bd. I., S. 290). Es versteht sich von selbst, dass auch in diesen Gewächsen vor dem knöchernen Stadium ein nicht knöchernes vorhergeht, dass ein knorpeliges oder bindegewebiges oder irgend ein wenigstens der Reihe der Bindesubstanzen angehöriges Gewebe die Grundlage der Verknöcherung bildet. Aber das sind die Anfänge, während die Geschwulst als solche beurtheilt werden muss in dem Zeitpunkt, wo sie fertig ist. Zuweilen kann allerdings die Grenze zwischen wirklichem Osteom und nur ossificirenden Gewächsen sehr zweifelhaft sein. In der Regel sind diess Mischformen, bei denen man, wie wir das bei anderen Geschwulstarten sahen, nach gewissen allgemeinen Regeln zu entscheiden hat, in welche Kategorie die Bildung zu setzen ist. Findet sich, wie das nicht ungewöhnlich ist, eine zusammengesetzte Geschwulst, von welcher ein Theil regelmässig ossificirt, während ein anderer nicht ossificirt, so werden wir die Bezeichnung von dem hernehmen, was den Hauptbestandtheil der Geschwulst ausmacht.

---

*) Virchow. Ueber ossificirende Geschwülste. Deutsche Klinik. 1858. No. 49. S. 481.

**) Dieser Name scheint zuerst von Hooper (Morbid anatomy of the human brain. Lond. 1828. p. 14) gebraucht zu sein.

Digitized by Google

Dabei muss ich aber im Voraus auf Eines aufmerksam machen, was unter Umständen das Urtheil nicht wenig trüben kann. Die Osteome nehmlich zeigen nicht selten ähnliche Stadien der Entwickelung, wie die Knochen des Körpers selbst*). Während bei den kleinsten Osteomen die ganze Masse aus Knochengewebe (Tela ossea) zusammengesetzt ist, so pflegen, wenn diese Geschwülste eine gewisse Grösse erreichen, regelmässig noch andere Theile hinzuzukommen. Erstlich Gefässe mit allem Zubehör, so dass wir dann die sogenannten Gefäss- oder Markkanäle, nicht selten inmitten eines ausgebildeten Lamellensystems, antreffen. Weiterhin findet sich an der Oberfläche ein etwas dichteres Lager von Bindegewebe, ähnlich einem periostealen, oder auch wohl wirklicher Knorpel, ähnlich dem Articularknorpel. Sodann entwickelt sich inmitten der Geschwulst nicht selten Mark, (Medulla), so dass er im Innern spongiös (cancellös) wird; ja endlich bildet sich ausser den Markräumen auch wohl eine wirkliche Markhöhle (Cavitas medullaris), und wenn wir die Geschwulst durchschneiden, so stellt sich uns ein ähnliches Bild dar, wie wenn wir einen Röhrenknochen durchschneiden. Man kann daher sofort drei Varietäten unterscheiden: das Osteoma durum s. eburneum, wo fast nur Knochengewebe mit Gefässen und Beinhaut vorhanden ist; das Osteoma spongiosum, wo ausserdem im Innern eine schwammige Knochenmasse liegt, deren Räume mit Mark gefüllt sind, und das Osteoma medullosum s. myelodes, wo grosse Höhlen mit Mark bestehen, und das Mark manchmal den grössten Theil des Gewächses ausmacht. Diese Varietäten entsprechen ungefähr, obgleich bei Weitem nicht ganz, den drei Formen, welche die früheren Autoren**) als Exostosis dura s. eburnea, Exostosis spongiosa und Spina ventosa bezeichneten.

Das sind Verschiedenheiten, wie sie auch bei den Knochen des gewöhnlichen Skelets bestehen. Wenn wir einen Vomer oder eine Nasenmuschel oder die einzelnen Theile des Siebbeins betrachten, da haben wir ja auch nichts weiter als Tela ossea, höchstens mit etwas Gefässen und Periost. Im Os petrosum erreicht die-

*) Cellularpathologie. 3. Aufl. S. 44, 76, 383.
**) Jean-Louis Petit. Traité des maladies des os. Paris. 1735. T. II. p. 357, 359. Clossius. Krankheiten der Knochen. Tübing. 1798. S. 112.

Digitized by Google

ser Zustand seine grösste Vollkommenheit. Betrachten wir dagegen die Wirbelkörper oder das Brustbein, so zeigt sich viel spongiöse Substanz, aber keine Markhöhle. Nehmen wir endlich einen grossen Röhrenknochen, so finden wir das Mark in einer wirklichen Höhle. Gerade wie die kleinen Knochen fast ganz aus einem einzigen Gewebe, der Tela ossea, bestehen, die grossen dagegen eine Zusammensetzung aus einer Reihe von Geweben zu einem Organ repräsentiren, (denn ein Röhrenknochen ist ja ein vollständiges Organ*) mit einer Menge von Besonderheiten,) so zeigen auch die Osteome eine Reihe von Uebergängen von einfachen, fast nur aus Tela ossea bestehenden Geschwülsten, die einen rein histioiden Charakter (Bd. I., S. 122) haben, bis zu den vollendetsten Formen, die einem organartigen, ganzen Knochen des Skelets entsprechen.

Diese letzteren können natürlich ausserordentlich mannichfaltige Gestaltungen haben. Ihre äussere Form gleicht nur selten derjenigen der normalen Knochen; im Gegentheil, wie wir nachher sehen werden, sie können unter Umständen eine sehr ungewöhnliche Erscheinung darbieten, indem sie eine mehr rundliche Gestalt annehmen. Auch ihre innere Einrichtung weicht öfters insofern ab, als innerhalb einer dichten Knochenschale irgend eine grössere Menge von weicher Substanz enthalten ist, z. B. Fettgewebe, so dass auf einem Durchschnitt das Ding aussieht, wie eine Fettcyste. Allein im Wesentlichen ist es doch dasselbe, wie wenn wir einen Röhrenknochen durchschneiden, der innen das fettige Mark, nur nicht in einer runden, sondern in einer langen Höhle enthält.

Man muss ferner darauf gefasst sein, jene Verschiedenheiten des Marks selbst zu finden, die auch die verschiedenen Knochen des Skelets darbieten je nach den Verschiedenheiten der Ernährung des einzelnen Knochens und des ganzen Individuums**). Denn das Mark stellt sich nicht nur an verschiedenen Knochen, sondern auch an denselben Knochen zu verschiedenen Zeiten in ganz verschiedenen Zuständen, gleichsam als ein ganz verschiedenes Gewebe dar. Einmal als rothes Mark, wie wir es in allen jungen Theilen finden, wie es aber an manchen Knochen, z. B. den Wirbelkörpern, permanent ist; dann

*) Cellularpathologie. S. 27.
**) Ebendas. S. 388.

Digitized by Google

als das gewöhnliche gelbe Mark, wo die einzelnen Zellen Fett aufnehmen, und die ganze Masse sich als zusammenhängendes Fettgewebe darstellt; und drittens als das gallertartige Mark, wo das Mark in eine Art von Schleimgewebe (Bd. I., S. 399) umgesetzt wird und die Zellen in einer sehr weichen, saftreichen Intercellularsubstanz enthalten sind. Letztere Form, wo die Intercellularsubstanz häufig mit einer sehr reichlichen, albuminhaltigen Flüssigkeit getränkt ist, fand ich zuerst in der Osteomalacie*), später aber sehr häufig bei allerlei atrophischen Zuständen. Diese drei Zustände können auch in den Osteomen vorkommen, und danach kann das Innere derselben sehr verschieden erscheinen. Dadurch sind die grössten Verwechselungen herbeigeführt worden, indem man nicht daran festhielt, dass die Markmasse erst ein späteres Entwickelungsprodukt in einem pathologischen Knochen ist, sondern annahm, dass sie den Charakter der Geschwulst als solcher bestimme. Vom genetischen Standpunkte aus muss man alle diese Formen zu den Osteomen rechnen. Insbesondere darf man nicht, wie es hier und dort geschehen ist, einzelne, besonders markreiche Formen unter dem Sammelnamen der Myeloidgeschwülste**) abgrenzen, insofern das Mark (Myelos), welches wir finden, zu der Geschwulst in demselben Verhältniss steht, wie das Mark, welches das Innere eines gewöhnlichen Knochens erfüllt, zu dem Knochen als Ganzem. Auch ist das Mark eigentlich nicht in dem Sinne, wie wir ihn sonst in der Histologie nehmen, ein besonderes typisches Gewebe, sondern es nimmt vielmehr bald diesen, bald jenen Typus an und erscheint bald im Zustande des Fett-, bald in dem des Schleim-, bald in dem des Granulationsgewebes.

Dass man die Zusammengehörigkeit des Markes mit dem Knochen so vielfach übersehen hat, ist freilich nicht bloss eine

*) Mein Archiv. Bd. IV. S. 307.

**) Ich werde auf das Myeloid bei den Sarkomen zurückkommen, muss aber schon hier bemerken, dass man unter jenem Namen meiner Meinung nach bald markreiche Osteome, bald wirkliche Sarkome zusammengefasst hat. Was Paget (Lectures II p 212) zuerst als Myeloid beschrieben hat, gehört wohl zum grössten Theil in die Sarkomreihe; dagegen finden sich unter den von Eug. Nélaton (D'une nouvelle espèce de tumeurs bénignes des os ou tumeurs à myéloplaxes. Paris. 1860.) zusammengestellten Fällen, namentlich in seiner historischen Uebersicht (p. 240 sq.), nicht wenige, welche ich zum Osteom zu rechnen geneigt wäre.

Digitized by Google

Eigenschaft der Onkologen. Ich habe schon früher darauf hingewiesen, wie sehr man sich eine genetische Einsicht in die Geschichte des normalen Knochens dadurch erschwert hat, dass man hauptsächlich den macerirten, also den seiner Weichtheile beraubten Knochen, oder, anders ausgedrückt, dass man mehr den Knochen als Gewebe und nicht den Knochen als Organ ins Auge fasste*). Die Gewohnheit der alten Anatomen und Chirurgen (und man darf nicht übersehen, dass gerade die Chirurgen vielfach zugleich die Anatomen von Fach waren), auch die Knochengeschwülste zu maceriren und die trockenen Präparate in ihren Sammlungen aufzubewahren, lenkte natürlich die Aufmerksamkeit ganz von den Weichtheilen ab. Ein Enchondrom mit knöcherner Schale kann nach der Maceration ebenso aussehen, wie ein Osteom mit grosser Markhöhle oder wie ein centrales Sarkom des Knochens oder wie eine centrale Caries mit Periostose. Alle diese Zustände vereinigte man daher unter dem Namen des Winddorns (Spina ventosa, Ventositas spinae), indem man eine alte pneumatologische Tradition des Orients**) missverstand und eine Bezeichnung, die ursprünglich rein ätiologisch war, im anatomischen Sinne auffasste.

Lässt es sich nachweisen, dass durch eine selbständige Proliferation des Markes eine hyperplastische Geschwulst entsteht, welche das umgebende Knochengewebe ausdehnt, so liegt allerdings die Versuchung nahe, dafür einen besonderen Namen zu wählen und eine neue Geschwulstspecies aufzustellen. Lebert***) hat einen Fall beschrieben, wo bei einem jungen Mädchen durch eine Hypertrophie der „Markhaut" eine ungeheure Geschwulst der oberen Hälfte der Tibia entstanden sein soll. Allein, abgesehen davon, dass es eine Markhaut nicht giebt, ist in dem Falle auch nicht nachgewiesen, dass die Geschwulst überhaupt vom Mark ausging. Der regelmässige Gang der Entwickelung medullöser Osteome ist vielmehr derselbe, welcher bei dem normalen Dickenwachsthum der Röhrenknochen so gut zu beobachten ist, dass nehmlich zuerst Knochengewebe entsteht und

*) Mein Archiv. 1858. Bd. XIII. S. 332.

**) Augustin. De spina ventosa ossium. Diss. inaug. Hal. 1797. p. 7.

***) Lebert. Physiologie pathologique. II. p. 229. Er nennt die Geschwulst Ostéophyte provenant de la membrane médullaire und glaubt, was gewiss irrig ist, dass diese Form mit der sog. Paedarthrocace übereinstimme.

Digitized by Google

dies sich später wieder in Mark umsetzt. Dieser Gang ist also genau der umgekehrte von dem, welchen Gluge*) bei dem von ihm beschriebenen Osteophyton gelatinosum, welches wenigstens zum Theil hierher gehört, annahm, indem er zuerst eine Gallerte sich ergiessen und diese ossificiren liess.

Wäre die Gallerte das Primäre, wäre sie aus einer Hyperplasie von gallertigem Mark hervorgegangen, so würde die Geschwulst eben ein Myxom sein (Bd. I., S. 422). Ein neuer Name würde sich hier nicht rechtfertigen lassen. Dasselbe gilt für den Fall, dass aus dem gewöhnlichen fetthaltigen Mark eine hyperplastische Geschwulst entstände; diess würde ein Lipom sein. Nur für den Fall, dass aus rothem Mark, welches in dem Granulationszustande verharrt, ein homologes Gewächs sich bildet, würde man um einen Namen in Verlegenheit sein und es läge nahe, ein Myelom zu construiren. Jedoch fehlt bis jetzt ein sicherer Nachweis einer solchen Entwickelung, ebenso wie wir noch keinen Fall von Lipom des Knochenmarkes kennen. Denn alle jene Beispiele von fettgefüllten Knochenauswüchsen, wie sie seit Morgagni**) und Dupuytren***) bekannt sind, gehören genetisch in die Osteomreihe.

Diese Bemerkungen voraufgeschickt, zeigt sich eine weitere durchgreifende Verschiedenheit der Osteome darin, dass dieselben bald als einfach hyperplastische, also homologe Gewächse erscheinen, welche durch einen Excess von Bildung an schon existirenden Knochen entstehen, bald vollkommen heteroplastisch auftreten, also an Theilen, die in keiner Weise in ihren natürlichen Anlagen dazu bestimmt sind, Knochen zu erzeugen. Es ist dieselbe Verschiedenheit, die wir erst in der letzten Vorlesung bei Gelegenheit der Knorpelgeschwülste besprochen haben; nur zeigt sich darin eine grosse Verschiedenheit, dass, während die heteroplastischen Chondrome verhältnissmässig sehr häufig und wichtig sind, die heteroplastischen Osteome sehr selten vorkommen und keine sehr erhebliche Bedeutung erlangen. Es besteht ferner der noch wichtigere Unterschied, dass, während die heteroplastischen Enchondrome und Osteoidchondrome nicht selten

*) Gluge. Atlas der pathol. Anat. Lief. II. Taf. IV., V. S. 3.
**) Morgagni. De sedibus et causis morborum Epist. L. art. 60.
***) Dupuytren. Journ. univ. et hebd. 1833. Dec. (bei Stanley. Diseases of bones. p. 153).

Digitized by Google

eine maligne Beschaffenheit annehmen, diess von den heteroplastischen Knochengeschwülsten nicht gesagt werden kann. Wollte man wirklich gewisse bösartige Osteoidchondrome und ossificirende Sarkome zu den Osteomen rechnen, so müsste man sie als hyperplastische auffassen, da sie wesentlich an Knochen vorkommen.

In beiden Fällen, mag die Bildung hyperplastisch oder heteroplastisch sein, geht sie aus einem Matricular-Gewebe hervor, welches entweder mehr dem gewöhnlichen Bindegewebe, oder mehr dem Knorpel, oder dem Mark, oder irgend einer anderen, der Bindesubstanzreihe zuzurechnenden Formation angehört. Auch ist die Entwickelung dieselbe, wie wir sie bei dem gewöhnlichen, normalen Knochen kennen. Als Regel kann man aber sagen, dass die Osteome viel seltener aus knorpeligen Grundlagen hervorgehen, als aus bindegewebigen. Diejenigen Formen, welche wirklich aus Knorpel entstehen, bilden eine ganz besondere Reihe, welche von den anderen vollständig abgetrennt werden kann; es ist diess eine ganz bestimmte Kategorie von knöchernen Gewächsen. Sie ist unter Umständen sehr schwer zu trennen von dem ossificirenden Enchondrom, und man begreift leicht, dass es da zuweilen willkürlich wird, in welche Kategorie wir eine solche Geschwulst rechnen wollen.

Die hyperplastischen Knochengeschwülste sind bis in die neuere Zeit hinein fast allgemein mit dem schon von Galen in seinem Buche über die widernatürlichen Geschwülste angeführten Ausdrucke der Exostosen (Knochenauswüchse) bezeichnet worden. Freilich fasste man unter diesem Namen auch wieder andere Geschwülste der Knochen, wenn sie nur überhaupt Knochensubstanz enthielten, zusammen, gleichviel ob sie gut- oder bösartig waren, ob sie Eiter, Krebs oder andere Masse umschlossen*). Erst in der neueren Zeit hat man, besonders auf die Ermahnung von Morgagni**) hin, angefangen, sorgfältiger

*) Ruysch. Thesaurus anat. X. No. CLXXVIII. Tab. II. fig. 4–6. Du Verney. Traité des maladies des os. Paris. 1751. T. II. p. 474. J. L. Petit. l. c. p 357, 402, 478. S. Pallas. Practische Anleitung, die Knochenkrankheiten zu heilen. Berlin u. Strals. 1770. S. 208. A. Cooper and B. Travers. Surgical Essays. Lond. 1818. P. I. p. 155.

**) Morgagni. De sedibus etc. Epist. L. art. 56—57.

Digitized by Google

zu sein und namentlich zwei Voraussetzungen an den Namen der Exostose zu knüpfen, nehmlich die, dass der wesentliche Antheil derselben knöchern sei und dass der Auswuchs von einer beschränkten Stelle eines Knochens ausgehe.

Man hat ferner in Beziehung auf die Verbindung des Auswuchses mit dem alten Knochen zwei verschiedene Formen unterschieden, nehmlich die epiphysären und die parenchymatösen. Als epiphysär oder besser, als epiphysenähnlich hat man solche Exostosen bezeichnet, welche sich als ein in seiner Ausdehnung deutlich abzugrenzender Anhang des Knochens darstellen, während man parenchymatös jene genannt hat, welche gleichsam einen Körper mit dem alten Knochen bilden und so unmerklich in ihn übergehen, dass eine eigentliche Grenze nicht zu erkennen ist. Diese Unterscheidung ist von keinem durchgreifenden Werthe. Dieselbe Exostose kann in ihrer Jugend parenchymatös und später epiphysär erscheinen; an demselben Knochen können neben einander, offenbar aus gleicher Ursache entstanden, beide Formen sitzen; ja, nicht wenige Fälle kommen vor, wo selbst ein geübter Beobachter in grossen Zweifeln sein wird, ob er den Auswuchs in die eine oder andere Kategorie rechnen soll.

Ungleich wichtiger erscheint die Unterscheidung nach den genetischen Verhältnissen. Hier tritt uns zunächst, als die am meisten eigenthümliche, jene Form entgegen, welche man seit Astley Cooper*) mit dem Namen der Exostosis cartilaginea bezeichnet hat. Der englische Chirurg gebrauchte diese Bezeichnung in doppelter Weise; er sprach nehmlich von inneren und von äusseren knorpeligen Exostosen. Das, was er die innere knorpelige Exostose genannt hat, scheint ziemlich übereinzustimmen mit dem, was wir jetzt Enchondrom nennen (Bd. I., S. 437, 491); dagegen das, was er die äussere genannt hat, gehört zum Theil in eine andere Kategorie. Diese letzteren Fälle habe ich hier allein im Auge. Bei ihnen finden wir an der Oberfläche der befallenen Knochen Auswüchse, welche aus gewöhnlicher, sei es compacter, sei es spongiöser Knochenmasse zusammengesetzt, aber an ihrer Oberfläche mit einer dünneren Knorpellage bekleidet sind, ähnlich wie die Gelenkenden gewöhnlicher Knochen. Der einzige Unterschied, der jedoch nicht für

*) A. Cooper and B. Travers l. c. p. 155, 186.

Digitized by Google

alle Fälle zutrifft, pflegt darin zu bestehen, dass die Knorpellage nicht continuirlich, sondern unterbrochen ist. Die Oberfläche ist meist etwas uneben und höckerig; die Höcker tragen den Knorpelüberzug, während die übrigen Stellen von einer oft sehr compacten Rindenschicht begrenzt sind. Zuweilen findet sich über der Exostose eine Art von Gelenkhöhle, durch einen neugebildeten Synovialsack*) gebildet; in einzelnen Fällen, wo die Exostose in nächster Nähe eines grösseren Gelenkes, z. B. des Kniegelenkes**) sitzt, erstreckt sich auch wohl die Gelenkhöhle bis auf den Auswuchs. In der Regel aber sind diese Exostosen in lockeres Bindegewebe eingeschlossen, welches mit ihrer Oberfläche selbst zusammenhängt.

Fig. 108.

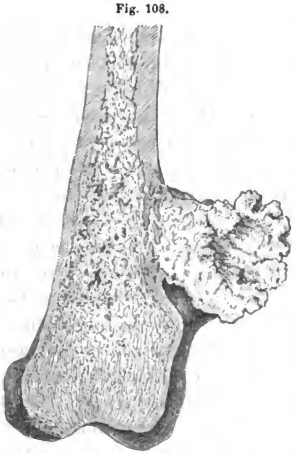

Abgesehen von dieser Besonderheit, gewinnen die knorpeligen Exostosen dadurch eine grössere Bedeutung, dass sie einen progressiven Charakter haben, dass sie in Folge dessen eine verhältnissmässig beträchtliche Grösse erreichen und auf die Nachbartheile einen oft sehr nachtheiligen Einfluss ausüben. Die Frage nach ihrer Bildung hat desshalb ein grösseres Interesse. Leider wissen wir aber über ihre erste Entstehung, wenn wir nicht auf die früher von mir mitgetheilten Erfahrungen über die Ecchondrosis ossifica (Bd. I., S. 440) zurückgehen wollen, nichts Sicheres. Dagegen lässt sich das spätere Wachsthum sehr

Fig. 108. Knorpelige, spongiöse Exostose des Femur, mit sehr breiter, 4—5 Cent. hoch an der inneren Seite, 5 Cent. über der Gelenkfläche des Condylus sitzender Basis, und einer stark höckerigen, überknorpelten Oberfläche. Der Auswuchs ragt 3 Cent. weit hervor, ist in seinem Innern spongiös und mit weiten Markhöhlen versehen, an seiner Oberfläche stellenweise mit einer compacten Rinde versehen (Präparat No. 436.).

*) Syme. Edinb. Monthly Journ. 1854. Jan.

**) Stanley. Diseases of bones. p. 160.

Digitized by Google

genau übersehen. Die Erfahrung lehrt nehmlich, dass dasselbe gerade so geschieht, wie das Längenwachsthum der Röhrenknochen. Der Knorpelüberzug wuchert an derjenigen Seite, mit der er auf dem Knochen aufsitzt, und erzeugt neue Knorpellagen, die ihrerseits wieder zuerst verkalken, später ossificiren, und so immer neue Lagen von Knochensubstanz auf die schon bestehende Exostose absetzen*).

So lange diese Auswüchse klein sind, so bestehen sie aus einer oft ziemlich dichten Knochensubstanz, die mehr mit der compacten Rindenschicht übereinstimmt. Erreichen sie aber eine gewisse Grösse, so werden sie in der Regel innen spongiös. Es bilden sich Markräume, welche sich endlich zu grösseren Cavitäten zusammensetzen, die dann späterhin mit der Medullarhöhle des Knochens zusammenhängen. Ein Röhrenknochen, der eine solche Exostose hervorbringt, bekommt dadurch einen seitlichen Auswuchs, ganz ähnlich, wie wenn ein Baum einen starken Nebenast treibt**).

Die gewöhnlichsten Orte, wo diese Form von Exostose vorkommt, sind die langen Röhrenknochen, insbesondere der Oberarm, der Oberschenkel und die Tibia***). Hier sind es namentlich die Gegenden, wo die starken Muskelinsertionen liegen, also an dem Oberarm und der Tibia das obere, an dem Oberschenkel das untere Ende des Knochens. Nächstdem scheinen namentlich die platten Knochen und zwar am meisten das Schulterblatt und das Darmbein ausgesetzt zu sein. Das grösste Beispiel davon, welches mir vorgekommen ist und von dem ich überhaupt Kenntniss habe, fand ich bei einem älteren Manne am rechten Darmbein†). Es war eine mannskopfgrosse Geschwulst, welche zum grösseren Theile nach aussen entwickelt war und welche eine so umfangreiche Markhöhlenbildung zeigte, dass ich um so mehr im Zweifel über die Natur der Geschwulst war, als sich zugleich ein Krebs des Magens und der epigastrischen Drüsen vorfand.

---

*) Lister. Edinb. monthly Journ. 1854. Jan. p. 7. Virchow. Entwickelung des Schädelgrundes. S. 52. Billroth. Beiträge zur pathol. Histologie. S. 118.

**) Man vergleiche den sehr charakteristischen Fall bei Cooper, Surgical essays. P. I. Pl. VIII. fig. 1. p. 198.

***) Dubourg (Bullet. de la Soc. anat. 1828. p. 2) beschreibt eine gestielte knorpelige Exostose aus der Oberkieferhöhle.

†) Präparat No. 126a. vom Jahre 1858.

Digitized by Google

Meine Aufmerksamkeit war daher Anfangs mehr auf das weiche Gewebe gerichtet, welches die grossen Knochenhöhlen füllte. Allein die genaueste Untersuchung zeigte darin nichts, was von der Zusammensetzung des Knochenmarkes abwich. Freilich waren bis Wallnussgrosse Räume darin, welche ein ganz weiches, zum Theil rothes, zum Theil gelbes Gewebe enthielten, und die Knochenbalken, welche dieselben umgrenzten, waren der Masse nach so gering, dass sie kaum in Betracht zu kommen schienen. Aber dieses Verhältniss änderte sich an verschiedenen Orten, indem hier ein feinmaschiger, einfach spongiöser Bau hervortrat, wo die kleinen Räume gewöhnliches, rothes, zellen- und gefässreiches Mark enthielten. In den grösseren Räumen fand sich mehr und mehr fetthaltiges Mark, so dass über die homologe Natur des Gewächses kein Zweifel bleiben konnte. Aussen ringsumher eine feste Knochenschale, bedeckt von einem derben Periost, bei dessen Abziehen hier und da flache Knorpelinseln zum Vorschein kamen. Das Ganze stellt also ein sehr charakteristisches Beispiel eines organoiden Osteoms dar.

In wie weit diese spongiöse und medullöse Exostose von der sogenannten elfenbeinernen (Exostosis eburnea) genetisch verschieden ist, hat sich bis jetzt nicht ganz vollständig ergründen lassen, weil man bei vielen elfenbeinernen Exostosen keine genaueren Anhaltspunkte über ihre Entstehungsgeschichte besitzt. In einzelnen Fällen ist allerdings die Verbindung von Knorpel mit elfenbeinerner Knochensubstanz dargethan worden*), doch ist dies nicht die Regel. Ich werde nachher noch hervorheben, dass gerade für die elfenbeinernen Exostosen in vielen Fällen ein anderer Ursprung nachzuweisen ist, und ich kann daher sagen, dass die grösseren knorpeltragenden Exostosen meist schwammig im Innern sind.

Bei der knorpeligen Exostose handelt es sich also gleichsam um eine Theilung des Knochens. Ein Röhrenknochen, statt nach einer Richtung sich zu entwickeln, wächst nach zwei Richtungen hin, die unter rechtem Winkel gegeneinander stehen. Ein platter Knochen, wie das Schulterblatt (Fig. 109. — 110.) oder das Darmbein, bildet seine Auswüchse nicht selten nach seinen zwei Flä-

*) Paget. Lectures. II. p. 232 (Fall vom Humerus aus dem Museum der Edinburger Universität).

Digitized by Google

Fig. 109.

Fig. 110.

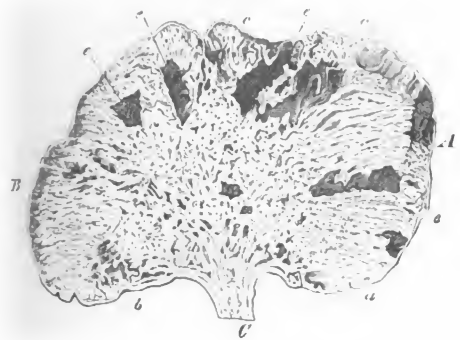

Fig. 109. Knorpelige Exostose des rechten Schulterblattes, von Herrn Carl Textor resecirt, von einem 2 Jahre und 2 Monate alten Mädchen. *A* der vordere, grössere, die Achselhöhle füllende, *B* der hintere Theil derselben; *C* die Durchsägungsfläche des Knochens, *a b* gerade unter dem Gelenkfortsatze. Vgl. Mein Archiv, Bd. IV. S. 4. Taf. I. Fig. II.

Fig. 110. Durchschnitt von Fig. 109. *A* der vordere, *B* der hintere Umfang, *C* die Durchschnittsstelle. Von letzterer bis *a* und *b* hat die Geschwulst eine feste Rinde von dichter Knochenmasse von ½—¾''' Dicke; die Fläche *a c b* ist grossentheils von Knorpel überzogen. Innen eine spongiöse Masse, welche bei *d, d, d* immer dichter und fester wird, bei *e, e, e, e* dagegen in grosse Markhöhlen übergeht, welche ¼—½'' Durchmesser hatten. Archiv. Bd. IV. Taf. I. Fig. IV.

Digitized by Google

chen hin, so dass der eine nach innen, der andere nach aussen gerichtet ist. Ja, die grössere Masse von Gewebe fällt zuweilen auf die Auswüchse, die kleinere auf die ursprünglichen Knochen.

Die Hauptfrage bleibt, wo kommt der Knorpel her, welcher das Material für das progressive Seitenwachsthum liefert? Dieser Punkt ist bis jetzt keineswegs vollständig ermittelt worden. Man weiss, dass sehr viele von diesen Formen, ähnlich den Enchondromen, schon sehr früh in den ersten Lebensjahren existiren und dass sie im Laufe der Entwickelungszeit weiterwachsen, ähnlich wie die Knochen selbst sich vergrössern. Es liegt daher nahe, anzunehmen, dass schon in der früheren Bildungsgeschichte der Knochen der Grund für die Deviation der Entwickelung gelegt wird. Da die meisten Knochen ursprünglich knorpelig angelegt werden, so lässt es sich denken, dass an jedem ihrer Theile ein gewisser Abschnitt dieses Primordialknorpels eine selbständige Entwickelung machen kann, wie der früher (Bd. I., S. 448) erwähnte Fall von Dufour*) so schlagend beweist. Die Erfahrung ergiebt aber, dass solche Exostosen besonders häufig an Punkten vorkommen, wo noch längere Zeit hindurch Knorpel fortbesteht. So namentlich in der Gegend, wo der Epiphysenknorpel der Röhrenknochen mit dem Diaphysenknorpel zusammenstösst, und wo bekanntlich an den meisten Knochen noch bis gegen die Pubertät hin der Epiphysenknochen von dem Diaphysenknochen durch eine intermediäre Knorpelschicht getrennt ist. Da liegt es sehr nahe zu vermuthen, dass aus diesem Zwischenknorpel in einer relativ frühen Zeit des Lebens durch eine Reizung, welche die Oberfläche trifft, eine ungewöhnliche seitliche Wucherung erzeugt wird.

Nimmt man das untere Ende eines Femur, wo zwischen Dia- und Epiphyse beim Menschen von ungefähr 16, 17 Jahren noch quer durch ein Knorpelstreifen geht, und denkt man sich, es wäre eine Wucherung von da ausgegangen, welche sich mehr und mehr herausschiebt, so würde das entstehen, was wir in Fig. 108. vor uns haben. Es würde also etwas Aehnliches die Grundlage sein, wie ich es bei gewissen Ecchondrosen neulich geschildert habe (Bd. I., S. 439), dass von der Oberfläche der Syn-

*) Dufour. Bullet. de la Soc. anat. Ann. 26, p. 85. Lebert. Traité d'anat. path. T. I. p. 232. Pl. XXXI. fig. 2–4.

Digitized by Google

chondrose her eine particulare Entwickelung ausgeht, die nachher ossificiren kann, ja dann sogar ossificiren kann, wenn die Unterlage noch knorpelig ist. Diese knöchernen Ecchondrosen können unter Umständen ihren Knorpel ganz und gar verzehren, wie ich es von den sphenooccipitalen schon lange gezeigt habe*) und wie ich neulich von den costalen erwähnte (Bd. I., S. 448). Wäre die Annahme richtig, dass die knorpelige Exostose überhaupt auf diese Art entsteht, so könnte sie in die Reihe der ossificirenden Ecchondrosen gerechnet werden. Wenn ich sie bei den Osteomen mit aufführe, so geschieht es, abgesehen davon, dass der Knorpel hier regelmässig als ein mehr transitorisches Gewebe, der Knochen als typisches Ende der Bildung erscheint, auch aus dem Grunde, weil diese Art der Entwickelung bis jetzt nicht sicher festgestellt ist. Es ist diess nur eine Vermuthung, die jedoch gestützt wird durch die wohl constatirte Thatsache, wie deren eine Reihe in gut beobachteten Fällen**) vorliegt, dass diese Bildungen aus einer sehr frühen Zeit des Lebens her datiren.

Allein wir wissen, dass unter Umständen auch Knorpel im Periost erzeugt wird. Das geschieht nicht allein nach Fracturen,

---

*) Virchow. Entwickelung des Schädelgrundes. S. 51. Taf. VI. fig. 14—15.

**) Schon mehrere Fälle von Cooper sind recht charakteristisch. Eine 48jährige Frau hatte eine grosse, gestielte Exostose an der vorderen Seite des oberen Endes der Tibia, welche nach ihrer Aussage in ihrer Kindheit begonnen hatte und 44 Jahre bestand (Surg. essays. I. p. 198. Pl. 8. fig. 1.). Ein 24jähriger Bursch trug über dem inneren Condylus eine aufwärts gerichtete Exostose am Oberschenkel, an welcher Stelle er vor 14 Jahren beim Springen über einen Pfahl zum ersten Mal Schmerz empfunden hatte (p. 205. Pl. 8. fig. 6.). Ein 11jähriges Mädchen hatte gleichfalls über dem inneren Condylus in der Insertionslinie des Triceps eine knorpelige Exostose, die 8 Monate vorher zufällig entdeckt war (p. 203). — Syme (Edinb. Monthly Journ. 1854. Jan.) erklärt, dass die Neigung zur Bildung solcher Exostosen um die Zeit der Pubertät am grössten sei, dass sie später stationär werden und nicht weiter wachsen. — Langenbeck (W. Busch. Chirurg. Beobachtungen. Berlin. 1854. S. 288) entfernte eine knorpelige Exostose, welche an der inneren vorderen Seite des linken Oberarmes, in der Höhe der Insertion des Deltoides sass, bei einem 7jährigen Mädchen, das schon mit 1½ Jahre daselbst eine kleine Hervorragung gehabt hatte. — Hodgson (Stanley. Illustrations. Pl. 14. fig. 3.) exstirpirte bei einem 14jährigen Mädchen an der unteren und inneren Seite des Oberschenkels eine ähnliche Geschwulst. — Carl Textor (Mein Archiv. 1852. Bd. IV. S. 4. Taf. I. Fig. 2—4.) resecirte einen Theil des rechten Schulterblattes wegen der in Fig. 109—110. abgebildeten Exostose bei einem 2jährigen Mädchen, welche zuerst vor 1½ Jahre bemerkt war; auch am linken Schulterblatt fand sich ein erbsengrosser, harter Auswuchs. — Auch der von mir beschriebene (Entwickelung des Schädelgrundes. S. 52) und von demselben Chirurgen operirte Fall von der Scapula stammte von einem jungen Mädchen. — Billroth (Beiträge zur path. Histologie. S. 117) führt 9 Fälle bei Individuen von 6—21 Jahren auf.

Digitized by Google

bei der Callusbildung, sondern auch an Stellen, wo durch ungewöhnliche Anlagerung von Knochentheilen z. B. bei Luxationen und Subluxationen, durch anhaltenden Druck auf das Periost ein Reizungszustand gesetzt wird, und es ist daher immerhin möglich, dass ohne eine primäre Deviation der Knorpelentwickelung auch in einer späteren Zeit des Lebens eine derartige Knorpelbildung aus dem Periost zu Stande kommen könnte. Dafür spricht wenigstens ein Fall von Regnoli*), wo ein 43jähriger Lastträger am absteigenden Ast des Sitzbeines, freilich ohne bekannte Ursache, unter Schmerzen eine knorpelige Exostose bekam.

Sehr viel näher liegt die Entwickelung aus ursprünglichem (embryonalem) Knorpel bei einzelnen anderen Formen, die nicht immer den Charakter der Exostosis cartilaginea bewahren, und von denen ich nur eine anführen will, die in neuerer Zeit hauptsächlich die Aufmerksamkeit der Geburtshelfer in Anspruch genommen hat und welche das Stachelbecken (Akanthopelys, Pelvis spinosa) erzeugt**). In einem Präparat unserer Sammlung***) findet sich jederseits an der Stelle, welche ungefähr der hinteren Grenze des Os pubis entspricht, wo es mit dem Os ilium zusammenstösst, eine stachelige, nach innen und oben gehende Hervorragung, von denen die rechts etwas mehr ausgebildet und 5 Mm. hoch ist, mit einer länglichen, 9 Mm. langen Basis aufsitzt und ganz scharf endigt. Beide sitzen etwas nach innen von der Gegend der Synostosis ilio-pubica, in der Richtung der Linea arcuata superior. Einzelne Geburtshelfer meinen, dass solche Stacheln unter Umständen eine Verletzung des schwangeren Uterus erzeugen und die Veranlassung von Rupturen bilden können. Die Lokalität, an welcher sich diese sehr häufig symmetrischen Stachelbildungen finden, entspricht ungefähr, wenn auch nicht immer ganz exact, der Gegend, wo die drei Knochen, welche die Beckenhälfte bilden, ursprünglich zusammenstossen, wo zwischen Os pubis, Os ilium und Os ischii ursprünglich eine

*) Regnoli. Osserv. chirurg. Pisa. 1836. Schmidt's Jahrb. Bd. XXIX. S. 363.

**) H. F. Kilian. Schilderungen neuer Beckenformen und ihres Verhaltens im Leben. Th. II. Akanthopelys. Mannh. 1854. Lambl. Prager Vierteljahrsschr. 1855 Jahrg. XII. Bd. I. S. 142. A. L. Wallmüller. Partus memorabilis in instituto obstetricio Berolinensi observatus. Diss. inaug. Berol. 1856. Verhandl. der Berliner geburtsh. Gesellschaft. X. S. 59.

***) Präparat No. 5. vom Jahre 1857.

Digitized by Google

Knorpelfuge liegt, die hier an die Oberfläche tritt. Es ist daher sehr wahrscheinlich*), dass hier Spinae oder Cristae entstehen, wie die früher erwähnte Ecchondrosis spheno-occipitalis oder, was vielleicht noch mehr entspricht, wie das Tuberculum jugulare s. anonymum an der Grenze von Körper und Bogenstücken der Vertebra occipitalis. Allein die Entwickelung ist am Becken noch nicht sicher gestellt, und man kann um so weniger darüber aburtheilen, ob diese Bildung in die Reihe der Ecchondrosen gerechnet werden muss, als sie manchmal mehr nach innen, etwa entsprechend dem Ansatze der Fascien, liegt und daher auch in die Kategorie der tendinösen Exostosen gehören kann. —

Sehen wir von den knorpeligen Exostosen und von den schon früher (Bd. I, S. 449) specieller vorgeführten Bildungen an den Gelenken, welche die sogenannten freien Körper constituiren, ab, so entsteht die grosse Mehrzahl der anderen Exostosen aus Bindegewebe, welches seinerseits wieder aus präexistirendem Bindegewebe oder aus irgend einem verwandten Gewebe erzeugt sein kann. Natürlich steht hier die Beinhaut obenan; ihre Beziehungen zur Exostosenbildung sind so deutlich, dass schon seit den berühmten Versuchen von du Hamel**) diese Entstehungsart nicht zweifelhaft sein konnte. Die wahre Erkenntniss wurde nur dadurch verhindert, dass man einen besonderen Saft, oder, wie man später sagte, ein Exsudat als Vermittelungsglied hinstellte, und dass erst durch meine Beobachtungen über die directe Ossification des Bindegewebes***) ein ganz sicherer Boden gewonnen wurde. Der alte Begriff der Exostose hatte allerdings die Voraussetzung, dass der Auswuchs aus dem Knochen selbst hervorgehe, etwa so, wie es bei der knorpeligen Exostose wahrscheinlich geschieht, und noch lange, nachdem schon die genetische Bedeutung des Periostes festgestellt war, unterschied man zwei verschiedene Arten der Exostose. Boerhaave†) hat diese am schärfsten so unterschieden, dass er die eine durch Verdickung und Verknöcherung des Periostes, die andere durch Auseinander-

*) Virchow. Entw. des Schädelgrundes S. 54. vgl. S. 14 u. 67. Verhandlungen der Berliner geburtsh. Gesellsch. 1857. X. S. 67.

**) Du Hamel. Mém. de l'Acad. royale des sciences. Ann. 1743. Mém. 6. sur les os. Obs. 31. sq.

***) Mein Archiv. 1847. Bd. I. S. 135. Würzburger Verhandl. Bd. II. S. 158. Cellularpathologie. 3. Aufl. S. 398. fig. 138—139.

†) Boerhaave. Praelectiones ad Instit. §. 711.

Digitized by Google

weichen der Knochenlamellen selbst entstehen liess. Pallas*) geht so weit, dass er nur diejenigen als wahre Exostosen gelten lässt, welche ihren Sitz in der Substanz des Knochens selbst haben, und diejenigen falsche (spuriae) nennt, welche ihren Sitz in der Beinhaut und deren Gefässen haben. Etwas unklar ist die weitere Scheidung in solche per infiltrationem und solche per extravasationem (par épanchement), doch mag derselben ein ähnlicher Gedanke zu Grunde liegen**).

Die „wahren" Exostosen in diesem Sinne, welche ungefähr den später sogenannten parenchymatösen entsprechen dürften, liess man besonders häufig so entstehen, dass der Knochen an der befallenen Stelle erweichte, indem seine Salze, etwa durch eine Säure, weggenommen würden, dass die erweichten Stellen durch Infiltration neuer Säfte anschwellen und dann wieder ossificiren. Man kann nicht sagen, dass ein solcher Gang unmöglich sei oder nicht vorkomme. In der That entstehen so gewisse Knochenauswüchse, die ich Knochengranulationen genannt habe***), die aber von Anderen geradezu als Exostosen bezeichnet sind, bei der Vernarbung von Knochengeschwüren, wie man das so häufig bei tiefgreifenden Geschwüren des Unterschenkels (sogenannten Fussgeschwüren) sehen kann†). Aber auch hier muss sich das Knochengewebe erst in ein weicheres Bindegewebe umwandeln oder dasselbe erzeugen, und erst dieses bildet den Knochen.

Immerhin ist diess der seltnere Fall, und auch von den wahren Exostosen kann es nicht bezweifelt werden, dass sie am häufigsten aus anderem Bindegewebe und namentlich direct aus dem Periost erzeugt werden. Diese sitzen an der Oberfläche eines Knochens entweder in der Art, dass man noch deutlich eine Unterscheidung machen kann zwischen der neugebildeten Knochenmasse und der alten, oder so, dass beide vollständig mit einander in Verbindung stehen und in einander übergehen.

Von diesem Umstande hat man in neuerer Zeit vielfach Veranlassung genommen, eine zuerst von Lobstein††) aufgestellte

---

*) S. Pallas a. a. O. S. 209.
**) Du Verney l. c. II. p. 474.
***) Archiv I. S. 137.
†) Andr. Bonn. Tabulae ossium morbosorum praecipue thesauri Hoviani. Amstel. 1788. Fasc. III. Tab. XXII.
††) Lobstein. Pathol. Anat. II. S. 123.

Digitized by Google

Unterscheidung anzunehmen, indem man die blos lose aufsitzenden, scheinbar blos angelagerten mit dem Namen der Osteophyten belegt hat, während man denjenigen, welche in einer festen und dichten Verbindung mit dem Knochen stehen, den alten Namen der Exostosen belassen hat. Lobstein selbst hielt noch an der Voraussetzung fest, dass die Exostose wirklich aus der Substanz des Knochens heraus, oder, wie er sagt, zwischen den Schichten der compacten Knochensubstanz sich entwickele. Das Osteophyt dagegen werde durch eine Verknöcherung der den Knochen umgebenden Gewebe bedingt, und zwar das diffuse durch eine Verknöcherung des „die Beinhaut mit dem Knochen verbindenden Zellgewebes", das fasernetzförmige durch eine Verknöcherung der Beinhaut selber, das blätterige und griffelförmige durch eine Verknöcherung der sehnigen und aponeurotischen Fasern, das blumenkohlartige und synostotische endlich durch eine Verknöcherung des Interstitialgewebes der den alterirten Knochen umgebenden Muskeln*).

In dieser Aufstellung ist ein sehr grosser Fortschritt gegeben, insofern hier nicht mehr blos von der Beinhaut, sondern auch von extraperiostealen Geweben, von den Sehnen und Fascien, von dem interstitiellen Muskelgewebe, also, wie wir heute sagen würden, von dem Bindegewebe in der Nähe der Knochen überhaupt die Rede ist. Aber am wenigsten ist damit ein durchgreifender Unterschied von der wahren Exostose gegeben, denn auch diese liegt nicht zwischen den Schichten der compacten Substanz, sondern auf derselben, und der einzige Unterschied, der auch später von der Wiener Schule besonders betont worden ist, besteht darin, dass die Grenze zwischen der Exostose und dem alten Knochen schwer erkennbar ist, während sie bei den Osteophyten leichter bemerkt wird, ja das Osteophyt zuweilen sehr lose aufliegt.

Als Regel muss daher betrachtet werden, dass auch die Exostose apponirt, von aussen angewachsen ist, und im Ganzen kann man wohl sagen, dass, wenn man überhaupt einen Unterschied zwischen Osteophyten und Exostosen in diesem Sinne machen will, die Osteophyten junge Exostosen, und die Exostosen alte Osteophyten sind. Die neugebildeten Schichten liegen

*) Ebendaselbst. S. 132.

Digitized by Google

zuerst lose an, später vereinigen sie sich dichter und dichter mit dem Knochen, und sind schliesslich nicht mehr von ihm zu trennen. Der Unterschied zwischen Osteophyt und Exostose ist daher theils ein conventioneller, theils ein scholastischer, und man darf sich nicht wundern, wenn beide Ausdrücke vielfach promiscue gebraucht werden. Im Allgemeinen muss man nur festhalten, dass der Begriff des Osteophytes der weitere ist, insofern er weit über das onkologische Gebiet hinausgreift. Das diffuse Osteophyt hat nicht das Mindeste von einer Geschwulst an sich; es sind ausgedehnte, aber flache Knochenneubildungen an der Oberfläche alter Knochen, wie sie durch diffuse Periostitis hervorgebracht werden. Dass Lobstein ihren inneren und nothwendigen Zusammenhang mit denjenigen Zuständen, die er als corticale Osteoporose und supracorticale Osteosklerose schildert*), nicht erkannt hat, lag an der mangelhaften Kenntniss, welche man in seiner Zeit über die Knochenentwickelung überhaupt hatte; sonst hätte er sich leicht überzeugen müssen, dass alle diese Processe darin übereinkommen, dass sie der Periostitis entweder angehören, oder doch auf das Nächste verwandt sind, dass sie alle der irritativen Reihe zuzurechnen sind und dass sie sich nur dadurch unterscheiden, dass die ossificirenden Schichten bald nur aus der Beinhaut, bald auch aus dem umgebenden Bindegewebe hervorgehen, und dass im ersteren Falle bald nur die tiefen, bald auch die oberflächlichen Lager der Beinhaut dabei betheiligt sind. Allein auch in dieser Beziehung ist Osteophyt der allgemeinste Ausdruck für corticale oder supracorticale Knochenneubildung, also für die neue Knochenmasse, welche die Periostitis im engeren oder weiteren Sinne des Wortes hervorbringt; Exostose bezeichnet das kleinere Gebiet von Osteophyten, welche sich auf eine umschriebene Stelle der Knochenoberfläche beschränken und in Form einer Geschwulst zur Erscheinung kommen. Sie stellen also eines der ausgezeichnetesten Beispiele für die schon früher wiederholt besprochene Beziehung von Geschwülsten zu chronisch entzündlichen Processen dar.

In dieser Beziehung ist zu bemerken, dass man inner-

*) Man vergleiche die Abbildungen von Lobstein, Traité d'anat. path. Paris. 1833. T. II Pl. II.—VII., insbesondere Pl. III. u. Pl. IV. fig. 1.

Digitized by Google

halb des Gebietes der Osteophyten seit längerer Zeit ausser den Exostosen noch die Periostosen und Hyperostosen unterscheidet. Wenn man von einer Exostose spricht, so meint man eine Bildung mit mehr circumscripter Basis, während Periostose eine Anschwellung ausdrückt, welche sich über einer grösseren Grundfläche erhebt, und Hyperostose dasselbe für einen ganzen Knochen oder wenigstens für einen ganzen Abschnitt eines Knochens bezeichnet. Je grösser ein Knochen ist, um so präciser treten natürlich diese Differenzen hervor, und man ist daran gewöhnt, bei grossen Knochen, z. B. bei Röhrenknochen, die meisten Periostosen und Hyperostosen nicht mehr in die Reihe der Geschwülste zu rechnen. Bei kleinen Knochen dagegen fällt dies Alles zusammen, denn die Periostose oder Hyperostose kann sich ebenso darstellen, wie an einem grossen Knochen eine Exostose. Das sind ganz conventionell gebrauchte Begriffe, welche keine scharfe Differenz darbieten.

Am besten lässt sich dies an den Hyperostosen der Gesichts- und Schädelknochen erläutern, welche an sich wegen der besonderen Stärke der Erkrankung vor fast allen anderen ähnlichen Erkrankungen hervortreten und deren mehr diffuse Formen schon seit Malpighi*) die Aufmerksamkeit der Beobachter in hohem Maasse erregt haben. Im Laufe der Zeit hat sich eine gewisse Reihe von berühmten Schädeln dieser Art zusammengefunden**), aber ihre Bedeutung für die hier zunächst in Rede stehende Form der Hyperostose ist wenig hervorgehoben worden, weil der Einfluss dieser Veränderung auf die Schädelhöhle, ihren Inhalt und ihre verschiedenen Oeffnungen ganz natürlich Hauptgegenstand der Betrachtung wurde. Auch ist diese diffuse Hyperostose gerade am eigentlichen Schädel eine mehr gleichmässige, so dass besondere Unebenheiten nur selten hervortreten, und eine Geschwulst im engeren Sinne des Wortes gewöhnlich

*) Malpighi. Opera posthuma. Lond. 1697. p. 49.

**) Jadelot. Description anatomique d'une tête humaine extraordinaire. Paris. 1799. Uebersetzt von Heun. Jena. 1805. Bojanus. Froriep's Notizen. 1828. Bd. XV. No. 9. Otto. Neue seltene Beobachtungen aus der Anatomie, Physiologie u. Pathologie. Berlin. 1824. S. 2. Jlg. Einige anatomische Beobachtungen. Prag. 1821. Ger. Vrolik. Specimen anat. path. inaug. de hyperostosi cranii. Amstelod. 1848. J. F. H. Albers. Jenaische Annalen. 1851. Bd. II. S. 1. Huschke. Ueber Craniosclerosis totalis rhachitica und verdickte Schädel überhaupt. Jena. 1858.

Digitized by Google

nicht vorliegt. Anders verhält es sich mit den Gesichtsknochen, welche in manchen Fällen in höherem Maasse leiden, als die Schädelknochen und an welchen sich die einzelnen Knochen oder selbst einzelne Theile derselben in Form grösserer, meist flachrundlicher Anschwellungen erheben. Dies kommt namentlich an den Kieferknochen vor und manche dahin gehörigen Fälle sind geradezu als Exostosen der Kiefer beschrieben worden.

Unter diesen ist vielleicht am meisten bemerkenswerth der Fall von Forcade*). Dieser Chirurg hatte einen Sohn, der bis zu seinem 12. Jahre (1734), bis auf eine Erkrankung an den Pocken, gesund war. Damals öffnete ihm sein Vater eine „Thränenabsetzung" am inneren Winkel des rechten Auges, die sehr lange eiterte. Während dieser Zeit entstand eine mandelgrosse Erhabenheit am Nasenfortsatz des rechten Oberkiefers, welche so zunahm, dass sie im 15. Jahre die Nasenknorpel der Art zusammendrückte, dass der Knabe nur durch den Mund athmen konnte**). Nunmehr theilte sich die Krankheit auch dem Unterkiefer mit, der nur an den Gelenken und an den Alveolarrändern normal blieb; die Oberkiefer, die Wände der Augenhöhle mit Ausnahme des Daches, die Nasenöffnungen, der harte Gaumen, die Jochbeine wurden ergriffen und schwollen zu unförmlichen Massen an. Im 20. Jahre war das Gesicht monströs. Es entstand Exophthalmos mit Kurzsichtigkeit, Erschwerung der Sprache, allgemeine Trägheit, und der Kranke starb 45 Jahre alt, blind, an Schwindsucht. Der macerirte Kopf wog 8¼ Pfd., der Unterkiefer allein 3 Pfd. 6 Lth. Grosse, knollige und lappige Exostosen von marmorner Dichtigkeit erheben sich um den Unterkie-

*) Ich führe hier Forcade (in Perpignan), den Vater des Kranken, an, obwohl sonst gewöhnlich Jourdain oder Ribelt citirt werden. Der Fall ist sonderbarerweise so oft beschrieben worden, dass selbst die besseren Autoren allmählich dahin gekommen sind, ihn doppelt aufzuführen. Jourdain (Traité des mal. et des opérations réellement chirurg. de la bouche. Paris. 1778. T. I. p. 289. Pl. III. Ins Deutsche übers. 1784. I. S. 334) beschreibt ihn zuerst; später ist er von Ribel (Mémoires présentés à l'Institut T. II. p. 336. Dissertation sur les exostoses. Paris. 1823.) abgehandelt und abgebildet worden. Lebert (Traité d'anat. path. T. I. p. 228. Pl. XXXII.—XXXIII.) hat ihn wiederum abbilden lassen. Er nennt den Namen Rybel und Rebel; ob Fig. I. auf Pl. XXXII. dazu gehört, giebt er nicht an.

**) Diese Stelle ist in der deutschen Uebersetzung von Lobstein's Path. Anatomie. II. S. 92. ganz missverstanden worden; im französischen Text (Traité d'anat. path. T. II. p. 104) ist die Angabe ganz richtig.

Digitized by Google

fer und die unteren Augenhöhlenränder. Die Knochen des Schädeldaches sind verdickt, mit kleinen, flachen Auswüchsen besetzt und ganz sklerosirt; Stirn- und Kieferhöhle vollständig verschwunden. Das übrige Skelet war wegen der ungewöhnlichen Zartheit der Knochen auf fallend. Endlich ist noch zu bemerken, dass bei der Section die Gesichtsmuskeln kaum zu unterscheiden waren; sie hatten ein fibröses Aussehen angenommen und waren mit dem Zellgewebe und der Beinhaut verschmolzen.

Ein sehr ähnlicher Schädel findet sich im Musée Dupuytren*), welcher sich hauptsächlich dadurch unterscheidet, dass auch die oberen Ränder der Augenhöhlen von Exostosen besetzt sind und dass sich auf dem rechten Scheitelbein ein ganz isolirter, flachrundlicher, fester Knochenauswuchs findet. Der ganze Schädel wiegt nur 2 Pfd., der sehr difforme Unterkiefer 6¼ Unzen (197 Grmm.). Ueber die Geschichte des Falles ist leider nichts bekannt.

Diese scheusslichen Krankheitsformen stellen für das Skelet genau dasselbe dar, was die Leontiasis für die Weichtheile (Bd. I., S. 327). Man sehe nur die Abbildungen an, welche, aus einiger Entfernung betrachtet, genau den Eindruck machen, als habe man den Gypsabguss einer Leontiasis vor sich. Ich trage daher um so weniger Bedenken, den Namen der Leontiasis ossea für sie anzuwenden, als meiner Meinung nach der Krankheitsprocess genau dem entspricht, was wir an den Weichtheilen Elephantiasis nennen. Schon, als ich letzteren Vorgang abhandelte (Bd. I., S. 312), habe ich die dabei vorkommenden Hyperostosen erwähnt, welche in der Regel ausser allgemeiner Anschwellung der befallenen Knochen knollige und stachelige Auswüchse derselben hervorbringen. Für gewöhnlich ist diese Hyperostose mit der speckigen (fibromatösen) Umwandlung der Weichtheile vergesellschaftet; in den seltneren Fällen, die wir hier zu behandeln haben, ist die Beinhaut der Hauptsitz des Uebels. Leider fehlen bei den meisten Fällen der Leontiasis ossea sowohl Krankengeschichten, als Sectionsberichte über die Weichtheile. Der Fall von Forcade ist in dieser Beziehung besonders werthvoll. Noch mehr charakteristisch

*) Musée Dupuytren Descr. p. 528. No. 384. C. O. Weber. Die Knochengeschwülste. S. 8. Taf. V. Fig. 7. Houel. Manuel d'anat. path. contenant la description et le catalogue du Musée Dupuytren. Paris. 1857. p. 556, 557, 748. (Er citirt als Autor Cruveilhier.).

Digitized by Google

ist aber der genauer bekannte Verlauf der Krankheit in dem berühmten Prager Falle, den zuerst Jlg und später Wenzel Gruber*) beschrieben haben:

Ein früher ganz gesundes Mädchen wurde im 10. Jahre amaurotisch und bekam einen epileptischen Anfall, welchem Monate lang heftiger allgemeiner Kopfschmerz mit Delirien folgte. Als derselbe nachliess, traten häufiger convulsivische Anfälle ein, und am Ende eines jeden solchen Anfalles zeigte sich eine Rose, welche den ganzen Kopf einnahm und mit Einschluss der Desquamation 8—10 Tage dauerte. Im 16. Jahre schwand das Gehör, der Kopf nahm zu, heftige Schmerzen, Schwere des Kopfes, Schwäche, Geruchlosigkeit u. s. f. stellten sich ein, und die arme Kranke starb endlich im 17. Jahre unmittelbar nach einem neuen Erysipel.

Eine grössere Uebereinstimmung des Verlaufes lässt sich nicht wohl auffinden. Erwägt man, dass auch bei der gewöhnlichen Elephantiasis der Extremitäten, dem sogenannten Rosenbein, die erysipelatösen Erscheinungen sich der Beobachtung oft genug entziehen, so kann ein solcher Mangel um so weniger in Betracht kommen bei einer so tiefsitzenden Affection. Ich will damit in keiner Weise behaupten, dass jede Hyperostose denselben Ursprung hat; im Gegentheil kann kein Zweifel darüber sein, wie ich später noch genauer angeben werde, dass Traumen, Syphilis, Rachitis gleichfalls Hyperostosen hervorrufen. Allein die hier besprochene Form ist niemals beobachtet worden, wo eine solche Ursache mit Sicherheit nachzuweisen war, und wenn namentlich Huschke noch neuerlich versucht hat, die totale Schädel-Hyperostose (Cranioskleröse) auf Rachitis zurückzuführen, so liegt dieser Ansicht eine unzweifelhaft unrichtige Vorstellung von dem Wesen des rachitischen Processes zu Grunde.

Es scheint, dass ein ähnlicher Vorgang, wie die Leontiasis ossea ihn in der abschreckendsten Form darstellt, sich zuweilen über das ganze Skelet ausdehnen kann**). Dahin gehört namentlich ein Fall von Saucerotte***). Ein 39jähriger Mann

*) W. Gruber. Beiträge zur Anatomie, Physiologie, Chirurgie etc. Abth. II. Prag. 1847. S. 13.

**) Rullier. Bullet. de la Faculté de méd. de Paris. 1809. p. 94. Musée Dupuytren. No. 433.

***) Musée Dupuytren. No. 435. Lobstein (Traité d'anat. path. II. p. 108. Deutsche Uebersetzung S. 95) citirt Saucerotte Mélanges de chi-

Digitized by Google

hatte in 4 Jahren an Körpergewicht von 119 auf 178 Pfund zugenommen, während doch die Weichtheile welk und eingefallen waren. Sein Kopf war so dick, dass er sich eigens Hüte bestellen musste. Seine Augen waren so hervorgedrängt, dass sie mit der Stirn in einer Ebene lagen. Der Unterkiefer stand um einen Finger breit vor dem Oberkiefer hervor. Die Wirbelsäule, die Schulterblätter, die Schlüsselbeine, das Brustbein und die Rippen, die Hüftbeine waren übermässig dick; nur die Unterschenkel schienen auf den ersten Anblick normal, wenn man sie aber anfasste, so zeigte sich, dass die Waden eigentlich ganz fehlten und dass fast Alles daran knöchern war. Periodische Anfälle von Dyspnoe und Coma waren die einzigen Krankheitssymptome*) gewesen. —

Ich habe diese merkwürdigen Formen der Hyperostose etwas genauer angeführt, weil sie für die Theorie besonders wichtige Anhaltspunkte gewähren. Für die Geschwulstlehre sind die partiellen Hyperostosen von ungleich grösserem Werthe, weil sie häufiger vorkommen und ihres begrenzten Auftretens wegen leicht von den mehr diffusen Processen getrennt werden, mit denen sie doch nothwendig zusammengehören. Auch diese eigentlich geschwulstartigen Formen sind an den Gesichts- und Schädelknochen nicht selten.

Wolfarth**) berichtet von einer compacten, äusseren Hyperostose des Schläfenbeines, welche sich in Folge einer mechanischen Insultation gebildet und viele Jahre bestanden hatte. — Die umstehende Abbildung zeigt eine dichte, wenngleich leicht

---

rurgie p. 407. Albers (Jenaische Annalen. 1851. II. S. 8), der denselben Fall mit gleichen Worten anführt, hat statt dessen ein Citat von Boyer (Traité des maladies chirurg. T. III. p. 542) abgeschrieben, welches Lobstein unmittelbar vorher beibringt, welches sich aber nur auf eine Sklerose des Oberschenkels bezieht. J. Fr Meckel (Handb. der path. Anat. 1816. II. 1. S. 278) scheint dagegen den selben Fall zu meinen, von welchem Lobstein spricht; er citirt aber dafür Saucerotte (Mém. de l'institut. nat. Sc. phys. T. II. p. 114) und Noël (Roux Journal de médecine. 1779. Mars. p. 225). Renard (Versuch, die Entstehung und Ernährung, das Wachsthum und alle übrigen Veränderungen der Knochen im gesunden und kranken Zustande zu erklären. Leipz. 1803. S. 67) nimmt dies als zwei verschiedene Fälle und citirt Saucerotte (Bull. de la Soc. philomatique. An VII. p. 151) und Noël (Sammlung auserlesener Abhandlungen für praktische Aerzte. Bd. XV. S. 541).

*) Falls der von Meckel erwähnte Fall damit identisch sein sollte, so wäre noch fast vollständiger Verlust des Gesichtes und des Gedächtnisses hinzuzufügen.

**) Wolfarth. De ossium tumoribus. Diss. inaug. Wirceb. 1848.

Digitized by Google

Fig. 111.

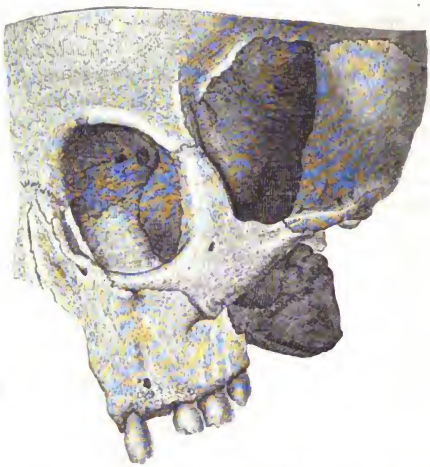

poröse Hyperostose der linken Hälfte des Keilbeins, welche alle seine Theile betrifft; innen am Schädel bietet der Körper des Keilbeins eine Vergrösserung und Verdichtung (Sklerose) dar, welche sich fortsetzt auf den grössten Theil der Ala orbitalis oder minor, und in noch verstärktem Maasse und zugleich auch aussen auf die Ala temporalis und den Processus pterygoides übergeht. So entsteht eine umschriebene Masse, welche einen harten, fühlbaren Tumor in der Schläfengegend und eine das Auge verdrängende Geschwulst in der Orbita erzeugt hatte.

Fig. 111. Hyperostose der einen Hälfte des Os sphenoides. Man sieht die gleichmässige Anschwellung der Ala temporalis (magna), orbitalis (parva) und des Processus pterygoides. Das Präparat (No. 1143.) stammt von einer 35jährigen, an Typhus gestorbenen und mit leichtem Exophthalmos versehenen Frau, von der eine weitere Anamnese nicht zu erlangen gewesen ist. Die Hyperostose ist zugleich mit einer feinporösen Verdichtung des ganzen Innern verbunden und erstreckt sich bis auf den Körper des Keilbeins, noch ein wenig über die Mitte nach rechts herüber. In ähnlicher Weise, wie die Schläfengrube, die Augenhöhle u. s. w. nach aussen verkleinert sind, so ist auch innen der Raum der mittleren und vorderen Schädelgrube beeinträchtigt. Am meisten haben die Oeffnungen (Foramen opticum, rotundum, ovale, Fissura orbitalis inferior) gelitten. Auch die innere Fläche des Stirnbeines zeigt eine leichte diffuse Osteophytschicht mit starker Vascularisation. Der Flügelfortsatz ist daumensdick geworden.

Digitized by Google

Noch ausgedehnter war die Veränderung in einem von Köhler*) beschriebenen Falle, wo eine schwammige Exostose die linke Augen- und Nasenhöhle, sowie die Fossa pterygo-palatina und den Raum unter dem Jochbogen füllte, sich durch die Fissura sphenoidalis inf. auf die Ala temporalis oss. sphen. fortsetzte, abwärts bis in die Gegend des letzten Backzahnes und des Hamulus pterygoideus reichte, den Proc. pteryg. und das Os palatinum in sich aufnahm u. s. w. Voigtel**) beschreibt einen Schädel, wo eine starke, rundliche, mit einer kleinen Knochenspitze versehene Exostose am rechten Orbitaltheil des Stirnbeines sass, welche bis an den Hahnenkamm reichte, so dass Geruchlosigkeit die Folge war. Nach rückwärts setzte sich die Hyperostose auf den kleinen und grossen Flügel des Keilbeins und die Schläfenschuppe fort; das Foramen opticum war sehr beträchtlich verengert. Ich selbst fand bei einem 24jährigen, an den Pocken verstorbenen Manne eine partielle Atrophie und Sklerose des linken Mittellappens vom Gehirn, und entsprechend eine, wahrscheinlich sehr alte, vielleicht congenitale, höckerige, elfenbeinerne Hyperostose der inneren Oberfläche des Felsenbeines und der Schläfenschuppe, sowie der linken Hälfte und des Körpers des Keilbeins***); von äusseren Theilen war nur der Flügelfortsatz vergrössert, sonst die ganze Schläfengegend eher abgeflacht. An diesen Fall schliesst sich sehr eng eine andere, schon der eigentlichen Exostose zuzurechnende Beobachtung an, welche Leopold†) mitgetheilt hat. Bei einem 14jährigen Mädchen, das von Kindheit an Parese der linken Seite, zitternde Bewegungen der Hände, unsicheren Gang, stotternde Sprache u. s. w. gehabt hatte, erhob sich in der rechten mittleren Schädelgrube eine Exostose von ¼ Zoll Höhe und eines Sechsers Umfang, welche einen Eindruck des Gehirns erzeugt hatte. (Ausserdem bestand Hydrocephalus internus).

Ausgedehnter war die Veränderung, wenigstens nach aussen, in einem nur klinisch, nicht anatomisch untersuchten Falle von v. Lysthay††). Bei einem 24jährigen Kranken fand sich eine

*) Joh Val. Heinr. Köhler. Beschreibung der physiol. und pathol. Präparate in Loder's Sammlung. Leipz. 1795. Th. I. S. 29. No. 100.
**) Voigtel. Handbuch der patholog. Anatomie. Halle. 1804. Bd. I. S. 174.
***) Präparat (trocken) No. 4. und (feucht) No. 114. vom Jahre 1858.
†) Leopold. Casper's Wochenschrift. 1850. No. 12. S. 178.
††) v. Lysthay. Zeitschrift des Doctorencollegiums zu Wien. 1858. No. 12. (Canstatt's Jahresbericht für 1858. Bd. III. S. 178).

Digitized by Google

enorme Hyperostose des Jochbeins, des Wangenfortsatzes und der Schädelknochen der linken Seite mit Hervordrängung des Auges und geschwächter Sehkraft. Die Geschwulst hatte mit dem 13. Lebensjahre begonnen und sich von da an gleichmässig ausgebildet.

Am gewöhnlichsten sind partielle, theils einfache, theils sklerotische Hyperostosen an den Kieferknochen, insbesondere den Oberkiefern*). Sehr häufig ist Zahnreiz**), anderemal sind Traumen die nächste Veranlassung***). Zuweilen sind es die äusseren Theile des Oberkiefers, die Alveolarfortsätze, der Nasenfortsatz, welche überwiegend befallen werden; häufiger die Kieferhöhle†). Schon bei der Leontiasis haben wir das vollständige Verschwinden der Kieferhöhlen erwähnt (S. 23). Hier handelt es sich jedoch um wirkliche Geschwulstbildung, wobei die neue Knochenmasse von der Wand der Höhle ausgeht, dieselbe ausdehnt und sich von da entweder nach aussen entwickelt††) oder in die Nasen-, Augen- oder Schädelhöhle erstreckt. A. Cooper†††) erwähnt einer Frau, bei welcher von jedem Antrum eine Exostose ausging, welche eine solche Auftreibung des Oberkiefers erzeugt hatte, dass die Augäpfel hervorgedrängt waren und unter ihnen jederseits eine grosse Anschwellung an der Wange hervortrat, zwischen welchen die comprimirte Nase verschwand; ein Fortsatz hatte sich durch die Orbitalplatte des Stirnbeines in die Schädelhöhle geschoben und tödtliche Apoplexie erzeugt. Michon*†) operirte bei einem 19jährigen Land-

*) O. Heyfelder. Mein Archiv. Bd. XI. S. 527. Paget. Lectures. II. p. 240. Schuh. Pseudoplasmen. 1854. S. 148.

**) John C. Warren. Surg. observ. on tumours. Boston. 1848. p. 127.

***) Schuh. Oesterreich. Zeitschr. für praktische Heilkunde. 1862. No. 4. Hancock. The Lancet. 1848. Vol. II. p, 454.

†) W. Lesenberg. Ueber Geschwülste der Oberkieferhöhlen. Inaug.-Diss. Rostock. 1856. S. 40. Howship. Practical observations in surgery and morbid anatomy. Lond. 1816. p. 26. Pl. II. fig. 1. (Derselbe Fall bei Paget Lect. II. p. 240 aus dem Museum von Langstaff. Der Fall bei Howship, p. 22. Pl. I. fig. 3. scheint nicht hierher zu gehören). Cerutti. Path. anat. Museum. Leipz. 1851. S. 22. Taf. III. (nach Jos. Fox The nat. hist. and dis. of the human teeth. Lond. 1814.).

††) Musée Dupuytren. No. 383. p. 526. Atlas. Pl. XVIII. fig. 1—5. Dieselbe Geschwulst abgebildet bei Vidal, Traité de path. externe. Paris. 1846. T. III. p. 650. fig. 54—55. (Bardeleben. 2. Ausg. der deutschen Bearbeitung. Berlin. 1860. III. S. 305. fig. 30—31.). Houel (l. c. p. 748) citirt als Originalbeobachter Breschet (Bullet. de la Faculté. T. IV. p. 323).

†††) A. Cooper and B. Travers. Surgical essays. 1818. P. I. p. 157.

*†) Michon. Mémoires de la Soc. de chirurgie de Paris. 1851. T. II. p. 614. Pl. IV. Abbildung der Geschwulst bei Lebert Traité d'anat. path. Atlas T. II. Pl. CLXVII. fig. 4—5.

Digitized by Google

manne mit Glück eine elfenbeinerne Exostose der Kieferhöhle, welche 120 Grmm. schwer, fast ganz rund und auf dem Durchschnitt geschichtet war und alle umliegenden Theile verdrängt hatte. Lambl*) bildet aus dem Museum von Florenz ein überaus merkwürdiges Präparat ab, wo aus der Highmors-Höhle eine mächtige, innen elfenbeinerne, aussen theils stachelige, theils spongiöse Knochengeschwulst in Form eines starken Kolbens frei nach aussen hervortritt. Diese Beispiele genügen, um die Gefahr des Uebels darzuthun; ihre Zahl zu vermehren, liegt um so weniger ein Grund vor, als selbst in den angeführten Fällen nicht ganz entschieden ist, ob es sich um rein periosteale, oder um medulläre, oder gar um knorpelige Bildungen handelte.

Ich übergehe, zum Theil aus demselben Grunde, hier zunächst die sonst nahe verwandten Exostosen des Stirnbeines, des Unterkiefers u. s. w., um nachher darauf zurückzukommen, und erwähne nur noch kurz, dass ähnliche Osteophytbildungen auch an anderen Theilen des Skeletes oft genug vorkommen. Die Geschichte der Arthritis nodosa (Malum senile Bd. I, S. 460) bietet zahlreiche Beispiele dafür. Namentlich sind es die Gelenkenden der Knochen, welche zuweilen in der umfangreichsten Weise verändert werden. Die grösste Geschwulst dieser Art, welche mir vorgekommen ist, sass am Knie. Sie war Mannskopfgross und bestand aus mächtigen Knochenwucherungen, welche vom Femur und der Tibia ausgingen, bei welchen aber die Patella nicht ganz frei geblieben war. In ähnlicher Weise findet man zuweilen eine Hyperostose des Collum femoris und des Acetabulums; genau genommen eine Periostose. Es entsteht dadurch eine Knochengeschwulst, die so gross werden kann, dass sie in der Leistengegend als ein bedeutender Tumor sich nach aussen hervorwölbt und sehr leicht zu Verwechselungen mit malignen Forum Veranlassung geben kann. Ebenso verhalten sich andere Gelenke.

Das Gleiche gilt von den Synchondrosen. Betrachtet man gewisse Wirbelkörper, so zeigen sich daran Exostosen**),

*) Lambl. Reisebericht. S. 191. (Aus der Prager Vierteljahrsschrift. Bd. LV.). Vgl. auch daselbst S. 150 (Präparat aus der Sammlung des Hôtel-Dieu in Lyon).

**) Chr. Gottl. Ludwig. Advers. med. pract. Lips. 1769. Vol. I. p. 740. Tab.

Digitized by Google

welche von den Rändern derselben ausgehen, mehr oder weniger über die Zwischenwirbelmassen herüberwachsen, und endlich sogar mit einander verwachsen können (supracartilaginäre Exostose). Liegen sie an Orten, wo sie der äusseren Untersuchung zugänglicher werden, z. B. an den Seiten- oder Hintertheilen der Halswirbel, so können sie in Form von Tumoren nach aussen hervortreten*). Auch hier ist ihre Entwickelung in der Regel eine peripherische und ihre Bedeutung richtet sich nach der Lage und der Einwirkung auf die Nachbartheile. Indess hat man diese Bedeutung wohl etwas zu hoch veranschlagt, da ihre Grösse meist nicht sehr bedeutend ist. Selbst die seltneren, nach innen, gegen den Wirbelkanal gerichteten Knochenauswüchse, werden leicht in ihrem pathologischen Werthe überschätzt**).

Scheinbar ganz anders verhalten sich jene meist kleineren Exostosen, welche am häufigsten am Schädeldach vorkommen,

Fig. 112.

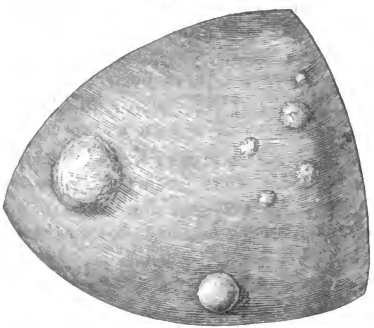

und zwar sowohl aussen, wie innen. Dieselben Formen, die an der Oberfläche des Schädels hervortreten und die man da bequem fühlt, bilden sich auch an der inneren Oberfläche. Man unterscheidet daran leicht die flachen (parenchymatösen) von

Fig. 112. Flache und geknöpfte, multiple Exostosen der äusseren Fläche des Stirnbeines. (Präparat No. 10. vom Jahre 1862.). Nat. Grösse.

*) A. Cooper. Surg. essays. I. p. 159. Warren. Surg. obs. on tumours. p. 117.

**) Wilks. Transact. of the London Patholog. Soc. 1861. Vol. XII. p. 101.

Digitized by Google

den gestielten oder geknöpften (epiphysären), zumal da sie nicht selten neben einander an demselben Schädel sich finden*). Es sind dieselben Verschiedenheiten, wie wir sie bei Warzen und anderen an der Hautoberfläche vor sich gehenden Bildungen antreffen. Die flache Exostose bildet sanft ansteigende, aber dichte Anschwellungen von sehr verschiedener Grösse**); die gestielte dagegen sitzt mit einer dünneren Partie auf und breitet sich darüber knopfförmig aus. Der Stiel ist gewöhnlich nicht lang, aber doch so, dass nicht selten deutlich eine Schicht von fibrösem Gewebe zwischen die Oberfläche des Knochens und den Knopf sich einschiebt. Gerade dadurch kann sehr leicht die Vorstellung entstehen, als sei aus dem Knochen eine Masse hervorgegangen, welche das Periost durchbohrt und sich nun jenseits desselben in Form eines Knochens ausgebreitet hätte, ähnlich wie bei der neulich besprochenen Ecchondrosis sphenooccipitalis (Bd. I, S. 445).

Dieselbe Form kommt auch an der inneren Oberfläche vor,

*) Zwischen beiden steht jene, schon von den Alten mit Hörnern verglichene Form des Auswuchses, deren Träger nach Heliodor den Namen Dionysiaci s. Bacchici führten (Andr. Bonn. Descriptio thes. ossium morbosorum Hoviani. Amstel. 1783. p. 38. No. CCCIII.).

**) Diagnostisch ist es von Bedeutung, dass zuweilen flache Auftreibungen der Knochen des Schädeldaches, namentlich des Stirn- und Scheitelbeines vorkommen, welche den flachen Exostosen und Periostosen vollkommen gleichen können, während sie doch gerade das Gegentheil davon sind, nehmlich blasige Hervortreibungen des Schädels mit Atrophie. Lambl (Mein Archiv. Bd. X. S. 346. Taf. V. Aus dem Franz-Josef-Kinderspitale in Prag. 1860. Theil I. S. 1. Fig. 1—3.) hat dieser Erscheinung unter dem Namen der exencephalitischen Protuberanzen eine sorgfältige Erörterung gewidmet. In der That sind die grössten Knochenblasen durch Hervortreibung von Hirnsubstanz, obwohl nicht gerade durch Exencephalie, sondern durch Encephalocele oder Hydrencephalocele bedingt. Diese sind jedoch diagnostisch weniger schwierig, als die kleineren Hervortreibungen, wie sie namentlich durch compensatorisches Wachsthum des Gehirns nach gewissen Richtungen erzeugt werden. Einen ausgezeichneten Schädel dieser Art bewahrt unsere Sammlung unter No. 277.; er war wegen einer „Hyperostose" der Schläfenschuppen aufbewahrt. Als ich ihn durchsägte, erwies sich die Hyperostose als eine beträchtliche Auftreibung mit Verdünnung. Es ist dies der in meiner Arbeit über die Entwickelung des Schädelgrundes S. 83 und S. 86 als Dolicho-Trochocephalus aufgeführte Schädel, der in Folge von Synostose der Pfeil- und der Seitentheile der Kranznaht in anderen Richtungen starke Verkürzungen erfahren hat. Ausser diesen Formen giebt es aber nicht selten, namentlich neben der Mittellinie flache Blasen des Schädels, welche durch das Hervorwachsen Pacchionischer Granulationen (Präp. No. 1215. 12. v. J. 1860) oder durch partielle blasige Oedeme der Pia mater (Bd I., S. 177) bedingt werden. Gerade diese haben die grösste Uebereinstimmung in der äusseren Erscheinung mit den gewöhnlichsten Formen der flachen Schädel-Exostose.

Digitized by Google

wo sie zuweilen eine besonders grosse Bedeutung gewinnt, wenn sie einen erheblicheren Umfang erreicht und dadurch einen Eindruck oder einen Reiz auf das Gehirn ausübt*). Es sind namentlich diese Formen, welche man schon seit langer Zeit als Ursachen der Epilepsie und anderer Krampfformen aufführt**). Wenn man sie genauer untersucht, so kann man sich immer überzeugen, dass ein Theil des Periosts oder der Dura mater über die Geschwulst fortläuft und dass sie sich selbst bei den gestielten oder geknöpften Formen von dem Stiel oder der Basis her über den Knopf zurückschlägt. Das auffälligste Beispiel, welches ich davon sah, war eine kleinapfelgrosse Knochengeschwulst der vorderen Schädelgrube, die auf den ersten Anblick auf der inneren (freien) Seite der Dura mater aufzusitzen schien. Sie hatte eine überaus harte, scheinbar nackte, in rundliche Knollen und Lappen ausgehende Oberfläche, welche ohne Verbindungen mit der weichen Hirnhaut gegen den vorderen Hirnlappen andrängte und an demselben einen starken Eindruck erzeugt hatte.

Fig 113.

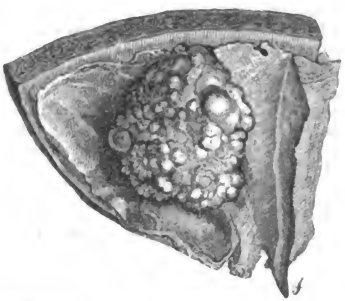

Das Gewächs sass dicht neben dem unteren Ansatze der Falx longitudinalis (Fig. 113., *f*), da, wo die senkrechte Platte des

Fig. 113. Exostosis eburnea mit knolliger Oberfläche und engerer Basis an der inneren Fläche des Stirnbeines, links nicht weit von dem Ansatze der Falx longitudinalis (*f*). (Präparat No. 73. vom Jahre 1855). Nat. Grösse.

*) Mehrere interessante Fälle von Hartmann, Larrey und Menière hat Bruns (Handb. der prakt. Chirurgie. I. S. 534) zusammengestellt.

**) Jos. Wenzel. Beobachtungen über den Hirnanhang fallsüchtiger Personen Mainz. 1810. S. 85. W. Ch. Wells. Transact. of a society for the improvement of med. and chir. knowledge. Lond. 1812. Vol. III. p. 91. Gibb. Transact. of the Lond. Path. Soc. 1861. Vol. XII. p. 23.

Digitized by Google

Stirnbeins in die horizontale übergeht. Von allen Seiten her griff die Dura mater unter die Geschwulst und verschwand hier. So erzeugte sich ganz natürlich die Vorstellung, dass das Gewächs entweder von dem Knochen ausgegangen und durch die Dura mater durchgewachsen sei, oder von der Dura mater aus sich entwickelt und überhaupt mit dem Knochen genetisch nichts gemein habe. Ein senkrechter Durchschnitt (Fig. 114.) durch Geschwulst und Knochen zeigte sehr bald, dass beide ganz innig zusammenhingen. Die sehr harte compakte Knochenmasse der Geschwulst ging ohne erkennbare Grenze in die hintere Platte des Stirnbeines über, gerade in der Gegend, wo die unveränderte Stirnhöhle ihr oberes Ende hatte. Diese Verbindung bestand nur an einer beschränkten Stelle. Im ganzen Umfange lag die Geschwulst freilich sehr dicht dem Knochen an, aber doch noch getrennt durch ein Blatt der Dura mater, von dem aus sich im gewöhnlichen Wege der anatomischen Präparation keine Fortsetzung auf die Oberfläche der Geschwulst darstellen liess. Erst bei der mikroskopischen Untersuchung eines durch die ganze Dicke eines Geschwulstlappens reichenden Knochenschliffes (Fig. 115.) zeigte sich eine über die Oberfläche der Exostose fortlaufende, freilich nur sehr dünne, fibröse Lage, von der an einer Stelle ein Kanal mitten in die Geschwulst hineinging, durch welchen etwas fibröses Gewebe und Gefässe bis nahe an den Grund des Knotens eintraten. Es folgt daraus, dass das gewöhnliche Verhältniss von Dura mater und Knochen auch an der Exostose erhalten ist, nur dass der Knochen sich auf Kosten der Dura mater ungemein ausgedehnt hat.

Fig. 114.

Dieser Fall ist zugleich ein ausgezeichnetes Beispiel für die Exostosis eburnea. Der ganze Schnitt zeigt eine überaus dichte, compakte Masse, welche auch darin mit Elfenbein eine gewisse Aehnlichkeit hat, dass sie eine concentrische Zeichnung darbietet, entsprechend dem allmählichen schichtenweisen Wachs-

Fig. 114. Senkrechter Durchschnitt des vorigen Präparates und des Stirnbeines, in welchem man die unversehrte Höhle sieht. Natürl. Grösse.

Digitized by Google

Fig. 115.

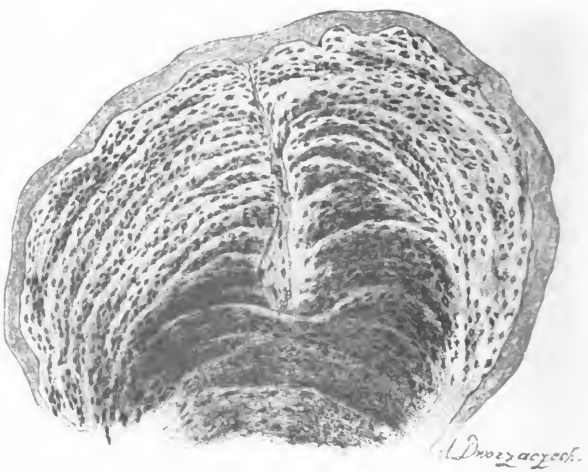

thum der Geschwulst. Nur gegen die Oberfläche wurde diese Zeichnung etwas mannichfaltiger, indem die einzelnen Knollen oder Lappen wieder eine besondere Schichtung besassen. Mikroskopisch fand sich keine Spur von eigentlichem Marke und kaum eine Spur von Gefäss- (Mark-) Kanälen. Das Ganze liess nur parallele, in einander übergehende Lamellen mit zonenweise reichlicher angehäuften Knochenkörperchen wahrnehmen. Es kann also kein Zweifel sein, dass die neuen Schichten aus der fibrösen Hülle, dem periostealen, mit der Dura mater verwachsenen Blatte entstehen und dass die Geschwulst durch Apposition von aussen her wächst.

Weder der elfenbeinerne Bau, noch die epiphysäre Gestalt

Fig. 115. Mikroskopischer Durchschnitt eines Knollens der vorigen Figur. Im Umfange der fibröse Ueberzug, von dem ein Gefässkanal senkrecht in die Masse eindringt; im Innern die parallel auf einander gelagerten, ganz dichten Knochenschichten. Schwache Vergrösserung. (Durch ein Versehen des Holzschneiders sind die Knochenkörperchen zu gross ausgefallen).

Digitized by Google

beweisen demnach etwas gegen das periosteale Wachsthum der Exostosen. Die epiphysäre Gestalt deutet nur darauf hin, dass die Energie des Wachsthums an der betroffenen Stelle relativ gross, also der Reiz entweder ungewöhnlich stark oder anhaltend ist. Dabei kann es denn freilich leicht vorkommen, dass der Reiz sich auf das ganze Periost, ja noch über dasselbe hinaus fortsetzt und dass auch extraperiosteales Bindegewebe zur Ossifikation beiträgt. Gerade an der Dura mater tritt dies sehr häufig ein, indem auch die näher zum Gehirn hinliegenden Lager derselben, welche nicht mehr eine eigentlich periosteale Bedeutung haben, sich an der Knochenbildung betheiligen.

In jedem Falle aber, mag die Exostose flach oder gestielt sein, geht sie aus einer Reizung hervor, welche der Periostitis nahe steht, und wenn die früher erwähnten diffusen und knolligen Hyperostosen der Schädel- und Gesichtsknochen der Elephantiasis und Leontiasis analog sind, so gleichen die flachen und tuberösen Exostosen, von denen wir hier sprechen, dem Molluscum und den gewöhnlichen tuberösen Fibromen (Bd. I, S. 325, 351). Auch die Geschichte der Polysarcie und des Lipoms bietet vollkommene Analoga (Bd. I, S. 367).

Die Schädelknochen zeichnen sich aber, wie die platten Knochen überhaupt, besonders dadurch aus, dass dieselben Prozesse oft gleichzeitig auf ihrer äusseren und inneren Fläche vor sich gehen. Auf diesen Punkt hat schon Everard Home*) die Aufmerksamkeit gelenkt, und obwohl die von ihm mitgetheilten Fälle sich wohl nicht alle auf einfache Exostosen beziehen, so genügten sie doch, um die allgemeine Erscheinung deutlich ins Licht zu stellen. Später ist besonders durch die Untersuchung der puerperalen Osteophyte**) dieses Verhältniss noch mehr hervorgehoben, und es ist gewiss für die uns hier beschäftigenden Vorgänge von grosser Wichtigkeit, zu erwähnen, dass bei dem puerperalen Osteophyt, wie bei dem der Tuberkulösen, nicht blos die innere Schädelfläche neue Ansätze

*) E. Home. Transact. of a society for the improvement etc. 1812. Vol. III. p. 122.

**) Rokitansky. Specielle pathologische Anatomie. 1844. Bd. I. S. 237. Ducrest. Mém. de la Soc. méd. d'observation. 1844. T. II. p. 318. Virchow. Verhandlungen der Berliner Geburtshülfl. Gesellschaft. 1848. Bd. III. S. 190. Gesammelte Abhandl. S. 762.

Digitized by Google

von Knochenmasse erfährt, sondern auch die äussere, ja über diese hinaus sogar die Gesichtsknochen (Oberkiefer, Nasenbeine). Dieselbe gleichzeitige Entwickelung, wie sie von den diffusen Osteophyten gilt, findet sich aber auch bei knotigen, und namentlich kleinere Exostosen kommen nicht selten doppelseitig, wenn auch nicht immer an genau entsprechenden Stellen vor*). Begreiflicherweise ist es nicht jedesmal so; ja, ich habe in der Involutionskrankheit (Malum senile) der Schädelknochen einen Vorgang nachgewiesen**), in welchem der äussere Schwund der Knochen mit innerer Hyperostose und Exostose verbunden sein kann. Man darf daher nie vergessen, dass der äussere Zustand der Schädelknochen kein sicheres Anzeichen des inneren ist, dass aussen Exostosen, innen ganz normaler Knochen, und umgekehrt, aussen ganz glatter Knochen und innen Exostosen sein können. Aber trotzdem ist die gleichzeitige äussere und innere Exostosenbildung, zumal wenn sie an genau entsprechenden Stellen des Schädels stattfindet, von grösster Bedeutung.

Hauff***) hat einen sehr lehrreichen Fall mitgetheilt, wo das Wachsthum der Geschwulst gerade mit dem Puerperium zusammenhing. Eine 38jährige Frau bekam nach ihrer 7. Entbindung unter öfteren Kopfschmerzen eine kleine Geschwulst in der Schläfengrube. Mit jedem der folgenden (4) Wochenbetten Zunahme der Geschwulst unter heftigen Kopfschmerzen, Schwindel, Bewusstlosigkeit, Erbrechen, zuletzt Lähmung. Nach 7 Jahren Tod. Bei der Section fand sich ein elfenbeinerner Knochenkern von 1 Zoll Dicke im seitlichen Theile des Stirnbeines, der nach innen und aussen von mehr poröser Masse überlagert war. Nach innen war die Oberfläche stachelig und mit zahlreichen, stumpfspitzigen Knochenkegeln besetzt.

Oesterlen†) schildert einen nicht minder interessanten Fall, wo ein 31jähriger gesunder Weingärtner beim Holzfällen eine starke Quetschung an der Stirn erlitt. Die Stelle blieb schmerzhaft; nach einem halben Jahre zeigte sich eine bohnen-

---

*) Präparat No. 9. vom Jahre 1860 (Stirnbein).

**) Würzburger Verhandlungen. Bd. IV. S. 354. Gesammelte Abhandl. S. 1008, 1013.

***) Hauff. Würtemb medic. Correspondenzblatt. 1846. Bd. XVI. S. 36.

†) Oesterlen. Ebendaselbst 1832. S. 79. Vgl. Bruns. Handb. der praktischen Chirurgie. Bd. I. S. 533. Atlas. Abth. I. Taf. VIII. Fig. 8.

Digitized by Google

grosse, harte Erhabenheit, welche nach 12 Jahren die Grösse eines halben Gänseeies, nach weiteren 16 Jahren die zweier zusammengelegten, kleinen Mannsfäuste hatte. Der Mann starb 76 Jahre alt an einer Lungenentzündung. Es fand sich eine compakte Hyperostose des Stirnbeines, welche sich grossentheils nach aussen, jedoch auch etwas nach innen entwickelt hatte.

Manche andere, scheinbar ähnliche Fälle aus der älteren Literatur sind nicht ganz sicher*). Andere sind an sich freilich unzweifelhaft, aber sie gehören wenigstens zum Theil wahrscheinlich einer besonderen Reihe an, unter denen die Orbitaltumoren einen hervorragenden Platz einnehmen. Ich werde auf sie später zurückkommen und erwähne hier nur einzelne Beispiele. Zunächst den prächtigen Fall von Bonnet**), wo gleichzeitig zwei beträchtliche Exostosen, eine grössere am Stirnbein, eine kleinere am Scheitelbein sitzen, beide nach innen und aussen entwickelt, fast kugelig, an der Oberfläche höckerig, innen zum Theil elfenbeinern, zum Theil schwammig. Einen anderen, nicht minder ausgezeichneten Fall aus Hunter's Museum bildet Baillie***) ab; es war eine grossentheils elfenbeinerne Exostose der Orbita, welche tief in die Schädelhöhle hineinragte. Ein drittes, ähnliches Präparat ist bei Paget†) dargestellt; andere aus dem Vrolik'schen Museum und aus der Prager Sammlung erwähnt Lambl††); noch weitere werde ich später anführen.

Während diese doppelseitigen Exostosen ihrer Mehrzahl nach der compakten Form angehören und nur gewisse schwammige Abschnitte zu besitzen pflegen, so sind die einseitigen unter sich

---

*) Himly (De exostosi cranii rariore. Diss. Götting. 1832. vgl. Bruns Atlas. Abth. I. Taf. VIII. Fig. 9) beschreibt eine Exostose des Scheitelbeins bei gleichzeitigem „Markschwamm" in der Fossa anterior des Hinterhauptsbeines. Caspar (De exostosi cranii rariore. Diss. Argentorati. 1730. in Haller. Collectio dissert. chirurg. T. I. No. IV.) dürfte eher hierher gehören.

**) Musée Dupuytren. p. 504. No. 374. Atlas Pl. XV. fig. 1—4. Houel l. c. p. 748. Percy et Laurent. Dict. des scienc. méd. Paris. 1819. T. XXXV. p. 28. Pl. III. Vidal. Pathol. ext. 1846. T. III. p. 115. fig. 9. (Bardeleben. 1860. Bd. III. S. 133. Fig. 10.). Bruns. Atlas. Abth. I. Taf. VIII. Fig. 12—14.

***) M. Baillie. A series of engravings to illustrate the morbid anatomy. Lond. 1802. Fasc. X. Pl. I. fig. 2. Home. Philos. Transact. 1799. Vol. LXXXIX. p. 239. Albers. Atlas der path. Anat. Abth. I. Taf. XXVII. Fig. 3. Paget. Lectures. II. p. 235.

†) Paget. Lectures. II. p. 236. fig. 34.

††) Lambl. Reisebericht. S. 67.

Digitized by Google

sehr verschieden, ohne dass sich jedoch ein bestimmtes genetisches Moment auffinden liesse, welches diese Verschiedenheit erklärte. Am wenigsten ist es gerechtfertigt, wie Einzelne gethan haben, die elfenbeinernen Formen allgemein auf ursprüngliche Chondrome zurückzuführen. Man muss hier wohl unterscheiden.

Schon die älteren Beobachter haben äussere Exostosen des Schädeldaches von elfenbeinerner Beschaffenheit aufgeführt. So erwähnt Petit*) eine Melonengrosse Exostose des Schläfenbeines bei einem Soldaten, die seit 15 Jahren bestand, und eine andere, ebenfalls sehr umfangreiche vom Scheitelbein eines jungen Mannes, der sie seit 7 Jahren trug. Bruns**) bildet eine compakte, über Wallnussgrosse Exostose des Stirnbeines ab, welche sich bei einer 32jährigen Frau langsam entwickelt hatte. Kleinere, gleichsam nur aus Verdickungen der äusseren Knochentafel bestehende, flache Exostosen sind gar nicht selten***), ja sie bilden geradezu die Regel. Schwammige Knochenauswüchse, namentlich solche, welche auch an der Oberfläche porös aussehen, sind ungleich seltener und wahrscheinlich meist jüngeren Alters. Ich habe sie wiederholt gesehen, jedoch entstehen dadurch mehr flache Periostosen, selten eigentliche Geschwülste†). Die wirklich geschwulstartigen spongiösen Formen gehören überwiegend der hinteren Hälfte des Schädels an††). Jedoch kommen auch am Hinterhaupt äusserlich elfenbeinerne Exostosen vor†††).

Aehnliche Verschiedenheiten zeigen auch die inneren Exostosen des Schädels. Die kleineren derselben, mögen sie nun flach, oder geknöpft*†) sein, wie sie sich am häufigsten

*) J. L. Petit l. c. T. II. p. 381, 385, 433.

**) Bruns. Handb. der prakt. Chirurgie I. S. 538. Atlas Abschn. I. Taf. VIII. Fig. 10—11.

***) Präparat No. 11. vom Jahre 1861.

†) Ein ausgezeichnetes Präparat multipler poröser Periostosen stellt der Schädel No. 37. vom Jahre 1858 in unserer Sammlung dar. Die veränderten Stellen finden sich überwiegend im Umfange der hinteren Seitenfontanellen und des äusseren Gehörganges.

††) No. 1029. der Würzburger Sammlung. Ferner Voigtel (Path. Anat. I. S. 174), Lambl (Reisebericht S. 72, 150), Musée Dupuytren No. 381. (Beauchêne. Bullet. de la Fac. 1807. p. 84. Bruns. Atlas Abth. I. Taf. VIII. Fig. 7.), Ferg (Gräfe und Walther. Journ. für Chirurgie. 1828. Bd. XII. S. 582).

†††) Sangalli. Storia dei tumori. Vol. II. p. 277.

*†) Präparat No. 411. unserer Sammlung.

Digitized by Google

am Stirnbein finden, sind gewöhnlich mehr compakt. Grössere haben öfters im Innern eine spongiöse Beschaffenheit, während die Oberfläche compakt ist*). Die ganz grossen sind meist elfenbeinern und von höckeriger, knolliger oder eigenthümlich gewundener Oberfläche. Besonders umfangreiche Auswüchse dieser Art sind bei Thieren gesehen worden, am häufigsten bei Ochsen und ausgehend vom Keilbein, zuweilen in so grosser Ausdehnung, dass man von einer Verknöcherung des Gehirns gesprochen hat**). Nur an der inneren Seite der Hinterhauptsschuppe habe ich wiederholt sehr poröse, jedoch meist kleine Knochengeschwülste gefunden, welche sich durch sehr zahlreiche und sehr weite Gefässe auszeichneten, ja stellenweise einen geradezu telangiektatischen Charakter hatten***).

Dieser Mannichfaltigkeit gegenüber kann man sich freilich auf die Verschiedenheit der erregenden Ursachen berufen und die Frage aufwerfen, ob Syphilis, Rheuma, Traumen u. s. f. nicht ganz besondere Formen der Exostose hervorbringen. Allein die Erfahrung gestattet es nicht, darauf bejahend zu antworten. Bis jetzt kann man sich nur auf die Entwickelung der Auswüchse selbst beziehen. Schon früher (S. 19) habe ich erwähnt, dass das Alter der Neubildung eine grosse Verschiedenheit bedingt. Wie das lose Osteophyt in ein fest adhärentes, in die eigentliche Hyperostose oder Exostose übergeht, so kann sich auch ein schwammiges in ein compaktes und dieses wieder in ein schwammiges verwandeln. Dies hängt von dem gegenseitigen Verhalten und den Mengen des Markes und Knochengewebes und namentlich auch der Gefässe ab. Sehr viele Osteophyte sind ursprünglich porös, manche geradezu bimsteinartig;

*) Präparat von Marjolin im Musée Dupuytren No. 371. p. 503. Pl. XV. Fig. 7. (Vidal. Path. ext. 1846. III. p. 116. fig. 10. Bardeleben. 1860. III. S. 133. fig. 11. Bruns. Atlas. Abth. I. Taf. VIII. fig. 6.). Ferner ein Präparat von Bruns (Prakt. Chirurgie. I. S. 530. Taf. VIII. Fig. 5.).

**) Die berühmte Beobachtung von Valisneri (Opere fisico-mediche. Vol. I. p. 80) ist kürzlich von Lambl (Reisebericht S. 190) wieder geprüft worden. Im Uebrigen vergl. die Literatur bei Otto (Lehrbuch der pathol. Anat. des Menschen und der Thiere. Berlin. 1830. I. S. 164. Note 28.) und E. F. Gurlt (Lehrbuch der path. Anat. der Haussäugethiere. Berlin. 1831. I. S. 105. Nachträge dazu. Berlin. 1849. S. 52). Eine, wahrscheinlich von der Stirnhöhle ausgegangene, ungeheure Elfenbeingeschwulst vom Ochsen erwähnt Paget (Lect. II. p. 234).

***) Präparat No. 1788. und No. 16. vom Jahre 1859. Vgl. Sangalli. Storia clinica ed anat. dei tumori. Vol. II. p. 264. Tab. IV. fig. VII.

Digitized by Google

diese besitzen gewöhnlich grosse und weite Gefässe. Später werden die Gefässe enger, ein Theil des fibrösen Markes verknöchert, und der Knochen wird dadurch dichter und compakt. Noch später schmelzen Theile des Knochengewebes ein, indem sie sich in zellenreiches Mark verwandeln, und der Knochen wird wieder porös oder spongiös. So kann es kommen, dass eine ursprünglich poröse Auflagerung (Osteoporose) entweder in ihrer ganzen Dicke compakt wird oder an ihrer Oberfläche eine compakte, in ihrem Innern eine spongiöse Schicht erzeugt.

Allein deshalb darf man nicht den ursprünglichen porösen und den späteren spongiösen Zustand identificiren: das Mark und die Gefässe verhalten sich in beiden ganz verschieden. Ebensowenig ist der compakte Zustand immer derselbe. Im Gegentheil lassen sich hier zwei ganz verschiedene Formen unterscheiden, welche beide eine dichte, elfenbeinerne Beschaffenheit darbieten können. Die eine Form entspricht der gewöhnlichen Rindensubstanz der Röhrenknochen, sie entsteht dadurch, dass die Markräume sich mit concentrischen Lamellen von Knochengewebe füllen*), welche aus einer fortschreitenden Verknöcherung von Mark hervorgehen (Osteosklerose). Die andere entspricht der Cämentsubstanz der Zähne; sie entsteht durch Ansatz paralleler Schichten von Knochengewebe auf die Oberfläche, welche unmittelbar aus der Beinhaut oder dem umgebenden Bindegewebe hervorgehen (S. 34, Fig. 115.). Dies ist die Eburnation im engeren Sinne, ungefähr entsprechend der Osteonkose von Lobstein**). Die Sklerose unterscheidet sich also von der Eburnation im engeren Sinne dadurch, dass sie secundär, deuterogen ist, während die Eburnation ein primärer, protogener Vorgang ist. Die Sklerose setzt Porose oder Spongiose voraus; die Eburnation setzt nichts voraus, als ein ossifikationsfähiges Vorgebilde und zwar in der Regel Bindegewebe und nicht Knorpel.

Scheidet man in dieser exakten Weise, so ist es leicht, aus dem Bau Rückschlüsse auf die Entstehung zu machen. Sobald man concentrische Lamellensysteme um die Gefässe findet, so ist der compakte Zustand ein secundärer; liegen dagegen die

*) Cellularpathologie. 3. Aufl. S. 76—79. Fig. 36—38.
**) Lobstein. Pathol. Anatomie. II. S. 101.

Digitized by Google

Schichten (oder Lamellen) parallel der Oberfläche, so ist er primär. Aber das lässt sich nur mikroskopisch mit Sicherheit erkennen; makroskopisch können beide Zustände elfenbeinern aussehen, und da fast alle Beschreibungen der Autoren sich nur auf die grobe Erscheinung stützen, so ist aus der blossen Bezeichnung einer Exostose oder Hyperostose als einer elfenbeinernen nichts zu schliessen. Dies gilt nicht blos für die Exostosen des Schädels, sondern auch für die aller anderen Theile.

Es kommt dazu, dass der alte Knochen unter der Exostose sich sehr verschieden verhält. Die Exostose, wenn auch ganz fest mit ihm verwachsen, kann ihm doch nur aufgepflanzt sein, in der Art, dass man auf einem Durchschnitt die alte Rinde des Knochens gerade fortlaufen und die tiefer liegende spongiöse Substanz unverändert sieht. Besteht die Exostose aber länger und hat sie eine gewisse Grösse, so wird nicht blos sie selbst häufig spongiös, sondern auch die unter ihr gelegene Knochenrinde, und es stellt sich allmählich eine Continuität zwischen der alten spongiösen Substanz (Diploe, Markhöhle) und dem Innern der Exostose her, wie wir es bei der knorpeligen Exostose (S. 10, Fig. 108.) gesehen haben.

Aber es kann auch umgekehrt die alte spongiöse Substanz (Diploe) unter der Exostose sklerosiren. Dies geschieht in der Regel von Anfang an in Folge eines stärkeren, den ganzen Knochen treffenden Reizes. Eine solche Sklerose pflegt auf den späteren Zustand der Exostose eine bestimmende Einwirkung auszuüben, welche wahrscheinlich von dem geringeren Gefässreichthum des sklerotischen Gewebes abhängt. Sitzt nehmlich eine dichte, elfenbeinerne Exostose auf einem sklerotischen Knochen, so bewahrt sie gewöhnlich ihren elfenbeinernen Charakter. Ist dagegen der untergelegene Knochen spongiös (markreich), so wird auch die Exostose später leicht schwammig.

Die Sklerose unter Exostosen hat man hier und da als Enostose oder als innere Exostose bezeichnet. Man sollte mit diesen Ausdrücken vorsichtig sein. Andere haben die gegen innere Körperhöhlen z. B. gegen die Schädelhöhle hin gerichteten Exostosen, die ich im Vorhergehenden „innere Exostosen“ genannt habe, ebenfalls Enostosen geheissen. Ein solcher Gebrauch ist noch mehr verwirrend. Man bedarf des Ausdruckes der Enostose für gewisse Knochengewächse, welche sich im Innern

Digitized by Google

des Knochens aus dem Mark bilden*). Allerdings kann mit ihrer Bildung auch eine äussere Anschwellung des Knochens, also ein Osteophyt verbunden sein, aber dies ist nicht immer der Fall und deshalb sollte man, wo man die Entwickelung einer Geschwulst übersehen kann, die mit Sklerose des alten Knochens verbundenen Exostosen von den mit Osteophyt verbundenen Enostosen trennen.

Reine Enostosen sind sehr selten oder wenigstens werden sie sehr selten beobachtet, weil keine äussere Erscheinung auf ihr Bestehen hinweist und daher gewöhnlich nur ein Zufall zu ihrer Beobachtung führt. Ich habe ein einzigesmal in der Diaphyse der Tibia eines Kindes, gegen das Gelenkende hin, eine solche Bildung gefunden; sie bestand aus einer ziemlich dichten, jedoch immer noch spongiösen Substanz. Meist treibt sich der Knochen äusserlich mehr und mehr auf, und es ist dann in der Regel schwer, die Natur der Bildung zu ermitteln, zumal da ossificirende Fibrome, Chondrome und Sarkome in ganz ähnlichen Verhältnissen vorkommen.

Fig. 116.

Es scheint jedoch, dass in diese Kategorie eine gewisse Zahl von Osteomen gehört, welche die Autoren unter dem Namen von Exostosen beschrieben haben, welche sich aber von diesen durch bestimmte Eigenschaften unterscheiden. Cruveilhier**) hat das Verdienst, sie unter dem Namen der Corps osseux enkystés unterschieden zu haben; nur hat er ihre Stellung zugleich dadurch zweifelhaft gemacht, dass er sie von den Enostosen, zu denen sie doch gehören, abtrennt. Er stützt seine Angaben auf 3 Fälle (von Weiss, Maisonneuve und Jobert) von Geschwülsten der „Fronto-Orbito-Ethmoidal-Region", und sagt von diesen Geschwülsten, es seien mehr oder weniger regelmässige, kugelige Massen von warziger, von tiefen Furchen durchzogener Oberfläche, grosser Dichtigkeit und sehr feinem Korn,

Fig. 116. Poröse Enostose des spongiösen Endes der Tibia eines jungen Kindes. Natürliche Grösse. (Präparat No. 114.).

*) Cruveilhier (Traité d'anat. path. T. III. p. 869) nennt daher die Enostosen auch Exostoses médullaires. Er rechnet namentlich dahin den früher (S. 37. Note 2.) erwähnten Fall aus dem Musée Dupuytren No. 374.

**) Cruveilhier l. c. T. III. p. 870.

Digitized by Google

mehr porös als spongiös, und sie seien in das Innere der Knochen so abgesetzt, dass sie die äusseren Lagen wie eine Tafel vor sich her drängten.

Die Knochengeschwülste der Orbitalgegend, des Stirn- und des Siebbeines*) sind ebenso wichtig wegen der durch sie hervorgebrachten Störungen (Exophthalmie, Panophthalmie, Hirnzufälle), als interessant durch ihren Bau. Allein schwerlich gehören sie einer einzigen Kategorie an. Ein Theil von ihnen ist meiner Meinung nach den Enostosen zuzurechnen und auf sie passt der Name der „eingekapselten Knochenkörper"; ein anderer ist exostotischer und ein dritter vielleicht chondromatöser Natur.

Die Bedeutung der älteren Beobachtungen ist natürlich kaum noch festzustellen**). Die neueren, besser beschriebenen und zum Theil abgebildeten Fälle unterscheiden sich untereinander zunächst durch den Sitz des Osteoms. Obwohl kaum ein Theil der Augenhöhle existirt, wo nicht Knochengeschwülste gefunden worden sind, so sind doch der obere und der innere Theil verhältnissmässig am meisten ausgesetzt. Es sind dies die beiden Regionen, welche in Beziehung auf ihre ursprüngliche Entwickelung die grösste Mannichfaltigkeit darbieten. Einerseits handelt es sich hier um die Stirnhöhlen, deren Ausbildung sich in ein ungleich spätes Lebensalter hinauszieht; andererseits ist die Zusammenfügung verschiedener Knochen an einander, namentlich des Stirnbeines, des Oberkiefers, des Siebbeines u. s. w. eine so dichte, dass gegenseitige Störungen bei der Entwickelung sehr leicht eintreten können. Dazu kommt die Nähe der Nasenhöhle und des Thränenkanals, von denen aus unabhängig Erkrankungen ausgehen können, welche sich auf die Nachbarschaft fortsetzen. Es ist daher nicht nur begreiflich, dass gerade diese Gegenden häufig leiden, sondern auch, dass es späterhin recht schwer ist, festzustellen,

*) Casp. Hoppe. De exostosibus ossis frontis. Diss. inaug. Bonn. 1857. Stellwag v. Carion. Ophthalmologie. Erlangen. 1858. Bd. II. Abth. II. S. 1222, 1284. Demarquay. Traité des tumeurs de l'orbite. Paris. 1860. p. 50. E. Grünhoff. Die Knochenauswüchse der Orbita. Inaug. Abhandl. Dorpat. 1861.

**) Thom. a Veiga. Comment. ad c. 5. Sect. 4. lib. 1. Galeni de loc. aff. (Schenk a. Gräfenberg. Obs. med. rar. Francof. 1665. p. 165) Glückliche Operation.

Digitized by Google

ob eine Geschwulst primär von den Nasen- oder den Stirnhöhlen oder von der Augenhöhle, ob sie von der äusseren Fläche oder aus dem Innern des Knochens, ob sie endlich vom Stirnbein oder dem Siebbeine oder von wo sonst ausgegangen ist. Für alle diese Möglichkeiten giebt es in der Literatur Beispiele, ohne dass es überall möglich ist, die Richtigkeit ihrer Deutung festzustellen. Denn eine Geschwulst, welche aus dem Innern des Stirnbeines hervorgeht, kann sehr wohl später in die Stirn-, Augen-, Nasen- oder Schädelhöhle vorragen. In diese Kategorie gehört ein Theil der schon früher erwähnten doppelseitigen Exostosen (S. 37).

Von den Osteomen des Orbitaldaches und der Superciliargegend gehört ein Theil wesentlich der äusseren Fläche der Knochen an*). In einzelnen Fällen, wo ein nachweisbar traumatischer Ursprung vorliegt**), wird man sich auf eine Periostitis beziehen können; in Fällen dagegen, wo die Ursache unbekannt ist und wo gleichzeitig eine Affektion der Stirnhöhlen vorliegt, entsteht die Frage, ob die letztere die Veranlassung war oder nicht. Wiederholt hat man Granulationen***) und wirkliche Polypen†) der Stirnhöhlen gefunden, welche sich bis in diese Geschwülste hineinerstreckten, und E. Home††) hat daher die Meinung aufgestellt, die Geschwülste wüchsen auf gefässreichen Excrescenzen, wie die Zähne auf ihrer Pulpa. Diese Ansicht lässt sich nicht mehr halten, seitdem man die Zahnstructur genau kennt. In der Regel sind die Geschwülste freilich compakt, wenigstens in ihrem grösseren Theile, oder doch immer

*) J. L. Petit. Traité des mal. des os. II. p. 432. J. V. H. Köhler a. a. O. S. 28. No. 96. Törnroth in Analecta clinica ed. Jlmoni et Törnroth. Helsingfors. 1851. T. I p. 5. Tab. III. Stephenson. Edinb. Monthly Journ. 1855. March. B. Beck. Klinische Beiträge zur Histologie und Therapie der Pseudoplasmen. Freib. 1857. S. 41. W. Busch. Chirurgische Beobachtungen. Berlin. 1854 S. 22. Bowman Med. Times and Gaz. 1860. Vol. II. p. 159. Transact. of the Lond. Path. Soc. 1860. Vol. XI. p. 264.

**) Lucas. Edinb. med. and surg. Journ. 1805. Vol. I. p. 405.

***) Stephenson a. a. O.

†) Viallet. Bullet. de l'Ecole de médecine de Paris. An 13. p. 72. Ferner ein von Demarquay Tumeurs de l'orbite. p. 65 aus den Annales de la chirurgie franc. et étrang. T. III. p. 242 herübergenommener Fall; so wie vielleicht ein von demselben p. 57 aus dem Musée Dupuytren No. 327. beigebrachter Fall.

††) Home. Philos. Transact. Vol. LXXXIX. p. 239.

Digitized by Google

knöchern und nicht zähnern*); auch kommt nicht selten spongiöse Substanz in ihrem Innern vor (Törnroth).

Allein sicherlich gehören nicht alle Knochengeschwülste der Superciliargegend in diese Kategorie. Weiss**) fand eine elfenbeinerne Geschwulst von der Grösse eines starken Eies zwischen den Blättern des Stirnbeines im Niveau der Stirnhöhle, von deren oberen Wand sie durch einen Zwischenraum getrennt war, während sie nach unten von einer dünnen Knochenlage bedeckt war. Rokitansky***) beschreibt von einem 16jährigen, mit Exophthalmos behafteten Individuum eine aus der Diploe des Stirnbeines hervorgehende, sehr dichte, mattweisse Geschwulst, welche mit einem fast Enteneigrossen, leicht gelappten Knoten in die vordere Schädelgrube, mit einem Wallnussgrossen in die Augenhöhle und mit einem Haselnussgrossen in die Fossa zygomatica reichte. Besonders charakteristisch ist in diesem Falle, dass sich in der Nähe, sowohl am Stirnbein, als am grossen Flügel des Keilbeines kleinere derlei aus der Diploe wachsende Geschwülste fanden. Busch†) operirte bei einem 18jährigen Mädchen eine elfenbeinerne, nach innen spongiöse und gefässreiche Geschwulst, welche halb Hühnereigross nach aussen hervordrang, die Stirnhöhle und einen Theil der Siebbeinzellen füllte, und einen Eigrossen Knoten von korallenartigem Aussehen in die vordere Schädelgrube sendete. Die äussere Geschwulst ging am oberen Orbitalrande und am Nasenfortsatz in den normalen Knochen über, war aber an ihrer Basis von einer Furche umgeben, so dass sie „wie ein Keil" in das Stirnbein eindrang. Knapp††) verlor einen 14jährigen Kranken, den er wegen eines Exophthalmos operirte; ausser einer elfenbeinernen Knochengeschwulst der Orbita fand sich eine Gänseeigrosse Exostose der vorderen Schädelgrube, welche einerseits über die Mittellinie hinausreichte, andererseits bis in die mittlere Schädelgrube ging und zum gros-

*) Lambl (Reisebericht S. 67) will allerdings an einzelnen Schliffen solcher Exostosen eine Substanz gefunden haben, die er nur mit der Röhrchensubstanz des Zahnes vergleichen kann; ich habe nichts ähnliches gesehen. Nur eine Art von Cämentsubstanz kam mir vor.

**) Weiss. Bullet. de la Soc. anat. 1852. p. 220.

***) Rokitansky. Pathol. Anat. Wien. 1844. Bd. II. S. 210.

†) C. Hoppe l. c. p. 18. C. O. Weber. Chirurgische Erfahrungen und Untersuchungen. Berlin. 1859. S. 381. Taf. VIII. Fig. 7–8.

††) J. H. Knapp. Archiv für Ophthalmologie. 1861. Bd. VIII. Abth. I. S. 239.

Digitized by Google

sen Theil auch die Stirn- und Siebbeinzellen erfüllte. Es wird ausdrücklich erwähnt, dass sie an mehreren Stellen die vordere und hintere Wand des Stirnbeines durchbrochen hatte. Auch der früher erwähnte Fall von Baillie (S. 37) gehört hierher. Nach einer neueren Beschreibung*) desselben war der innere und hintere Theil spongiös, das Uebrige elfenbeinern. Die Geschwulst füllte die Stirnhöhlen und den oberen Theil der linken Orbita, drang aber auch in die rechte ein und ragte jederseits fast 1 Zoll weit über die innere und äussere Schädelfläche vor. Vorn drang sie mit zwei Lappen durch besondere Oeffnungen der äusseren Tafel hervor; die Ränder dieser Oeffnungen waren dünn und schoben sich eine kurze Strecke weit über die Oberfläche der Geschwulst vor. Dicht über dem Osteom sass eine kleine runde und flache Knochenerhöhung.

Alle diese Fälle scheinen mir zusammenzugehören und der Enostose zugerechnet werden zu müssen. Wahrscheinlich sind ihnen die früher mitgetheilten Fälle von Paget und Lamb (S. 37), sowie die von Römhild**), Pech***) und Jobert gleichfalls zuzuzählen. Dagegen muss ich es fast ganz dahingestellt sein lassen, ob eine Reihe von anderen Beobachtungen, welche mehr die Ethmoidal-Region der Augenhöhle betreffen††, in dieselbe Kategorie bezogen werden dürfen. Die Mehrzahl von ihnen betreffen reine Orbitalgeschwülste oder solche, wo gleich-

*) Med. Times and Gaz. 1859. Vol. II. p. 403. Das Präparat ist im Hunter'schen Museum No. 795.

**) Römhild. Diss. continens nonnulla de exostosibus in olla capitis. Götting. 1800. A. Förster. Atlas der mikroskopischen pathol. Anatomie. Leipz. 1856. Taf. XX. Fig. II.

***) E. A. Pech. Osteosarcoma ejusque speciei insignis descriptio. Comm. inaug. Wirceb. 1819.

†) Musée Dupuytren. No. 384B. Cruveilhier. Traité d'anat. path. T. III. p. 871.

††) Spöring. Abhandl. der Königl. Schwedischen Akademie der Wissenschaften. Uebersetzt von Kästner. 1750. Bd. IV. S. 206. Taf. VIII. Fig. 1—2. Gerh. van der Meer. Diss. exhibens historias quatuor operationum in diversis capitis regionibus institutarum. Groning. 1829. p. 13. Tab. I. W. Gruber. Neue Anomalien als Beiträge zur physiol. chirurg. und path. Anatomie. Berlin. 1849. S. 51. Maisonneuve. Compt. rend. de l'Acad. T. XXXVII. Gaz. des hôp. 1853. No. 95. (Musée Dupuytren. No. 384A, abgebildet bei Lebert Traité d'anat. path. Pl. CLXVII. fig. 3.). Lenoir. Gaz. des hôp. 1856. No. 47. Bullet. de la Soc. anat. 1858. p. 107 (Bericht von Paul). Alex. Mott. Amer. Journ. of med. science. 1857. Jan. Bowman. Med. Times and Gaz. 1859. Vol. II. p. 403. Maisonneuve. Gaz. méd. de Paris. 1863. Oct. No. 40. p. 647.

Digitized by Google

zeitig Fortsetzungen der Geschwulst sich in die Nasenhöhlen erstrecken. In zwei Stücken kommen sie freilich mit den früher besprochenen überein. Die Geschwülste waren fast alle elfenbeinern und in mehreren Fällen fanden sich polypöse Auswüchse der Nasenschleimhaut, wie ich sie vorher von der Schleimhaut der Stirnhöhlen erwähnt habe. Insbesondere war dies der Fall in den Beobachtungen von Lenoir und Alex. Mott.

Bei Gelegenheit der ersteren ist in der That die Frage angeregt worden, ob die Polypen nicht selbst die Knochenmasse erzeugen. Insbesondere erklärte Cloquet geradezu die Exostosen für verknöcherte Polypen und berief sich auf Erfahrungen an Polypen mit knöcherner Schale und solchen mit knöchernem Centrum. Indess lässt sich die Frage so nicht behandeln. Polypen sind nichts anderes als fibromatöse, myxomatöse, lipomatöse oder was sonst für Geschwülste, welche sich über die Oberfläche hinausschieben, und die Exostose ist im Verhältniss zum Knochen sehr gewöhnlich dasselbe, sie ist ein knöcherner Polyp. Aber woher entsteht sie? Wächst sie aus dem Knochen oder aus der Schleimhaut? Das Letztere können wir für die hier zu besprechenden Formen mit grosser Bestimmtheit zurückweisen. Manche Orbitalgeschwülste stehen nirgends mit Schleimhaut in Verbindung, müssen also vom Knochen ausgegangen sein. Die anatomisch so genaue Beschreibung Wenzel Gruber's von einem derartigen Falle ist ganz überzeugend. Für die Polypen der benachbarten Schleimhäute bleibt also nichts anderes übrig, als sie entweder als den Ausdruck der auf die Schleimhäute fortgesetzten Reizung, oder als den Ausgangspunkt der sich auf die Knochen fortsetzenden Reizung anzusehen. Beides mag gelegentlich vorkommen.

Anders stellt sich die Sache, wenn man untersucht, ob die Grundlage der Entwickelung Knorpel oder Periost oder Mark war. Allerdings hat Rokitansky die Meinung ausgesprochen, dass gerade diese Exostosen aus Enchondromen entständen, aber trotz allen Suchens habe ich nur einen Fall in der Literatur aufgefunden, wo Knorpel vorkam. John Windsor*) soll am Orbitaldach eine theils knöcherne, theils knorpelige Geschwulst be-

*) Demarquay. Traité des tumeurs de l'orbits. p. 56 (Annales d'oculistique. 1857. p. 211),

Digitized by Google

obachtet haben. Alle anderen Beobachter fanden an der Oberfläche der Exostosen nur Bindegewebe, und, was besonders wichtig ist, gerade an solchen Geschwülsten, welche noch in schnellem Wachsthum begriffen waren. In der Regel wird also nur noch fraglich sein, ob die Geschwulst aus der Beinhaut oder aus dem Marke hervorwächst, und hier scheint es mir, dass wahrscheinlich nicht alle Orbital-Osteome dasselbe Muttergewebe haben, dass aber ein grosser Theil wirklich als Enostose in der Diploe beginnt und erst nach und nach die Knochenschale durchbricht.

Auffallend genug ist es, dass auch bei diesen Geschwülsten der grösste Theil bei jüngeren Individuen und ein grosser beim weiblichen Geschlecht vorkommt, dass das Wachsthum bei manchen bis in die frühesten Lebensjahre zurückgeht, also wahrscheinlich mit einer Störung in der Knochenbildung zusammenhängt. Die oft sehr lange Dauer und die frühzeitige Störung der ganzen Region mögen auch die Polypen der Nachbartheile erklären, wie möglicherweise noch andere Erkrankungen in der Nähe. In letzterer Beziehung erwähne ich gewisser cystischer Anhänge, welche die Geschwulst besitzen kann.

Ich habe dies Verhältniss einmal in ausgezeichneter Weise gesehen. Bei einem erwachsenen Manne, an dessen Orbita bei Lebzeiten nichts Abnormes bemerkt worden war, fand sich bei der Sektion eine grosse, central erweichte Geschwulst, welche fast den ganzen rechten Vorderlappen einnahm. Sie entleerte beim Anschneiden fast 3 Unzen einer ziemlich klaren, gelblichen Flüssigkeit und zeigte nach deren Entleerung eine unregelmässige mit einem weichen, schleimigen Fasergewebe besetzte und durch mancherlei gelbbraune Pigmente etwas bunt gefärbte Wand. Diese war gegen die Hirnsubstanz nicht scharf abgesetzt, sondern ging allmälig in die Neuroglia über, so dass sich das Ganze als Myxoma cystoides auswies (Bd. I, S. 423).

An diese Geschwulst fügte sich unmittelbar eine Reihe theils geschlossener, theils unter sich communicirender Säcke von sehr verschiedener Grösse (Fig. 117, c, c), welche sich leicht von dem Gehirn trennten, dagegen in der vorderen Schädelgrube fest adhärent waren. Einzelne von ihnen waren bis Haselnussgross, andere dagegen ganz klein, Hanfkorn- bis Linsengross. Alle hatten derbe, vascularisirte nach innen glatte Wandungen,

Digitized by Google

Fig. 117.

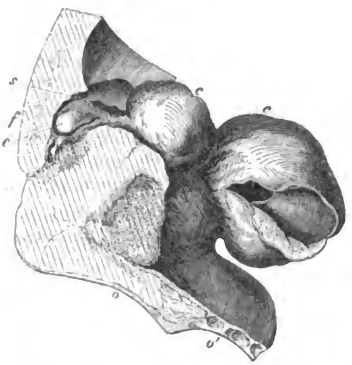

Fig. 117. Osteoma kystomatosum orbitae. Natürl. Grösse. (Präparat No. 129. vom Jahre 1860). Senkrechter Durchschnitt durch die Geschwulst und das Stirnbein. *f* der perpendiculäre Theil des Stirnbeines, *o o'* der Orbitaltheil. Zwischen beiden, genau dem Superciliarrand entsprechend, schiebt sich die elfenbeinerne Geschwulst mit einer etwas hügeligen Fläche vor, ohne noch von einer normalen Knochenschale gedeckt zu sein. In dem vorderen Theil der Orbitalplatte bei *o* sieht man die elfenbeinerne Masse in der Diploe, nach aussen und innen noch bedeckt von den Rindenschichten des normalen Knochens. Ueber *o'* die normalen „Zellen" der Diploe; zwischen ihnen und der Enostose eine dichtere, fibröse, nicht cystoide Masse. Der Durchschnitt der Geschwulst selbst ist fast ganz elfenbeinern, so jedoch, dass man einzelne Linien, gleichsam Andeutungen von Lappenbildung, in ihr wahrnimmt; an zwei Stellen, mehr gegen den Umfang hin, nach oben und vorn und nach hinten und unten feinporöse Abschnitte. Gegen die Schädelhöhle hin ist die innere Lamelle des alten Knochens wieder durchbrochen und die knollige, mit grossen, multiloculären Cysten (*c, c*) besetzte Oberfläche ragt frei hervor, nur überzogen von der Dura mater. Nach oben hin zieht sich im Umfange der Geschwulst eine tiefe Furche *s* herum, nur zum Theil gefüllt von kleineren Cysten *c*, dagegen mit zahlreichen hämorrhagischen Pigment-Niederschlägen bedeckt. Gegen die Perpendiculärplatte des Stirnbeines ist die Geschwulst durch eine scharfe Grenze abgesetzt.

Das Präparat stammt von einem 47jährigen Manne (Schneidermeister K.), der am 1. December 1859 in die Charité aufgenommen wurde. Nach einem Zeugnisse des Dr. Friedländer war er bis vor 3 Jahren ganz gesund gewesen, hatte die letzten zwei Winter stark gehustet und ausgeworfen, war seit dem letzten Frühjahr trübsinnig geworden. Vor 3 Monaten Lähmung der linken Gesichtshälfte, vor 10 Wochen Fieber mit furibunden Delirien. Seitdem Gedächtnissschwäche, Schwindel, beständiger Stirnschmerz, Parese des rechten Armes und Beines, Secessus inscii. Während seines Aufenthaltes in der Charité lag der Kranke meist theilnamlos in der Rückenlage, der Kopf war nach rechts gewendet, er gab aber auf einfache Fragen schnelle Antworten. Stirn- und Hinterhauptsschmerz, enge, aber gleiche Pupillen, Zunge nicht abweichend, Zittern, besonders der Hände, Secessus inscii. Die rechte Unterextremität verkürzt, sowohl im Ober- als Unterschenkel,

Digitized by Google

waren aber nur mässig gefüllt. Einzelne enthielten eine dünne, fadenziehende Flüssigkeit, andere eine zähschleimige Masse, welche in gewissen Abständen rundliche oder längliche Zellen, getrennt durch eine amorphe oder streifige oder regelmässig geschichtete Zwischensubstanz, erblicken liess. Bei der ferneren Untersuchung der Wand wies sich dieselbe als ein dichtes Bindegewebe aus, das innen mit sehr kräftig entwickeltem, cylindrischem Flimmerepithel bekleidet war.

An der Stelle der vorderen Schädelgrube, wo diese Geschwulst adhärent war, zeigte sie sich nicht blos mit der Dura mater, sondern auch mit dem Stirnbein innig verwachsen. Beim Abziehen schien es anfangs, als ginge sie in das letztere selbst hinein, denn es kam rings an der Ansatzstelle eine tiefe, den ganzen oberen Umfang der Geschwulst-Basis umgebende Furche (Fig. 117, s.) im Stirnbein zum Vorschein, deren Ränder so glatt waren, als ob sie mit einem scharfen Instrumente ausgeschnitten wären. Die Furche und die anstossenden Geschwulsttheile waren mit kleinen, gelbbraunen Pigmentflecken besetzt. Die Furche war etwa 3—4 Millim. breit und begrenzte ein unregelmässig höckeriges Knochengewächs, welches aus dem Winkel des Frontal- und Orbitaltheils des Stirnbeines hervorging und die eigentliche Grundlage der Gesammtgeschwulst darstellte. Es hatte fast die Grösse eines halben Hühnereies, maass in der Breite 3,5, in der Höhe 3 Centim. und ging mit breiter Basis in das Innere des Stirnbeines über. Als das letztere von vorn her blossgelegt war, zeigten sich mehrere rundliche, durchaus glatte Höcker von sehr dichtem Aussehen, welche am Superciliarrand das vordere Blatt des Stirnbeines durchbrachen und sich nach aussen zu entwickeln begannen. Auf einem Durchschnitt, senkrecht durch die ganze Partie (Fig. 117.), ergab sich, dass die 4,8 Centim. im Durchmesser betragende Geschwulst aus der Diploe des Stirnbeines

---

das Knie steif, dicht über dem Gelenk eine bis auf den Knochen reichende Narbe. (Daraus erklärt sich vielleicht die sonst schwer verständliche Angabe, dass rechts eine Parese vorhanden gewesen sei.) Schliesslich Sopor, Decubitus, Tod am 23. Februar 1860. Bei der Autopsie fand sich ein starker, doppelseitiger Hydrocephalus internus und ein grosses cystoides Myxom, welches vor dem rechten, sehr stark nach rückwärts verschobenen Corpus striatum begann und fast den ganzen Vorderlappen einnahm. Mit demselben hing die im Text beschriebene Geschwulst, zunächst durch ihren kystomatösen Antheil, zusammen. Am unteren Ende des Os femoris Zeichen eines alten Bruches.

Digitized by Google

hervorging und am Orbitaltheil deutlich zwischen den beiden Tafeln desselben eingeschlossen war. Nach innen und aussen durchbrach sie diese Tafeln, und namentlich nach oben hin konnte man ihre Grenze gegen das normale Knochengewebe, mit dem sie nur lose zusammenhing, ganz scharf erkennen. Die, wie die Nasenhöhle, mit zähem Schleim erfüllte Stirnhöhle wurde durch die Geschwulst nicht erreicht, doch war ihre Schleimhaut zum Theil verdickt und verkalkt. Der grösste Theil der Geschwulst bestand aus ganz dichtem, elfenbeinernem Gewebe; nur an zwei, mehr peripherischen Stellen fand sich eine mehr poröse, ziemlich gefässreiche Substanz. In dem elfenbeinernen Theil konnte man bei genauerer Betrachtung gewisse rundliche Abgrenzungen erkennen, gleich als ob die Geschwulst aus einzelnen Läppchen zusammengesetzt sei. Da, wo diese Masse die äussere Platte des Stirnbeines durchbrach, war sie zum grossen Theil nur vom Periost bedeckt. Allein der Durchbruch war nicht blos am Superciliarrande erfolgt, sondern er begann auch an mehreren, zum Theil kaum Linsengrossen Stellen in der Orbita selbst, und an allen diesen Stellen zeigte sich die Geschwulst wiederum, wie in der Schädelhöhle, besetzt mit Cysten, die Flimmerepithel trugen und Schleim enthielten.

Es handelt sich hier also um eine sehr zusammengesetzte Mischgeschwulst. Sieht man auch ganz von dem cystoiden Myxom des Gehirns ab, so bleibt doch die Combination des Osteoms mit einer multiloculären Cystengeschwulst bestehen, also ein Osteoma kystomatosum. Ich kann nicht leugnen, dass der Besatz der Cysten mit Flimmerepithel die Frage nahe legt, ob hier nicht eine Abschnürung von Theilen der Stirnhöhlen-Schleimhaut vorliegt. Allein ich habe schon erwähnt, dass die Geschwulst mit der Stirnhöhle gar nicht communicirte, und ich werde später zeigen, dass sie in gewissen Stücken übereinstimmt mit Kystomen, welche gerade an dem entgegengesetzten Ende der Wirbelsäule, nämlich am Heiligenbein, vorkommen.

Es scheint, dass dieser Fall nicht ganz vereinzelt steht. Auch in dem von Busch*) wird erwähnt, dass neben der Knochengeschwulst in dem Dach der Orbita eine Bohnengrosse Cyste lag, welche nach beiden Seiten hin perforirte, und dass aus der

*) C. Hoppe l. c. p. 22 u. 24.

Digitized by Google

Basis der Geschwulst im Schädel mehrere Cysten hervorgingen. Anderemal waren freilich nur Cysten vorhanden. Petit*) beschreibt einen Fall, wo der Knochen selbst „knorpelig oder fleischig“ war und die haselnussgrossen, mit röthlicher Flüssigkeit gefüllten Blasen, eine in der Augenhöhle, eine zweite halb in der Augen-, halb in der Schädelhöhle, eine dritte in der mittleren Schädelgrube, lagen. Freilich war hier keine Knochengeschwulst vorhanden, und es kann zweifelhaft sein, ob eine chondromatöse Masse da war, indess scheint die eigenthümliche Verbindung von Cysten mit einer ausgedehnten Knochenaffektion diese Beobachtung doch den mitgetheilten sehr zu nähern. Noch mehr gilt dies in Beziehung auf das Verhalten zum Gehirn von einem Falle von Delpech**), wo eine Cyste die Orbita fast ganz füllte, in den Schädel drang und sich gegen drei Zoll tief in das Gehirn schob.

Wenn ich mich demnach für berechtigt erachten darf, eine Parallele zwischen diesen Orbital-Kystomen und den congenitalen Sacral-Hygromen zu ziehen, so glaube ich zugleich schliessen zu können, dass der Ausgangspunkt dieser Bildungen nicht in der Schleimhaut der Stirnhöhlen zu suchen ist, sondern dass es sich wenigstens bei den Cysten um eine heteroplastische Neubildung handelt. Ist dies wirklich der Fall, was freilich erst durch weitere und genauere Beobachtungen festzustellen sein wird, so wäre weiterhin zu ermitteln, ob die Anlage zu diesen Mischgeschwülsten congenital ist, was ich für wahrscheinlich erachte. Auf jeden Fall verdient diese interessante Affektion eine viel genauere Aufmerksamkeit, als ihr bis jetzt zu Theil geworden ist.

Bestätigt sich meine Auffassung, dass mindestens ein grosser Theil der Orbital-Osteome den Enostosen zuzurechnen ist, so würde man sich zu denken haben, dass der Mutterknoten in dem Mark der Diploe entsteht durch eine aus dem Mark selbst hervorgehende Wucherung und Ossifikation, dass er wächst durch Apposition neuer Schichten, welche durch fortschreitende Wucherung des Markes erzeugt werden, indem die den Mutterknoten umgebenden Marklagen sich gleichsam zu einem Periost umge-

*) J. L. Petit. Traité des mal. des os. II. p. 428.
**) Delpech. Chirurg. clin. de Montpellier. T. II. p. 505.

Digitized by Google

stalten. Jedenfalls ist das ganz sicher, dass die Rinde des Knochens sich über der Enostose allmählich schalig erhebt und schliesslich von der grösser werdenden Geschwulst einfach oder mehrfach durchbrochen wird. Von da an nimmt die Enostose allmählich den Habitus der Exostose an. —

Andere Theile des Schädels scheinen zu enostotischen Bildungen wenig geneigt zu sein, obwohl man sie vielleicht nicht ganz ausschliessen darf. So wird aus dem Museum von Guy's Hospital*) eine Taubeneigrosse, gestielte, elfenbeinerne Exostose des Hinterhaupts, hinter dem Foramen magnum, erwähnt, welche von einer tiefen Furche umgeben ist, welche also ein ganz ähnliches Verhältniss darbietet, wie einige der erwähnten Orbital-Osteome.

Sehr wesentlich kommen aber hier in Betracht die Kieferknochen. Sowohl am Ober- als am Unterkiefer sind Osteome besonders häufig, und seit langer Zeit finden sich zahlreiche Angaben in der Literatur über schwammige, sowie über elfenbeinerne Exostosen derselben. Allein die Autoren haben in der Mehrzahl der Fälle die genetische Bedeutung derselben nicht berücksichtigt, so dass es überaus schwierig ist, die einzelnen Beobachtungen zu classificiren. Diese Schwierigkeit ist kaum an irgend einem anderen Theile grösser, weil es sich hier nicht blos darum handelt, die Exostosen, Hyperostosen und Periostosen von den Enostosen zu scheiden, sondern auch darum, die Zahn-Geschwülste und am Oberkiefer**) die Osteome der Highmors-Höhle zu trennen.

Die Zahn-Geschwülste sind unter sich wiederum verschieden. Zunächst können sie an einem regelmässig entwickelten und gelagerten oder an einem unregelmässig entwickelten und gelagerten Zahn vorkommen. Insbesondere ist es nicht selten, dass der betroffene Zahn nicht ordnungsmässig hervorgetreten, dass er irgendwo in der Tiefe des Knochens liegen geblieben und dass die von ihm ausgehende Knochengeschwulst daher im Knochen mehr oder weniger eingeschlossen ist. Solche Osteome von retinirten Zähnen haben begreiflicherweise mit Enostosen eine grosse Aehnlichkeit. — Sodann macht es einen

*) S. Wilks. Catalogue of the pathological preparations in the Museum of Guy's Hospital. Lond. 1863. Vol. I. p. 41. No. 1074[35].

**) J. E. F. Knorz. De maxillae superioris, inprimis ejus sinus morbosis affectionibus. Diss. inaug. Marburg. 1844.

Digitized by Google

grossen Unterschied, ob das Knochengewächs von dem Zahn selbst ausgeht: Dental-Exostose, oder ob es von dem umgebenden Knochen aus sich entwickelt, sei es bloss von dem Alveolus: Alveolar-Exostose, sei es von dem Innern des Knochens, wie es namentlich bei den in der Tiefe retinirten Zähnen vorkommt, wo sich rings umher eine Knochenkapsel oder Knochencyste bildet. — Endlich kommt in Betracht, dass bei den Dental-Exostosen bald nur die knöcherne Schale der Wurzel, das Cäment betheiligt ist, bald auch das eigentliche Zahnbein, das Dentin*) Theil nimmt.

Das Dental-Osteom, welches aus einer Anbildung neuer Cämentsubstanz aus der Wurzelhaut des Zahnes hervorgeht**), steht den gewöhnlichen Formen des Osteoms ganz parallel. Es erstreckt sich zuweilen über die ganze Ausdehnung der Wurzeln einzelner Zähne und stellt dann eine wirkliche Hyperostose dar***).

Fig. 118.

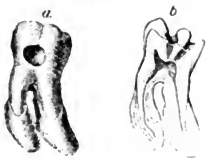

Besonders umfangreiche Anschwellungen dieser Art kommen bei Pferden vor†). Anderemal beschränkt sich die Neubildung auf kleinere Abschnitte und bildet dann die Dental-Exostose im engeren Sinne des Wortes. Kleinere Geschwülste dieser Art sind überaus häufig, namentlich an cariösen und plombirten Zähnen. Sie erzeugen rundliche Verdickungen der Wurzelspitzen oder flache An-

Fig. 118. Wurzel-Exostose eines cariösen Backzahnes, von Herrn Süersen extrahirt. Nat. Grösse. *a* die äussere Ansicht mit einer cariösen Stelle des Zahnhalses und einer dicken, gleichsam incapsulirenden Knochenauflagerung beider Wurzeln. *b* ein Durchschnitt, welcher die parallelen Auflagerungsschichten zeigt; an der Krone zwei cariöse Stellen, von denen aus das Dentin in radiärer Richtung bis gegen die Zahnhöhle hin verändert (missfarbig, gelblich) ist.

*) Cellularpathologie. 3. Aufl. S. 83. Fig. 40.

**) Maury. Zahnarzneikunde. A. d. Fr. Weimar. 1830. Taf. XII. fig. 16—21. C. J. und Jos. Linderer. Handbuch der Zahnheilkunde. Berlin. 1837. S. 186, 462. Taf. XIII. Fig. 1–2. J. Tomes. A course of lectures on dental physiology and surgery. Lond. 1848. p. 238. E. Albrecht. Die Krankheiten der Wurzelhaut der Zähne. Berlin 1860. S. 29.

***) Howship. Pract. observ. in surgery and morbid anat. Lond. 1816. p. 15. Pl. I. fig. 2., c. Tomes l. c. p. 240. fig. 94.

†) Alex. Pander. De dentium structura. Diss. inaug. Petropoli. 1856. p. 18. Tab. II Am. Forget. Des anomalies dentaires et de leur influence sur la production des maladies des os maxillaires. Paris. 1859. p. 30. Pl. 5. fig. 1—2.

Digitized by Google

schwellungen der Wurzelflächen oder endlich kleine knotige oder kugelige Seitenauswüchse *).

Ganz verschieden davon sind gewisse, von Schmelz überzogene, der ersten Bildung angehörige Hyperplasien, wie sie die sogenannten Dentes proliferi besitzen **) und wie sie nicht blos an der Krone, sondern auch am Halse und an der Wurzel vorkommen. Diese sind in der Regel sehr klein (Schmelztropfen). Allein sie können zuweilen eine sehr beträchtliche Grösse erreichen. In der Regel nehmen sie dann eine kugelige oder halbkugelige Gestalt an, sitzen mit einer kleinen Fläche am Zahn auf und haben eine etwas poröse, jedoch immerhin compakte, oft papilläre Oberfläche. Salter***) hat mehrere Beispiele der Art von Eck- und Weisheitszähnen unter dem Namen der warzigen Zähne beschrieben, darunter einen bis Wallnussgrossen Auswuchs. Sie sind schwer zu unterscheiden von den wahren Exostosen. Denn auch diese kommen in ähnlicher Art vor und werden manchmal bis Taubenei gross. So weit ich sehe, finden sie sich besonders am oberen Theil der Wurzeln und am Halse, sowohl an Eck-†) als Backzähnen††), und zwar nicht blos beim Menschen, sondern auch bei Thieren†††).

Allein die sonderbarsten Formen entstehen, wenn Zähne mit einander verschmelzen und in diesem Zustande in der Tiefe der Kieferknochen zurückgehalten werden. Verschmelzungen der Zähne an sich kommen öfters vor, bald in der ganzen

*) Duval. Bullet. de la Fac. de méd. de Paris. 1811. p. 206. Wedl. Grundzüge der pathol. Histologie. Wien. 1854. S. 624. Fig. 144. Billroth. Mein Archiv. Bd. VIII. S. 430.

**) Albinus. Annot. acad. Vol. I. Tab. IV. fig. 3—4. J. G. Tesmer. Observationes osteol. Diss. Berol. 1812. Tab. I. fig. 7—9. J. Fr. Meckel. Tabulae anat. pathol. Lips. 1822. Fasc. III. Tab. XVII. fig. I. Otto. Pathol. Anat. Berlin. 1830. Bd. I. S. 187, 191. Linderer a. a. O. S. 117. Taf. VII. fig. 13—16. Maury a. a. O. Taf. VIII. fig. 1.

***) James A. Salter. Transact. of the Path. Soc. London. Vol. VI. p 173. Pl. IX. Guy's Hosp. Rep. 1858. p. 276. Pl. I. 1859. p 329. fig. 1—2.

†) J. Fr. Meckel l. c. p. 3. Tab. XVII. fig. VIII.—X. A. Ritter v. Genczick. Ueber Exostosen und Osteophyten. Erlangen. 1846. S. 14.

††) Maisonneuve. Gaz. des hôp. 1855. No. 86., sowie bei Forget l. c. p. 27. Pl. II. fig. 1—2.

†††) Otto a. a. O. S. 194 (Backzahn aus der Blumenbach'schen Sammlung). Forget. p. 28. Pl. II. fig. 5—6. (Eckzahn eines Pferdes aus der Sammlung von Alfort). Wahrscheinlich ist der Fall von Leblanc (Compt. rend. de la Soc. de Biologie. T. II. p. 35) mit dem von Forget geschilderten identisch.

Digitized by Google

Ausdehnung, bald blos an den Wurzeln, oder blos an den Kronen. Schon Geoffroy St. Hilaire*) hat darauf hingewiesen, dass mit dieser Verwachsung leicht Störungen der Entwickelung zusammenfallen, und die Erfahrung hat in der That eine Reihe der sonderbarsten Geschwulstbildungen kennen gelehrt. Oudet**) fand auf jeder Seite des Unterkiefers eine grosse, ungleiche, hier und da mit Schmelz überzogene Geschwulst, die durch Verwachsung der Schneide- und Hundszähne entstanden zu sein schien. Forget***) beschreibt einen höchst merkwürdigen Fall, wo eine ähnliche 23—30 Centim. im Durchmesser haltende, eiförmige, sehr harte Geschwulst sich an der Stelle zweier Backenzähne im Unterkiefer eines 20jährigen Mannes fand, welche seit dem 5ten Lebensjahre sich zu entwickeln angefangen hatte. Ob jedoch jedesmal eine Synostose von Zähnen voraufgegangen sein muss, ist mindestens zweifelhaft. In einer Beobachtung von Wedl†) lag die Geschwulst in der Gegend des Weisheitszahnes, ohne dass sonst ein Anhalt für die Annahme einer ursprünglichen Duplicität gewonnen wurde, und in der von Billroth††), wo die Wallnussgrosse Geschwulst in der Gegend des zweiten Backzahnes im Oberkiefer sich fand, ist wenigstens kein genügender Grund für eine solche Annahme gegeben. Es wäre daher immerhin möglich, dass auch ein einziger Zahnkeim sich zu einer derartigen Geschwulst entwickeln könnte. Tomes†††) beschreibt einen Fall, wo der zweite Backzahn des Unterkiefers in eine difforme, flache, derbe Masse, 3—4 mal so gross, wie ein gewöhnlicher Backzahn verwandelt war; der darunter gelegene Weisheitszahn besass nur eine Krone, keine Wurzel.

---

*) Geoffroy St. Hilaire. Appendice au système dentaire des mammifères et des oiseaux. (Forget p. 25. Pl. II. fig. 3.).

**) Oudet. Nouv. Journal de méd. 1821. Févr. p. 245 (Otto S. 193). Ob die von Forget p. 26 mitgetheilte Beobachtung von Oudet, die er 1809 der Société de la Faculté de Médecine vorgelegt haben soll, damit identisch ist, kann ich nicht entscheiden; in dem Bulletin de la Fac. de méd. de Paris et de la Société établie dans son sein für das Jahr 1809 findet sich keine Erwähnung. Vidal citirt ausserdem Oudet Dict. en 30 vol., nouv. édit., T. X. p. 162.

***) Forget l. c. p. 16. Pl. I.

†) Wedl. Path. Histologie. S. 625. fig. 145 – 146. Zeitschr. der k. k. Gesellsch. der Aerzte zu Wien. 1851. März. S. 183. Taf. I.

††) Billroth. Mein Archiv. Bd. VIII. S. 426. Taf. XI.

†††) Tomes. Transact. of the Lond. Path. Soc. Vol. II. p. 239. vgl. Maury Taf. VIII. fig. 22.

Digitized by Google

Alle Beobachter stimmen darin überein, dass der Schmelz in diesen Geschwülsten, gleichwie in den früher (S. 55) erwähnten Hyperplasien, eine sehr geringe Bedeutung hat, wie er denn auch ganz fehlen zu können scheint, dass auch das Cäment nur in sehr mässiger Menge sich an der Bildung betheiligt, und dass die Hauptmasse aus eigentlichem Zahnbein (Dentin) gebildet wird. Sie können daher auch nicht im engeren Sinne des Wortes den Osteomen zugerechnet werden; sie sind vielmehr als Odontome zu unterscheiden. Nirgends ist mir dieser besondere Charakter so deutlich entgegengetreten, als in einer grossen Geschwulst „aus der Schädelhöhle eines Rindes", welche sich in der Sammlung der Dresdener Veterinärschule findet und zuerst von Prinz untersucht ist. Leisering*), welcher sie beschreibt, erwähnt zugleich ein anderes Präparat aus der Oberkieferhöhle und ein drittes aus dem Unterkiefer eines Kalbes. Letzteres ist für die Theorie dieser Bildungen von höchstem Werthe, insofern hier der grösste Theil der Geschwulst noch weich war und sich als Wucherung des Zahnkeimes auswies. Diese hatte sich in der Gegend des 6ten Backzahnes entwickelt, den Zahnrand auseinander getrieben und war als eine 3 Zoll lange und 7½ Zoll breite polypöse Geschwulst frei zu Tage getreten. Sie hatte an der Oberfläche Papillen, welche stellenweise mit schon festgewordenem Schmelz und Dentin bekleidet waren, und sie bestand selbst aus Bindegewebe, Gefässen, Elfenbeinzellen u. s. w. Diese Beobachtung schliesst sich unmittelbar an die, meines Wissens einzige in der Literatur, welche Robin**) an dem Unterkiefer eines 2½jährigen Kindes machte. In einer scheinbar fibrösen Geschwulst fand derselbe ebenfalls Papillen mit schon deutlichem Dentin und Schmelz.

Es liegt auf der Hand, dass das Odontom ein Erzeugniss aus der Entwickelungsperiode der Zähne sein muss. Da es wesentlich aus Dentin besteht und dieses sich aus dem Schleimgewebe des Zahnsäckchens entwickelt, so muss das Odontom eine gewisse Periode haben, wo eine Hyperplasie dieses Schleimge-

*) Bericht über das Veterinärwesen im Königreich Sachsen für das Jahr 1860, herausgegeben von Haubner. Dresden. S. 13.
**) Robin. Mém. de la Soc. de Biologie. 1863. Sér. III. T. IV. p. 301.

Digitized by Google

webes, also ein hyperplastisches Myxom vorhanden ist. In diesem Stadium ist offenbar der von Leisering beschriebene, letzterwähnte Fall, sowie der von Robin zur Beobachtung gelangt, und es lässt sich denken, dass gelegentlich das Myxom persistirt, ohne dass es zur Dentinbildung kommt. Vielleicht gehören dahin manche der sogenannten Epulis-Formen. Für gewisse fibröse Geschwülste der Kiefer hat Robin*) diese Entstehung nachgewiesen.

Ist einmal die Zahnbildung vollendet, so bleibt von dem alten Schleimgewebe nur ein kleiner Rest in der sogenannten Zahnpulpa zurück. Diese ist in ihrer weiteren pathologischen Ausbildung zu Geschwülsten durch die harten Umgebungen beschränkt, und wenn sie blossgelegt wird, so verfällt sie in der Regel in Eiterung oder Nekrobiose oder wirkliche Nekrose. Nur bei cariöser Eröffnung der Zahnhöhle kommt bisweilen eine polypöse Hyperplasie vor. Indess finden doch auch in der Zahnpulpa gewisse harte Neubildungen statt, nur erreichen sie gewöhnlich keinen grossen Umfang. Die meisten derselben bestehen aus neugebildetem Dentin**), welches mit dem sogenannten Ersatz-Dentin, dentine of repair***), wie es sich bei Caries und äusseren Verletzungen in der Zahnhöhle bildet, übereinstimmt. Sie sind also innere Odontome (Odontinoide oder Dentinoide Ulrich). In anderen Fällen kommt aber, öfters unter deutlicher Vascularisation, eine innere Ossifikation†) vor, welche sogar eine spongiöse Zusammensetzung annimmt, also eine Zahn-Enostose (Osteoid Ulrich). Diese kann aus der Pulpa hervorgehen, doch hat Salter gezeigt, dass sie auch an der Stelle von früherem Dentin sich zu entwickeln vermag. Eine erhebliche praktische Bedeutung scheinen diese Bildungen nicht zu erlangen. Dafür haben sie aber ein nicht geringes wissenschaftliches Interesse. Ich erinnere nur an die sonderbaren Vorgänge, welche nach Verletzungen, namentlich durch Schusswunden, in

*) Robin. Ebendaselbst. p. 214.

**) Ulrich. Zeitschr. der Wiener Aerzte. 1852. Febr. S. 141. Fig. 3. Wedl. Pathol. Histologie. S. 615. Fig. 141—143.

***) Salter. Transact. of the Lond Path. Soc. 1856. Vol. VII p. 185. Pl. IX.

†) Ulrich a. a. O. S. 138. Fig. 1—2. Tomes. Dental physiology and surgery p. 240. James Salter. Transact. of the London Pathol. Soc. 1854. Vol. V. p. 115. Pl. IV—V. Guy's Hosp. Rep. Vol. VIII. p. 345.

Digitized by Google

Elephantenzähnen vorkommen*), Vorgänge, welche das Interesse Göthe's**) in hohem Maasse in Anspruch nahmen.

Diesen, den eigentlichen Zahn betreffenden Neubildungen stehen diejenigen gegenüber, welche von den Alveolen und dem umgebenden Knochen ausgehen. Die sogenannte Alveolar-Exostose der Neueren entsteht aus dem Periost der Alveole und ist in der Regel mehr eine Periostose oder Hyperostose, als eine Exostose. Sie beginnt nehmlich als ein loses Osteophyt, welches den Boden der Zahnhöhle auspolstert, mag nun der Zahn ausgefallen oder ausgezogen sein, oder mag er sich noch in der Höhle befinden. Auch sie erreicht meist keine sehr beträchtliche Ausbildung. — Viel bedeutender wird die Veränderung, welche sich im umliegenden Knochen ausbildet und theils vom Periost, theils vom Mark ausgeht. Der ganze Kiefer kann dadurch beträchtlich aufschwellen***) und zugleich innerlich sich verdichten, sklerotisch werden. Am bemerkenswerthesten ist dies bei retinirten Zähnen, um welche herum durch die genannten Prozesse knöcherne Schalen oder Cysten†) entstehen.

Im letzteren Falle findet man bald eine gewisse Stelle der Kiefer angeschwollen, bald eine ganze Seite aufgetrieben, die Weichtheile häufig verdickt und verdichtet, darunter hartes Knochengewebe von sehr verschiedener Dicke, welches eine zugleich ziemlich umfangreiche Höhle umschliesst††). In dieser Höhle liegt der retinirte Zahn, häufig umgeben von Eiter, Jauche oder Granulationen. Die besondere Art dieser Produkte ist natürlich grossen individuellen Verschiedenheiten unterworfen, und ich bemerke ausdrücklich, dass in der Mehrzahl der Fälle überhaupt keine so umfangreichen Veränderungen vorkommen, sondern der retinirte Zahn sowohl selbst nahezu normal ist, als auch in seiner Umge-

*) Die Literatur bei Bonn Descr. thes. Hoviani p. 146 u. Otto. Path. Anat. I. S. 194. Ich selbst besitze durch die Güte des Herrn Meyer in Hamburg einen vorzüglichen Durchschnitt eines solchen Zahnes. Vgl. auch John Goodsir. Transact. of the Royal Soc. of Edinburgh. 1841. Vol. XV. Pl. I. p. 93. Lambl. Reisebericht. S. 76. Duval. Gaz. méd. de Paris. 1850. No. 5.

**) Göthe. Zur Naturwissenschaft. Bd. II. Heft 1. S. 7. Sämmtliche Werke. Stuttg. u. Tübingen. 1840. Bd. XXXVI. S. 376. Bd. XXVII. S. 69.

***) Warren. Tumours. p. 127. Forget l. c. Pl. 6. fig. 1—3.

†) Diese sind wohl zu unterscheiden von gewissen weichen, mit Flüssigkeit oder Gallerte gefüllten Cysten, welche an den Zahnwurzeln vorkommen.

††) Forget l. c. p. 33. Pl. 2. fig. 4. Pl. 3. fig. 1—3. Paget. Lectures. II. p. 91. Hulke. Beale's Archives. Vol. I. p. 105.

Digitized by Google

bung nur sehr mässige Störungen setzt. Indess kann natürlich auch der Fall vorkommen, dass gleichzeitig der Zahn exostotisch oder odontomatös und der umgebende Knochen hyperostotisch oder sklerotisch ist.

Eine weitere Möglichkeit, welche die Erkenntniss des Zustandes noch mehr erschwert, ist die, dass ausser der Retention auch noch eine bedeutende Dislocation des Zahnes besteht. Am häufigsten kommt es vor, dass Oberkieferzähne entweder in die Kieferhöhle hineinreichen*), oder sich ganz darin befinden**). Ihre Anwesenheit kann langdauernde Reizung, Hyperostose, Caries u. s. f. hervorrufen, welche sich in Form eines Abscesses oder einer complicirten Geschwulst darstellen***). Otto erwähnt aus dem Universitäts-Museum zu Kopenhagen einen Fall, wo ein Backzahn mit der Krone aufwärts in das Antrum gedrungen war. Auch der dislocirte Zahn seinerseits kann erheblich verändert werden. So berichtet Duval†) von einem Pferdebackzahn, der mit mehreren anderen im Sinus maxillaris lag und dessen Wurzeln so verändert waren, dass man Mühe hatte, in der runden, unförmigen Masse einen Zahn zu erkennen; körnige Wurzelchen (radicules) waren aussen durch ein lamellöses, innen durch ein netzförmiges Gewebes vereinigt.

Derartige Zahngeschwülste können an allen möglichen Theilen der Kieferknochen hervortreten z. B. am Gaumen, an der äusseren Seite des Ober- und Unterkiefers, in der Nasenhöhle, am Kinn oder am Kronenfortsatz††). Liegen sie in einer Cyste eingeschlossen, so hat man sie öfters für heteroplastische Bildungen genommen, und es ist begreiflicherweise schwer, genau festzustellen, ob man ein heteroplastisches Zahn-Kystom oder

*) Stanley. Diseases of bones. p. 279. Linderer a. a. O. S. 141. Taf. IX. fig. 1.

**) Otto. Pathol. Anat. I. S. 191. Anm. 18 und S. 192 Anm. 32. Lang. Ueber das Vorkommen von Zähnen im Sinus maxillaris. Inaug. Abh. Tübingen. 1844. Salter. Guy's Hosp. Rep. 1859. Vol. V. p. 328. fig. 8.

***) Bordenave. Mém. de l'Acad. royale de chirurgie. T. XII. Dubois. Bullet. de l'école de méd. de Paris. An. 13. (1805) p. 107. Gensoul. Lettre chir. sur quelques maladies graves du sinus maxillaire. Paris. 1833. Syme. Edinb. med. and surg. Journ. 1838. Oct. Blasius. Schmidt's Jahrb. Bd. XV. S. 82. Warren. Tumours. p. 132. Glasewald. De tumore quodam utriusque antri Highmori. Diss. inaug. Gryphiae. 1844. Pettigrew. The Lancet. 1852. Vol. II. p. 554.

†) Duval. Bullet. de la Fac. de méd. de Paris. 1811. p. 164.

††) Otto a. a. O. S. 187.

Digitized by Google

einen bloss dislocirten, an sich normalen Zahn vor sich habe. So fand Barnes*) bei einem 17jährigen Menschen unter dem linken Auge einen tiefsitzenden Sack, der das Auge nach oben und aussen gedrängt hatte. Derselbe war schon in frühester Kindheit als Erbsengrosse Anschwellung bemerkt, anfangs stationär gewesen, später aber schnell gewachsen. Es zeigte sich, dass eine doppelte Cyste vorhanden war, von denen die hintere einen Zahn enthielt, welcher an der Verbindungslinie zwischen Siebbein und Oberkiefer festsass. Mir scheint es um so mehr wahrscheinlich, dass diese, wahrscheinlich congenitale Bildung auf einen an sich normalen Zahn zu beziehen ist, als bei Pferden nicht selten zwischen den Schädelknochen der Basis Zähne gefunden werden, welche kaum eine andere Deutung zulassen. Röll**) beschreibt, freilich auch als eine heteroplastische Cystenbildung, 3 Fälle von Zähnen am Schläfenbein des Pferdes. In zweien lag die Knochengeschwulst zwischen dem Schuppen- und Felsentheil und comprimirte den äusseren Gehörgang, und zwar war in dem einen derselben die Schädelwand durchbrochen und die Geschwulst ragte in die Schädelhöhle hinein. In dem dritten fanden sich im Felsentheil ausser einem isolirten zwei mit den Kronen verwachsene Zähne. In dieselbe Kategorie gehört offenbar das früher (S. 57) erwähnte Odontom von Prinz. —

Rechnen wir diese Zahngeschwülste und die schon früher besprochenen Hyperostosen ab, so bleibt noch eine gewisse Zahl von Osteomen der Kieferknochen, welche in ihrer Mehrzahl der compakten, häufig sogar der elfenbeinernen Form angehören. Sie finden sich seltener am Oberkiefer***), häufiger am Unterkiefer†). Da es mir an eigenen Beobachtungen über dieselben fehlt, so wage ich nicht zu entscheiden, ob darunter Enostosen vorkommen und welche Fälle etwa dahin zu rechnen sind. Nicht unwahrscheinlich ist es, dass die mehrfach citirte Beobachtung

*) Barnes. Med. chir. Transact. Vol. IV. p. 316.
**) Röll. Zeitschr. d. k. k. Gesellschaft der Aerzte in Wien. 1851. März. Heft 3. S. XLIII.
***) Rust. Aufsätze und Abhandlungen. Berlin. 1834. S. 266. Otto. Path. Anat. I. S. 180. Musée Dupuytren. No. 383. p. 526. Pl. XVIII. fig. 1–5.
†) Roux. Mémoires sur les exostoses. p. 9. Genczick a. a. O. S. 3. Taf. II. fig. 6–7. Warren. Tumours. p. 111. Pl. XII. Paget. Lectures. II. p. 237. C. G. Wirth. De resectione mandibulae partiali. Diss. inaug. Bonn. 1854. (C. O. Weber a. a. O. S. 13. Taf. II. fig. 4. Taf. IV. fig. 1.). Hulke. Beale's Archives. Vol. I. p. 105.

Digitized by Google

von Hilton*), wo sich eine grosse Knochengeschwulst des Oberkiefers spontan ablöste und ein grosses Loch zurückliess, durch welches man in den Pharynx hineinsehen konnte, sich auf eine Enostose bezieht. Jedoch verdient dieser Punkt neue und genauere Untersuchung. —

Von einzelnen Knochengewächsen des Schulterblattes und des Beckens habe ich schon früher (S. 11—13) bei Gelegenheit der knorpeligen Exostosen gehandelt. Sieht man von denjenigen noch zu besprechenden Fällen, wo es sich wesentlich um unförmige Callusmassen nach Fraktur handelt, sowie von den ossificirenden Enchondromen u. s. w. ab, so stimmen die meisten hier vorkommenden knöchernen Gewächse mit den früher besprochenen darin überein, dass sie spongiös und markreich zu sein pflegen. Ich möchte daher auch annehmen, dass sie meist des gleichen Ursprungs sind. Unter ihnen sind die des Beckens**) von besonderer Wichtigkeit, weil sie wichtige Geburtshindernisse hervorrufen können.

Sehr häufig sind Osteome an den Knochen der Extremitäten. Einzelne Formen sind schon erwähnt (S. 29), auf andere werde ich alsbald zurückkommen. Hier beschränke ich mich auf eine einzige, welche, obwohl meist von sehr geringer Ausdehnung, doch die Ursache sehr grosser Unbequemlichkeiten werden kann, ich meine die Exostose der grossen Zehe***). Man muss hier zweierlei Formen wohl unterscheiden. Die erste, auf welche insbesondere durch A. Cooper, Liston†) und Dupuytren††) die Aufmerksamkeit gelenkt wurde, sitzt gewöhnlich auf der oberen Fläche der letzten Phalanx, zumal am innern Rande derselben, entweder unter dem Nagel, oder an der Seite desselben (Exostosis subunguealis). In seltenen Fällen kommt sie auch an der ersten Phalanx der grossen oder an der letzten

*) Hilton. Guy's Hosp. Rep. 1836. Vol. I. p. 495 (No. 1666[48] des Museums. Wilks Catalogue). Eine faustgrosse elfenbeinerne Exostose, die sich von selbst aus der Nasenhöhle eines Pferdes abgelöst hatte, erwähnt Otto (Path. Anat. I. S. 153 Anm. 18) aus dem Meckel'schen Museum in Halle.

**) Vgl. die Literatur bei Otto Path. Anat. I. S. 217 und C. O. Weber. Knochengeschwülste. S. 16, 61.

***) Vgl. die Literatur bei C. O. Weber. Knochengeschwülste. S. 63. Legoustie. Révue méd. chir. 1850. Juillet.

†) Liston. Edinb. med. and surg. Journ. Vol. XXVI.

††) Dupuytren. Klin. chir. Vorträge. Aus dem Franz. Leipzig. 1834. Bd. II. 1. S. 161.

Digitized by Google

der kleinen Zehe*) vor. Ueberwiegend häufig findet sie sich bei jugendlichen Individuen, wo sie meist langsam wächst, sich allmählich bis zu einer Höhe von $\frac{1}{2}$—$\frac{1}{4}$" erhebt und theils durch grosse Schmerzhaftigkeit**), theils durch spätere Verschwärung der Haut höchst unangenehm wird. Die Geschwulst besteht meist aus einem dichten, aber doch porösen Knochen, dessen Oberfläche von einer, manchmal den knöchernen Antheil an Dicke übertreffenden Beinhaut***) überzogen ist. Nur Paget fand in einem Falle an der Oberfläche eine Knorpellage; Schuh†) dagegen, der eine scheinbar knorpelige Schicht bemerkte, erkannte bei genauerer Untersuchung, dass sie ganz aus Epidermiszellen zusammengesetzt war, also dem Nagel angehörte und Lebert††) vermisste in einem ähnlichen Falle wenigstens die Knorpelstructur. Wenn daher dieses Gewächs auch im Allgemeinen der Evolutionsperiode angehört, so scheint es doch kaum, dass man es der knorpeligen Exostose zurechnen darf. Kommt wirklich Knorpel an seiner Oberfläche vor, so ist es wenigstens fraglich, ob derselbe nicht erst später angebildet ist, wie das bei prominenten und häufigen mechanischen Insultationen ausgesetzten Knochenvorsprüngen nicht ungewöhnlich ist. Camper†††) spricht von Warzen unter dem Nagel der grossen Zehe; möglicherweise sind sie die Grundlagen der Exostosenbildung. Indess ist dies unsicher, da, wie Stanley gezeigt hat, manche an ihrer Oberfläche mit Granulationen bedeckte Exostosen für blosse Warzen angesehen sind.

Wesentlich davon verschieden ist die zweite Form, welche durch den Druck unzweckmässiger Stiefel und Schuhe, insbesondere an dem Gelenk zwischen dem ersten Metatarsalknochen und der ersten Phalanx des Hallux erzeugt wird*†). In Folge der Neigung unserer Schuhmacher, die Stiefel vorn in Spitzen aus-

*) Paget. Lect. II. p. 239.
**) A. Cooper. Surg. essays. P. II. p. 164. Stanley. Diseases of the bones. p. 153, 156, 159.
***) Follin. Compt. rend. de la Soc. de Biol. 1850. p. 178. Fischer. Bullet. de la Soc. anat. 1861. p. 129. Trélat. Ebendas. p. 325.
†) Schuh. Oesterr. Zeitschr. für prakt. Heilk. 1862. No. 4.
††) Lebert. Pathol. physiol. T. II. p. 220. Pl. XVII. fig. 6.
†††) Peter Camper. Abhandlung über den besten Schuh. Aus dem Holländ. von Jacquin. Wien. 1782. S. 52.
*†) Rob. Froriep. De ossis metatarsi primi exostosi. Berol. 1834. Broca. Bullet. de la Soc. anat. 1852. p. 60.

Digitized by Google

laufend zu machen (eine Form, welche diametral der wirklichen Bildung des Fusses entgegengesetzt ist), wird die grosse Zehe sehr häufig nach aussen dislocirt, ja schliesslich subluxirt, und es wird dann ein Theil der ursprünglichen Gelenkflächen des Metatarsalknochens in dem Maasse, als der Hallux nach aussen herüberrückt, exponirt, so dass er mittelbar mit dem Stiefel in Berührung tritt. Von dieser Gegend aus entstehen nachher ausserordentlich leicht flache Exostosen und zwar meist mehrfache, so dass der ganze Gelenkrand höckerig, unregelmässig, endlich periostotisch wird. Ueber dieser Fläche findet sich dann ein grosser Schleimbeutel, der nicht selten der Sitz entzündlicher Störungen wird, mitunter vereitert, aufbricht und Geschwüre bildet. Der ganze Vorgang trägt daher, abgesehen von der Dislocation, vollkommen den Character einer chronischen Periarthritis an sich, wie Richard Volkmann*) sehr richtig auseinandergesetzt hat; nur scheint es mir, dass dieser Beobachter irrt, wenn er die Dislocation nicht als eine von aussen bedingte und primäre, sondern als eine von der Entzündung abhängige und darum secundäre dargestellt hat.

Ich bemerke endlich, dass sowohl von der einen, wie der anderen Art der Exostosen des Hallux die eigentlichen gichtischen Anschwellungen (Tophi arthritici) wohl zu unterscheiden sind, welche gerade an dem zuletzt genannten Gelenk bei Podagrikern eine sehr beträchtliche Grösse und eine knollige Gestalt annehmen können. Ihre Unterscheidung ist nicht schwierig, da sie überhaupt keine Neubildungen organischer Art sind, sondern nur aus mörtelartigen Anhäufungen harnsaurer Salze bestehen. —

Weitere Beispiele von einfachen Exostosen einzelner Theile aufzuzählen, halte ich für überflüssig, da es dann nöthig wird, das ganze Skelet durchzugehen. Denn selbst die kleinen Knochen, wie das Zungenbein**), die Gehörknöchelchen***), können der Sitz knöcherner Auswüchse werden.

Dagegen sind hier noch die überaus seltenen discontinuirlichen und demnach beweglichen, periostealen Exostosen zu er-

*) R. Volkmann. Mein Archiv. Bd. X. S. 297.
**) Warren, Tumours. p. 117.
***) Hesselbach. Beschreibung der pathol. Präparate zu Würzburg. Giessen. 1824. S. 126. Toynbee. Med. Times and Gaz. 1859. Dec. p. 589.

Digitized by Google

wähnen. Eines der merkwürdigsten Gewächse dieser Art*) bildete eine 10 Pfund schwere Geschwulst am Hinterhaupte, welche innen elfenbeinern war, aber Räume mit gelbem Mark enthielt. Sie bestand seit dem 6ten Lebensjahre, sollte wiederholt aufgebrochen und nach einem Kopfausschlage entstanden sein. Otto**) beschreibt einen „durch Sehnen an seiner Basis angehefteten", sehr grossen Knochenauswuchs, der vom Rande des Stirnfortsatzes am Jochbein anfing, sich dicht vor der Augenhöhle bis zur Gegend der Rolle fortsetzte und einen langen Fortsatz zum Oberkiefer schickte. Ich selbst habe zweimal eine solche bewegliche Geschwulst, freilich nur an Lebenden, beobachtet: das eine Mal bei einem 48jährigen Cretin am Schädel, wo die Geschwulst nach einem Schlage entstanden sein sollte***), das zweite Mal bei einem 67jährigen Manne, wo die damals über Faustgrosse Geschwulst, welche beide Seiten des Stirnbeines überdeckte, vor 30 Jahren durch das Auffallen eines Balkens hervorgerufen war†).

Solche Fälle, wo die Geschwulst primär im Periost, aber wahrscheinlich nicht in den tiefsten Lagen desselben entstanden ist, muss man aber wohl trennen von jenen Exostosen, die erst nachträglich durch eine Fraktur von ihrer Basis abgetrennt worden sind††). Beide Formen können späterhin mit dem Knochen verschmelzen. Dazu kommt noch eine dritte Möglichkeit, nämlich die, dass ein durch Fraktur abgesprengter Knochentheil sich hyperostotisch vergrössert. So entfernte Wagner†††) bei einem Mädchen ein grosses, poröses, aber sehr festes Osteom, welches nach einem Sturze von einem Heuwagen sich am Tuber ischii gebildet hatte. Es lag beweglich in fibrösen Umhüllungen. Der Fall hat manche Aehnlichkeit mit einem von Azam*†) beobachteten, wo ein 26jähriges Frauenzimmer, während es beschäftigt war, Wasser aus einem Brunnen zu

*) Es ist beschrieben in einer dem Dr. J. Busch gewidmeten Jubelschrift des deutschen ärztlichen Vereins zu St Petersburg. 1838 (Bruns. Prakt. Chirurgie. I. S. 99. Taf. I. Fig. 9—11.).

**) Otto. Seltene Beobachtungen. Heft I. S. 79.

***) Würzburger Verhandl. Bd. III. S. 262. Gesammelte Abhandl. S. 954.

†) Canstatt's Jahresbericht für 1852. Bd. IV. S. 276.

††) Chassaignac. Gaz. des. hôp. 1857. No. 42. Stanley. Diseases of bones. p. 151. Blachez. Bullet. de la Soc. anat. 1857. p. 64.

†††) Wagner. Tageblatt der 38. Versammlung deutscher Naturforscher und Aerzte. Stettin. 1863. No. 6. S. 58.

*†) Azam. Journ. de méd. de Bordeaux. 1861. p. 475 (Canstatt's Jahresber. für 1861. Bd. IV. S. 250).

Digitized by Google

ziehen, plötzlich in der Achselhöhle einen Schmerz empfand, u. ein zweimaliges deutliches Krachen hörte, wobei sie rückwä niederfiel. Beim Zufühlen entdeckte sie einen Nussgrossen hart Knoten. Von da ab dauerhafte Beschwerden, namentlich Schm zen. Bei der nach einiger Zeit ausgeführten Exstirpation zeig sich ein mit der Sehne und einzelnen Muskelbündeln des Lat simus dorsi verwachsener Knochen, der aus grob und fein ar lärem Knochengewebe von radiärer Anordnung bestand und ine eine Erbsengrosse, mit einer grauweissen aus Zellen und Fas bestehenden Masse erfüllte Höhle enthielt. Es liegt hier gew nahe, daran zu denken, dass ein Stück von der Scapula abg splittert war und sich in ähnlicher Weise vergrössert hat, wie e bei Brüchen der Patella*) mit grosser Dislocation der Bruc stücke geschieht. Auf einen sehr merkwürdigen Fall vom Ob schenkel werde ich später (S. 74) zurückkommen. —

An diese schon über das engere Gebiet des Knochens hi ausgreifenden Osteome schliessen sich zunächst die Knochen schwülste an, welche in denjenigen bindegewebigen, sehnig oder fibrösen Apparaten entstehen, die unmittelbar mit dem Pe riost und mit dem Knochen zusammenhängen. Es kommen hie zunächst in Betracht einerseits die Ansätze von Muskelseh nen an die Knochen und an das Periost, und andererseits di Insertionen von fibrösen Häuten der verschiedensten Art namentlich von Fascien. Bekanntlich zeigen die meisten Knoche an solchen Insertionsstellen schon normal gewisse Vorsprünge, di sich je nach der Ausdehnung der Insertion bald linien-, bald höckerförmig darstellen, die aber je nach der Entwickelung und Thätigkeit des Individuums in Beziehung auf ihre Grösse die mannichfaltigsten Schwankungen darbieten. Blosse Linien werden zu Leisten oder Kämmen (Cristae), blosse Höcker zu Knoten, Dornen oder Anwüchsen (Tubercula, Spinae, Tubera, Apophyses). Die pathologischen Formen finden daher in der normalen und vergleichenden Anatomie zahlreiche Analogien; namentlich ist es nicht selten, dass bei einem oder dem andern Thiere sich ein sehr starker Knoten oder Anwuchs zeigt, wo der Mensch für gewöhnlich nur einen schwach angedeuteten Höcker besitzt. Bil-

*) Malgaigne. Traité des fractures et des luxations. Paris. 1847. T. I. p. 757. Pl. XIV. fig. 6—7. Präp. unserer Sammlung No. 78. v. J. 1861 u. 722.

Digitized by Google

det sich dieser gelegentlich stärker aus, so entsteht dadurch eine gewisse Thierähnlichkeit (Theromorphie), die vom Standpunkte des vergleichenden Anatomen als eine normale, vom Standpunkte des praktischen Arztes, namentlich des Chirurgen als eine pathologische Erscheinung sich darstellt. Es liegt daher nahe, dass die Gebietsgrenzen sich hier vielfach verschieben, und dass der eine das als Osteom oder Exostose auffasst, was der andere einfach als Muskelapophyse betrachtet. Ich erinnere in dieser Beziehung vor Allem an die sogenannten Processus supracondyloidei*) der grossen Röhrenknochen, besonders des Oberarms und Oberschenkels, welche sich mit den supracondyloidealen Exostosen untrennbar vermischen; ferner an die Exostose des Trochanter minor, welche sich in die Sehne des Musculus iliopsoas fortsetzt**), sowie an die der Tuberositas radii, welche in den Biceps übergreift***).

In der That gibt es hier kein anderes Kriterium, als die Grösse. Wird ein normaler Knochenauswuchs oder eine normale Knochenlinie hyperostotisch†), so ist es eben eine Knochengeschwulst. Nur nimmt sie in dem grossen Gebiet der Osteome eine besondere Stellung ein. Genetisch ist zwischen dem normalen Knochenauswuchs und der Exostosis apophytica keine Verschiedenheit; beide entstehen durch eine von der Knochenfläche ausgehende, progressive Ossifikation des Bindegewebes, welches die Sehne, die Fascie, der Muskel enthält. Die blosse Thieranalogie kann nichts entscheiden, denn sonst wäre ein grosser Knochenauswuchs, der an die Stelle einer Sehne tritt, ein normales Gebilde auch beim Menschen, bei dem doch die Sehnen normal nicht ossificiren, und zwar blos deshalb, weil es gewisse Thiere giebt, wo die Sehnen regelmässig verknöchern. Namentlich bei Vögeln finden sich oft sehr lange Ossifikationen der Sehnen im Normalzustand. Wer Putenbraten speist oder sonst einen edleren Vogel geniesst, der wird ganz gewöhnlich

*) Otto. De rarioribus quibusdam sceleti humani cum animalium sceleto analogiis. Vratisl. 1839. W. Gruber. Monographie des Canalis supracondyloideus humeri und der Processus supracondyloidei humeri et femoris der Säugethiere und des Menschen. St. Petersburg. 1856.

**) C. O. Weber. Knochengeschwülste. S. 7, 20. Wilks. Catalogue Guy's Hosp. Museum No. 1368. p. 200.

***) Wedl. Pathol. Histologie. S. 606.

†) Hesselbach. Beschreibung der path. Präparate zu Würzburg. S. 126.

Digitized by Google

feine Knochenbälkchen an der Stelle der Sehnen finden*). Dies darf nicht hindern, die Exostosis tendinea zuzulassen.

Ferner giebt es bei sehr vielen Wirbelthieren typische Knochenvorsprünge, Rollen, um welche sich Muskeln legen, oder kleine Ringe, durch welche Muskeln hindurchlaufen, an Stellen, wo sie bei Menschen nicht regelmässig vorkommen, wo sie sich aber unter besonderen Verhältnissen erzeugen und sich dann wie Exostosen verhalten. Auch hier ist es oft sehr willkürlich, ob man diese Bildungen als blosse Theromorphie, gleichsam als einen Gegenstand der normalen Anatomie ansprechen will oder nicht. Der descriptive Anatom wird sich leicht für das Erstere entscheiden, wie es Hyrtl**) in seiner Monographie über die Trochlearfortsätze thut. Häufig sind es aber unzweifelhaft pathologische Bildungen, welche durch ihre Grösse wesentliche Störungen erzeugen und den Träger sehr incommodiren können.

Hyrtl beschreibt ganz grosse Gebilde dieser Art von den Fusswurzelknochen, von den Gelenkenden der Tibia und des Radius und er rechnet auch die früher (S. 16) erwähnte Spina des Stachelbeckens hierher. Ich will darüber nicht rechten, denn wenn das praktische Bedürfniss uns zwingt, eine Exostosis trochlearis anzunehmen, so wird doch nicht verkannt werden können, dass sie an einer gewissen Grenze mit einem etwas grossen, an sich typischen Processus trochlearis zusammenfällt.

Es kommt hinzu, dass die Geschichte des Kranken uns nicht selten belehrt, dass die Geschwulst von einer bestimmten mechanischen Verletzung her datirt, dass also die Vergrösserung des normalen Gebildes nicht auf eine blosse Steigerung gewöhnlicher Wachsthumsvorgänge, sondern auf ein zweifellos krankhaftes Ereigniss, auf eine pathologische Vergrösserung eines normalen Gebildes hinführt. Dürfen wir daher kein Bedenken tragen, solche Gewächse als pathologische zu betrachten, so lässt es sich doch nicht verkennen, dass ihre Beziehung zu präexistirenden normalen Theilen die Localität, die Prädilection und selbst die Bildung in hohem Maasse erklären hilft.

Meiner Meinung nach gehört in dieses Gebiet der apophytischen, tendinösen und trochlearen Exostosen ein grosser Theil

*) Otto. Pathol. Anat. I. S. 241. Anm. 3.
**) Jos. Hyrtl. Ueber die Trochlearfortsätze der me Wien. 1860.

Digitized by Google

derjenigen Knochenauswüchse, welche insbesondere an den grösseren Röhrenknochen beschrieben sind. Aber freilich ist es schwer, aus den einzelnen Beschreibungen, ja aus einzelnen macerirten oder resecirten Präparaten noch nachträglich nachzuweisen, ob sie hierher zu zählen sind oder ob sie der gewöhnlichen Exostosenreihe angehören. Ja sogar die Grenze gegen die knorpeligen Exostosen ist nicht scharf, da, wie Hyrtl erwähnt und ich bestätigen kann, auch gewöhnliche Trochlearfortsätze an der Seite, wo Sehnen an ihnen vorüberlaufen und eine Art von Artikulation (Articulatio osseo-tendinosa) stattfindet mit Knorpel überzogen sein können. Auch an einem grossen, nach oben gerichteten Processus supracondyloideus humeri*) habe ich eine knorpelige Spitze gesehen.

Die eigentlichen Prädilectionsstellen dieser Exostosen sind das untere Ende und namentlich die innere Seite des Oberschenkels, das obere Drittel des Oberarms und die Enden der Tibia. Die Richtung des Knochenauswuchses, welche der Richtung des Muskel- oder Sehnenansatzes entspricht, giebt hier oft gute Anhaltspunkte, aber nicht durchgreifende. So steht der Processus supracondyloideus femoris internus, obwohl er dem Muskelansatz des Musculus gastrocnemius internus dient, nicht immer nach unten, sondern nach oben**). Mehr entscheidet die Form. Die tendinösen Exostosen sind nach der Maceration mehr balken- oder stachelförmig***), die muskulösen mehr höckerig oder knollig, die aponeurotischen mehr platt oder leistenförmig. Letztere sitzen, der Insertion der Fascien und Zwischenknochenbänder gemäss, in der Regel an der Diaphyse des Knochens (vgl. Bd. I. S. 312, Fig. 54.). Eines der grössten Präparate†) der Art in unserer Sammlung stellt eine halbhandgrosse, blattförmige, auf der Fläche gebogene Knochenmasse dar, welche sich in einer Längenausdehnung von über 3 Zoll von der Mitte des Oberschenkels an seiner äusseren Seite mehr als 2 Zoll hoch erhebt.

Fast alle diese Exostosen hängen mit dem unterliegenden Knochen innig zusammen, sind an ihrer Oberfläche mit einer compacten Rinde überzogen, innen dagegen spongiös. Bei einem be-

*) Präparat No. 1. vom Jahre 1864.
**) W. Gruber a. a. O. Taf. II—III.
***) Präparat No. 401.
†) Präparat No. 297. vom Jahre 1858.

Digitized by Google

trächtlichen Umfange enthalten sie nicht selten grosse Markhöhlen, welche mit der alten Markhöhle des Knochens oder wenigstens mit seiner spongiösen Substanz communiciren. Aeusserlich verhalten sie sich verschieden. Die apophytischen Formen haben ein Periost, an welches sich Sehnen oder Muskelbäuche ansetzen, tragen aber ausserdem nicht selten Schleimbeutel. Die trochlearen haben häufig eine Art von Gelenkfläche. Die tendinösen und aponeurotischen dagegen sind freilich auch von Bindegewebe umgeben, jedoch geht dies meist ununterbrochen in die Sehnen oder Fascien fort, ohne dass eine bestimmte Grenze hervortritt.

Einzelne dieser Formen kommen auch discontinuirlich vor, und man kann hier in Zweifel gerathen, ob man sie noch als hyperplastische zulassen soll. Jedenfalls bilden sie einen gewissen Uebergang zu den heteroplastischen Osteomen. Dies ist namentlich der Fall an Sehnen, Fascien und Muskeln. Nur muss man sich hier wohl vorsehen, nicht etwa blosse Verkalkungen (Petrificationen) mit wahren Verknöcherungen (Ossificationen) zu verwechseln*). Denn zuweilen kommen sowohl an den Muskeln, als an den Sehnen ausgedehnte Verkalkungen vor, wie in einem bemerkenswerthen, jedoch falsch gedeuteten Fall von Herm. Meyer**), wo ein grosser Theil der Unterschenkelmuskeln gänzlich verkalkt war. Die wahre Ossification geht immer von dem Bindegewebe, also in den Muskeln von dem interstitiellen Gewebe aus, während die Verkalkung die Primitivbündel selbst betrifft.

Die discontinuirlichen Sehnenknochen haben manche Aehnlichkeit mit den Sesambeinen und kommen mitunter, z. B. an den Füssen, in ganz analoger Lage vor, so dass man sie gewissermaassen als neugebildete Sesambeine betrachten kann. Ein sehr grosses Knochenstück der Art findet sich an einem Präparat***) unserer Sammlung in der Sehne des Triceps brachii kurz über ihrer Insertion an das Olecranon. Lobstein†) beobachtete bei einem

---

*) Cellularpathologie. 3. Aufl. S. 343.

**) H. Meyer. Zeitschr. f. rationelle Medicin 1851. Neue Folge Bd. I. S. 82.

***) Präparat No. 84. vom Jahre 1861.

†) J. F. Lobstein. Rapports sur les travaux exécutés à l'amphithéatre d'anat. de Strasbourg. 1805. p. 10.

Digitized by Google

etwa 50 Jahre alten Manne in den Sehnen des Gastrocnemius der einen Seite zwei abgeplattete Knöchelchen; er citirt Heister, Camper und Bérot, welche ähnliche Beobachtungen gemacht haben und geradezu von Sesambeinen sprechen.

In dieselbe Kategorie gehört eine ziemlich häufig vorkommende Form von Osteomen, welche vom Becken aus sich entwickeln, und namentlich von dem vorderen Rande des Os pubis und ischii in die verschiedenen Muskel- und Fascienansätze des Oberschenkels hineinreichen. Diese Ossa praepubica*) findet man verhältnissmässig am häufigsten bei Leuten, die entweder ein Handwerk treiben, wobei zahlreiche mechanische Insultationen dieser Gegend stattfinden, z. B. bei Sattlern und Schustern, welche

Fig. 119.

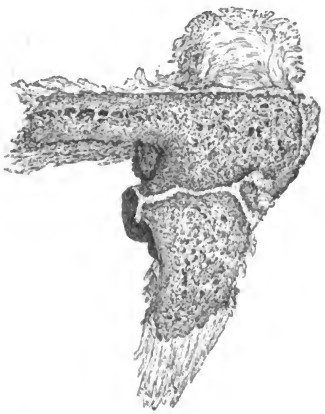

Fig. 119. Reitknochen am Os pubis von einem älteren Manne. Man sieht oben einen schräg von oben her geführten Durchschnitt des horizontalen Astes des Schambeins mit dem Anfange des absteigenden Astes. An denselben schliesst sich das spongiöse Osteom, welches auf dieser Seite discontinuirlich und durch einen derben, pseudoligamentösen Streif leicht beweglich an das Schambein angeheftet ist. Am Ende geht es in die sehnigen und muskulösen Theile des Oberschenkels über. In der pseudoligamentösen Masse sieht man noch einen kleineren, accessorischen Knochenkern. Präparat No. 109. vom Jahre 1861. Natürliche Grösse.

*) W. Gruber. St. Petersburger med. Zeitung. 1861. Bd. I. S. 345. Taf. VII.

Digitized by Google

auf diese Theile fortwährend klopfen*), oder bei Leuten, die sehr starke Anstrengungen gerade dieser Muskeln machen, namentlich bei solchen, die angestrengt reiten. Man kann sie in solchen Fällen geradezu Reitknochen nennen. Sie erzeugen sehr eigenthümliche Erscheinungen, indem sie manchmal fest mit dem Schambein zusammenhängen, manchmal beweglich sind und eine Art von pseudoligamentöser oder faserknorpeliger Artikulation besitzen. Ich fand einmal bei einem alten Reiter auf einer Seite einen beweglichen Knochen (Fig. 119.), auf der anderen einen fest verbundenen. Auf einem Durchschnitt zeigte sich eine feste Rindenschicht und eine sehr reichliche spongiöse Substanz innen. Sangalli**) beschreibt von einem 24jährigen Cavalleristen, der an Wirbelcaries und Psoasabscess zu Grunde ging, einen cylindrischen Knochen von 2 Centim. Länge aus dem untern Ende des M. iliacus internus.

An diese Reitknochen schliessen sich die mehrfach beschriebenen Exercirknochen an, die namentlich bei dem früheren preussischen Exercirreglement häufiger gebildet wurden in den Muskelansätzen des linken Armes, namentlich des Deltamuskels, wo durch das Anschlagen des Gewehrlaufs besonders intensive Reizungen, Sugillationen, schmerzhafte Anschwellungen vorkamen***). Wahrscheinlich entstehen sie in dem durch entzündliche Processe verdichteten und verdickten Bindegewebe. Hasse†) fand sie unter 600 Rekruten, welche $\frac{1}{2}$ Jahr und darüber gedient hatten, 18mal; sie variirten zwischen der Grösse einer Erbse bis zu der eines Gänseeis, sassen in der Regel mittelst der Sehne des Deltoides ziemlich fest am Oberarm und hatten eine unregelmässige, oben breite, nach unten spitz zulaufende Gestalt und eine höckerige, zuweilen mit scharfen Spitzen besetzte Oberfläche. Die exstirpirten waren durchschnittlich 3—5 Zoll lang, 1—2 Zoll breit, hatten einen Umfang von 4—5 Zoll und wogen $2\frac{1}{2}$ Drachmen bis

*) Renard (Versuch über die Ernährung u. s. w. der Knochen. Leipz. 1803 S. 130) citirt auch Angaben, wo nach dem Tragen von Bruchbändern Knochenauswüchse am Schambein entstanden sein sollen (British Mercury. 1790. No. 17. Sömmering. Knochenlehre. S. 116).

**) Sangalli. Storia dei tumori. II. p. 281.

***) Kuhn. Gräfe und Walther. Journal. 1830. Bd. XIV. S. 142.

†) Hasse. Med. Zeitung des Vereins für Heilkunde in Preussen. 1832. No. 3. S. 12.

Digitized by Google

1 Unze. Miescher*) und Otto**) haben ihre Uebereinstimmung mit wahrem Knochen mikroskopisch dargethan.

Indess kommen ganz ähnliche Bildungen auch anderweit vor. Rokitansky***) erwähnt einen ansehnlichen walzenförmigen Knochen schwammiger Structur aus dem linken Biceps brachii einer Frau; Sangalli einen spongiösen Knochen aus dem mittleren Theil des M. digastricus; Schuh einen aus dem Vastus externus eines Weibes; Billroth†) einen aus dem Adductor magnus. Aus dem Zwerchfell hat Otto††) Knochenbildung angeführt; ich selbst habe Handtellergrosse Knochenplatten darin gefunden. —

In Beziehung auf die Aetiologie der hyperplastischen Osteome hat man sich der Thatsache nicht verschliessen können, dass örtliche Einwirkungen in sehr zahlreichen Fällen die Veranlassung waren. Ganz bestimmte, meist sehr grobe, mechanische Insultationen bilden erfahrungsgemäss die gewöhnlichen Ausgangspunkte der Störung, und wie schon früher nachgewiesen ist (S. 20), diese Störung stellt sich wesentlich als eine irritative, häufig geradezu entzündliche dar, so dass eine Grenze zwischen knöchernen Entzündungsprodukten und Osteomen überhaupt nicht gezogen werden kann. Nirgends ist dies deutlicher, als in der Elephantiasis (S. 23), sowie bei gewissen an sich regenerativen Knochenneubildungen, welche durch blosse Heterometrie†††) in Osteome übergehen. Ich erinnere an den nicht seltenen Fall, wo an den Enden amputirter *†) Knochen grosse, weithin in die Nachbarschaft hineingreifende Knochenauswüchse entstehen, die man nicht umhin kann, Exostosen zu nennen, und die durch ihre Einwirkung auf Nerven, Muskeln u. s. f. sehr schwere Zufälle hervorrufen können. In einzelnen Fällen bilden diese Auswüchse

---

*) Miescher. De inflammatione ossium. Diss. inaug. Berol. 1836. p 46.
**) J. H. Otto. De ossium genesi pathologica. Diss. inaug. Berol. 1837. p. 17, 28.
***) Rokitansky. Pathol. Anat. 1856. Bd. II. S. 225. Es ist dies wohl derselbe Fall, den Schuh (Pseudoplasmen. S. 152) als verknöchertes Fibroid aufführt.
†) Billroth. Beiträge zur pathologischen Histologie. S. 116.
††) A. W. Otto. Seltene Beobachtungen zur Anat., Phys. und Path. Heft I. S. 32.
†††) Cellularpathologie. 3 Aufl. S. 60.
*†) Präparat No. 377b. Walter. Museum anat. Berol. 1805. p. 442. No. 2239.

Digitized by Google

die umfangreichsten Knochengeschwülste*). Ebenso verhält e sich mit Frakturen, wo durch die Anhäufung von Callus um di Bruchenden sehr beträchtliche Knochenmassen neuer Bildung un zwar nicht bloss unmittelbar am Knochen, sondern bis tief in di Muskeln hinein**) entstehen können. Es ist dies der unter der Namen des Callus luxurians***) beschriebene Zustand. Ei bloss quantitativer Excess eines an sich ganz zweckmässigen physiologischen Vorgangs kann hier ein bleibendes pathologische Erzeugniss hervorbringen†). Am meisten tritt dies nächst der Rippen††) an den platten Knochen, namentlich an dem Schulter blatt†††) und den Beckenknochen*†) hervor, wo die Callusmasse nicht bloss sehr hoch über die Knochenfläche hervortritt, sondern auch sehr unregelmässige, ästige und stachelige Formen annehmen kann. Ob eine solche Callusmasse später selbständig fortzuwachsen vermag, dass ist weniger sicher, aber nach manchen Beobachtungen sehr wahrscheinlich. Namentlich in solchen Fällen, wo der Callus neuen mechanischen Reizungen ausgesetzt wird, scheint aus dem umgebenden, periostartigen Bindegewebe in gleicher Weise eine Anbildung neuer Knochenschichten geschehen zu können, wie an einem normalen, gereizten Knochen. Auch hat van Heekeren**†) gezeigt, dass die Richtung der luxuriirenden Callusmassen zuweilen deutlich den Muskel- und Sehnenansätzen entspricht.

Ein überaus merkwürdiger Fall, auf den ich schon früher (S. 66) hinwies, ist folgender: Bei der Autopsie eines 52jährigen, an Lungenschwindsucht verstorbenen Mannes fand ich in

---

*) P. G. van Hoorn. Diss. de iis, quae in partibus membri, praesertim osseis, amputatione vulneratis, notanda sunt. Lugd. Bat. 1803. p. 110. Tab. II. fig. I. — II.

**) Cellularpathologie. S. 404.

***) J. van Heekeren. De osteogenesi praeternaturali. Lugd. Batav. 1797. p. 34. Fig. I. — IV.

†) Malgaigne. Traité des fract. et des lux. T. I. p 345. E. Gurlt. Handb. der Lehre von den Knochenbrüchen. Berlin. 1862. Th. I. S. 731. R. W. Smith. A treatise on fractures in the vicinity of joints and dislocations. Dublin. 1847. p. 39, 93, 99.

††) Walter l. c. p. 141. No. 2235. Vgl. Präparat No. 18. vom Jahre 1858 in unserer Sammlung.

†††) Präparat No. 4. vom Jahre 1863.

*†) Duret. Bullet. de la Faculté et de la Soc. de méd. 1810. p. 148. Gurlt a. a. O. S. 292. fig. 99. — 100.

**†) van Heekeren l. c. p. 44.

Digitized by Google

der Gegend des rechten Hüftgelenkes*) eine harte Geschwulst von der Grösse des Kopfes eines 6jährigen Kindes. Sie schien eine einzige, zusammenhängende Masse zu bilden. Allein bei genauerer Untersuchung zerlegte sie sich in zwei grössere Abschnitte, welche sehr innig, aber doch beweglich an einander gefügt waren und zwischen welchen sich eine, gleichsam in zwei Kammern, eine obere und eine untere, getheilte, reichlich mit Synovia gefüllte Gelenkhöhle vorfand. Der eine Abschnitt sass in der Gegend des Acetabulums, von dem keine Spur übrig war, fest auf, war etwa zwei Fäuste gross, ragte ziemlich gerade nach vorn hervor und reichte nach unten bis in das Niveau des Tuber ischii, nach hinten bis auf die Fläche des Darmbeines. Ihr äusserer Theil hatte eine etwas schief nach hinten und aussen gerichtete, im Grossen platte Fläche, welche mit der zweiten Hauptmasse eine Art von neuer Artikulation bildete. Aber es war eine eburnirte, stellenweise ganz knorpellose, wellig ausgeschliffene Fläche, wie man sie bei der Arthritis deformans findet. Auf einem senkrechten Durchschnitt durch die ganze Masse konnte man den alten Knochen ziemlich deutlich abgrenzen; ja, von aussen her liess sich bis weit nach innen, mitten durch den knöchernen Knollen hindurch, ein halbmondförmiger Knorpelstreif verfolgen, der Rest des alten Knorpelüberzuges des Schenkelkopfes. Nur in der Gegend des Pfannengrundes hing continuirlich mit demselben der erwähnte Auswuchs zusammen, welcher sich als ein grosser, 12 Centm. im Durchmesser haltender Pilz nach vorn ausbreitete. Am dicksten war derselbe an seinem linken (inneren) Theile, der unter einer compakten Rindenschicht eine sehr lose Diploe mit grossen Markhöhlen und viel fettigem Mark enthielt. Der rechte (äussere) Theil dagegen war ungleich dichter, feinporös und gegen die vorher erwähnte, neue Articulationsfläche hin vollständig elfenbeinern. Sowohl das Foramen obturatorium, als die innere Fläche des Beckens zeigten nicht die mindesten Abweichungen. — Die zweite Hauptmasse sass in ähnlicher Weise am Oberschenkel fest, an welchem von Kopf und Hals nicht die mindesten Spuren zu bemerken waren. Der Trochanter major und die Diaphyse des Knochens waren unverändert, nur an der inneren Seite sass ihnen eine grosse Knochen-

*) Präparat No. 75. vom Jahre 1858.

Digitized by Google

masse auf, welche, entsprechend der vorher erwähnten Articulation, gleichfalls eine 13 Centm. hohe, bis 8 Centm. breite, eburnirte und polirte Gelenkfläche besass. Auf einem Durchschnitt zeigte sich die Substanz der Diaphyse und des Trochanter normal, insbesondere die Markhöhle und die spongiöse Substanz unverändert, dagegen ging an der Stelle des noch deutlich zu erkennenden Ansatzes des verloren gegangenen Collum femoris eine mehr platte Knochenmasse hervor, welche sich sowohl nach oben, als nach unten und zu den Seiten pilzförmig umschlug und insbesondere nach unten sich weit über die alte Knochenrinde verbreitete, mit welcher sie fest verwachsen war. Von einer Einkeilung in den Hals war nichts wahrzunehmen. — Endlich fand sich noch im Umfange dieser Masse eine Reihe von Corpora mobilia, namentlich 4 grössere. Eines von diesen war ganz lose, hatte die Gestalt eines Meniscus und bestand auf der convexen Seite aus einer harten, knöchernen, etwas lappigen Schale, auf der concaven aus mehreren, durch Einschnitte von einander getrennten, knorpeligen und mit zottigen Auswüchsen besetzten Lappen. Der grösste Gelenkkörper lag am oberen Umfange. Er hatte die Grösse und ungefähre Gestalt eines Calcaneus, war grossentheils knöchern und noch adhärent. Zwei andere, etwas kleinere befanden sich am unteren Umfange. Um das Ganze schloss sich die sehr verdickte und an vielen Stellen mit zottigen Auswüchsen besetzte Gelenkkapsel.

Der Fall gehört gewiss zur Reihe der Osteome. Was seine Deutung anlangt, so kann sie auf den ersten Blick unsicher erscheinen. Man hat zu wählen zwischen einem Bruch des Schenkelhalses mit Ankylose des Kopfes und Callus luxurians einerseits, und einer Arthritis deformans mit vollständiger Abschleifung des Caput und Collum femoris und colossaler Hyperostose andererseits. Im ersteren Falle ist der grosse Knochenpilz des Acetabulums als der ankylosirte und osteomatös gewordene Schenkelkopf, im zweiten als eine aus der Pfanne hervorgewachsene Knochenwucherung zu betrachten. Ich entscheide mich in voller Sicherheit für die erstere Möglichkeit, also für ein Osteoma fracturae, weil gar kein Zweifel darüber bestehen kann, dass die grosse, in der Pfannengegend vorhandene Knochenmasse wirklich dem von dem Halse getrennten Schenkelkopf angehört. Ich bemerke dabei, dass nach Ausweis des Kranken-

Digitized by Google

journals der Mann angegeben hatte, er habe vor 32 Jahren den rechten Oberschenkel „verrenkt“. Auch ist mir kein einziger Fall bekannt, wo bei Arthritis deformans aus der Gelenkfläche selbst eine auch nur annähernd entwickelte Knochenmasse hervorgewachsen wäre, während ich secundäre Synostose des Schenkelkopfes nach Fraktur des Schenkelhalses auch sonst gesehen habe. Dazu kommt, dass das andere Hüftgelenk und die sonstigen Gelenke nichts Aehnliches zeigten. —

Noch eine andere Möglichkeit habe ich im Anschlusse daran zu erwähnen, nehmlich die Bildung einer neuen Pfanne auf dem Rande des horizontalen Schambeinastes bei Luxation des Schenkelkopfes nach oben. Hier kann sich frei über und auf dem Schambein eine neue, grosse Knochenschale bilden, welche äusserlich ein Osteom simulirt*). —

Endlich ist bei den Frakturen noch ein Fall zu berücksichtigen. Sind die Bruchenden bedeutend gegen einander verschoben und erfolgt die Vereinigung in dieser Verschiebungs-Stellung, so kann eines oder das andere der beiden Bruchenden sehr weit über die Fläche des neuvereinigten Knochens hervorstehen und in späterer Zeit den Eindruck einer Exostose machen. Ich habe dies am deutlichsten in einem Fall**) gesehen, wo am oberen Dritttheil des Oberarmes ein länglicher, 1 Zoll langer und $\frac{1}{2}$ Zoll breiter Knochenvorsprung aus dem sonst ziemlich regelmässig gebildeten Oberarmbein, einen Querfinger breit unter dem Halse nach aussen hervortrat. Erst nach dem Durchsägen zeigte sich, dass die Markhöhle der Diaphyse sich unmittelbar in diesen Vorsprung fortsetzte und dass ein Theil der alten Rinde die Verbindung derselben mit der spongiösen Substanz des oberen Endes des Humerus unterbrach. Solche Fälle***) können leicht irre führen, zumal wenn sie lange Zeit nach der geschehenen Fraktur zur Beobachtung kommen, wo keine Anamnese mehr zu erlangen ist und die Knochen nebst dem Callus im Laufe der Jahre manche Veränderung erfahren haben. Nur die Verkürzung des Knochens bleibt als ein bestimmter Anhaltspunkt bestehen. —

*) Würzburger Sammlung. No. 857.
**) Präparat No. 110.
***) van Heekeren l. c. p. 37. Rob. Wilh. Smith. A treatise on fractures in the vicinity of joints. p. 193. L. Thudichum. Ueber die am oberen Ende des Humerus vorkommenden Knochenbrüche. Inaug. Diss. Giessen. 1851. S. 35.

Digitized by Google

Ausser den traumatischen und sonstigen mechanischen Reizen ist unter den örtlich wirkenden Ursachen vor Allem die Anwesenheit anderer Entzündungsreize zu erwähnen. Die schon oben (S. 53) besprochene Geschichte der Kiefer-Osteome in Folge von Anomalien und Krankheiten der Zähne giebt ein sehr charakteristisches Beispiel dafür. Ebenso die schon mehrfach erwähnte (S. 18, 29) Fortpflanzung entzündlicher Prozesse von der Nachbarschaft auf das Periost und das Knochengewebe, wie sie bei Elephantiasis, Hautgeschwüren, Tinea, Periarthritis vorkommt.

Manche haben nun freilich diesen örtlichen Ursachen gegenüber auf die häufigen Fälle verwiesen, wo gewisse „Allgemeinkrankheiten", insbesondere Rheuma, Arthritis, Syphilis, Skorbut, Rachitis Knochengeschwülste erzeugten. Unzweifelhaft ist das Gebiet dieser Zustände, namentlich früher, zu weit ausgedehnt worden, und wir können wohl sagen, dass der Skorbut gegenwärtig fast ganz ausgeschlossen ist und dass die gichtischen Knochenanschwellungen keine Gewächse, sondern nur Ablagerungen sind (S. 64). Allein von anderen sogenannten „Dyskrasien", insbesondere von den rheumatischen, syphilitischen, rachitischen Zuständen lässt sich ein solcher Einfluss nicht in Abrede stellen*). Trotzdem darf man diesen Einfluss nicht überschätzen, und namentlich von der Rachitis muss ich erklären, dass eine ausgedehnte Einwirkung derselben auf die Bildung wirklicher Osteome meiner Meinung nach bis jetzt nicht dargethan ist. Das Einzige wenigstens, was ich von ihr gesehen habe, sind flache, zuweilen sehr ausgedehnte, äussere Periostosen des Schädeldaches und Hyperostosen der Röhrenknochen. Nur bei fötaler Rachitis fand ich an den vorderen Rippenenden innere, hakenförmige Auswüchse**).

Was Rheumatismus und Syphilis betrifft, so darf man sich auch nicht dabei beruhigen, nur die „allgemeinen" Ursachen hinzustellen. Denn die Affektion eines einzelnen Knochens wird immer abhängig gedacht werden müssen von einer örtlichen Einwirkung. Für die Syphilis ist dies seit langer Zeit anerkannt***), und ich habe es besonders betont†), dass die Prädilection der-

*) Kluyskins. Annal. de la Soc. de méd. de Gand. Ann. XVIII. Livr. II. (Canstatt's Jahresbericht für 1852. Bd. III. S. 171).
**) Virchow. Archiv. Bd. V. S. 490.
***) du Verney l. c. II. p. 477.
†) Mein Archiv. Bd. XV. S. 256.

Digitized by Google

jenigen Knochen, welche dicht unter der Haut, nicht bedeckt von Muskeln oder dickeren Schichten von Weichtheilen, liegen, nur so zu erklären ist, dass sie äusseren, mechanischen und thermischen Einflüssen mehr ausgesetzt sind. Aehnliches gilt, wenngleich in geringerem Maasse, von dem Rheumatismus.

Hier scheint jedoch ein anderer Umstand schwer in das Gewicht zu fallen, nehmlich die Prädisposition. Wenn wir diese als eine örtliche Schwäche oder Unvollkommenheit der Gewebe auffassen (B. I, S. 64), so würde es sich darum handeln, dass diese Gewebe entweder von vornherein unvollkommen gebildet, oder durch mangelhafte Ernährung, durch übermässige Thätigkeit oder durch frühere Krankheiten in einen Zustand von Schwäche nachträglich versetzt sind. Ist die Prädisposition sehr gross, so kann die besondere erregende Ursache z. B. die rheumatische sehr gering sein und doch die Wucherung hervorrufen, welche zum Osteom führt; die rheumatische Ursache wird dann für die Vorstellung in den Hintergrund treten und nur die Disposition wird als wesentlich erscheinen. Ist dagegen die Disposition nur schwach, bedarf es einer grösseren erregenden Ursache, so wird letztere für die Vorstellung im Vordergrunde stehen. Nur so erklärt sich, dass man unter im Allgemeinen gleichen Verhältnissen ganz verschiedene ätiologische Momente betont; man wählt eben aus zwei gleichzeitig vorhandenen Bedingungen bald die eine, bald die andere.

Die Geschichte der Hyperostosen und Exostosen am Schädel ist in dieser Beziehung sehr lehrreich. Ein überwiegend grosser Theil von ihnen kommt an denjenigen Theilen vor, welche nicht von Muskeln bedeckt sind. Ein Stoss, eine Erkältung kann die Veranlassung zu der ossificirenden Wucherung abgeben. Ist der Stoss sehr stark, die Erkältung sehr schwer, so nennt jedermann die entstehende Knochengeschwulst traumatisch oder rheumatisch. Entsteht dagegen die Wucherung scheinbar spontan, so sucht man nach der Prädisposition oder vielmehr in dem traditionellen Gange nach der Dyskrasie. Man spricht von der syphilitischen Exostose, von dem puerperalen Osteophyt. Bei der Syphilis kommt nun freilich das specifische Moment in Betracht, und ich werde später noch darauf zurückkommen; aber was ist das Besondere des Puerperiums? Für mich steht das puerperale

Digitized by Google

Osteophyt auf gleicher Linie mit der puerperalen Endocarditis*), mit dem puerperalen Rheumatismus. Ich sehe in dem puerperalen Zustand eben nur eine Prädisposition, welche unter Umständen sehr stark wird und dann ungewöhnliche Ergebnisse liefert (S. 36). Fällt diese erworbene Prädisposition überdies mit einer ursprünglichen z. B. mit Chlorose**) zusammen, so wird sie natürlich eine noch grössere Bedeutung erlangen.

Diese Beobachtungen haben einen besonderen Werth für die Beurtheilung der vielfachen Osteome. Schon seit langer Zeit kennt man Fälle von ausgezeichneter Multiplicität der Exostosen***). Dabei muss man aber von vornherein wohl unterscheiden zwischen denjenigen knöchernen Geschwülsten, welche auch in innern Organen, namentlich Weichtheilen, Metastasen machen, den Osteoiden Joh. Müller's, von denen ich einen Theil unter dem Abschnitt von den Osteoidchondromen schon abgehandelt habe (Bd. I. S. 527), und den eigentlichen Osteomen, welche nur an Knochen oder in ihrer nächsten Nähe vorkommen. Multiplicität bedeutet hier also nur das Zusammenfallen mehrerer oder zahlreicher, nicht bloss der Natur, sondern auch dem Sitze des Uebels nach homologer Erkrankungen, ganz in derselben Art, wie wir die Multiplicität der Fibrome und Mollusken, der Lipome und Atherome besprochen haben (Bd. I. S. 38, 228, 325, 333, 351, 390). Es ist im Wesentlichen immer das Knochensystem, oder, wenn man etwas weiter greifen will, der Bewegungsapparat, der hier in Frage kommt.

Denn allerdings greift die Osteombildung häufig in die Sehnen und Muskeln über, ja sie kann ganz vorwiegend in denselben vorkommen. Abernethy sah einen 14jährigen Jungen, dessen Rücken durch hügelige Auflagerungen auf die Dornfort-

---

*) Virchow. Monatsschrift für Geburtskunde. 1858. Bd. XI. S. 409. Westphal. Mein Archiv. Bd. XX. S. 542.

**) Cellularpathologie. 3 Aufl. S. 210.

***) Abernethy. Lectures on surgery. p. 169. Dupuytren. Leçons orales. T. II. p. 101. Lobstein. Path. Anat. Bd. II. S. 133. Otto. Pathol. Anat. Bd. I. S. 152. Anm. 11. Stanley. Diseases of the bones. p. 214. C. O. Weber. Knochengeschwülste. S. 7, 40. Cruveilhier. Traité d'anat. path. T. III. p. 874. Huguier. Gaz. des hôp. 1857. No. 49. G. Fischer. Mittheilungen aus der chirurg. Universitätsklinik zu Göttingen. Hannover. 1861. Morel Lavallée. Bullet. de la Soc. de chirurg. T. I. p. 75. Erichsen. Med. Times and Gaz. 1860. Vol. I. p. 317. Hutchinson. Ebendas. Barwell. The Lancet. 1861. Vol. II. p. 446.

Digitized by Google

sätze bedeutend entstellt war. Der Kopf war durch Verknöcherung des Ligam. nuchae festgestellt. An beiden Oberarmen sassen Exostosen und die sehnigen Bänder der Achseln waren in Knochen verwandelt, so dass die Arme ganz dicht an der Brust festgehalten wurden. Am Becken fand sich gleichfalls eine Exostose, und verschiedene andere bildeten sich zu verschiedenen Zeiten und verschwanden wieder. Stiess er sich irgendwo, so folgte jedesmal eine temporäre Ablagerung von „erdiger Substanz"; hatte er Zahnweh, so erschien eine Exostose am Unterkiefer. Dieser Fall, der nur während des Lebens beobachtet wurde, kann allerdings zweifelhaft sein in Beziehung auf die Natur der „Ablagerungen", und namentlich das Wiederverschwinden spricht eher dafür, dass es sich nicht um wirkliche Exostosen, sondern nur um „erdige Ablagerungen" handelte. Indess hat Hawkins*) den Fall eines 22jährigen Mannes beschrieben, der an zahlreichen Stellen des Körpers knöcherne Ablagerungen und zwar einzelne ausser Verbindung mit dem Skelet hatte. Eine derselben wurde durch Operation entfernt, und es zeigte sich, dass sie eine deutlich knöcherne spongiöse Substanz, eine äussere Schale, Periost und Knorpel führte; nichtsdestoweniger verkleinerten sich sämmtliche Geschwülste, ja einige derselben verschwanden gänzlich unter dem Gebrauche von Jodkali, Sarsaparille, Merkur und Schwefelsäure.

Ablagerungen, welche über die Knochengrenzen hinausgingen und zum Theil in den Fascien, zum Theil unter der Haut lagen, erwähnt auch Hutchinson von einem 12jährigen Knaben, bei dem die Gelenke der Oberextremität zum grossen Theil ankylosirt waren, und der über dem einen Oberarm eine der Länge nach herablaufende Knochenleiste trug, welche den äusseren Condylus um 2 Zoll überragte. Die Weichtheile waren mehr betheiligt, als die Knochen. — Noch mehr tritt dies hervor in einem Falle von Henry**): Ein 19jähriger Arbeiter bemerkte zuerst eine schmerzhafte Anschwellung des rechten Handgelenks, welche allmählich auf alle Muskeln des Vorderarms bis zum Ellbogen fortschritt und sie in eine solide Masse verwandelte; sodann wurden das linke Glied, dann der rechte Unterschenkel, die

*) Hawkins. Med. Gaz. 1844. May. 31.
**) Henry. Philos. Transact. Vol. XXI. p. 89.

Digitized by Google

Schultern und Hände ergriffen. Rogers*) fand bei einem 30jährigen Manne einen grossen Theil der Hals-, Brust- und Rückenmuskeln, sowie die um den Trochanter ganz oder theilweise in Knochen umgewandelt; die Scapula war mit knöchernen Auswüchsen besetzt und an die Rippen fixirt; die Pectorales untereinander verschmolzen und durch Knochensubstanz an die Rippen befestigt. Die sehnigen Theile der Muskeln ganz frei. Skinner**) hat eine ganz ähnliche Beobachtung bei einem 13jährigen Knaben gemacht und zugleich bemerkt, dass auf jeden Schlag eine Anschwellung unter Schmerzhaftigkeit und leichtem Fieber folgte. Manche ähnliche Fälle aus älterer und neuerer Zeit schliessen sich hier an***).

Während hier die Neigung zur Ossification ganz in die Muskeln überzugehen scheint, so lässt sich eine andere weit grössere Reihe von Fällen aufzählen, wo sie mehr und mehr auf die Knochen zurückgeht. Freilich bleiben die Insertionen der Muskeln, Sehnen und Ligamente immer die Prädilectionsstellen†). Manche Beobachter haben dies geleugnet, allein sie haben keine Gelegenheit zu anatomischen Untersuchungen gehabt, und die bloss klinische Untersuchung täuscht hier leicht. Larrey††) sagt sehr gut von dem Skelet eines Sträflings, welches sowohl an den Knochen der Gliedmaassen, als am Schambeine grosse knöcherne Dornen besass, es hätten sich daran ebenso viele gefunden als Muskelansätze, und obwohl die Basis der Exostosen vom Knochen ausging, so habe sich doch ihre Spitze im Fleische verloren. Allerdings ist dies nicht so zu verstehen, dass derartige Exostosen im engsten Sinne tendinös, muskulär oder aponeurotisch sind, oder, wie man früher zu sagen pflegte, dass der Knochen durch den

*) David L. Rogers. Amer. Journ. of the med. sc. Vol. XIII. (bei Sam. D. Gross. Elements of pathol. anatomy. Philad. 1845. p. 212).

**) Will. Skinner. Med. Times and Gaz. 1861. Vol. I. p. 413.

***) Bertrandi. Lehre von den Knochenkrankheiten. Aus dem Italienischen. Dresd. u. Leipz. 1792. S. 289 (Fälle von Pringle u. Coppin). Lobstein. Path. Anat. Bd. II. S. 305 (Fälle von Lieutaud, Portal, Jsenflamm und ihm selbst). Stanley. Diseases of bones. p. 216 (Skelet aus dem Museum des Royal College of Surgeons. No. 3367. Catal. Vol. V. p. 138). Testelin und Danbresse. Gaz. méd. 1839. No. 11. Wilkinson. Lond. med. Gaz. 1846. No. 12.

†) C. O. Weber. Knochengeschwülste. S. 7. Cruveilhier l. c. p. 874 (Beschreibung des Skeletes No. 436. aus dem Musée Dupuytren, welches von Breschet geschenkt ist).

††) Larrey. Journ. compl. du dict. des sc. méd. T. VIII. p. 108.

Digitized by Google

Zug der Sehnen, Muskeln u. s. w. ausgezogen (expandirt) ist; es ist eben die ganze Region, welche sich in allerlei Höcker, Zacken und Stachel erhebt. Aber unzweifelhaft sind diese Exostosen nicht mehr periosteal, sondern sie stellen im vollkommensten Maasse die von Lobstein*) mit dem Namen der Osteophyte belegte, extraperiosteale oder, wie ich sagen würde, parosteale Knochenwucherung dar. Auch ist es ziemlich regelmässig, dass nur in der Nähe der Epiphysen und Knorpelränder die Auswüchse vorkommen, nicht an den Diaphysen.

Einer der ausgezeichnetsten Fälle dieser Art ist der von Hrn. Ebert**) beobachtete, dessen Skelet***) sich in unserer Sammlung findet. Er hat zugleich in ätiologischer Beziehung einen sehr grossen Werth. Ein 10jähriger, bis dahin gesunder, nur etwas bleicher und schwächlicher Knabe bekam in Folge eines im November 1858 erfolgten Sturzes ins Wasser einen heftigen fieberhaften Gelenk- und Muskelrheumatismus mit gastrischen Störungen. An den Knochenenden der Extremitäten und den Rippen fanden sich bald nachher Auftreibungen, welche als rachitische betrachtet wurden. Es gelang, den Rheumatismus zu beseitigen, und der Knabe blieb, nachdem er Anfangs März 1860 aus der Charité entlassen war, wohl bis zum November. Da stellten sich von Neuem äusserst heftige Schmerzen ein, auch bei passiven Bewegungen und Druck; dabei Fieber, das sich Abends steigerte. Der Knabe wurde wieder in die Charité gebracht, und hier fand man ausser einer hügeligen Auftreibung des Kreuzbeines mehr als 20 Exostosen der verschiedensten Knochen. Unter dem Gebrauche von Jodkali schnelle Besserung, so dass der kleine Kranke schon Ende December gesund erschien und wieder gehen konnte. Anfangs Januar wieder heftige Schmerzen am rechten Trochanter mit Fieber, die sich bei localer Antiphlogose und Derivation, sowie Jodkaligebrauch schnell hoben, aber eine neue Bohnengrosse Exostose zurückliessen. Bald nachher dieselben Zufälle an einer Rippe. Diese wiederholten sich an verschiedenen Stellen in Zwischenräumen von 14 Tagen bis 4 Wochen, so dass man im Mai 1861 schon 65 Exostosen

*) Lobstein. Atlas. T. II. Pl. V. Fig. 1.
**) Ebert. Deutsche Klinik. 1862. No. 9.
***) Präparat No. 12. vom Jahre 1861.

Digitized by Google

Fig. 120.

zählte. Inzwischen bildeten sich seit dem April die Zeichen einer Endo-Pericarditis und Pleuritis aus, Leber und Milz schwollen an, Ascites, Anasarca, Albuminurie traten ein. Endlich im Juni 1861 erfolgte der Tod.

Die Autopsie bestätigte die bei Lebzeiten gemachten Beobachtungen. Sie ergab insbesondere, dass die gefühlten Knochengeschwülste fast ohne Ausnahme spongiöse Exostosen waren, welche am stärksten an den langen Röhrenknochen und den Rippenenden, nächstdem an dem Becken und den Schulterblättern ausgebildet waren; die Wirbelsäule war fast ganz frei und am Kopfe fand sich ausser flachen porösen Periostosen von geringer Ausdehnung am hinteren Umfange der Scheitelbeine keine auffällige Veränderung. Ueberall sassen die Exostosen am Ossifikationsrande der knorpeligen Enden, so zwar, dass sie wesentlich dem jüngsten Theile der Diaphyse angehörten. Sie begannen, wie man besonders schön an den Wirbelkörpern sehen konnte, als kleinere, rundliche Knöpfe, die wie Hirsekörner oder Erbsen an den Knochen aufsassen. Wo sie weiter ausgebildet waren, da ragten sie in Form von dickeren Zapfen und Knorren, gewöhnlich in der Richtung der muskulösen oder tendinösen Ansätze, hervor, theils mit einer glatten, zugespitzten und von einer compakten Rinde umgebenen, theils mit einer rauhen, porösen und etwas gedrückten Fläche. Am Umfange der Scapulae, besonders

Fig. 120. Multiple schwammige Exostosen des Ober- und Unterschenkels von einem 10jährigen Knaben, überall die Enden der Diaphysen bis unmittelbar an die Intermediärknorpel einnehmend. Die Fibula an ihrem unteren Ende durch den Druck der Exostosen der Tibia abgeplattet und nach aussen gekrümmt. (Präparat No. 12. vom Jahre 1861). Genau ½ der natürl. Grösse.

Digitized by Google

an der rechten, sass eine grosse Zahl, theils und zwar hauptsächlich nach innen, theils nach aussen gerichteter, meist gestielter Erhabenheiten. Die Beckenknochen zeigten denselben, eigentlich noch dichteren Besatz, besonders nach innen, so jedoch, dass ein jeder der ursprünglichen Knochen (Os ilium, Os pubis, Os ischii) in seinem ganzen Umfange, also auch an der Synchondrosis iliopubica und ischiopubica die Höcker hatte. Am meisten jedoch trat die Veränderung an den Armen und Beinen hervor, wo die Gelenkenden zu unförmlichen, knorrigen Massen umgestaltet waren. An allen diesen Punkten konnte man zweierlei Veränderungen darthun: zunächst eine allgemeine Hyperostose mit Verdickung und Anschwellung, sodann auf dieser hyperostotischen Basis und zum Theil daneben grosse und kleine, glatte und rauhe, einfache und zusammengesetzte Auswüchse, die in der Regel an den oberen Enden nach unten, an den unteren nach oben gerichtet waren, hier und da jedoch auch rechtwinkelig hinausstanden. Die Zahl aber dieser Auswüchse war sehr viel grösser, als sie bei Lebzeiten gezählt war.

Dieser Fall unterscheidet sich in seinem so scharf ausgeprägten Verlaufe allerdings von sehr vielen anderen. Denn es ist viel häufiger, dass die Entwickelung der Geschwülste ganz schmerzlos, ja lange Zeit ganz unbemerkt verläuft (Morel-Lavallée, Earle), oder wenigstens nur zeitweilig schmerzhaft ist (Erichsen). Nichtsdestoweniger lässt sich keine scharfe Scheidung machen. Denn der Fall stimmt andererseits in wesentlichen Punkten mit der grossen Mehrzahl der sonst bekannten überein. So namentlich in dem jugendlichen Alter des Kranken, in dem Bau der Exostosen, und in ihrem Sitze. Sieht man nur auf den Verlauf und die Resultate, so würde man kaum ein Bedenken tragen können, die Krankheit als Rheumatismus nodosus (Arthritis nodosa, Bd. I, S. 460) anzusprechen. Allerdings ist man gewohnt, diese als eine mehr den höheren Altersklassen eigenthümliche Krankheit, ja geradezu als Malum senile anzusprechen. Aber sie zeigt nicht blos dieselbe Verschiedenheit, dass sie zuweilen sehr schmerzhaft und paroxysmenhaft auftritt, zuweilen ganz schleichend und unbemerkt sich entwickelt, sondern sie besitzt auch dieselbe Neigung zur Bildung knöcherner Geschwülste in der Form von Hyperostosen, Periostosen,

Digitized by Google

Exostosen und Osteophyten, sie hat dieselbe Fähigkeit zur Multiplication der Erkrankungsheerde, sie befällt, wie die multiplen Exostosen es thun, überwiegend häufig die Extremitäten und lässt den Kopf, namentlich den Schädel frei. Ich sehe daher in der That keinen Grund, beide Reihen auseinander zu halten; ich würde sie nur als senile und infantile Varietäten des Rheumatismus nodosus von einander unterscheiden.

Die weitere Untersuchung muss ergeben, ob diese Auffassung für alle Fälle von multipler, nicht aus Knorpel hervorgehender Osteombildung berechtigt ist, wo nicht Syphilis nachgewiesen werden kann. Das ist im Augenblick nicht auszumachen. Nur das möchte ich betonen, dass die früher (S. 80 — 82) erwähnten Beobachtungen von multiplen Muskel-Osteomen hier unmittelbar anzureihen sein dürften. Ich selbst habe freilich nur ein einziges Mal und zwar nur am Lebenden im Laufe eines mit Endocarditis verbundenen Muskular-Rheumatismus den rechten Deltamuskel nach 9monatlicher Dauer der Krankheit ganz hart, unbeweglich und scheinbar knöchern gefunden, aber ich erinnere an die Verkalkungen und Ossifikationen, welche so oft neben chronischer, rheumatischer Endocarditis in den benachbarten Theilen der Herzwand gefunden werden.

Das Zurückgehen auf andere „Allgemeinkrankheiten" ist in den Thatsachen nicht begründet. Syphilis ist in allen, mit Anamnese versehenen Fällen von multipler Exostosenbildung der Extremitäten ausdrücklich zurückgewiesen, und wo ich hereditäre Knochensyphilis gesehen habe, da bildete sie keine Exostosen, sondern flache Hyperostosen und Periostosen, welche gerade an den Stellen sassen, wo die multiplen Exostosen nicht vorzukommen pflegen, nehmlich an den Diaphysen der Röhrenknochen und an den Schädelknochen. Auch bei der erworbenen Lues, wo freilich Exostosen oft genug vorkommen, und wo sie nicht selten vielfach sind, wo sogar Gelenkentzündungen besonderer Art entstehen, sind es doch nicht wesentlich die Knochenenden, welche die Exostosen hervorbringen.

Nicht viel besser ist es mit der Rachitis. In dem von mir weitläufiger mitgetheilten Falle (S. 83) hatte man freilich die Anschwellungen der Knochenenden als rachitische gedeutet; sie erwiesen sich aber als hyperostotisch. Nur in einem Falle von

Digitized by Google

Stanley*) schien der zwerghafte, mit krummen Knieen versehene Mann rachitisch gewesen zu sein. Ueberdies ist mir, mit Ausnahme der schon erwähnten (S. 38) Periostosen des Schädeldaches, von einer rachitischen Exostose, von der die früheren Autoren häufig genug sprechen, wenigstens bei unzweifelhafter erworbener Rachitis, nie etwas vorgekommen.

Ganz anders verhält es sich mit der Prädisposition, die ich willig anerkenne. Hier ist zunächst die Erblichkeit zu erwähnen. In einem Falle von Lloyd**) hatte der 6jährige Knabe zahlreiche, meist symmetrische Exostosen, zumal an den Extremitäten-Knochen; der Vater trug ähnliche am Scheitel, Oberarm, der ersten Phalanx des rechten Zeigefingers, den Oberschenkeln und der Tibia, und er gab an, dass 4 seiner Vettern mütterlicher Seite daran litten. Stanley***) beschreibt eine andere Familie, wo der Grossvater, der Vater und zwei Enkel damit behaftet waren. Cruveilhier†) erwähnt 2 an multiplen Exostosen leidende Schwestern aus dem Wallis. Nast††) berichtet von einem Manne, der in seinem 20sten Jahre eine Geschwulst am unteren Ende der Tibia bemerkte, welche langsam wuchs und die Grösse eines Kindskopfes erreichte; auch am Oberarm und am oberen Ende der Tibia waren kleine Auswüchse zu fühlen. Der älteste Sohn dieses Mannes zeigte schon in seinem zweiten Lebensjahre ähnliche kleine Geschwülste am Ober- und Unterschenkel, am Oberarm und an mehreren Rippen. Auch bei Thieren kommt Aehnliches vor†††).

An diese hereditären Fälle schliessen sich die congenitalen*†) an. In dem schon erwähnten (S. 8!) Falle von Hutchinson bemerkte die Hebamme die Deformitäten unmittelbar nach der Geburt; in dem von Dupuytren wurden sie wenigstens schon im Säuglingsalter wahrgenommen. Auch die discontinuirlichen Osteome kommen, wenigstens in Anlagen, congenital vor. J. F. Meckel**†)

*) Stanley. Med. Times and Gaz. 1835. July. p. 39.
**) Stanley. Diseases of bones. p. 213. Paget. Lectures. II. p. 244.
***) Stanley l. c. p. 212.
†) Cruveilhier. Traité d'anat. path. T. III. p. 874.
††) Nast. De osteophytis et exostosibus. Diss inaug. Berol. 1857. p. 28.
†††) Otto. Pathol. Anat. Bd. I. S. 152. Anm. 9.
*†) E. Vix. Beiträge zur Kenntniss der angeborenen multiplen Exostosen. Inaug. Abh. Giessen. 1856.
**†) J. Fr. Meckel. Anat. physiol. Beobachtungen und Untersuchungen. Halle. 1822. S. 22.

Digitized by Google

fand bei einem rachitischen neugebornen Kinde ein kleines festes Knochenconcrement im linken Schulterblattheber, und Otto*) sah bei einem Knaben als angebornen Zustand ein grosses, kantig vorstehendes Knorpelstück im Sternomastoideus.

Weiterhin zeigt sich eine ganz ungewöhnlich stark hervortretende Prädisposition in der Zeit des Knochenwachsthums. Gerade die grösste Zahl der im engeren Sinne als multiple Exostosen bezeichneten Fälle sind bei ganz jungen oder doch jugendlichen Personen beobachtet**); wenn sie später zur Beobachtung kamen, so liess sich wenigstens der Anfang der Bildung häufig bis in sehr frühe Lebensjahre zurückverfolgen. In diesem Punkte stimmen sie mit den knorpeligen und Zahn-Exostosen überein. Aus der statistischen Zusammenstellung von Weber***) geht hervor, dass, selbst wenn man alle Arten von Exostosen zusammenrechnet, doch die Mehrzahl auf die Zeit bis zum 20sten Lebensjahre fällt. Die grosse Prädisposition des noch im Wachsen begriffenen Knochens lässt sich also gewiss nicht verkennen.

Im höheren Lebensalter, namentlich im eigentlichen Greisenalter beginnt eine neue Disposition, welche einerseits mit der fortschreitenden Markbildung (excentrischen Atrophie) der Knochen, zuweilen mit einer Art von Osteomalacie†), zusammenhängt, andererseits mit der „Knotengicht", dem Malum senile, in naher Beziehung steht. Indess trifft gerade hier das zu, was ich früher erwähnte (S. 79); man legt weniger Gewicht auf die Prädisposition, als auf die Veranlassung, weniger Gewicht überhaupt auf die Exostose, als auf den Krankheitsprocess, und daher spricht man von Exostosen gewöhnlich erst dann, wenn die Knochenneubildung eine besondere Höhe erreicht.

In allen diesen Fällen kann man auf einen gewissen Allgemeinzustand zurückgehen, den man immerhin mit dem herkömmlichen Namen der Diathesis ossifica s. ossea belegen mag. Nur darf man daraus nicht einfach eine specifische, knöcherne,

*) Otto. Pathol. Anat. I. S. 256. Anm. 6.

**) Grognier fand auch bei einem jungen Pferde fast an allen Rippen, sowie an den Wirbelbeinen Exostosen; einige Sternalrippen hatten an verschiedenen Stellen eine Dicke von mehr als 2 Zoll (K. L. Schwab. Materialien zu einer path. Anat. der Hausthiere. Lief. I. München. 1815. S. 32).

***) C. O. Weber. Knochengeschwülste. S. 47.

†) Lobstein. Pathol. Anat. II. S. 134. Atlas II. Pl. VI – VII.

Digitized by Google

kalkige oder erdige Dyskrasie machen. Ich habe früher dargethan, dass es eine gewisse kalkige oder erdige Dyskrasie gibt, welche Kalkmetastasen erzeugt*). Allein dabei handelt es sich einerseits nicht um multiple Affektionen des Skelets oder des Bewegungsapparates, sondern um secundäre Erkrankungen innerer Theile, andererseits nicht um Verknöcherungen, sondern um einfache Verkalkungen. Dieser Zustand steht der eigentlichen Gicht näher. Dass er sowohl, als die Gicht und als die Diathesis ossifica noch wieder von den bösartigen, Metastasen bildenden Osteoidgeschwülsten zu scheiden sind, brauche ich nicht weiter auszuführen. Nur von der Diathesis ossifica sei gesagt, dass die durch sie erzeugten Exostosen immer zu der Kategorie der im Sinne der früheren Autoren sogenannten Exostosis benigna gehören.

Weiterhin ist es aber klar, dass die ossificirende Diathese auch nicht als eine specifische Krankheit betrachtet werden kann. Ich will gar nicht davon sprechen, dass doch auch die constitutionelle Lues eine Art von ossificirender Diathese setzt; ich will nur darauf hinweisen, dass nicht alle Fälle von multiplen Exostosen unter sich völlig übereinstimmen. Als Beispiel kann eine Beobachtung von Roux (de Brignolles) dienen**). Bei einem 14jährigen Mädchen fanden sich 3 Knochengeschwülste. Die eine, seit frühester Kindheit vorhanden, reichte vom Jochbogen bis zur Mitte der Wange; die andere sass zwischen den Ansätzen des Trapezius, die dritte an der linken Schläfe; beide letzteren bestanden vom 8ten Jahre an. Beide wurden wegen der Difformität exstirpirt; sie waren sehr hart, höckerig und unregelmässig. Auf dem Durchschnitt erschien die eine gleichmässig, weiss und elfenbeinern, die andere, welche eine maulbeerförmige Oberfläche hatte, hart, steinig, stuckartig. Robin fand regelmässiges, theilweise in concentrischen Lamellen abgelagertes Knochengewebe mit wenig Markkanälen und dazwischen Züge eines verkalkten Fasernetzes, wie bei Uterusfibroiden. — Sowohl dem Sitze, als der Structur nach wichen diese Geschwülste, die doch multipel waren und elfenbeinerne Osteome darstellten, von den gewöhnlichen ab, und es wäre ganz willkürlich, wenn man sie einfach mit den letzteren zusammenwerfen wollte.

*) Archiv. Bd. VIII. S. 103. Bd. IX. S. 618. Cellularpathol. 3. Aufl. S. 345.
**) Roux. Gaz. des hôp. 1857. No. 49.

Digitized by Google

Es wird sich daher empfehlen, wenn man von vornherein unter den multiplen Exostosen mehrere Gruppen unterscheidet, welche ätiologisch und genetisch auseinander zu halten sind. Nur eine davon, aber wahrscheinlich die grösste, gehört dem Rheumatismus nodosus an, mag nun die Prädisposition congenital, möglicherweise hereditär, oder in der Kindheit oder erst in dem Greisenalter erworben sein. —

Ueber die weitere Geschichte und Bedeutung der hyperplastischen Osteome habe ich wenig hinzuzufügen. Es ist schon ausgeführt, dass die Mehrzahl von ihnen, selbst die knorpeligen, in späterer Zeit stationär zu werden pflegen, indem ihr Wachsthum mit Verzehrung der Matrix aufhört. Sie können dann durch ihre Grösse und Lage sehr unbequem, ja in hohem Maasse gefährlich werden; sie können Geburtshindernisse, Exophthalmos, Epilepsie, Hemmungen der Bewegung, der Circulation, Nervenzufälle bedingen*), aber doch immer nur per accidens. Ihrem Wesen nach sind sie gutartig und von rein localer Bedeutung. Dasselbe gilt von den progressiven Osteomen, bei denen das Wachsthum fortgeht, angeregt durch neue, traumatische Einwirkungen, durch Erkältungen, Puerperium u. s. w. Freilich werden sie durch ihre oft sehr beträchtliche Grösse noch mehr incommodiren. Sitzen sie nach aussen, so entsteht leicht über ihnen eine chronische oder acute Entzündung der Weichtheile, welche zu Indurationen, Verschwärungen, selbst Brand führen mag; sie selbst können sich entzünden, cariös und nekrotisch werden**), möglicherweise dadurch abgetrennt werden; sie können sich mit fungösen Granulationen bedecken und bedenklich aussehende Geschwüre unterhalten. Aber trotzdem bleiben sie Localübel. —

Es erübrigt endlich noch, die heteroplastischen Osteome zu besprechen, von denen ich schon erwähnte, dass sie keine so erhebliche Bedeutung haben. Sie entstehen in Weichtheilen, in der Regel aus verdichtetem oder neugebildetem Bindegewebe. Schon die Geschichte der discontinuirlichen, periostealen, tendinösen und musculösen Osteome bildet gewiss Annäherungen zur eigentlichen Heteroplasie dar. An sie schliessen sich zunächst ge-

*) Vgl. eine grössere Zahl solcher Fälle bei C. O. Weber Knochengeschwülste. S. 25—28.

**) C. O. Weber a. a. O. S. 34.

Digitized by Google

wisse, seltener vorkommende Osteome in der Nähe der Knochen an, welche nicht unmittelbar oder nur sehr lose mit dem Bewegungsapparat zusammenhängen und welche ich daher als parosteale unterscheiden will. Fälle dieser Art sind namentlich von der Handwurzel bekannt*), doch muss man wohl beachten, dass an denselben Stellen verkalkende und verknöchernde Fibrome, Lipome und Chondrome vorkommen können (Bd. I. S. 353, 393, 510). Sehr nahe stehen diesen parostealen Formen die nicht selten in Folge chronischer Pleuritis sich bildenden, oft sehr umfangreichen**) knöchernen Platten der Costalpleura, welche freilich sehr unvollkommene Knochenstructur besitzen, und welche wohl zu unterscheiden sind von den ungleich selteneren Hyperostosen und Periosten der Rippen bei sehr tiefgreifender Costalpleuritis. Rokitansky***) vergleicht mit diesen, in fibroiden Schwarten seröser Häute vorkommenden Bildungen eine etwa Thalerstückgrosse, höckerige Knochenplatte, die er in einer Narbe am Rumpfe fand. H. Meyer†) beschreibt 6 harte Knochentäfelchen, die in der Haut einer alten syphilitischen Person in der Nähe eines alten Geschwürs des Unterschenkels vorkamen; die Tibia war gleichzeitig mit flachen Osteophyten besetzt. E. Wagner††) beobachtete eine ganz ähnliche Bildung eines innen spongiösen Knochens an einem Fussgeschwür.

Zu diesen parostealen Bildungen kann man auch noch gewisse neue Knochen rechnen, welche sich an chronisch entzündeten Gelenken öfters finden. Ich meine damit nicht die schon früher abgehandelten bald sitzenden, bald gestielten, bald freien Gelenkkörper (Bd. I., S. 449), sondern grössere, plattenförmige oder ästige Gebilde, welche ausserhalb des eigentlichen Gelenkes, welches der Sitz der Erkrankung ist, entstehen. Sie stehen zu dem chronischen Tumor albus in einem ähnlichen Verhältniss, wie manche Hyperostosen zu der Elephantiasis. Die grösste Bildung dieser Art fand ich an einem Ellenbogengelenk†††), wo sie nach der Maceration sich als ein unregelmässiger, gabelförmiger,

*) Paget. Lectures. II. p. 82. Hewitt. The Lancet. 1850. Vol. II. p. 265.
**) Präparat No. 9. vom Jahre 1857.
***) Rokitansky. Pathol. Anat. 1844 Bd. II. S. 47.
†) H. Meyer. Zeitschr. für rat. Med. Neue Folge. Bd. I. S. 83.
††) E. Wagner. Archiv f. physiol. Heilk. 1859. S. 413.
†††) Präparat No. 37. vom Jahre 1859.

Digitized by Google

nirgends mit dem Knochen in Verbindung stehender Körper a- wies. Es war dadurch eine eigenthümliche Form von Gele- steifigkeit entstanden. Am Hüftgelenk habe ich öfter ähnli- jedoch meist kleinere extraarticuläre Knochen gefunden.

Die verhältnissmässig grösste Disposition zur Production he- roplastischer Osteome zeigt jedoch ein System, bei dem man e am wenigsten erwarten sollte, nehmlich das Nervensystem, und - rade die Centralapparate. Namentlich die Häute des Geh- und Rückenmarks sind so oft der Sitz solcher Bildungen, dass e- selben zu den gewöhnlicheren Veränderungen gehören. D Arachnoides cerebralis*) liefert im Allgemeinen nur kl- Formen, die von der Oberfläche her als einfache, ebene Plätt- erscheinen, nach innen hin aber gewöhnlich spitzige Vorsprü- haben. Sie finden sich am häufigsten an der Convexität des Gro- hirns, besonders über den Vorderlappen**), also ziemlich ges- entsprechend demjenigen Theile des Schädels, wo innere Ost- phyte, Hyperostosen und Exostosen am häufigsten sind. Ael- liche Bildungen und vielleicht ebenso häufige zeigen sich au an der Arachnoides spinalis; aber hier ist gewöhnlich d Knochenstructur weniger ausgebildet, und sie werden daher hä- figer unter dem Namen von knorpeligen oder halbknorpelig Plättchen***) erwähnt. Indess sind sie niemals eigentlich knorp- lig. Sie gehen aus einer sehr derben, osteoiden Anlage hervo deren Structur am meisten mit derjenigen des „Knochenkno- pels“ (Bd. I. S. 472, 530) übereinstimmt: eine bald concentrisc

*) Präparat No. 130c. vom Jahre 1860, 128 vom Jahre 1861.

**) Ed. Sandifort. Obs. anat. path. Lib. III. p. 45. Greding d- den Advers. med. pract. Lips. 1771. Vol. II. p. 483. 1772. Vol. I p. 626. Voigtel. Path. Anat. II. S. 32. Otto. Path. Anat. I. S. 3 Hooper. Morbid anatomy of the human brain. Pl. V. fig. 2. Wedl. Pat Histol. S. 597. fig. 133 – 134. Shaw. Transact of the Path. Soc. Lon Vol. V. p. 18.

***) Morgagni. De sedibus et causis morb. Lib. II. Epist. XXV. no. Ollivier. Ueber das Rückenmark und seine Krankheiten. Aus dem Fran von Radius. Leipzig. 1828. S. 241. Sömmering in den Zusätzen zu Ba lie's Anat. des krankh. Baues. Berlin. 1794. S. 248. Lobstein. Rapport sur les travaux exéc. à l'amph. d'anat. de Strasbourg. 1805. p. 75. Brigh Guy's Hosp. Rep. 1836. Jan. No. 1. p. 33. Hodgkin. Lect. on morbid anatomy of the serous and mucous membranes. Lond. 1836. Vol. I. p. 8 Brinton. Transact. of the Lond. Path. Soc. Vol. II. p. 18. Quain. Eben daselbst. p. 25. Wilks. Catal. Guy's Hosp. Mus. No. 1562[45, 50, 54, 60, 7 Transact. of the Lond. Path. Soc. Vol. XI. p. 7. J. v. Lenhossek. Zeit schrift für prakt. Heilk. 1859. S. 51. Lebert. Traité d'anat. path. Pl. CIV fig. 4.

Digitized by Go

bald parallel geschichtete, dichte Masse mit sternförmigen Körperchen und einer leicht streifigen, jedoch nahezu homogenen Intercellularsubstanz*). Durch Verkalkung gehen sie namentlich bei alten Personen unmittelbar in Knochen über. Am häufigsten liegen sie am hintersten Umfange der Haut über dem Lumbar- und Sacraltheil in einzelnen rundlichen oder eckigen Inseln, welche nach aussen eine platte, nach innen eine zackige, zuweilen ganz stachelige Fläche haben; zuweilen erstrecken sie sich über den grössten Theil der Spinal-Arachnoides und liegen so dicht, dass sie sich fast berühren**). Einen geschwulstartigen Charakter im gewöhnlichen Sinne des Wortes erreichen sie trotz ihrer Multiplicität eigentlich nicht. Trotzdem sind sie für die Theorie der multiplen Geschwülste nicht ohne Interesse. Ueberdies schien es mir nicht unwichtig, sie hier zu erwähnen, weil man eine Zeitlang geglaubt hat, in diesen kleinen Platten die Ursache von Tetanus, Chorea und anderen krampfartigen Zufällen zu finden, indem man annahm, dass die spitzigen Fortsätze, die sie so häufig nach innen aussenden, das Nervensystem stark reizten, und dass durch diesen Reiz Krampferscheinungen bedingt würden. Das ist ein Irrthum, denn wir finden sie sehr häufig bei Leuten, die nicht das Mindeste von diesen Erscheinungen darboten, und gerade bei ausgemachten Tetanusformen zuweilen gar nicht. Seitdem man den Wirbelkanal häufiger untersucht, was namentlich seit der ersten grossen Cholera-Epidemie ***) geschieht, hat man sie als relativ unschuldige Bildungen kennen gelernt. Nichtsdestoweniger sind sie immer ein Zeichen krankhafter Reizung der Häute, und wenn sie sich in grosser Menge vorfinden, so ist der Reizungsvorgang selbst nicht gering zu veranschlagen.

Anders verhält es sich mit der Dura mater, namentlich der cerebralen, an welcher die Knochenbildungen nicht selten einen beträchtlichen Umfang (eine Länge von 1—2 Zoll und darüber bei einer Breite von $\frac{1}{2}$ – $\frac{3}{4}$ und einer Dicke von $\frac{1}{8}$—$\frac{1}{2}$ Zoll) erreichen und als ganz ausgeprägte Osteome auftreten.†) Am häu-

*) Wedl. Pathol. Histologie. S. 600, fig. 135.
**) Carswell. Path. anatomy. Illustrations. Analogous Tissus. Pl. IV. fig. 3. Albers. Atlas der path. Anat. Abth. I. Taf. XXXI. fig. 1. und 18.
***) P. Phöbus. Ueber den Leichenbefund bei der orientalischen Cholera. Berlin. 1833. S. 75. Anm.
†) Präparate No. 917, 304 vom Jahre 1857., No. 44. vom Jahre 1860,

Digitized by Google

figsten sind sie an demjenigen Theile der Dura mater, welcher sich unter dem Namen der Falx longitudinalis*) zwischen die Hemisphären hineinerstreckt, und zwar hauptsächlich in der Gegend, wo sie sich an die Crista galli inserirt. Doch gibt es auch manche Fälle, wo sie an der inneren Fläche der Dura über der Convexität der Hemisphären vorkommen und gerade in diesen Fällen sind sie zuweilen multipel**), während sie an der Sichel meist solitär sind. In jedem Falle sind sie so augenfällig, dass man sie schon seit langer Zeit kennt***). Während man ihnen aber früher eine sehr grosse Bedeutung für die Entstehung mancher Nervenkrankheiten, insbesondere der Epilepsie, der Manie beilegte, so hat man sich neuerlichst vielleicht zu sehr an ihr Vorkommen gewöhnt und übersehen, dass sie doch immer als ein irritatives Erzeugniss, als das Resultat einer chronischen Pachymeningitis ossifica zu betrachten sind.

Diese meningealen Exostosen können zuweilen eine grosse Aehnlichkeit mit den wahren, inneren Exostosen des Schädels (S. 38) haben. Sie unterscheiden sich dadurch, dass sie stets durch eine fibröse Schicht vom Knochen getrennt bleiben, auch wo sie dem flachen Theil der Dura angehören. Ihr discontinuirlicher, heteroplastischer Charakter erhält sich dauernd, während die aus dem periostealen Theil der Dura hervorgehenden Osteome frühzeitig mit dem Knochen verschmelzen. Nichtsdestoweniger ist es von grossem Interesse zu sehen, wie ausgedehnt die Dura mater, auch in den Sicheln, diese Neigung zur Knochen-

---

No. 1. vom Jahre 1864, letzteres geschenkt von Herrn Dr. Tschepke in Freienwalde a. O.

*) Morgagni, welcher eine ganze Reihe ausgezeichneter Beispiele davon erzählt (De sedibus etc. Epist. III. art. 20, 12. Epist. XXV. art. 6 - 9.), schreibt ihre Entdeckung dem neapolitanischen Anatomen Cattus (Jsagoge anat. 1557. cap. 3.) zu.

**) Morgagni. De sedibus etc. Epist. XXV. art. 6. Baillie. Morbid anatomy. Engravings. Fasc. X. Pl. IV. fig. 3. Hooper l. c. Pl. V. fig. 1. 3.

***) M. Baillie. Anatomie des krankhaften Baues. Aus dem Engl. von Sömmering. Berlin. 1794. S. 246. Lieutaud. Hist. anat. med. ed. Schlegel. Goth. et Amst. 1796. Vol. II. p. 319. Haller. Opuscula pathолog. Laus. 1768. p. 166. Meckel. Hist. de l'Acad. roy. des sc. et belles lettres de Berlin. 1764. p. 65. Sandifort l. c. p. 48. Greding l. c. Vol. II. p. 473. Vol. III. p. 621. Voigtel. Pathol. Anat Bd. II. S. 20, 24. Jos. Wenzel. Beobachtungen über den Hirnanhang fallsüchtiger Personen. Mainz. 1810. S. 86. Cruveilhier. Essai sur l'anat. path. T. II. p. 15. Traité d'anat. path. génér. T. III. p. 835. van Heekeren l. c. p. 111. Otto. Path. Anat. I. S. 379. Anm. 10. Velten. Casus aliquot memoratu digni ossificationum in membranis cerebri inventarum. Diss. inaug. Bonn. 1825.

Digitized by Google

bildung besitzt, eine Erfahrung, die eine gewisse Theromorphie einschliesst.

Fast immer liegen die Osteome auf der inneren Fläche der Dura parietalis calvariae, oder auf der einen oder anderen Seite des Sichelfortsatzes platt auf, gleichsam als ob sie aufgeklebt oder unabhängig neben der Haut entstanden wären. Es erfordert ein sehr genaues Nachsehen, um zu erkennen, dass auch hier immer eine dünne fibröse Lage über die Oberfläche fortläuft, welche sich wie ein äusseres Periost verhält, namentlich Gefässe trägt. Der neue Knochen ist fast immer, auch in seiner Gesammtform, platt oder planconvex, so dass die freie Seite flach gewölbt ist und die Ränder sich allmählich verjüngen. Häufig laufen sie in sehr feine, jedoch nicht über die Oberfläche hervortretende Spitzen aus. Die innere Masse ist fast immer compact; zahlreiche Gefässkanäle durchziehen die Substanz, welche aus geschichteten Lamellen von Knochengewebe zusammengesetzt ist*). Die benachbarte Fläche der Dura ist nicht selten von vascularisirten Pseudomembranen bedeckt; die entsprechende Hirnpartie hat einen Eindruck.

An der Dura mater spinalis kommen ähnliche Knochenbildungen, wie es scheint, nicht vor. Allerdings ist auch an ihr eine Ossification**) beschrieben, aber nicht in der Form einer Geschwulst, sondern mehr in Form einer diffusen Neubildung. Diese findet sich auch an der harten Hirnhaut zuweilen***) in sehr grosser Ausdehnung. Ich habe den ganzen vorderen Abschnitt so verändert gesehen, dass fast die ganze Dicke der Haut in eine Reihe dem Knochen sehr dicht anhaftender Platten verwandelt war, welche nach der freien Seite unregelmässige, höckerige oder ziemlich kurze und feine Vorsprünge besassen. Dieser Fall hat insofern allerdings für die vorliegende Frage Bedeutung, als er zeigt, dass die Dura mater eine gewisse Prädisposition zur Knochenbildung besitzt, und dass die zuweilen hervortretende Production multipler Osteome sich durch diese Prädisposition erklärt.

*) Valentin. Repertorium für Anat. und Phys. Berlin. 1836. Bd. I. S. 320. Jul. Vogel. Icones histologiae path. Tab. V. fig. VII. — IX.

**) S. W. Wilks. Transact. of the Path. Soc. London. Vol. VII. p. 35. Cruveilhier. Traité etc. T. III. p. 840.

***) Dionis. Descript. d'une oreille du coeur extr. dilat. (bei Morgagni Ep. XXV. art. 8.). Cruveilhier. Essai. T. II. p. 21. Traité. T. III. p. 837. Flower. Transact. of the Lond. Path. Soc. 1857. Vol. VIII. p. 26. fig. 3.

Digitized by Google

Fast nirgends haben wir ein besseres Beispiel zur Erläuterung der Prädisposition überhaupt, und ich denke, wenn jemand die multiplen Osteome der Dura mater mit irgend einer andern Art von multipler Geschwulstbildung vergleicht, so wird er sich sogleich über die Berechtigung der Lehre von den Diathesen und Dyskrasien leicht ein Urtheil bilden können.

Zu den seltensten Formen gehören die im Innern der Centralapparate selbst vorkommenden Osteome, wie sie insbesondere in der Hirnsubstanz sich zuweilen vorfinden. Allerdings ist schon seit einigen Jahrhunderten eine nicht geringe Zahl von Fällen in der Literatur aufbewahrt worden, in denen man Gehirnknochen und Gehirnsteine aufgezeichnet hat*). Indess gehören sie nicht alle in dieselbe Kategorie. Verkalkte Cysticerken, Sandgeschwülste, einfache Verkalkungen sind ungleich häufiger, als wirkliche Knochengeschwülste mit wahrhaft knöchernem Bau. Von den älteren Fällen ist dies der Mehrzahl nach nicht mehr auszumachen, wie man leicht aus der Zusammenstellung von Lallemand**) über die Indurations osseuses ersehen kann. Nur einzelne Fälle, welche sehr genau beschrieben oder abgebildet sind, lassen nicht füglich einen Zweifel zu. So fand Simms im Vorderlappen des Gehirns eines 10jährigen blinden Mädchens, das 3—4 Jahre hindurch Zittern in den Gliedern gehabt hatte, einen grossen, unregelmässigen, von Eiter umgebenen Knochen mit einer beträchtlichen inneren Höhle, der nach der Abbildung bei Hooper***) nicht wohl etwas anderes gewesen sein kann, als ein wahrer Knochen. Benjamin†) beschrieb eine über Wallnussgrosse, von einem Periost und einer Fettgewebscapsel umgebene Knochengeschwulst, welche das Corpus callosum einnahm, von einer 32jährigen blödsinnigen und rechtsseitig gelähmten Epileptischen; das Innere der Geschwulst bestand aus

*) Kentmann. Lib. de calculis in hominibus. Tigur. 1565. (Bonet. Sepulchretum. Lib. I. Sect. 1. obs. CXII.). Triller. Opusc. p. 20. Haller. Elem. physiol. T. IV. p. 328. Greding l. c. Vol. II. p. 488. Vol. III. p. 657. Wenzel a. a. O. S. 94. Cruveilhier. Essai sur l'anat. path. T. II. p. 80. Abrah. Berg. Observatio tumoris et ossificationis cerebelli. Diss. inaug. Lips. 1826. p. 21. Otto. Pathol. Anat. I. S. 427. Andral. Path. Anat. Deutsch von Becker. Bd. I. S. 239.

**) Lallemand. Recherches anat. path. sur l'encéphale et ses dépendances. Paris. 1834. T. III. p. 365.

***) Hooper l. c. Pl. XII. fig. 7.

†) L. Benjamin. Mein Archiv. Bd. XIV. S. 552.

spongiösem, auch mikroskopisch nachgewiesenem Knochengewebe, lessen Räume von fettigem Mark eingenommen wurden. Benamin deutet die Geschwulst als verknöchertes Lipom, indess, wenn man auch das capsuläre Lipom als Combination zugestehen muss, so ist der eigentliche Kern der Bildung doch ein medullöses Osteom. Ich habe ein ganz ähnliches, jedoch nirgends mit Lipom in Verbindung stehendes Gewächs bei einem 27 Jahre alten, früher ganz gesunden Dienstmädchen, das im Wochenbett gestorben war, in der linken Grosshirn-Hemisphäre gefunden. Nicht tief unter der convexen Oberfläche, etwas hinter der Mitte der Hemisphäre, inmitten wenig veränderter weisser Gehirnsubstanz sass ziemlich lose, nur von einem gefässreichen Bindegewebslager umgeben, ein rundlicher, unregelmässiger, stark kirschengrosser Knochen; derselbe hatte eine grob maulbeerförmige Gestalt, indem eine Reihe grösserer Höcker an der Oberfläche hervortrat. Unter einer sehr festen, fibrösen Hülle kam eine äusserst schwer zu durchsägende, gelbliche, durchscheinende, fast hornartig aussehende Rinde von 1—2 Linien Dicke, welche nach innen allerlei Vorsprünge bildete und eine vollständige Markhöhle umschloss. Diese enthielt wieder an einigen Stellen reines, fettiges Mark, war also ganz ähnlich in ihrer inneren Einrichtung der Markhöhle des vorher beschriebenen Osteoms vom Darmbein (S. 11). Schliffe durch die Rinde zeigten ein sehr dichtes, von zahlreichen, zum Theil fetthaltigen Markkanälen durchzogenes Knochengewebe. Nur die äusserste Rindenschicht war ganz petrificirt, ohne Zellen, glasartig homogen. Da, wo sie in das umge-

Fig. 121.

Fig. 121. Medullöses, heteroplastisches Osteom des Grosshirnes, mitten durchsägt Man sieht aussen die in maulbeerförmige Erhöhungen auslaufende, compakte Rinde mit feiner, fibröser Hülle, innen die Markhöhle, in welcher ein durchschnittener Knochenbalken mitten darin liegt. (Präparat No. 9a. vom Jahre 1858). Natürliche Grösse. Die Person war ihrer Angabe nach früher nie erheblich krank gewesen, und hatte nur in den letzten Monaten ihrer Schwangerschaft bisweilen an schnell vorübergehenden Fluxionen zum Kopf gelitten. Ihre Entbindung ging gut von Statten und das Wochenbett verlief bis zum 11. Tage, mässigen Stirnkopfschmerz abgerechnet, günstig. Dann erkältete sie sich schwer und starb schnell an jauchiger Peritonitis mit Diarrhoe. Bei der Sektion fand sich ausser dem Hirnosteom noch ein frisches diffuses Osteophyt der Schädelknochen, auch äusserlich.

Digitized by Google

bende, fibröse Gewebe überging, zeigten sich kugelige Kalkconcremente, welche stellenweise verschmolzen und dann das Aussehen von sogenannter Globularmasse darboten. — Eine andere, kleinere, ziemlich unregelmässig höckerige, aber aus deutlicher, compakter Knochensubstanz gebildete Geschwulst traf ich in Würzburg bei einer seit ihrem zehnten Jahre an Paralysis agitans der rechten Seite leidenden 40jährigen Frau in dem linken Thalamus. — Einen dritten Fall beobachtete ich*) bei einer alten Jungfer, die 9 Jahre geisteskrank gewesen war; hier lag ein stark Kirschkerngrosser, gelblicher, elfenbeinharter Knochen am vorderen Ende des Arbor vitae vom unteren Wurm des Kleinhirns dicht über der Decke des 4ten Ventrikels. Feine Schliffe zeigten sehr schöne, ungewöhnlich grosse Knochenkörperchen und vereinzelte Gefässkanäle. Ringsumher war die Hirnsubstanz atrophirt und sklerosirt, namentlich war die weisse Substanz vollkommen knorpelartig dicht und hatte einen leicht gelblichen Schimmer. Die benachbarten Gyri waren sehr verkleinert, überhaupt schien die ganze Umgebung, selbst ein Theil der Ventrikelwand, gegen die Geschwulst hereingezogen.

In allen diesen Fällen war von Knorpel nichts wahrzunehmen, vielmehr bildete eine bindegewebige Substanz die Matrix des Knochens. Dieses Bindegewebe ist ein irritatives Produkt der Neuroglia und insofern erscheint die Osteombildung als das Ende einer circumscripten Encephalitis. Es liegt daher auf der Hand, dass die Symptome bei Lebzeiten wenigstens längere Zeit hindurch diesen Charakter der Reizung zeigen werden**). Am meisten tritt dies in gewissen Fällen von chronischer Encephalomeningitis hervor, wo die Dura mater mit der Oberfläche des Gehirns verwächst und eine tief in die Hirnsubstanz eingreifende Sklerose die Folge ist. Ich habe solche Fälle beobachtet, wo ausgedehnte Osteombildung in diesen sklerotischen Stellen entstanden war. Freilich kann dadurch leicht ein Aussehen zu Stande kommen, als ob es sich wesentlich um ein meningeales Osteom han-

*) Sektion vom 13. Juni 1846.

**) Chr. Vater (Miscell. Acad. nat. curios. Dec. III. Ann. IX. et X. 1701—1705. p. 294) beschreibt sehr gut einen solchen Fall. Ein Student verfiel nach längerer Hypochondrie und Wechselfieber in allgemeinen Stupor mit Paralyse und Atrophie des linken Armes; zeitweise melancholische Delirien. Bei der Autopsie fand sich ein grosses Knochenstück im rechten Thalamus, so hart und weiss, wie [illegible]beln.

Digitized by Google

delte. Albers*) schildert einen derartigen Fall von einer 25-jährigen Frau, wo die Hälfte einer Kleinhirnhemisphäre von einer solchen Verknöcherung eingenommen war, um welche die Häute verdickt, verwachsen, und die Hirnsubstanz sulzig erweicht war. Ich habe dasselbe an der Convexität des Grosshirns gesehen. Man kann hier je nach Umständen von einem Osteom oder von einer Ossification des Gehirns sprechen; darüber entscheidet nur die Form und Grösse der Neubildung, und obwohl nicht alle Fälle von sogenannter Ossification des Gehirns hierher gehören, welche in der Literatur aufgezeichnet sind, so ist es doch auch nicht zu bezweifeln, dass nicht alle auf Exostosen der Schädelknochen zu beziehen sind (S. 39), wie namentlich Sömmering und Otto**) vermuthet haben. Gerade das Kleinhirn scheint zu Veränderungen der Art sehr zu neigen***).

In vielen dieser Fälle ergiebt die Krankengeschichte nichts über die Ursachen der Erkrankung. In einzelnen sind traumatische Einwirkungen auf den Schädel angeführt. Ob sie wirklich die Veranlassung waren, dürfte schwer auszumachen sein; so viel aber ist nicht zu bezweifeln, dass die Osteome auf vorausgegangene Reizungen und entzündliche Lobularaffektionen hinweisen. Dies wird namentlich durch eine ganz parallele Reihe von Verknöcherungen deutlich, welche sich im Innern des Auges†) bilden.

Verhältnissmässig am häufigsten finden sich hier kleine Osteome an der freien Seite der Choroides††), also an derjenigen Haut, welche das Analogon der Arachnoides darstellt. Es sind meist platte Knochen, welche der Gefässhaut äusserlich anzulie-

*) Albers. Erläuterungen zu dem Atlas der path. Anatomie. Bonn 1832. Abth. I. S. 139. vgl. Wilks Catalogue of Guy's Hosp. No. 1575[80].

**) Sömmering. Zusätze zu Baillie Anatomie des krankh. Baues. S. 268. Otto. Seltene Beobachtungen. Heft I. S. 79.

***) Hooper l. c. p. 63. Lieutaud. Hist. de l'Acad. des sc. 1737. Obs. anat. 8. Greding l. c. Vol. III. p. 657. Ranvier. Bullet. de la soc. anat. 1862. p. 219.

†) Rud. Maier. Berichte der naturf. Ges. zu Freiburg i. Br. 1858. No. 30. S. 521. Taf. XIV. Fig. 3—4. Arn. Pagenstecher. Archiv f. Ophthalmologie. 1860. Bd VII. 1. S. 99. Taf. II.

††) Morgagni. De sedibus. Lib. IV. Epist. LII. art. 30—31. Voigtel. Path. Anat. Bd. II. S. 97. v. Ammon. Zeitschr. Bd. I. S. 329. J. C. Sybel. Reil's Archiv für Physiologie. 1802. Bd. V. S. 52. Fleischmann. Leichenöffnungen. 1815. S. 202. Panizza. Ueber den Markschwamm des Auges. Weimar. 1828. S. 16. Fig. 8. Schön. Patholog. Anatomie des menschl. Auges. Hamb 1828. S. 188. 222. Hesselbach. Beschreibung der Würzburger Präparate S. 376. No. 489. Cruveilhier. Traité d'anat. path T. III. p. 858.

Digitized by Google

gen, oder an die Stelle der Retina getreten zu sein scheinen und daher öfters als Ossifikationen der Retina beschrieben wurden*). Meist liegen sie im hinteren Abschnitte des Auges; zuweilen erstrecken sie sich ganz weit nach vorn. Sie bestehen aus gutem dichtem, mässig gefässreichem Knochengewebe**), das in der Regel aus fibrösem Bindegewebe, zuweilen aus Knorpel***) hervorgeht. Als Geschwülste haben sie wenig Bedeutung; dass sie aber ein Ausgang chronischer Choroiditis sind, ist unzweifelhaft.

Etwas anders liegt die Sache mit den Osteomen des Glaskörpers, welche weit häufiger als wirkliche, wenngleich kleine Geschwülste von mehr abgegrenzter und zusammengedrängter Gestalt erscheinen†). Allerdings hat man sie häufig als blosse Stein- und Concrementbildungen bezeichnet, allein schon v. Wittich††) hat ihre Knochennatur bestimmt nachgewiesen und ich selbst habe diese Beobachtung nur bestätigen können†††). Insbesondere bei Pferden ist diese Veränderung ziemlich häufig. jedoch findet sie sich auch beim Menschen nicht ganz selten. In der Regel besteht gleichzeitig Phthisis (Atrophia) bulbi*†) in Folge von voraufgegangener eiterigen, mit Zerstörung der Cornea verbundenen Processen. Manchmal ist aber die Cornea erhalten. Regelmässig geht eine Entzündung des Glaskörpers (Hyalitis) voraus, in Folge deren dieser Körper in eine derbe, fibröse, bald strang-, bald kolbenförmige Masse zusammenschrumpft. Inmitten dieser Masse und

*) Schön a. a. O. S. 200. Andral. Clinique médicale. Paris. 1840. T. V. p. 115, 121.

**) Valentin. Repertorium für Anat. u. Phys. Berlin. 1836. Bd. I. S. 320. Furnari. Gaz. des hôp. 1845. No. 128. Wedl. Path. Histologie. S. 607. H. Müller. Archiv f. Ophthalmologie. Bd. IV. 1. S. 387. Würzb. Verh. Bd. IX. Sitz. Ber. S. LIV. Desprès. Bullet. de la soc. anat. 1862. p 389. Kirk. Transact. of the Path. Soc. London. Vol. VI. p. 300. Pl. XIII. fig. 2. Hulke. Ebendas. VIII. p. 319—320. Pl. VII. fig. 1—6. Obré. Ebendas. Vol. XI. p. 226. fig. 21. E. Hart. Ebendas Vol. XIII. p. 212. Sichel. Iconographie ophthalmologique. Paris. 1852—1859. p. 432, 438, 494. Pl. LIX. fig 1. Stellwag v. Carion. Ophthalmologie. Bd. II. 1. S. 432.

***) Sichel a. a. O. p. 497.

†) Morgagni. De sedibus. Lib. I. Epist. XIII. art. 9. Sybel a. a. O. S. 24, 359. Schön a. a. O. S. 216, 219, 223. Stellwag v. Carion. Ophthalmologie. Bd. I. S. 711.

††) v. Wittich. Mein Archiv. 1853. Bd. V. S. 580.

†††) Virchow. Archiv. 1854. Bd. VI. S. 416.

*†) v. Ammon. Klinische Darstellungen der Krankheiten des menschl. Auges. Berlin. 1838. Taf. XVIII. A. Förster. Atlas der mikrosk. pathol. Anat. Taf. XXXV. Fig. VIII—IX. Sichel a. a. O. p. 439.

Digitized by Google

zwar mehr an ihrem vorderen Ende entsteht das Osteom. Es liegt daher meist dicht hinter der Linse, oder wenn diese verloren gegangen ist, an ihrer Stelle. Daraus gehen leicht Verwechselungen hervor, indem man das Osteom des Glaskörpers für eine verknöcherte Linse nimmt. Nur aus einer solchen Verwechselung wird die Angabe selbst ganz erfahrener Beobachter*) erklärlich, dass sie in verknöcherten Linsen wirkliche Knochenkörperchen gefunden hätten. Denn die Linse ossificirt nie, sie kann nur petrificiren**). —

Nicht minder sonderbar sind die Osteome an den Respirationsorganen, wo normal Knochen gar nicht vorkommt. Ich spreche hier nicht von der Ossification der Knorpel der Luftwege, auch nicht von den möglicherweise daraus hervorgehenden Ecchondrosen und Exostosen, die ich schon früher (Bd. I. S. 441) behandelt habe, sondern gerade von dem Theil, wo wir Knochen am allerwenigsten erwarten sollten, nämlich von den Lungen selbst. Auch hier kommt zuweilen eine sehr ausgedehnte Verkalkung (Petrification) vor, wie ich sie namentlich als metastatische beschrieben habe**). Von ihr ist hier natürlich nicht die Rede. Ebenso sind die Verkalkungen und Ossificationen der Pleura (S. 91) ausgeschlossen. Man muss sich ferner wohl hüten, die Lungensteine (Calculi pulmonales) damit zu verwechseln, welche nichts weiter als Petrificationen von eingedicktem Eiter sind. Ich meine wirkliche Geschwülste mit Knochenstructur, welche sich im eigentlichen Parenchym der Lunge entwickeln†).

Fälle dieser Art sind ziemlich selten. Am häufigsten sind es verästelte Bildungen, welche von einem etwas festeren Punkte aus Knochenspitzen und Strahlen ausgehen lassen, welche sich durch das Parenchym in einer gewissen Ausdehnung verbreiten. Zuweilen kommen aber auch mehr geschlossene, selbst im Innern

*) Rud. Wagner. Nachrichten von der Göttinger Societät. 1851. No. 8. R. Maier a. a. O. S. 528.

**) Virchow. Canstatt's Jahresbericht für 1851. Bd. II. S. 19. H. Müller. Würzburger Verhandl. 1856. Bd. VII. S. XXXV. u. XLVII. Sichel a. a. O. p. 436. A. Pagenstecher a. a. O. S. 115.

***) Virchow. Archiv. Bd. VIII. S. 103. Cellularpathologie. 3. Aufl. S. 345—46.

†) Voigtel. Pathol. Anat. Bd. II. S. 277. Cruveilhier. Essai sur l'anat. path. T. II. p. 113. Traité d'anat. path. génér. T. III. p. 862. Virchow. Archiv. Bd. VIII. S. 105. Luschka. Mein Archiv. Bd. X. S. 500. A. Förster. Ebendas. Bd. XIII. S. 105. E. Wagner. Archiv für physiol. Heilk. 1859. S. 411. Rokitansky. Pathol. Anat. 1861. Bd. III. S. 80.

Digitized by Google

spongiöse Osteome vor. Manchmal sind sie solitär, zuweilen multipel, im letzteren Falle gewöhnlich klein.

Das grösste Präparat, welches wohl überhaupt bis jetzt beobachtet ist, erhielt ich vor einigen Jahren von Herrn Port*) in Nürnberg. Es ist eine über Faustgrosse Geschwulst, welche bei

Fig. 122

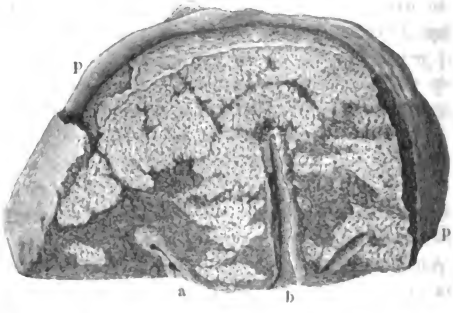

einer 74jährigen Frau gefunden wurde, von der besondere Störungen nicht weiter bekannt waren. Sie starb als Pfründnerin im Hospital. Das Osteom nimmt die linke Lungenspitze ein. Ueber dasselbe verläuft eine mehrere Linien dicke, callöse Pleura, welche sich von der Geschwulst ziemlich leicht trennt. Nach ihrer Ablösung erscheint eine äusserst harte, gelbliche, leicht unebene Knochenmasse, welche sich tief in das Innere erstreckt. Man erkennt deutlich, dass sie im Lungenparenchym selbst entwickelt ist, denn man kann grosse Gefässe und Bronchien in sie hineinverfolgen, und auch in ihrer Mitte finden sich hie und da noch unveränderte, durch ihre schwarzen Flecke deutlich erkennbare Züge von Lungensubstanz. Die Hauptgeschwulst setzt sich

---

Fig. 122. Heteroplastisches Osteom des oberen Lungenlappens. *a* ein Durchschnitt der Lungenarterie, *b* ein Bronchus mit verdickter Wand, der in die Knochenmasse eindringt. *pp* die stark verdickte Pleura, welche oben von der ganz elfenbeinernen, leicht warzig erscheinenden Knochengeschwulst abgezogen ist. Die Geschwulst selbst setzt sich aus vielen unabhängigen Lappen, Inseln und Knötchen zusammen, zwischen denen hier und da noch erhaltenes, schwarz gefärbtes Lungengewebe übrig ist. (Präparat No. 173. vom Jahre 1858).

*) Jul. Port. Mittheilung einiger seltener Sectionsbefunde von Greisen. Inaug. Abh. Würzburg 1858. S. 4, 7.

Digitized by Google

aus mehreren, gegen einander verschiebbaren Knoten oder Läppchen zusammen. Neben ihr finden sich sowohl im oberen, als im unteren Lappen mehrere ganz isolirte, zum Theil bis Wallnussgrosse Heerde. Auch setzt sich eine grosse, längliche Knochenmasse über den Hilus hinaus nach unten hin fort, dicht unter dem Mediastinum. Das übrige Lungenparenchym ist stark schwarz gefärbt, hie und da leicht emphysematös und in der Nähe der Knochenknoten zum Theil einfach verkalkt. Auf dem Durchschnitt erscheint die Masse des Osteoms sehr verschiedenartig. Stellenweise sieht sie porös aus, gleichsam als ob nur das Alveolargerüst der Lunge ossificirt wäre; ganz compakt ist sie nur an den Rändern. Von diesen ragen in das umgebende Parenchym an vielen Stellen kleine rundliche oder längliche, manchmal wurmförmige, hie und da platte und ästige Vorsprünge, hirse- bis hanfkorngross, hinein, welche sich leicht hervorheben lassen, dann gestielt erscheinen, an kleinen fibrösen Fäden und Blättern hängen, und glattwandige Höhlungen (erweiterte Alveolen oder Lymphgefässe?) zurücklassen. Mikroskopisch zeigt sich überall sehr schönes Knochengewebe, an der Oberfläche in concentrischer Auflagerung, ganz ähnlich den elfenbeinernen Exostosen. An den porösen Stellen finden sich kreisrunde, mit Fettzellen erfüllte Markräume, welche den Lungen-Alveolen so ähnlich sehen, dass Hr. Port sie damit verwechselt hat. Von den früheren Geweben ist an vielen Orten gar nichts zu sehen; an anderen liegen noch Faserzüge und Pigment im Innern der Knochenbalken. Von Knorpel habe ich keine Spur wahrgenommen.

Diese Form darf nicht verwechselt werden mit den metastatischen Osteoidgeschwülsten, welche in ähnlicher Weise in der Lunge vorkommen können (Bd. I. S. 532, 534). Kleine Knochen-Knoten findet man öfter in der Lunge, und da kommt es manchmal vor, dass man frühere Entwickelungsstadien nicht findet. Ich selbst habe sowohl ossificirende Enchondrome (Bd. I. S. 507), als auch Myxome (Bd. I. S. 430) gesehen, die stellenweise in knöcherne Massen übergingen; ich kann aber nicht sagen, ob das der regelmässige Ausgang der Lungen-Osteome ist. Jedenfalls besteht späterhin fast die ganze Masse aus reinem Knochen, welcher die Alveolen füllt und daher ein feinlappiges oder körniges Aussehen bewahrt. —

Die seltenste und zugleich wunderbarste Form der hetero-

Digitized by Google

plastischen Knochengewächse möchten wohl die kleinen Osteome der Haut*) darstellen, welche sich zuweilen bei alten Leuten entwickeln und sowohl wegen ihrer Multiplicität, als deswegen von Interesse sind, weil sie die kleinste bekannte Art der medullösen Osteome überhaupt darstellen. Sie erscheinen als kleine, sandförmige Körner in der Cutis selbst und zwar meist in den oberflächlichen Schichten derselben, zuweilen auch in die Unterhaut hineinreichend. In der Regel entstehen sie wohl aus Bindegewebe, doch hat Wilckens an einzelnen auch knorpelige Stellen gesehen. Ich traf bei einem 28jährigen Manne in der Gesichtshaut eine grosse Menge meist hirsekorngrosser Knoten

Fig 123.

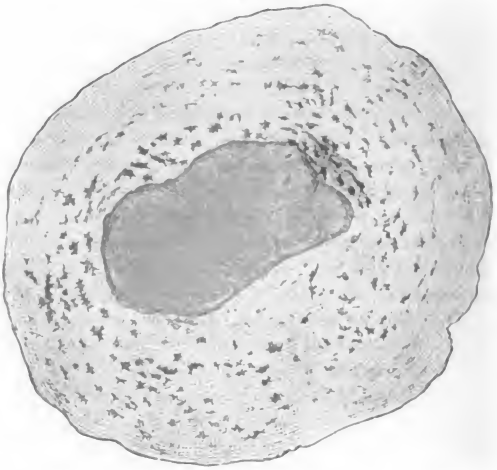

dieser Art. Sie stellten mikroskopisch dasselbe dar, wie ein markhaltiges Osteom im Grossen: man sieht ringsherum eine ziem-

---

Fig. 123. Mikroskopischer Durchschnitt eines miliaren Haut-Osteomes bei 150maliger Vergrösserung. In der ganz compakten Rinde keine Spur von Gefässkanälen, sondern nur compakte Substanz in concentrischer Anordnung mit etwas unregelmässig vertheilten Knochenkörperchen. (Präparat No. 109. vom Jahre 1855).

*) M. Wilckens. Ueber die Verknöcherung und Verkalkung der Haut und die sogenannten Hautsteine. Inaug. Abh. Göttingen. 1858. S. 18. Fig. 1—4.

Digitized by Google

lich breite, ganz elfenbeinerne, kaum geschichtete Rindenlage mit spärlichen, parallel geordneten Knochenkörperchen, innen dagegen eine rundliche oder buchtige Höhle mit blasigem Inhalt. Die älteren Beobachter scheinen diese Bildungen meist für blosse Concretionen gehalten zu haben; wenigstens meine ich, dass manche Angaben z. B. die von Joh. Fr. Meckel*) über kleine Hautsteine in den Talgdrüsen auf die beschriebenen Osteome bezogen werden müssen. Ob die letzteren unter Umständen eine beträchtlichere Grösse erreichen können**), weiss ich nicht; wahrscheinlich sind diese grösseren Geschwülste auf Atherome mit verkalktem Inhalt (Bd. I. S. 229) oder mit wirklich verknöchertem Pericystium***) zu beziehen. —

An fast allen andern Weichtheilen kommen eigentliche Knochengeschwülste überhaupt nicht vor, obwohl man oft genug von Knochenneubildungen gesprochen hat. Meist handelt es sich, wie bei dem Herzen, um blosse Verkalkungen, oder, wie bei den Arterien, um so flache Platten, dass sie hier ausser Betracht bleiben können. Wo grössere, eigentlich geschwulstbildende Verknöcherungen sich finden, da sind sie gewöhnlich ossificirende Geschwülste anderer Art. So schildert Wilks†) ein 3—4 Zoll grosses Osteofibroid, welches am Herzen aufsass, also von den früher so oft beschriebenen Herzknochen ganz verschieden war. Nur der sogenannte Penisknochen††), welcher aus dem fibrösen Septum zu entstehen pflegt und eine Theromorphie darstellt, könnte zu den Osteomen gerechnet werden.

*) Voigtel. Path. Anat. Bd. I. S. 85.
**) Wilks Catal. Guy's Hosp. Mus. No. 1654[60].
***) Wilckens a. a. O. S. 21. fig. 5—7.
†) Wilks. Transact. of the Path. Soc. Lond. Vol. VIII. p. 100.
††) W. Gruber. Neue Anomalien. S. 52.

Digitized by Google

Achtzehnte Vorlesung.

7. Februar 1863.

Psammome, Melanome, Gliome.

Abtrennung gewisser Geschwülste aus dem Gebiet der Sarkome.

1. Psammome. Gehirnsand als Bestandtheil derselben. Vorkommen derselben in zwei verschiedenen Formen. Natur der Sandkörper (Corpora arenacea): Verhältniss zum Bindegewebe und zum Epithel, Concretion. Die Psammome als Geschwülste mit bindegewebiger Grundlage. Indurative und papilläre Hyperplasie der Adergeflechte. Psammome der Dura mater: Zusammensetzung, Unterschied von sandführenden Epithelialgeschwülsten, Sitz und Bedeutung, hyperplastische Natur, Beziehung zu Pachymeningitis und Schädel-Exostosen. Psammome der Hirnsubstanz. Sandkörper in Lymphdrüsen, Milz und anderen Geschwülsten.
2. Melanome. Pia mater und Choroides. Hyperplastische Bildung der Pigmentzellen an den weichen Häuten des Gehirnes, des Rückenmarkes und der centralen Nervenabschnitte. Iris. Conjunctiva. Haut. Verhältniss zwischen Haut- und Pia-mater-Pigment.
3. Gliome. Beziehung zum Sarcoma medullare, Fungus medullaris und Encephaloid. Neuroglia: ihre Stellung zu Schleim-, Knorpel- und Bindegewebe; ihr Bau. Ependym. Interstitielle Hyperplasie des Gehirns. Hyperplastisches Gliom: Varietäten und Structur desselben. Diffuse, warzige und knotige Auswüchse des Ependyms. Hyperplasie der Zirbel. Gliome des Gehirnes: Verhältniss zur partiellen Sklerose (Sklerom); markige, fibröse, schleimige, telangiectatische Formen; fettige, käsige und cystoide Umbildung; apoplectischer Verlauf; congenitales Vorkommen. Sacralgeschwülste. Hyperplasie der Zirbel. Gliome der Nerven: Acusticus. Retina: Verhältniss zum Markschwamm und Sarkom; subretinale Exsudate; Neurome der Retina, das amaurotische Katzenauge; Pseudencephaloid, Hypertrophie der Retina; Entwickelung aus dem interstitiellen Gewebe der Retina; Wachsthum; gut- und bösartige Form. Heteroplastisches Gliom. Niere.

Wir sind in den voraufgegangenen Vorlesungen diejenigen Geschwulstformen, welche sich an die bekannteren Gewebe der Bindesubstanz anreihen, durchgegangen. Was darnach von dieser Abtheilung noch übrig bleibt, ist ein ziemlich schwieriges Gebiet, welches je nach Umständen bis jetzt wenigstens sehr durcheinander behandelt worden ist und für welches insbesondere sehr häufig promiscue der Name der Sarkome in Anwendung gebracht ist. Trotzdem, dass unzweifelhaft dieser Name seine volle Berechtigung hat, und dass ich hoffe, eine Reihe sehr wohl präcisirter Varietäten des Sarkoms vorführen zu können, glaube ich doch, dass man schon jetzt innerhalb dieses Gebietes eine

Digitized by Google

wisse Zahl von weiteren Scheidungen vornehmen muss und ss vielleicht auch noch von dem, was im Augenblicke genauer zu bestimmen nicht möglich ist, eine gewisse weitere ihl künftighin wird abgezweigt werden können.

Dies gilt besonders von einer Reihe sogenannter Sarkome, elche an dem Nervenapparat vorkommen. Meiner Ueberzeuıng nach muss bei ihnen eine vollständige Abtrennung stattıden, und es liegt dies um so näher, als einzelne dieser Forıen einen ausserordentlich charakteristischen Habitus besitzen. s sind in der Mehrzahl der Fälle hyperplastische Gebilde, die us den besonderen bindegewebigen Einrichtungen hervorgehen, elche zum Theil die Nerven und die Centralapparate umhüllen, um Theil die interstitielle Substanz zwischen den primitiven Nerven-Elementen bilden. Nach ihrem verschiedenen Ausgangspunct önnen sie sich sehr verschieden darstellen und sehr charakteistische Eigenthümlichkeiten zeigen. Andererseits darf ich aber nicht verschweigen, dass nicht selten wirkliche Uebergänge zu Sarkomen vorkommen, dass daher auch die Grenze gerade dieser Geschwülste gegen die ausgemachten Sarkome ausserordentlich schwer zu ziehen ist, ja dass es Fälle giebt, wo ich mir nicht getrauen würde zu sagen, ob man das Ding betrachten solle als eine blos hyperplastische Entwickelung, oder als etwas wesentlich Anderes. In noch viel höherem Maasse gilt dies natürlich von der Literatur, aus welcher überhaupt nur sehr wenige genauer untersuchte und beschriebene Beispiele beigebracht werden können.

Unter diesen Formen zeichnet sich eine sehr auffällig aus durch die Anwesenheit eines an sich sehr charakteristischen Bestandtheiles, nehmlich des Gehirnsandes, — derselben Bildung, wie wir sie in einer bekannten Anhäufung (Acervulus cerebri) an dem vorderen Umfang der Glandula pinealis erwachsener Personen sehr häufig antreffen und wie sie in den Plexus choroides und an manchen anderen Stellen der Häute (Dura mater cerebralis und spinalis, Arachnoides, besonders in den Pacchionischen Warzen) sich oft ziemlich reichlich verbreitet findet*). Die Menge, in welcher Gehirnsand in solchen Geschwül-

*) Virchow. Würzb. Verh. 1851. Bd. II. S. 53. Arlidge. British and foreign med. chir. Review. 1854. Oct. No. XXVIII. p. 471.

Digitized by Google

sten enthalten ist, wird häufig so sehr gross, dass man schon beim Schneiden, beim Zufühlen, ja durch das Gesicht die Körner sehr deutlich unterscheiden kann. Man kann daher die Geschwulst geradezu als Gehirnsandgeschwulst bezeichnen, wofür sich der Name des Psammoma*) empfehlen würde (Psammos = Sand).

Ich muss aber sofort bemerken, dass nicht alle Geschwülste oder geschwulstartigen Heerde am Gehirn, welche sandartige Gebilde enthalten, in dieselbe Kategorie versetzt werden dürfen. Wenige Theile des Körpers haben eine so grosse Neigung, unter pathologischen Verhältnissen Kalk in sich abzulagern, als das Gehirn und seine Umgebungen. Hier meine ich nur solche Geschwülste, in welchen die sandartigen Massen den normal am Gehirn der Erwachsenen vorkommenden analog sind. Man kann zweierlei Kategorien davon unterscheiden. Entweder nehmlich liegt der Sand im Innern von Bindegewebsbündeln in den allermannichfaltigsten und sonderbarsten Formen; er bildet feste Cylinder, Kolben, Balken, Stacheln oder Kugeln, welche von Bindegewebe umgeben und durch dasselbe an andere Theile der Geschwulst festgeheftet sind. Die Kalkkörper haben manchmal eine grosse Aehnlichkeit mit den feinsten Osteomformen, welche in wahrhaft mikroskopischer Grösse vorkommen können. — Oder der Sand liegt mehr lose in und zwischen den Theilen, so dass die einzelnen Körper desselben leicht zu isoliren sind. In diesem Fall bildet er meist rundliche oder eiförmige Körner, manchmal auch grössere, zusammengesetzte Conglomerate (Fig. 124 g). Die einzelnen Körner zeigen, ähnlich wie der Zirbelsand, eine concentrische Zusammensetzung, eine sehr regelmässige Schichtung aus feinen, einander einschliessenden Lagen einer homogenen Substanz, die bis zu einem sehr kleinen Centralkorn in ziemlich geringen Abständen in einander geschachtelt sind. In diese concentrischen Schichten wird in der Regel Kalk so abgelagert, dass er zuerst das Centrum füllt, und dass später Schicht um Schicht der äusseren Lagen davon durchdrungen wird, bis endlich die ganzen Körper in scheinbar homogene Kalkkugeln verwandelt werden, die beim Druck

*) Heinr. Meckel (Mikrogeologie. Berlin. 1856. S. 264) proponirt „für Liebhaber" Acervuloma. Da Acervulus nicht den Gehirnsand, sondern das an der Glandula pinealis vorkommende Häufchen bezeichnet, so passt diese Bezeichnung nicht.

Digitized by Google

Fig. 124.

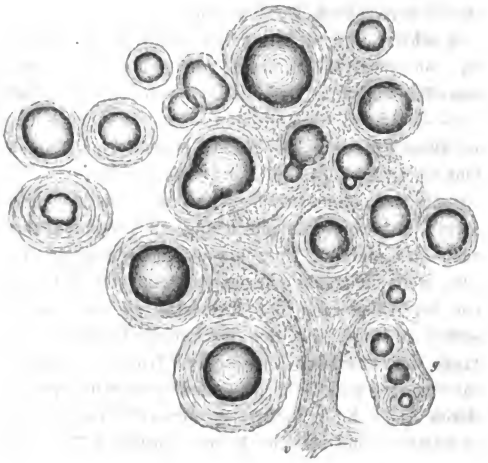

in Stücke, gewöhnlich mit radialen Sprüngen, zerbrechen. Durch Säuren kann man den Kalk leicht ausziehen und die organische Grundlage wieder darstellen. Hat die Bildung ein gewisses Alter, so trifft man nur noch um die grösseren Körner herum einzelne Lamellen, die nicht verkalkt sind. Sowohl durch ihre Zusammensetzung, namentlich ihre chemische Beschaffenheit, als auch durch ihre Grösse und Härte unterscheiden sich diese Sandkörper sehr wesentlich von den Corpuscula amylacea*), mit denen sie nicht

---

Fig. 124. Mikroskopische Ansicht der Bestandtheile eines Psammomes der Dura mater. Vergrösserung 280. Man sieht die einzelnen Sandkörper mit den noch unverkalkten, äusseren Schichten, links isolirt, rechts im Zusammenhange mit der übrigen Substanz. An mehreren Stellen Zwillingskörper, bei *g* ein aus 3 ursprünglichen Körpern durch Umlagerung neuer Schichten hervorgegangenes Conglomerat. *v* ein Gefäss, das sich in die Masse verästelt.

*) Ich bemerke dabei, dass ich vor Zeiten den Gehirnsand mit den Corpora amylacea unter demselben Namen aufgeführt habe (Würzb. Verh. 1851. Bd. II. S. 52). Nachdem ich jedoch die Jodreaction der wahren Corpora amylacea gefunden hatte (Archiv. 1853. Bd. VI. S. 135), unterschied ich dieselben sehr genau von dem Hirnsand und anderen ähnlichen Gebilden (Archiv. 1855. Bd. VIII. S. 140. Würzb. Verh. Bd. VII. S. 228. Cellularpathologie. 3. Aufl. S. 330), welche sich chemisch ganz anders verhalten. Manche Beobachter haben jedoch auch noch später die von mir gebrauchte

Digitized by Google

blos an den Plexus choroides, sondern auch in solchen Geschwülsten*) verwechselt worden sind.

Es ist schwer, mit Sicherheit zu ermitteln, wie diese Gebilde entstehen: ob sie Abkömmlinge von Zellen sind, ob sie aus der Intercellularsubstanz des Bindegewebes hervorgehen, oder endlich, ob sie blosse Concretionen sind. Meiner Meinung nach darf man diese Frage nicht einseitig beantworten, sonst kommt man leicht zu Irrthümern und Verwechselungen.

Es giebt auch ohne Geschwulstbildung an manchen Stellen des Gehirns, insbesondere sehr häufig an verschiedenen Stellen der Arachnoides und der Dura mater Sandbildungen, bei denen das Bindegewebe in seiner ganzen Substanz verkalkt. Auch hier tritt nach der Ablagerung der Kalksalze oft ein concentrischer Bau deutlich zu Tage. An der Arachnoides basilaris, namentlich im Umfange der Varolsbrücke und des Trichters sind nicht selten kleine, zottige, polypöse, manchmal verästelte Auswüchse zu sehen, deren freies Ende theilweise oder vollständig verkalkt ist, oder die kalkige concentrische Körper enthalten**). Ganz ähnliche finden sich an den Processus choroides***), an der Zirbel †), an der Auskleidung des Meatus auditorius internus††). Aber keineswegs gehören alle Sandkörper der genannten Theile in diese Kategorie, namentlich ist der grössere Theil der in den Adergeflechten und der Zirbel vorkommenden Sandgebilde anderer Art.

Nun hat einer unserer sorgfältigsten Irrenärzte, Ludwig Meyer in Hamburg, eine Reihe von Beobachtungen publicirt, wonach sehr gewöhnlich ähnliche Gebilde aus Zellen und zwar aus Elementen des epithelialen Ueberzuges der Arachnoides hervorgehen†††). Ich gestehe, dass ich mich bis jetzt nicht habe

---

Bezeichnung festgehalten, was jetzt nur zu Irrthümern Veranlassung geben kann. Busk (Journ. of microsc. science. 1854. No. VI. p. 107) gebraucht den Namen der Corpora chalcedonica, indess scheint mir der alte Name des Sandes (Arena) oder der Sandkörper (Corpora arenacea) ganz ausreichend.

*) Arm. Stobbe. De corpusculis amylaceis. Diss. inaug. Regiom. 1857. p. 24.

**) Virchow. Archiv. Bd. VIII. S. 407. Entwickelung des Schädelgrundes. S. 92.

***) E. Häckel. Mein Archiv. 1859. Bd. XVI. S. 267.

†) Kölliker. Gewebelehre. 5. Aufl. 1859. S. 326. Fig 165, 1.

††) A. Böttcher. Mein Archiv. 1857. Bd. XII. S 104. Taf. V. Fig 5.

†††) Ludwig Meyer. Mein Archiv. 1859. Bd. XVII. S. 217. Taf. III. Fig. 5 – 6.

Digitized by Google

überzeugen können, ob das wirklich immer Zellenelemente des Epithels sind, oder ob nicht auch zellige Elemente des Bindegewebes sich allmählich in schalige Körper umbilden können, welche später der Sitz von Verkalkungen werden. Da aber, wie wir später sehen werden, in gewissen Geschwülsten Zellen mit epithelialem Charakter allerdings verkalken, so ist es leicht möglich, dass auch normal verschiedene Modi nebeneinander vorkommen. Ganz sicher ist wenigstens die oben erwähnte Verkalkung des ganzen Bindegewebes, nicht blos, wie Meyer*) vielleicht etwas zu sehr hervorgehoben hat, als blosse Vorbereitung zur Ossification, sondern als definitive und bleibende Petrification.

Für mich ist es aber auch ausgemacht, dass ein grosser Theil der Sandkörper überhaupt keiner im engeren Sinne organischen Formation angehört, sondern einfach in die Reihe der Concretionen zu setzen ist. Dahin rechne ich die meisten runden oder rundlichen, losen oder leicht isolirbaren Gebilde, wie sie in der Zirbel, den Adergeflechten und vielen Geschwülsten vorkommen. Man kann sie von den kleinsten Formen an beobachten (Fig. 125.), kleiner als menschliche Blutkörperchen, und schon dann lassen sich nach Auflösung der Kalksalze Schichtungen an ihnen wahrnehmen. Ihr weiteres Wachsthum erfolgt zunächst durch Umlagerung neuer weicher Schichten, später durch Zusammenlagerung und gemeinsame Umhüllung mehrerer. Kerne oder Zellen sind an ihnen nirgend wahrzunehmen. Dies spricht entschieden für eine mehr unorganische Entstehung. Ich lasse es dahin gestellt, ob die von mir früher aufgestellte**) Meinung richtig ist, dass die Umlagerung durch Fibringerinnsel erfolge oder nicht. Rokitansky***) spricht von „sogenannten Zellenincrustationen", welche durch Verknöcherung von Trümmern der Nervensubstanz entstehen sollen. Vielleicht denkt er dabei an ausgetretenes Myelin†), und ich kann nicht leugnen, dass mir dieser Gedanke auch sehr oft gekommen ist. Aber dagegen lässt sich bemerken, dass die Sandbildungen am häufigsten da vorkommen, wo am wenigsten Myelin vorhanden ist, dass die organische Substanz

*) L. Meyer. Mein Archiv. 1860. Bd. XIX. S. 183.
**) Virchow. Würzb. Verh 1850. Bd II. S. 53.
***) Rokitansky. Path. Anat. 1856. Bd. II. S. 472. Fig. 40.
†) Cellularpathologie. 3. Aufl. S. 220. Fig. 87.

Digitized by Google

des Sandes gar keine chemische Aehnlichkeit mit Myelin besitzt, und dass wenigstens sehr ähnliche concentrische Concretionen aus Kalksalzen auch in einfachen Flüssigkeiten z. B. Harn und Galle vorkommen*). Man wird daher wohlthun, vorläufig diese Art von Sandkörpern nur als eine unorganische Ausstattung gewisser Gewebsformen und als Begleiter gewisser pathologischer Processe anzusehen, und wenn sie in Geschwülsten vorkommt, die Stellung der letzteren nur zum Theil nach den Sandkörpern, zum wesentlichen Theil nach der constituirenden Gewebsart zu bestimmen.

Die Geschwulstform, von der ich hier handele, ist aber unzweifelhaft nicht eine epitheliale, sondern eine bindegewebige. Am häufigsten entsteht sie durch langsame Hyperplasie an denjenigen Theilen, welche auch normal grössere Quantitäten von Sand führen, namentlich an den Plexus choroides, am häufigsten an denen der Seitenventrikel. Da kann es oft zweifelhaft sein, ob man das Ding eine Geschwulst nennen soll, denn bekanntermaassen haben diese Plexus an dem Punkte, wo sie sich zum absteigenden Horn herumschlagen, eine stärkere Entwickelung, den von den Wenzel's sogenannten Glomus, der schon bei mässiger Vergrösserung sich wie eine kleine Geschwulst darstellt. Jedoch lässt sich bei einiger Uebung die Grenze leicht finden. Manchmal wachsen aus der Substanz der Plexus papilläre Gebilde**) hervor, welche aus Bindegewebe bestehen. Werden sie grösser und älter, so verdichtet sich das Bindegewebe, es entstehen Sandkörper, und der Auswuchs erscheint für das blosse Auge wie ein knorpelartiger Knopf. Solche Gebilde sieht man besonders häufig an dem neben der Medulla oblongata frei zu Tage tretenden Theil des Plexus chor. quartus, zuweilen auch innerhalb der vierten Hirnhöhle. Bringt man sie unter das Mikroskop, so sind sie voll von Sandkörpern (Fig. 125.). Am Glomus entsteht häufiger eine indurative Hyperplasie, welche bis

*) Ich mache darauf aufmerksam, dass bei der Untersuchung von Spirituspräparaten sowohl am Gehirn und Rückenmark, als auch an Nerven sehr oft kugelige Klumpen von Nervenfett und Myelin gefunden werden, welche cadaveröse Ausscheidungen sind, aber manchmal Sandkörnchen in hohem Maasse gleichen.

**) Luschka. Die Adergeflechte des menschlichen Gehirns. Berlin. 1855. S. 118. Taf. II. Fig. 9.

Digitized by Google

Fig. 125.

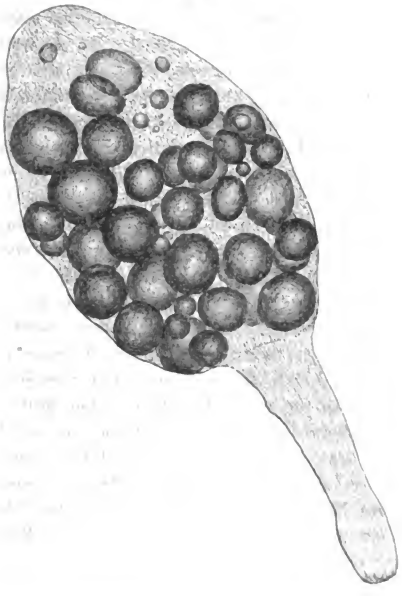

Wallnussgrosse Geschwülste bildet*). Dass alle diese Bildungen einen irritativen Ursprung haben, gewissermaassen Producte chronischer Entzündung sind, geht schon aus ihrem Bau hervor, erhellt aber noch viel deutlicher aus ihrem Vorkommen bei chronischen Reizungen der Tela choroides und des Ependyms, wie sie bei Geistes- und Krampfkranken nicht selten sind.

Noch viel auffallender aber sind diese Bildungen, wenn sie scheinbar heteroplastisch vorkommen. Das ist am häufigsten an

---

Fig. 125. Polypöses Psammom des Adergeflechtes der 4. Hirnhöhle. Vergrösserung 125. In der bindegewebigen Grundsubstanz zahlreiche, zum Theil ganz kleine Sandkörper.

*) G. H. Bergmann. Neue Untersuchungen über die innere Organisation des Gehirns. Hann. 1831. S. 12. J. M. E. van Ghert. Disquis. anat. path. de plexubus choroideis. Traj. ad Rhen. 1837. p. 84. E. Häckel a. a. O. S. 270.

Digitized by Google

der Dura mater der Fall. Eine nicht geringe Anzahl der nach innen gehenden sogenannten Sarkome der Dura mater gehören in dieses Gebiet. Die Menge von Sand, die sie enthalten, ist manchmal so ausserordentlich gross, dass man von dem anderen Gewebe, welches noch dazu kommt, sehr wenig wahrnimmt, während dieses anderemal den Hauptbestandtheil ausmacht. Dieses andere ist ein sehr loses Stroma von fasciculärem Bindegewebe mit verhältnissmässig weiten Gefässen (Fig. 124 v), welche sich in allen Richtungen durch die Geschwulst verbreiten, ähnlich wie das an den Plexus der Fall ist. — Schon aus diesem Umstande kann man schliessen, dass es sich nicht um eine oberflächliche, epitheliale Bildung handelt, da ja in die Epithelien keine Gefässe hineingehen. Dazu kommt, dass auch im Innern der Geschwülste ausser den runden Sandkörpern nicht selten längliche, cylindrische, kolbenförmige, spitzige und andere Gebilde vorkommen, welche sich als verkalkte Bindegewebsbalken ausweisen. Zuweilen bilden die letzteren sogar den Hauptbestandtheil. — Endlich ist noch ein anderer Umstand zu erwähnen. In der Regel sieht man deutlich, dass an einer solchen Geschwulst äusserlich eine festere, derbere Lage wie eine Kapsel über das Ganze fortläuft und die innere Masse eine lose sandige Anhäufung darstellt, in welche von der Basis her die Gefässe in grosser Menge hineingehen*).

Aber freilich giebt es auch eine Sand haltige Epithelialgeschwulst an denselben Gegenden, welche zuweilen sehr ähnlich erscheinen kann, zumal wenn gleichzeitig mit den verkalkten Zellen auch verkalkte Bindegewebsbündel vorhanden sind. Ein ausgezeichnetes Beispiel dieser Art hat Clelland**) beschrieben. Es ist daher sehr misslich, aus der Literatur Fälle zu citiren, welche nicht ganz genau geschildert sind***), und ich beschränke mich daher im Folgenden wesentlich auf meine eigenen Beobachtungen.

Darnach ist der häufigste Sitz der reinen Psammome die

---

*) Hierher gehört wohl die von Gluge (Atlas der pathologischen Anatomie. 1850. Lief. XVI. Taf. II. Fig. 7) erwähnte Cyste an der inneren Fläche der Dura mater.

**) John Clelland. Glasgow med. Journ. 1863. July. p. 148. fig. 1.

***) Sehr wahrscheinlich gehört hierher ein Fall vom Tentorium bei Andral Clinique medicale. Paris. 1840. T. V. p. 5.

Digitized by Google

parietale Dura mater, seltener das Tentorium und die Falx. Sowohl an der inneren Seite des oberen Abschnittes, als an der Basis, und zwar am häufigsten im vorderen Theil derselben sitzen diese Geschwülste, meist als halbkugelige, selten über Kirschengrosse, entweder ebene, oder maulbeerförmige Körper auf. Sie haben eine röthlich-weisse oder auch markig-weisse Farbe, ziemlich derbe Consistenz, sind äusserlich ziemlich glatt, lassen aber schon beim Durchschneiden ihre sandige Beschaffenheit leicht erkennen. Von der Dura mater lösen sie sich ohne grosse Gewalt ab, indem sie eine weiche, etwas filzige Fläche zurücklassen. Mit der Pia mater hängen sie gewöhnlich nicht zusammen. Bringt man sie in Wasser, so entfaltet sich das lose Balkenwerk ihres Innern, und die sandigen Theile lösen sich los oder hängen frei zu Tage.

Die grössere Wichtigkeit haben diejenigen an der Basis. Sie wirken hauptsächlich durch den Druck, den sie auf die umliegenden Hirntheile oder Nerven hervorbringen, so dass weniger ihre Grösse, als vielmehr ihre Localität über den Grad ihrer Bedeutung entscheidet. Regelmässig entsteht eine atrophische Grube an der Hirnoberfläche oder eine Compression der betroffenen Nerven.

Ich führe nur zwei solche Fälle speciell an:

Einmal fand ich eine solche Geschwulst (Fig. 126.) gerade über einer Exostose des Keilbeines, welche wahrscheinlich auf eine mechanische Insultation zu beziehen war. Sie befand sich dicht hinter der Crista galli und dem Ansatze der grossen Sichel in der Medianlinie, war über Kirschengross, sass breit auf der harten Hirnhaut auf und bildete eine abgeflacht kugelige, ganz schwach lappige, blass-grau-röthliche Hervorragung. Ziemlich starke

Fig. 126.

Fig. 126. Psammom der Dura mater, auf einer schwammigen Exostose des Planum spheno-ethmoidale aufsitzend, von einer Geisteskranken. Sagittaler Durchschnitt. Nach links der Anfang der Crista galli, nach rechts das Planum sphenoidale, nach unten die Höhlen des Keilbeines. (Präparat No. 51. vom Jahre 1857). Nat. Grösse. Zugleich fand sich schiefe Dolichocephalie, schwache Exostose an der Pfeilnaht, leichte hämorrhagische Pachymeningitis.

Digitized by Google

Fig. 127.

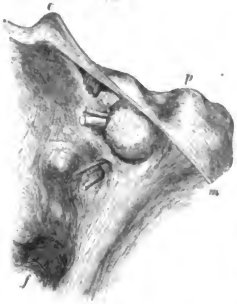

Gefässe stiegen von der Basis her auf. Ihr Durchschnitt war ziemlich dicht, blass, leicht lappig. Am rechten Vorderlappen ein entsprechender Eindruck. Ein anderes Mal (Fig. 127.) sass die etwa Maulbeergrosse, blassröthlich-graue, mässig weiche, körniglappig aussehende Geschwulst unmittelbar im Introitus meatus auditorii interni; hier hatte sie die Nervi facialis und acusticus comprimirt und eine Lähmung derselben herbeigeführt. Ganz ähnliche Fälle erwähnen Andere*).

Diese Psammome der harten Hirnhaut haben den Anschein der vollkommenen Heteroplasie, weil man an ihrer Matrix, der harten Haut, keine ähnliche Bildung normal vermuthet. Allein diese Voraussetzung ist unrichtig. Schon Sömmering**) erwähnt, dass er einmal auf der inwendigen Seite der harten Hirnhaut an einer Stelle etwas Sandiges fand, welches vollkommen in Ansehung der Farbe, Durchsichtigkeit und Consistenz dem Hirnsande, den man an der Zirbel finde, gleich war. Aehnliches beschreiben Arlidge***) und Wedl†). Achtet man etwas genauer auf die Beschaffenheit der innern Fläche der Dura, so fällt es nicht schwer, sich zu überzeugen, dass dieses „Sandige" etwas sehr gewöhnliches ist. Bei älteren Personen, überhaupt bei Erwachsenen bemerkt man, am häufigsten an der Basis des Schädels, besonders leicht vor der Sella turcica, jedoch auch unter dem Schädeldach, etwas unebene, zuweilen leicht vascularisirte Stellen, und wenn man diese genau untersucht, so ent-

---

Fig. 127. Psammom der Dura mater am Eingang des rechten inneren Gehörganges, von einer Geisteskranken. Dasselbe sitzt nach vorn und oben mit breiter Basis auf, berührt die eintretenden Nerven, ohne mit ihnen verwachsen zu sein und setzt sich noch eine kleine Strecke in den Gehörgang fort. (Präparat No. 230. vom Jahre 1858). Nat. Grösse. *c* Processus clinoides posterior dexter. *p* Os petrosum. *f* Foramen magnum, *m* Ansatz des Tentorium. Gleichzeitig fand sich an der linken Seite des Stirnbeines, dicht neben der Mittellinie, eine stark über ½ Zoll im Durchmesser betragende, flache Hervorragung.

*) H. Meckel. Mikrogeologie. S. 264. Stobbe l. c. p. 24.

**) Sömmering in den Zusätzen zu Baillie's Anat. d. krankh. Baues. S. 266.

***) Arlidge. British and for. med. chir. Review. 1854. Oct. p. 476.

†) Wedl. Path. Histol. S. 406. Fig. 79.

Digitized by Google

halten sie oft zahlreiche Sandkörper. Mag man immerhin darüber streiten, ob sie normal sind; sie finden sich wenigstens nahezu so häufig, wie die Sandkörper der Zirbel und der Adergeflechte, und daher können auch die Psammome der Dura als hyperplastische Bildungen betrachtet werden.

Auch in anderer Beziehung lassen sich Anknüpfungspunkte mit gewöhnlichen Reizungszuständen auffinden. Nicht selten besteht neben dem Psammom eine ausgedehnte Pachymeningitis chronica, und die Geschwulst erscheint gleichsam als das höchste Produkt der Entzündung. Selbst an der Dura mater spinalis habe ich eine Pachymeningitis arenosa beobachtet, bei welcher die innere Fläche der Membran so dicht mit Sandkörpern besetzt war, als ob sie damit gepflastert wäre. Zuweilen finden sich auch mehrere*) kleinere und grössere Psammome auf einer diffus erkrankten Partie. Einmal sah ich dies bei einem Manne, dessen Krankheit bekanntermaassen von starken traumatischen Einwirkungen auf den Schädel her datirte. Dazu kommt, dass der benachbarte Knochentheil nicht selten merkliche Veränderungen, namentlich Exostosen oder Eindrücke zeigt. Einen solchen Fall (Fig. 126.) habe ich schon erwähnt. Dasselbe fand ich ganz vor Kurzem bei einer alten Frau, wo das rechte Scheitelbein eine umgrenzte, flachrundliche, leicht zugespitzte innere Exostose hatte, und, genau dieser Stelle entsprechend, an der inneren Fläche der Dura ein Kirschengrosses Psammom sass**). Tüngel***) beschreibt einen andern Fall, wo bei einer 58jährigen Person, die an Kopfweh, Schwindel, linksseitiger Parese u. s. w. gelitten hatte, eine Hühnereigrosse Geschwulst unter dem Tentorium in der hinteren Schädelgrube auf einer verdickten und „innen aufgeblähten" Stelle des Knochens aufsass.

Was die Psammome der Hirnsubstanz selbst betrifft, so ist es hier noch viel schwieriger, eine Grenze zu finden, wo die blosse Steinbildung (S. 96) aufhört und die Psammombildung anfängt. Den bemerkenswerthesten Fall berichtet Bergmann†).

---

*) W. Krause. Nachrichten von der G. A. Universität und der K. Ges. der Wissenschaften zu Göttingen. 1863. No. 18. S. 338.

**) Präparat No. 2a. vom Jahre 1864.

***) C. Tüngel. Klinische Mittheilungen von der medic. Abtheilung des Allg. Krankenhauses in Hamburg aus dem Jahre 1859. Hamb. 1861. S. 81.

†) Bergmann a. a. O. S. 14.

Digitized by Google

Bei einer blödsinnigen Epileptischen fand er am Boden des linken Ventrikels, dicht hinter dem Hakenbündel, neben dem Sehnerven, unter der Oberfläche einen Wallnussgrossen, 3 Drachmen 27 Gran wiegenden Körper, der bis in das Vorderhorn ragte und aus einem dichtgedrängten Conglomerate heller, kugelrunder, sandartiger Körper bestand, welche durch eine weiche, lehmgelbliche Substanz zusammengehalten wurden. Durchbrochen zeigte er nach einer Seite hin eine kleine Höhle, einer Druse ähnlich. In dieselbe Kategorie gehören wahrscheinlich manche ältere Fälle*); von neueren erwähne ich die von Arlidge**), H. Meckel***), Rokitansky†). Ich habe deren beobachtet, die so voll von Sand waren, dass, wenn man ein Stück davon in Wasser brachte und darin etwas ausspülte, sich wie ein kieseliger Niederschlag auf dem Boden bildete††). —

An Orten, welche entfernt sind von den Centralnervenapparaten, habe ich selbst eine analoge Geschwulstbildung nicht gesehen. Einzelne Erscheinungen scheinen allerdings darauf hinzuweisen, dass auch noch anderswo etwas ähnliches vorkommen könne, und ich will deshalb auf einige andere Orte im Körper aufmerksam machen, wo Sandbildungen in ähnlicher Weise beobachtet sind. Zunächst ist das in den Lymphdrüsen der Fall. Ich habe namentlich in den submaxillaren und epigastrischen Lymphdrüsen, nicht in wirklichen Geschwülsten, sondern in einfach hyperplastisch vergrösserten Lymphdrüsen dieselben con-

*) Otto. Pathol. Anat. I. S. 428. Lallemand Recherches anat. path. sur l'encephale. Paris. 1834. T. III. p. 176. Andral. Clinique médicale. T. V. p. 697.

**) Arlidge a. a. O. p. 471.

***) H. Meckel. Mikrogeologie. S. 264.

†) Rokitansky a. a. O. Derselbe Fall bei Bamberger. Würzb. Verh. Bd. VI. S. 362.

††) Bei dieser Gelegenheit darf ich wohl einer sonderbaren Erscheinung erwähnen, die öfters bei den Versteinerungen des Gehirns aufgeführt wird. Es scheint, dass bei Leichen unter gewissen Verhältnissen eine Petrification der sich zersetzenden Hirnmasse eintreten kann. Otto (Pathol. Anat. I. S. 428) beschreibt eine solche Masse, die er freilich eine Exostose nennt, aus einem macerirten Schädel. Broca (Bullet. de la Soc. anat. 1862. p. 104) fand sie in einem aufgegrabenen Schädel, doch wurde in diesem Falle durch Ordonnez (Ebendas. p. 193) die posthume Natur der Bildung dargethan. Möglicherweise gehört dahin auch das von Domeier (Journal der ausl. medic. Literatur von Hufeland, Schreger und Harles. Bd. I. S. 258) aus der königl. Fossilien-Sammlung zu Lissabon beschriebene „völlig verknöcherte" Gehirn eines Geisteskranken.

Digitized by Google

centrisch geschichteten und verkalkten Gebilde*) angetroffen, wie sie in der Zirbel gewöhnlich sind. Auch in der Milz kommt gelegentlich etwas derartiges vor. Ebenso finden sich an der Albuginea des Hodens und des Eierstocks Pseudomembranen und Auswüchse, von denen letztere wie kleine Psammome oder genauer wie kleine Adergeflechte sich darstellen, indem sie aus einem gefässreichen Bindegewebe bestehen, in welchem verkalkte und concentrisch geschichtete Körper liegen**). Es könnte also unter Umständen an solchen Orten eine wirklich geschwulstartige Entwickelung vorkommen, jedoch ist mir wenig der Art bekannt geworden. Allerdings werden einzelne Beobachtungen mitgetheilt, welche auf eine Generalisation hinweisen sollen, aber sie erweisen sich bei genauerer Prüfung als unzulässig. So hat Günsburg***), der die Kalkkörper freilich unter dem Namen von Corpora amylacea beschrieben hat, was sie unzweifelhaft nicht waren, einen Fall veröffentlicht, den er zu den Colloidgeschwülsten zählt, der aber viel wahrscheinlicher zu den Cancroiden zu stellen ist. Nur eine Beobachtung von Billroth†) schliesst sich an das von mir erwähnte Beispiel von den Lymphdrüsen an. In einer Hühnereigrossen Submaxillargeschwulst, die bei einem 21jährigen Mädchen langsam entstanden war, fand er ausser käsigen und narbigen Theilen hyperplastische, mit charakteristischen Sandkörpern durchsetzte Stellen. —

Eine zweite Art von Geschwülsten, die sich als eine wesentlich hyperplastische Bildung darstellt, findet sich in freilich sehr seltenen Fällen an der Pia mater (Arachnoides), nehmlich eine Art der Pigmentgeschwulst, Melanose oder besser Melanoma††). Die Pia mater hat in einer gewissen Entwickelungszeit, gewöhnlich schon nach der Pubertät, insbesondere im Umfange Medulla oblongata und am Anfange der Medulla spinalis, in der der Regel pigmentirte Bindegewebskörper; ihre oft sehr grossen

*) Virchow. Würzburger Verhandl. 1856. Bd. VII. S. 228.
**) Virchow. Ebendaselbst. 1850. Bd. I. S. 144.
***) Günsburg. Zeitschr. f. klin. Medicin. 1854. Bd. V. S. 295.
†) Billroth. Beiträge zur pathol. Histologie. Berlin. 1858. S. 188. Taf. IV. Fig. 8.
††) Es dürfte wohl am zweckmässigsten sein, diesen zuerst von Carswell (Illustrations of the elementary forms of disease. Lond. 1838.) für die melanotischen Geschwülste überhaupt gebrauchten Namen auf die hier zu schildernde Gruppe zu beschränken und ihn namentlich nicht auf die melanotischen Sarkome und Krebse auszudehnen.

Digitized by Google

spindelförmigen oder verästelten Elemente füllen sich so stark mit Pigment, dass, wenn die gefärbten Zellen mehr vereinzelt sind, die Stellen ein fleckiges, leicht bräunliches, wenn das Pigment dagegen dichter ist, ein rauchgraues oder schwärzlichbräunliches Ansehen bekommen*). Es ist dieselbe Form von Zellen, welche wir in der Choroides oculi antreffen**), einer Haut, welche ja an sich mit der Pia mater ihrer Dignität nach übereinstimmt, sich aber dadurch unterscheidet, dass sie im höchsten Maasse diese Pigmentirung darbietet. Die Ausdehnung, in der dieselbe vorkommt, ist aber auch an der Choroides sehr verschieden; an der Pia mater cerebralis wechselt das noch mehr, so dass bei manchen Leuten sich an der ganzen Basis cerebri pigmentirte Zellen finden, während sie bei anderen selbst an der Medulla in nur geringer Menge vorhanden sind.

Innerhalb dieses Gewebes geschieht mitunter eine hyperplastische Entwickelung, die unter Vermehrung der zelligen Elemente, aber zugleich unter stärkerer Füllung derselben mit Pigment verläuft. Wird die Zahl der zelligen Theile sehr gross und erreichen die einzelnen eine sehr beträchtliche Grösse, dann kommen wir in die Lage, dass man keine Grenze gegen die entsprechende Sarkomform aufstellen kann, während auf der andern Seite die Uebergänge zu dem gewöhnlichen pigmentirten Bindegewebe so zahlreich sind, dass man unzweifelhaft nicht die ganze Erscheinung als eine sarkomatöse auffassen kann.

Ich habe einen solchen Fall beschrieben***), wo alle Uebergänge von einzelnen zerstreuten und diffusen Färbungen bis zu geschwulstartigen braunen und schwarzen Knoten vorkamen. Sie fanden sich an der Basis cerebri und cerebelli, am Pons und an der Medulla spinalis. An letzterer waren sie in deren ganzer Ausdehnung verbreitet, und namentlich gegen das Ende hin traten förmliche Knoten hervor, namentlich an den letzten Spinalnerven, wo sie sich wie schwarze Neurome darstellten. Nirgends reichte die Färbung über die Intervertebrallöcher hinaus. Am auffälligsten war dieser Vorgang aber an den Gehirnnerven. Diese waren in charakteristischer Weise jedesmal bis an die

*) Valentin. Verlauf der Enden der Nerven. S. 43. Virchow. Archiv. 1859. Bd. XVI. S. 180.
**) v. Wittich. Mein Archiv. 1856. Bd. IX. S. 194.
***) Virchow. Archiv. Bd. XVI. S. 181.

Digitized by Google

Fig. 128.

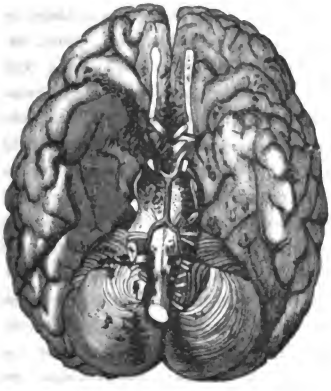

Fig. 129.

Knochenlöcher mit Melanommasse besetzt, während sie jenseits der Löcher vollkommen frei davon waren. An keiner Stelle griff die Veränderung von den Häuten auf die Substanz des Hirns oder Rückenmarks über; auch der Olfactorius und Opticus waren mehr äusserlich von schwarzer Masse eingehüllt. Dagegen an den spinalen und cerebrospinalen Nerven drang die Masse in das Innere, zwischen die einzelnen Nervenbündel ein, und am Ganglion Gasseri durchsetzte sie die ganze Substanz. Alle anderen Theile des Körpers waren frei davon. Der Kranke war ein Kupferdrucker von einigen 30 Jahren, der früher mehrmals an Bleikolik gelitten hatte und zuletzt unvollständige Lähmungen und fast vollständige Amaurose bekommen hatte.

Einen analogen, in anderer Beziehung sehr merkwürdigen

Fig. 128. Multiple Melanome der Pia mater basilaris, am stärksten um die Medulla oblongata, den Pons, die Fossa Sylvii, Fissura longit. (Präp. No. 256a. vom Jahre 1858).

Fig. 129. Das untere Ende des Rückenmarkes von Fig. 128. mit multiplen Melanomen der weichen Haut, welche an den Nervenwurzeln knotige Anschwellungen bilden. (Präparat No. 256b. vom Jahre 1858).

Digitized by Google

Fall hat Rokitansky*) beobachtet. Bei einem 14jährigen blödsinnigen Mädchen, welches ein ungeheures Pigmentmal über den ganzen Rücken und die Seitentheile des Rumpfes, sowie zahlreiche, wulstförmig vorspringende, kleinere braune Naevi an allen möglichen Theilen der Körperoberfläche hatte, fand sich eine ausgedehnte, schwarzbraune Färbung der Arachnoides cerebralis, welche sich auch über die Convexität erstreckte, ebenso der Arachnoides spinalis; zugleich leicht bräunliche Färbung der Nervenscheiden im Schädel und Rückgrahtskanal, kleine, bis linsengrosse, prominente Pigmentflecke am Ependym der Seitenventrikel und schwarze Färbung der Adergeflechte.

Ganz ähnliche Geschwülste, wie diese, scheinen als eine hyperplastische Entwickelung auch aus der schon vorher erwähnten, entsprechenden Haut des Auges, aus der Choroides und Iris hervorgehen zu können; aber die Beobachtungen sind selten, und man hat sie gewöhnlich in die Reihe der Krebse oder Melanosen hineingerechnet. Sichel**) unterscheidet eine einfache Melanose von der krebsigen, und er will die erstere sogar geheilt haben, indem eine Atrophie des Auges eingetreten sei. Indess bringt er keine entscheidenden Thatsachen bei. Mit einiger Sicherheit kann man eigentlich nur auf die angebornen Melanome zurückgehen, wie sie v. Gräfe***) von der Iris beschreibt. Daran schliessen sich gewisse Melanome der Conjunctiva und der Sclerotica, besonders am Hornhautrande†), wo normal bei manchen Thieren stark pigmentirte Bindegewebszellen vorkommen. Diese Geschwülste mögen nicht selten zur Zeit der Exstirpation sarco-

*) Rokitansky. Allg. Wiener Med. Zeitung. 1861. No. 15. S. 113. Eine Abbildung von der Haut findet sich in Rokitansky Path. Anat. 1856. Bd. II. S. 73. Fig. 4.

**) J. Sichel. Iconographie ophthalmologique. Paris. 1852—1859. p. 535, 539. Pl. LIV. fig. 3.

***) A. v. Gräfe. Archiv für Ophthalmologie. Bd. VII. 2. S. 35. Taf. I. Fig. 3a u. b. vgl. Bd. I. 1. S. 414

†) Heister. Instit. chirurg. Tab. XVIII. fig. 14. Wardrop. Essays on the morbid anat. of the human eye. Lond. 1808. Vol. I. p. 31. B. Travers. A synopsis of the diseases of the eye. Lond. 1820. p. 102, 394. Pl. II. fig. 2 and 4. White Cooper. Lond. med. Gaz. 1842. Dec. Warren. Tumours. p. 518. Pamard. Revue méd. chir. 1852. Dec. Canstatts Jahresb. für 1853. Bd. IV. S. 213. Warlomont. Gaz. hebd. de méd. et de chir. 1856. p. 417. E. Jäger. Staar und Staaroperationen. S. 63. Heddaeus. Archiv f. Ophthalmologie. Bd. VIII. 1. S. 314. John Williams. Ophthalm. Hosp. Reports. 1859. Oct. p. 120. Poland. Ebendas. 1858. July. p. 171. Curling. Lond. Path. Soc. Transact. Vol. VIII. p. 318.

Digitized by Google

matös sein, aber die Zahl glücklich vollzogener Operationen ist verhältnissmässig gross.

Später, wenn wir die Melanosen genauer besprechen werden, habe ich hervorzuheben, dass auch an anderen Theilen, namentlich an der Haut, Melanome vorkommen, die bis zu gewissen Stadien hin sich als hyperplastische Entwickelungen von pigmentirtem Bindegewebe darstellen und erst auf einer gewissen Entwickelungshöhe den sarcomatösen Charakter annehmen. Die Beziehung dieser in der Mehrzahl der Fälle angebornen Hautmelanome zu den arachnoidealen ist in dem oben erwähnten Falle von Rokitansky in hohem Maasse deutlich, und sie ist um so mehr zu beachten, als nach den Erfahrungen von Mohnicke*) und Gubler**) die Färbung der Arachnoides bei gefärbten Raçen überhaupt eine dunklere sein soll. Der Zusammenhang der Iris-Farbe mit dem Hautcolorit liegt offen zu Tage. —

Es erübrigt jetzt noch eine dritte, den Nervencentren gewöhnliche Geschwulstart, diejenige nehmlich, welche aus der interstitiellen Substanz, der Neuroglia, hervorgeht. Ich habe diese Substanz früher schon, bei Gelegenheit der Myxome (Bd. I. S. 400) kurz besprochen. Bildet sie die ganze Geschwulstmasse, so kann man diese bezeichnen als Hyperplasie der Neuroglia, oder nach der Etymologie, die wir acceptirt haben, als Glioma.

Die Aehnlichkeit in der Beschaffenheit der Substanz gewisser Geschwülste mit der Beschaffenheit der Hirn- oder Nervensubstanz ist schon von Burns***) erkannt worden und längst in die technische Sprache übergegangen. Abernethy†) gebraucht zuerst den Namen des Marksarkoms, Medullary sarcoma, welches er von dem carcinomatösen Sarkom streng unterschied; er erklärte, dass es, von Weitem betrachtet, viel Aehnlichkeit mit der Hirnsubstanz darbiete, indess legte er noch kein weiteres Gewicht auf diese Vergleichung. Laennec††) ging in der Terminologie noch einen Schritt weiter, indem er geradezu den Namen der hirnartigen Geschwulst, des Encephaloids,

*) Mohnicke. Mein Archiv. 1859. Bd. XVI. S. 180.
**) Gubler. Mém. de la soc. d'anthropologie. Paris. 1860. T. I. p. 57. Journ. de la Physiol. Paris. 1860. T. III. p. 157.
***) John Burns. Diss. on inflammation. 1800.
†) Abernethy. Surgical observations. 1804. Deutsch von Meckel. 1809. S. 35.
††) Laennec. Dict. des sciences médic. T. II. p. 55.

Digitized by Google

Tumeur encéphaloide ou cérébriforme anwendete. Andere gleichzeitige Schriftsteller fuhren fort, den von Hey*) eingeführten Ausdruck des Blutschwammes, Fungus haematodes zu gebrauchen, und erst seit Maunoir**) gewöhnte man sich daran, die in dieser Bezeichnung zusammengefassten Geschwülste in den eigentlichen Blutschwamm (Fungus haematodes) und den Markschwamm (Fungus medullaris) zu trennen. Ich will sogleich hinzufügen, dass auch die Melanosen in diesen Formen mit enthalten waren. Der Blutschwamm kann hier zunächst ausser Betrachtung bleiben; wir werden darauf bei den Angiomen zurückkommen. Nur das will ich bemerken, dass auch diese Bezeichnung noch lange Zeit hindurch in dem verschiedensten Sinne angewendet worden ist und dass sie im Munde vieler Aerzte immer noch den alten, vieldeutigen Begriff Hey's behalten hat***).

Im Allgemeinen kann man aber annehmen, dass das Marksarkom bei englischen, der Markschwamm bei deutschen, das Encephaloid bei französischen Autoren sich ungefähr auf Geschwülste gleichen Aussehens bezogen hat †). Hooper ††) hat dafür noch den Namen des Cephaloma erfunden, den auch Carswell†††) annahm und den Craigie*†) in Encephaloma verstärkte. Es kann ferner nicht bezweifelt werden, dass die meisten Autoren nur die äussere Aehnlichkeit meinten, und dass sie mit den erwähnten Namen eine bösartige Geschwulst, die weiche Form des Krebses (Carcinoma medullare, Soft cancer) bezeichnen wollten. Nur Maunoir und einige andere Schriftsteller dachten an eine innere Uebereinstimmung und leiteten den Markschwamm aus einer Ergiessung von Nervenmark ab.

Erst mit dem Beginn der mikroskopischen Untersuchungen nahmen die Ansichten einen bestimmteren Charakter an. Man konnte sich leicht überzeugen, dass Nervenmark oder, wie ich

*) Hey. Practical observations on surgery. Lond. 1803.
**) Maunoir. Mémoire sur les fongus médullaire et hématode. Paris et Genève. 1820.
***) Meyen. Unters. über die Natur parasitischer Geschwülste, insbes. über den Mark- und Blutschwamm. Berlin. 1828. S. 52, 59. Phil. von Walther. System der Chirurgie. Berlin. 1833. S. 415. Rust. Aufsätze und Abhandlungen. I. S. 292.
†) C. F. Heusinger. System der Histologie. Eisenach. 1822. I. S. 96.
††) Hooper. Morbid anatomy of the human brain. p. 13.
†††) Carswell. Path. Anat. Art. Carcinoma.
*†) Craigie. Elements of gener. and pathol. anatomy. p. 852.

Digitized by Google

ge, Myelin nicht die wesentliche Substanz dieser Geschwülste ldet, sondern dass sie in der Regel andere, namentlich zellige estandtheile (Kügelchen der älteren Beschreiber) in vorwiegen- er Masse enthalten. Allerdings sind auch diese noch von Ein- elnen, wie von Ehrenberg*), als nervöse Theile betrachtet orden, aber die Mehrzahl wendete sich doch der Ansicht zu, ass sie vielmehr eine „accidentelle“ und zwar heterologe Neu- ildung seien, und so ist es gekommen, dass endlich fast iemand mehr Bedenken trug, alle Geschwülste dieser Art ein- ach zum Krebs zu rechnen. Carcinoma medullare s. encepha- oides wurde ein nahezu eben so umfassender Begriff, wie einst- nals Fungus haematodes.

Encephaloid oder Cephalom in dieser Auffassung bedeutet demnach nur die äussere Aehnlichkeit mit Hirnsubstanz. Als sich nun wieder Zweifel erhoben, ob wirklich alle Encephaloide Krebse seien, ist man in die sonderbare Lage gekommen, aus der Gruppe der Encephaloide wiederum Pseudencephaloide**) auszuscheiden. Allein es liegt auf der Hand, dass mit diesem Namen nicht auszukommen ist. Das wahre Encephaloid und Cephalom sollte auch wirklich ein Analogon dessen sein, was es bezeichnet, also ein nervöses Gebilde. Dafür passt der Name Neurom. Für solche Geschwülste, welche nur äusserlich dem Hirn- und Nervenmark ähnlich sind, mag man immerhin den einmal gebräuchlichen adjectivischen Zusatz medullär oder ence- phaloid anwenden, und also von Sarcoma medullare, Carcinoma encephaloides, Myxoma medullare u. s. w. sprechen; hier be- deutet der Zusatz nichts anderes, als zellenreich. Welche Natur die Zellen haben, ist gleichgültig.

Wenn es aber Geschwülste giebt, welche eine nähere, histo- logische und genetische Bedeutung zum Nervensystem haben, ohne doch nervös zu sein, so verdienen diese offenbar einen be- sonderen generischen Namen. Die Bezeichnung der Neurome passte auf sie nur so lange, als man ihnen wirklich nervöse Be- standtheile zuschreiben durfte. Früher, wo man so ziemlich das ganze Hirn und Rückenmark als nervös betrachtete, war eine weitere Scheidung nicht möglich. Seitdem ich aber einen erheb-

*) Ehrenberg. Beobachtung einer bisher unbekannten Struktur des Seelenorganes bei Menschen und Thieren. Berlin. 1836. S. 41.

**) Sichel. Iconographie ophthalmologique. p. 582.

Digitized by Google

lichen Antheil, gerade in den Centralorganen, als eine interstitielle Bindesubstanz unter dem Namen der Neuroglia ausgeschieden habe*), ist auch die Möglichkeit gegeben, eine nur aus ihr hervorgehende, ohne Betheiligung der nervösen Elemente entstehende Neubildung sowohl von den Neuromen, als von den Carcinomen zu scheiden. Und nur diese ist es, für welche ich den Namen des Glioms aufstelle.

Das Vorkommen eines interstitiellen Gewebes, wie es Reil für die Nerven nachgewiesen hatte, ist zuerst am Rückenmark, nachdem das Verfahren der Darstellung von Villars gefunden war, von Keuffel**) dargethan worden. Allein später ist man, bis auf wenige Ausnahmen z. B. Fr. Arnold, davon zurückgekommen, weil man keine Uebereinstimmung dieses Gewebes in seiner Struktur mit dem interstitiellen Gewebe anderer Organe aufzufinden vermochte. Denn in der That passt der von Keuffel gewählte Name eines fibrösen Gewebes nur wenig. Selbst da, wo diese Substanz am reinsten auftritt, an der Oberfläche der Gehirn- und Rückenmarkshöhlen, nahm man sie daher später für eine nervöse. Ich habe ihre Existenz zuerst an dem Ependym der Hirnhöhlen nachgewiesen***) und gegen die Angriffe von Bruch und Henle vertheidigt†). Bei weitergehenden Untersuchungen fand ich, dass das Ependym sich continuirlich zwischen die nervösen Elemente des Gehirns und des Rückenmarkes fortsetze, hier die von mir als Neuroglia (Nervenkitt) benannte Substanz bilde und als solche die Grundlage bestimmter pathologischer Processe werde††). Nächstdem ist es besonders Bidder†††) gewesen, der dieser Substanz seine Aufmerksamkeit schenkte; indem er ihr aber ein zum Theil zu grosses Gewicht beilegte, hat auch er wieder zahlreiche Angriffe der Gegner hervorgerufen. Nichtsdestoweniger ist die Zahl der Zustimmen-

*) Virchow. Archiv. Bd. VI. S. 138. (1853). Cellularpathologie. 3. Aufl. S. 253.

**) G. G. Th. Keuffel. De medulla spinali. Diss. inaug. Hal. 1810. Reil und Autenrieth's Archiv f. d. Physiol. Halle. 1810. Bd. X. S. 161.

***) Virchow. Zeitschr. f. Psychiatrie. 1846. S. 242. Gesammelte Abhandlungen. S. 887.

†) Virchow. Archiv. 1849. Bd. III. S. 245. 1853. Bd. V. S. 592.

††) Virchow. Archiv. 1853. Bd. VI. S. 136. 1855. Bd. VIII. S. 540. Gesammelte Abhandl. 1856. S. 688, 890. Entwickelung des Schädelgrundes. 1857. S. 92, 94, 101.

†††) Bidder und Kupffer. Untersuchungen über d. Textur des Rückenmarkes und die Entwickelung seiner Formelemente. Leipzig. 1857. S. 8 ff.

Digitized by Google

den*) mit jedem Jahre grösser geworden, und es steht nicht mehr die Existenz des Gewebes, sondern nur noch seine Ausdehnung und seine Zusammensetzung in Frage.

Was die Ausdehnung betrifft, so ist der schwierigste Punkt die graue Substanz und die Unterscheidung der gliösen und nervösen Theile. Schon in den eigentlich gangliösen Abschnitten ist die Trennung sehr schwer, da auch kleinere Ganglienzellen vorkommen und eine specifische Unterscheidung bis jetzt nicht gefunden ist. Aber noch mehr Bedenken erregen die Körnerschichten an der Hirnrinde, namentlich an den Windungen des Kleinhirns, wo selbst die genauesten Untersucher**) noch immer im Zweifel sind, wie gross der Antheil der gliösen Substanz eigentlich ist.

Die Beschaffenheit der Neuroglia ist, wie ich von Anfang an hervorgehoben habe, an den verschiedenen Stellen sehr verschieden. Schon ihr gröberer Bau ist manchmal fester und dann dem Bindegewebe ähnlicher, manchmal so weich, dass man eine ganz formlose (amorphe) oder körnige (granuläre) Substanz vor sich zu haben glaubt. Trotzdem bietet die Zusammensetzung keine grösseren Verschiedenheiten, als die anderer Gewebe der Bindesubstanz-Reihe, und es kommt nur darauf an, sich das allgemeine Verhältniss klar zu machen.

Die Zusammensetzung der Neuroglia ist, wo sie am allermeisten charakteristisch ist, so, dass man in einer sehr weichen und daher überaus leicht zerstörbaren, durch Druck, Wasserzusatz u. s. w. sich sofort ändernden Grundsubstanz, welche, frisch

---

*) Kölliker. Gewebelehre. 3. Auflage. S. 317. J. v. Lenhossek Sitzungsberichte der naturw. mathem. Classe der k. Akad. der Wissensch. Wien. 1858. Bd. XXX. S. 44. Neue Untersuchungen über den feineren Bau des centralen Nervensystems des Menschen. Wien. 1858. I. S. 20. Jacubowitsch. Compt. rend. de l'acad. des scienc. 1858. T. XLVII. Août. Goll. Beiträge zur feineren Anatomie des menschl. Rückenmarkes. Zürich. 1860. S. 8. Trask. Contributions to the anatomy of the spinal cord. San Francisco. 1860. p. 7. C. Frommann. Untersuchungen über die normale und pathologische Anatomie des Rückenmarkes. Jena. 1864. I. S. 28.

**) J. Gerlach. Mikroskopische Studien aus dem Gebiete der menschl. Morphologie. Erlang. 1858. S. 13. Rud. Berlin. Beitrag zur Strukturlehre der Grosshirnwindungen. Inaug. Abh. Erlang. 1858. S. 17. Nic. Hess. De cerebelli gyrorum textura disquisitiones microscopicae. Diss. inaug. Dorp. 1858. p. 32. Edm. Stephany. Beiträge zur Histologie der Rinde des grossen Gehirns. Dorp. 1860. S. 15. Uffelmann. Zeitschr. f. rationelle Medicin. 1862. 3. Reihe. Bd. XIV. S. 232. Franz Eilh. Schulze. Ueber den feineren Bau der Rinde des kleinen Gehirns. Rostock. 1863. S. 9.

Digitized by Google

untersucht, gewöhnlich unter dem Mikroskop ein feinkörniges Aussehen darbietet, rundliche oder linsenförmige oder spindelförmige oder verästelte zellige Theile findet, die in gewissen Entfernungen von einander liegen. Es hat also die Einrichtung eine gewisse Aehnlichkeit mit der Knorpelstructur, nur dass die Zellen keine Kapseln haben, und dass die Intercellularsubstanz nicht fest und hyalin ist, sondern weich und punktirt oder körnig erscheint. Noch näher steht vielleicht das Schleimgewebe, namentlich das des jugendlichen Glaskörpers, wenngleich hier die Intercellularsubstanz eine fast zerfliessende Weichheit besitzt. Erhärtet man die Neuroglia, sei es mit Alkohol, sei es mit Chromsäure, so bekommt man bei recht feinen Schnitten eine Art feinsten Netzwerkes zu sehen. Die Substanz erscheint so, als ob sie von zarten, in allen Richtungen sich kreuzenden Fibrillen durchsetzt wäre*), von denen es schwer zu sagen ist, ob sie präexistiren oder durch Coagulation aus der ursprünglichen Substanz hervorgegangen sind. Es sieht manchmal so aus, als ob man ein feines Fibrinnetz vor sich hätte, in welchem farblose Blutkörper eingeschlossen sind. Für die Präexistenz dieses Netzes, für welche sich Max Schultze**) erklärt hat, scheint mir namentlich der Umstand zu sprechen, dass dasselbe bei den verschiedensten Erhärtungsmethoden in gleicher Weise hervortritt, und dass es bei pathologischen Verdichtungen der Substanz auch ohne künstliche Erhärtung sichtbar wird.

Die zelligen Elemente, welche diese Substanz enthält, sind frisch ausserordentlich gebrechlich, so dass sie beim Zerschneiden, Zerdrücken oder Zerzupfen der Substanz in der Mehrzahl zu Grunde gehen und man gewöhnlich nur Kerne erblickt, umgeben von etwas loser Substanz, welche nicht sehr verschieden aussieht von der Intercellularsubstanz. Man beschrieb daher früher immer nur eine feinkörnige, mit Kernen durchsetzte Substanz, und von dieser nahm man noch vor wenigen Jahren fast allgemein an, dass sie nervöser Natur sei und die Querleitung zwischen den Nervenfasern vermittele. Man kann sich aber, wenn

*) Virchow. Archiv. 1855. Bd VIII. S. 540. Cellularpathologie. 3. Aufl. S. 258. Stephany a. a. O. S. 15. Fig. II.—IV. Kölliker. Gewebelehre. 4. Aufl. 1862. S. 304. Fig. 168. F. E. Schulze a. a. O. S. 13.

**) Max Schultze. Observationes de retinae structura penitiori. Bonn. 1859. p. 18.

Digitized by Google

man einigermaassen vorsichtig untersucht, auch an frischen Objecten mit Bestimmtheit überzeugen, dass hier wirklich zellige Theile*) vorhanden sind. Sehr unsicher ist es aber, ob diese Zellen rund oder verästelt sind. An erhärteten Präparaten sieht es oft so aus, als sei das Fibrillen-Netz selbst durch Ausläufer der Zellen gebildet.

In dieser Beziehung ist es sehr zu bedauern, dass wir über die physiologische Bedeutung mancher Theile so wenig Sicheres wissen. In der Zirbel (Glandula pinealis), welche in vielen Stücken wie ein blosses Ependymgebilde erscheint, finden sich auch bei der frischesten Untersuchung zahllose Zellen, welche einen sehr weichen, schwach körnigen Körper und zahlreiche, blasse, oft verästelte Fortsätze besitzen, so dass sie den Neuroglia-Zellen in Erhärtungs-Präparaten in hohem Maasse gleichen. Andererseits finden sich an dem frisch mehr gallertähnlichen Ependym der Rautengrube und des Rückenmarkes sternförmige, oft stark verästelte Zellen, neben denen noch eine fibrilläre oder netzförmige Grundsubstanz vorkommt. Ich möchte daher glauben, dass, wie im Schleimgewebe, Beides, fibrillär-verästelte Zellen und netzförmige Grundsubstanz, vorkommen kann, jedoch nicht an allen Orten.

Denn an gewissen Stellen ändert sich der weiche Zustand der Neuroglia auch normal in einen harten um. An der Oberfläche der Ventrikel, wo die Nervenelemente mehr und mehr verschwinden und die Substanz in ihrer Reinheit hervortritt**), wird sie zugleich dichter, und gegen die Oberfläche hin nimmt sie stellenweise einen ausgesprochen fibrillären Charakter ein, während die Zellen mehr länglich, linsen- oder spindelförmig werden. Dieses Gewebe, welches einen Uebergang zu dem gewöhnlichen Bindegewebe darstellt, bildet das Ependym***) der Hirnventrikel und des Rückenmarkskanals.

Das glióse Gewebe wird zuweilen der Ausgangspunkt hyper-

*) Cellularpathologie. 3. Aufl. S. 259. Fig. 102.

**) Ebendaselbst S 256. Fig. 101.

***) Purkinje hatte diesen Namen der nach ihm blos epithelialen Haut der Hirnhöhlen gegeben, deren Zellen unmittelbar auf den Nervenfasern aufsitzen sollten. Ich habe den Namen auf den ganzen Ueberzug ausgedehnt, von welchem der glióse Antheil die Hauptmasse bildet.

Digitized by Google

plastischer Entwickelungen, die in einer vermehrten Erzeugung von Zellen sowohl, als von Intercellularsubstanz bestehen. Auch diese Hyperplasie kann, wie andere analoge, mehr diffus sein, so dass sie sich gleichmässig über ganze Abschnitte des Gehirns oder auch wohl über das ganze Gehirn erstreckt. Letztere Form, eine der Arten der sogenannten Hypertrophie des Gehirns, habe ich als interstitielle Hyperplasie beschrieben*). Sie erscheint klinisch zuweilen unter dem Bilde des Hydrocephalus (Hydrocephaloid). Ungleich häufiger und local viel bedeutender sind die partiellen Hyperplasien, die sich in der Form von Geschwülsten darstellen. Sie sind zugleich viel schwieriger zu erkennen, weil sie in verschiedenen Varietäten vorkommen, die sich wesentlich dadurch unterscheiden, dass die einen mehr zellige Elemente enthalten, oft so viel, dass an einzelnen Stellen fast nur noch Zellen zu existiren scheinen, andere wieder breitere Massen von Zwischensubstanz entwickeln, welche an manchen ganz weich und zart ist, an anderen dagegen eine so grosse Festigkeit und Derbheit gewinnt, dass die Geschwulst sich mehr an gewisse fibröse und knorpelige Formen annähert. Dazu kommt, dass die Gefässe, welche in die Geschwulst eingehen, sich zuweilen ausserordentlich reichlich entwickeln und eine grosse Weite erreichen, so dass die Geschwulst einen förmlich telangiektatischen Charakter annimmt. Man kann darnach weiche und harte Gliome, oder noch genauer zellenreiche oder medulläre, fibröse und telangiektatische unterscheiden. Zuweilen nimmt ein Theil der Geschwulstsubstanz den Habitus des Schleimgewebes an, und man bekommt eine Mischgeschwulst, Myxoglioma von oft sehr überraschendem Aussehen.

Die innere Zusammensetzung der Gliome schliesst sich der etwas variablen Struktur der Neuroglia an und zwar in der Art, dass die Beschaffenheit des Muttergewebes zunächst auch die Beschaffenheit der Neubildung bestimmt, dass aber bei weiterer Entwickelung das letztere seinen selbständigen Bildungsgang einschlägt. Gliome am Ependym sind gewöhnlich härter, solche der Hirnsubstanz weicher, aber nicht selten nehmen auch die letzteren, inmitten der weissen oder grauen Hirnsubstanz, eine

*) Virchow Entwickelung des Schädelgrundes. S. 100.

Digitized by Google

ffällige Härte an. Wahrscheinlich gehören in diese Kategorie anche der als Chondrome*) geschilderten Formen.

Gliome der Hirnsubstanz, welche die reinste Form der Hyerplasie darstellen, lassen frisch nur schwer vollkommene Zellen rkennen; sie scheinen, wie die normale Neuroglia, nur aus einer örnigen Substanz mit Kernen zu bestehen. Nach der Härtung ieht man die erwähnten Fibrillen-Netze. Aber, wo neue Verıderungen, z. B. Fettmetamorphose, erfolgen, da treten sofort leutliche Zellkörper an den Stellen hervor, wo vorher nur Kerne :u sehen waren. Die Kerne ihrerseits sind sowohl der Zahl, als ler Grösse nach in den einzelnen Fällen oder auch in den einzelnen Abschnitten derselben Geschwulst sehr verschieden. Manchmal liegen sie in grösseren Abständen von einander, theils einzeln, theils zu zwei und mehreren; anderemal sind sie so dicht gelagert, wie die Kerne in den Körnerschichten der Retina. In beiden Fällen können sie kleiner oder grösser sein. Sind sie klein, etwa von der Grösse derer in der Kleinhirnrinde, so erscheinen sie mehr gleichmässig; werden sie grösser, so zeigen sie stets körnigen Inhalt und Kernkörperchen. — In anderen Fällen sind auch schon frisch die Zellen deutlich isolirbar. Ihre Formen sind in derselben Geschwulst oft sehr verschieden. Zuweilen sind es ganz kleine, eng um die Kerne gelagerte Zellen, welche sehr feine, einfache Ausläufer besitzen und unter einander anastomosiren, wie die sogenannten Körnchen der Rindensubstanz. So kann inmitten der weissen Hirnsubstanz eine Neubildung vorkommen, welche die Körnerschichten der grauen Rinde zu wiederholen scheint. Anderemal sind die Zellen grösser, namentlich die Zellkörper umfangreicher, die Zellen selbst entweder rund, oder spindel-, oder sternförmig, im letzteren Falle mit langen Fortsätzen. Neben diesen Zellen gelingt es oft, einzelne, überaus lange Gebilde zu isoliren, welche wie einfache Fasern aussehen, aber an gewissen Stellen in einer spindelförmigen Ausbuchtung einen Kern enthalten. Sie gleichen bald den Radiärfasern der Retina**), bald den langen Spindelzellen, welche ich zwischen den Elementen der Zirbel

*) Vgl. Bd. I. S. 503. Anm. Lallemand. Recherches anat. path. sur l'encéphale. Paris. 1834. T. III. p. 36, 39, 41, 69.

**) Cellularpathologie. 3. Aufl. S. 232. Fig. 92, B, C.

Digitized by Google

und des Hirnanhanges*) finde. Am häufigsten liegen sie in d nächsten Umgebung der Gefässe, um welche sie zuweilen zu dichte Scheide bilden; jedoch kommen sie auch getrennt von d Gefässen, mitten in dem anderen Gewebe vor.

Was die Intercellularsubstanz betrifft, so ist sie auch in d grosszelligen Gliomen öfters ganz weich, körnig und zerfliesse In manchen Fällen, den eigentlich medullären, vermindert sie sich so sehr, dass die Zellen fast unmittelbar an einan stossen und dass die genaueste Beobachtung dazu gehört, s von der Anwesenheit einer Intercellularsubstanz überhaupt e Anschauung zu verschaffen. Die Zellen reichen dann fast u mittelbar bis an die Gefässe und es kann leicht geschehen, d man beim Zerzupfen eine Art von Stroma oder Gerüst bekom in welchem die Zellen liegen, gleichsam als ob es ein Carcino wäre; die sogenannten Balken des Gerüstes sind jedoch nich anderes, als leere, zum Theil sehr dickwandige Gefässe, und d ihnen anliegenden Zellen haben weder den Charakter noch d Anordnung epithelialer Elemente.

Die weichen Gliome stehen, wie schon erwähnt, den Myxo men sehr nahe und es giebt manche Mischformen aus beiden Die Intercellularsubstanz ist hier in mässiger Menge vorhande und man sieht in ihr ausser einer homogenen Flüssigkeit mehr oder weniger fibrilläre Theile. Diese sind bei den mehr schleimigen Gliomen in sehr regelmässigen Netzen angeordnet, deren Knotenpunkte die Zellen und Kerne enthalten, und es entsteht dadurch ein mikroskopisches Bild, welches mit der Anordnung der Neuroglia spinalis und des Perineuriums eine grosse Aehnlichkeit darbietet, nur dass das Gewebe viel loser ist und dass in den Netzen keine Nervenfasern enthalten sind. Nimmt die Weite der Maschen zu und häuft sich in ihnen Schleimstoff an, so geht diese Varietät unmittelbar in das Myxom über; nehmen dagegen die Zellen an Zahl bedeutend zu, so werden die Netze enger, und es zeigt sich ein wahres Medullargliom, welches in ein Medullarsarkom übergehen kann, indem die Zellen an Grösse und innerer Ausstattung sich noch immer weiter entwickeln. Derartige Uebergänge zwischen Myxom, Gliom und Sarkom finden

*) Virchow. Entwickelung des Schädelgrundes. S. 94. Taf. VI. Fig. 18 d–f.

sich in derselben Geschwulst, und gerade die grössten Bildungen der Art, wie ich sie namentlich im Hinterlappen des Grosshirns bis zu Faustgrösse gesehen habe, gehören dieser Mischform an. Entwickeln sich auch die Gefässe sehr reichlich, so kann man typische Bilder des Fungus haematodes vor sich zu haben glauben. Denn bei anschwellendem Wachsthum drängt sich die Geschwulst in die Seitenventrikel und füllt einzelne Abschnitte derselben.

Die harten Gliome stehen im Allgemeinen den Fibromen näher, und in einzelnen Fällen kann man geradezu von Combinationen, also von Fibrogliomen sprechen. Häufig sind nur einzelne Theile der Geschwulst und nicht die ganze Masse derselben in dem festen Zustande; die Geschwulst enthält dann einen oder mehrere harte Kerne oder Abschnitte, und diese erreichen wohl eine solche Dichtigkeit, dass sie dem Faserknorpel gleichen. Wirkliche Knorpelstruktur habe ich jedoch niemals wahrgenommen. In den Fibrogliomen finde ich eine sehr dichte, bald bündelförmig, bald lamellär angeordnete, nur wenig fibrilläre Grundsubstanz, welche die gewöhnlich kleinen, jedoch nicht selten mit mehreren feinen und glänzenden Kernen versehenen Zellen enthält. In den einfach harten Gliomen dagegen sind feinste Fibrillen in der Grundsubstanz sehr deutlich; man kann sie in langen Fäden isoliren. Sie bilden nicht, wie bei den Myxogliomen, Netze, sondern liegen mehr in parallelen Richtungen, vielfach unter einander verfilzt. Anderemale ist eine Isolirung längerer Fibrillen unmöglich, und man findet nur eine scheinbar körnige oder feinreticuläre Grundsubstanz, aus der sehr kurze, steife Fäserchen sich ablösen lassen. Dies ist namentlich in den mehr sklerotischen Formen der Fall. Nur selten nähern sich die harten Gliome in ihrem Bau den weichen insofern, als ihr Gewebe gleichfalls ein gröberes Netz von Zellen und Fasern zeigt*).

Die nervösen Elemente, die normal in der Neuroglia liegen und von ihr umschlossen werden, finden sich in den Geschwülsten nicht mehr vor. Nur im Umfange derselben kann man sie

*) Präparat No. 1370. Festes, faustgrosses, gefässreiches Gliom des Hinterlappens, in den Seitenventrikel vorspringend, mit leicht lappigem, [illegible]m Bau.

Digitized by Google

noch erkennen, während schon in der zwischen ihnen befindlichen Neuroglia die Kern- und Zellenwucherung nachweisbar ist. Gehen die Geschwülste von dem Ependym aus, so versteht es sich von selbst, dass keine Nerven darin sind, weil das Gewebe auch normal an dieser Stelle nervenlos ist. Dagegen enthalten sie, wie das normale Ependym, zuweilen Corpora amylacea.

Aber diese Gliome des Ependyms haben verhältnissmässig die geringste Bedeutung. Gewöhnlich sind es feinkörnige oder warzige Bildungen*), am häufigsten an der Oberfläche der Seitenventrikel bei Hydrocephalus chronicus, jedoch auch ohne denselben**). Sie bestehen meist aus einer dichteren, manchmal knorpelharten, oft gefässlosen Wucherung des Gewebes, in welcher man anfangs zahlreiche kleine Zellen, später mehr überwiegend faserige Intercellularsubstanz trifft. Einigemal hat man sie verknöchert gefunden. Die bedeutendste Grösse, welche sie erreichen, ist gewöhnlich kaum die eines Kirschkerns; das sind schon seltene Formen. Nur am Ependym des vierten Ventrikels habe ich grössere Bildungen gesehen. Ein kirschengrosses, sehr festes, an der Oberfläche schwach lappiges Gliom unserer Sammlung***) sitzt am linken Rande des vierten Ventrikels, mehr nach hinten zu, ziemlich beweglich, zum Theil mit der Pia mater verwachsen, so dass es leicht als ein Zubehör derselben betrachtet werden kann. Es hat sich bei seiner zunehmenden Vergrösserung in den Ventrikel geschoben und bedeckt die Rautengrube gänzlich. Etwas weiter nach vorn sitzt, gleichfalls am Rande des Ventrikels und mit dem Plexus choroides in Verbindung, ein zweites, hanfkorngrosses Knötchen. Gleichzeitig hatte Hydrocephalus bestanden. — In einem anderen Präparate findet sich eine mehr diffuse, fibröse Hyperplasie des Ependyms des vierten Ventrikels in Verbindung mit Hydrocele ventricularis (Bd. I., S. 183—184). Die Hyperplasie setzt sich in sehr deutlich erkennbarer

*) J. C. Brunner. Ephem. Acad. Caes. Leop. 1694. Dec. III. Ann. I. p. 249. Rokitansky. Path. Anat. 1844. Bd. II. S. 748. Lebert. Physiol. path. 1845. T. II. p. 66. Virchow. Zeitschr. f. Psychiatrie. 1846. S. 242. Gesammelte Abhandl. S. 885. Lambl. Aus dem Franz-Josef-Kinderspital zu Prag. 1860. Th. I. S. 50. Taf. VI. A u. B C. Tüngel. Klinische Mittheilungen aus dem Allg. Krankenhause in Hamburg aus dem Jahre 1858. S. 67.

**) Präparate No. 259. vom Jahre 1858, 128b von 1859, 105 und 259 von 1860.

***) Präparat No. 1277.

Digitized by Google

eise in den Anfang des centralen Ependymfadens vom Rücken-
ark fort und bildet über dem Ansatze des verlängerten Markes
1 der Varolsbrücke eine fast knorpelartige, 3—4 Linien dicke,
eschwulstartige Anschwellung. Der Fall scheint theils congeni-
ler, theils traumatischer Natur zu sein*), lehrt aber sehr gut
en Uebergang chronischer Reizungszustände dieser Gegend in
eschwulstbildung.

In der eigentlichen Hirnsubstanz gehören faustgrosse,

*) Präparat No. 19. vom Jahre 1859. Dasselbe stammt von einem 9jährigen Bäcker, der als Kind viel gekränkelt und an Drüsen gelitten haben wollte. Im 20. Lebensjahre fällt er plötzlich auf der Strasse, nachdem Wadenkrämpfe vorhergegangen, um und bleibt 4 Tage bewusstlos; darnach grosse Mattigkeit, sonst keine Störung. Im 27. Jahre eine Lungenentzündung, nach welcher zeitweilig schmerzhafte Zuckungen in der linken Unterextremität auftraten. 10 Jahre vor seinem Tode erhielt er durch den Rückschlag eines Hebels beim Aufwinden von Säcken einen schweren Schlag an die linke (? nach der Sektion wahrscheinlich rechte) Seite des Kopfes, der ihn bewusstlos zu Boden warf und ihm eine Wunde zufügte. Nach 10 Minuten kam er wieder zu sich, musste einen Tag seine Arbeit aussetzen, hatte aber weiter keine Beschwerde; die Wunde heilte in 8 Tagen. Anfang December 1858 wurde er ohne besondere Ursache gleichgültig und verstimmt, verlor das Gedächtniss, bekam Schwindel, Kopfschmerz, Doppelsehen, Stuhlverstopfung, häufiges Harnlassen. Anfang Februar 1859 gesellte sich dazu sehr lästiges Erbrechen nach dem Essen, Mattigkeit und Abmagerung. Dabei blieben die Bewegungen der Augen und der Pupille, sowie die Sensibilität normal, die Zunge wurde gerade herausgestreckt, der Puls sank bis auf 64—56 Schläge Schliesslich wurde der Kopf benommen, auf dem Schädel fand sich eine schmerzhafte Stelle, das Sprechen wurde behindert, der Harn unwillkürlich gelassen. Tod am 29. April 1860. (Nach den Aufzeichnungen des Herrn Dr. Jos. Meyer). Bei der Sektion fand sich ein unregelmässiger Schädel mit vorspringender Stirnnaht-Gegend; die linke Seite des Schädels hyperämisch und mit corticaler Atrophie. Rechts etwas vor dem Tuber parietale eine etwa $\frac{1}{3}$" lange, 4‴ breite Vertiefung mit unregelmässigem Grund und abgeglätteten Rändern; in der Nähe eine flache Exostose Sehr starker Hydrocephalus aller Ventrikel. Das Ependym der Seitenhöhlen verdickt und körnig; Fornix und Thalamus in grosser Ausdehnung mit dem Velum und den Plexus choroides verwachsen. Zirbel klein. Das Ependym der 4. Höhle, namentlich in der Rautengrube und bis etwas vor die Striae acusticae knorpelartig verdickt, durchschnittlich 2‴ stark. Die im Text erwähnte, nach vorn gelegene Anschwellung hatte an der Oberfläche eine mehr gelbbraune, leicht ins grünliche ziehende Farbe (hämorrhagisch). Nach hinten hin fanden sich mehrere, ziemlich weit hinausreichende, mit sehr verdickten Wänden versehene Ausstülpungen, besonders rechts. Eine davon ist über 6‴ lang und erstreckt sich in die Substanz der rechten Kleinhirnhemisphäre; eine andere, weniger grosse geht links von der gewöhnlichen Stelle neben der Medulla obl. nach aussen. Eine dritte kleinere liegt nahe an der Mittellinie nach hinten; sie hat gleichfalls eine gelbbraune Wand und umschliesst noch eine andere, beinahe Erbsengrosse, einem zusammengefallenen Sack ähnliche, rechts der Pia mater adhärente, ganz weisse Masse. Beiderseits, besonders links, reicht von dem Ependym aus eine dichtere, weisse Masse bis zum Markkern.

Digitized by Google

manchmal kindskopfgrosse Gliome keinesweges zu den Seltenheiten. Gewöhnlich sind sie verkannt worden; man hat sie bald als Gehirnkrebse, bald als Sarkome bezeichnet. Ich selbst habe früher einen Theil der hierher zu rechnenden Bildungen unter dem Namen von Sarkomen beschrieben*). In der That hat die Unterscheidung der Gliome von den Sarkomen ihre grossen Schwierigkeiten, da wirkliche Uebergänge oft genug vorkommen, und es in manchen Fällen sehr willkürlich ist, in welche Gruppe man die Geschwulst rechnen will. Je weicher und zellenreicher die Geschwulst ist, um so zweifelhafter wird ihre Stellung. Bei den harten Formen dagegen wird man eher Bedenken tragen, wo man die Grenze der Geschwulstbildung setzen soll, da nicht selten partielle Sklerosen vorkommen, welche, mögen sie nun einfach, oder mehrfach sein, doch so umschrieben sind, dass man sie sehr wohl als Geschwulstformen ansehen könnte. Robin**), welcher mehrere solcher Fälle untersucht hat, hilft sich mit dem schon von Craigie***) für die „einfache Hirngeschwulst" gebrauchten Namen des Skleroms. Meiner Meinung nach muss hier die innere Zusammensetzung entscheiden, denn eine scharfe Grenze gegen die normalen Hirntheile haben in der Regel weder die Sklerosen, noch die Gliome. Ich gebrauche den Namen der Sklerose so lange, als in der Anschwellung noch nervöse Theile unzweifelhafter Art vorhanden sind, und die zellige Wucherung keinen überwiegenden Antheil an der Bildung nimmt. In einem solchen Falle wird man nicht fehl gehen, wenn man eine chronische interstitielle lobuläre Encephalitis aufstellt. Fehlen dagegen die nervösen Theile und ist die Wucherung der Neuroglia-Zellen (myélocytes von Robin) beträchtlich, so nenne ich die Bildung Gliome.

Offenbar hat Robin†) das Verdienst, einen Theil der hierher zu rechnenden Geschwülste, nehmlich die härteren, richtig gedeutet zu haben, aber er ist nach meiner Auffassung zu weit gegangen, wenn er auch tuberkulöse Formen hierher ge-

*) Virchow. Archiv. Bd. I. S. 198.
**) Robin. Gaz. méd. 1854. Juillet. No. 30. (Fall von Schnepf). 1855. Mai. No. 18. (Fall von Isambert). 1856. Févr. No. 5.
***) Craigie. Elements of gen. and path. anat. p. 332.
†) Robin. Gaz. méd. 1856. No. 5. p. 75.

Digitized by Google

chnet hat*). Auch Leubuscher**) beschreibt eine „Bindewebswucherung“ im Gehirn, welche hierher gehören dürfte. Ebenso scheint mir mindestens einer der von Sangalli***) unter dem Namen der partiellen Hypertrophie des Gehirns beschriebenen Fälle als Gliom aufgefasst werden zu müssen. Ein Fall von Arlidge†) schliesst sich unmittelbar an die Beobachtungen Robin's; es war eine harte, umschriebene Geschwulst an der Convexität, unmittelbar unter einer Adhäsion der Dura mater. Sonst ist mir, bis auf eine sehr feine Bemerkung von Lobstein††), nichts vorgekommen, namentlich was die weichen, markigen Formen betrifft, woraus man schliessen könnte, dass die Beobachter das eigentliche Sachverhältniss erkannt hätten.

Die meisten Gliome lassen überhaupt keine scharfe Grenze gegen die Gehirnsubstanz erkennen. An der Oberfläche, sowohl an der äusseren, wie an der inneren, gegen die Ventrikel gerichteten, sehen sie oft wie einfache Hyperplasien aus. Ein Gliom des Thalamus wölbt sich gegen die Hirnhöhle, wie wenn der Thalamus äusserst vergrössert wäre. Ein Gliom des Hinterlappens ragt in das absteigende Horn, wie ein neuer Thalamus. Ein Gliom der Convexität erscheint wie ein colossal verbreiterter Gyrus. Selbst wenn man sie frisch durchschneidet, macht sich die Grenze gewöhnlich nur bemerkbar durch die stärkere Vascularisation, durch die bald geringere, bald grössere Consistenz und durch die mehr durchscheinende, häufig mehr bläulich weisse Beschaffenheit, welche die Geschwulstmasse im Gegensatz zu der

*) Robin. Gaz. hebd. de méd. et de chir. 1856. p. 212. Dieselbe Auffassung hat später auch Rindfleisch (Mein Archiv. 1863. Bd. XXVI. S. 477) ausgesprochen.

**) Leubuscher. Mein Archiv. 1858. Bd. XIII. S. 496.

***) Sangalli. Gaz. med. italiana. Lombardia. 1858. No. 30.

†) Arlidge. Beale's Archives. Vol. II. p. 25.

††) J. F. Lobstein (Rapports sur les travaux exécutés á l'amphith. d'anat. de Strasb. 1805. p. 68) beschreibt zwei haselnussgrosse Geschwülste des Kleinhirns, deren Gewebe er mit dem des Hirnanhanges vergleicht. Darauf fährt er fort: J'avoue que je ne sais quel nom il faut donner à cette espèce d'altération de la substance cérébrale. Ce n'était ni un stéatôme, ni un squirre, ni un fongus. Peut-être cette altération est particulière au cerveau. Je me permettrai de remarquer à cette occasion, que plus nous avançons dans les recherches d'anatomie pathologique, plus nous rencontrons des changemens d'organisation, des masses organisées ou inorganiques nouvelles, qui ne se rapportent à aucune des dénominations dont nous nous servons pour qualifier certaines maladies. Il seroit à désirer que l'on s'occupât de la nomenclature des objets en même temps que de leur description, afin de mettre de l'ordre dans les idées et d'éviter de longues périphrases.

Digitized by Google

Fig. 130.

rein weissen und zugleich etwas trüben Nervenmasse hat. Die Grenze, namentlich gegen die graue Substanz, ist aber mit blossem Auge manchmal gar nicht zu erkennen. An Spirituspräparaten wird die Unterscheidung fast unmöglich, weil durch die Coagulation die ganze Masse ein trübweisses Aussehen annimmt; man erkennt die Geschwulst nur an den Stellen deutlich, wo sie einen

Fig. 130. Gefässreiches, markiges Gliom der Grosshirnrinde. Präparat No. 53. vom Jahre 1863. Nat. Grösse. Von einem 37jährigen Schneider, der früher an rechtsseitiger Otorrhoe gelitten, 3 Wochen vor seinem Tode zuerst Kopfschmerzen bekommen und 8 Tage später einen 24 Stunden dauernden Anfall mit Bewusstlosigkeit gehabt haben sollte; in der letzten Zeit starke Kopfschmerzen der rechten Seite, Puls von 44 Schlägen, keine Lähmung, Somnolenz. Es fand sich unter dem rechten Tuber parietale eine blasse Anschwellung der Grosshirnhemisphäre, scheinbar fluktuirend, auf dem Durchschnitt ein Kartoffelgrosser, sehr gefässreicher, weicher Knoten von stellenweis markigem, stellenweis braunröthlichem, gegen die Oberfläche hin leicht radiärgestreiftem Gewebe. Schnittfläche feucht, im hinteren Theil eine kleine, mit Flüssigkeit gefüllte Höhle. Die äussere Begrenzung nach vorn, wo die stärkste Gefässentwickelung ist, ziemlich scharf; an dem übrigen Umfange geht das weisslichgraue Gewebe der Geschwulst unmerklich in das anstossende Hirnparenchym über. Die mikroskopische Untersuchung zeigte zahlreiche, meist etwas dickwandige Gefässe, welche ziemlich derbe Balken und Netze bilden, um welche herum das überaus zellenreiche Gewebe liegt. An diesem sieht man frisch eine sehr weiche, körnige Grundsubstanz mit viel scheinbar freien, rundlichen oder ovalen Kernen. Die Mehrzahl von diesen ist klein, etwas glänzend, ungefähr von der Grösse der Körnchen der Retina. Auch liegen sie an manchen Orten so dicht und bündelweis, wie diese. Manche sind aber grösser und mit deutlichen Kernkörperchen versehen, durchschnittlich von der Grösse der Schleimkörperchen-Kerne. Zellen isoliren sich ziemlich leicht und erscheinen dann theils in rundlicher, theils in sternförmiger Gestalt, auch wohl als kurze Spindeln. Nach dem Härten sieht die Grundsubstanz fein faserig und netzig aus, und man erkennt um die meisten, auch kleineren Kerne eine besondere Umhüllungsschicht. In grossen Abschnitten der Geschwulst besteht Fettmetamorphose der Zellen.

Digitized by Google

ız besonderen, z. B. einen wesentlich vasculösen Charakter nimmt. Bei weichen, zellenreichen Gliomen ist der Uebergang die normale Hirnsubstanz gewöhnlich ganz unmerklich, und erscheinen mehr wie einfache weiche Anschwellungen, zuilen wie lobuläre Erweichungen der Hirnsubstanz. Nur bei n härteren Formen macht sich durch die Consistenz die Abenzung etwas schärfer. Aber in der Regel sind auch diese Gliome cht durch ihre ganze Dicke hart; häufiger haben sie einen härren Kern und eine weichere Peripherie, oder auch wohl mehre härtere Stellen inmitten einer grösseren weichen Masse.

Die Gliome sind also meistens sehr weiche, leicht zerdrückre, weisslich, wie man gewöhnlich sagt, medullär aussehende eschwülste, die nur dadurch, dass die Gefässe in ihnen sich ichlicher entwickeln und zugleich immer weiter werden, ein rosies, manchmal ein bläuliches, zuweilen ein sehr charakteristisches ortensiafarbiges Aussehen annehmen. Letzteres zeigt sich naentlich an solchen Stellen, wo die Gefässe aus einer gewissen iefe durchschimmern; wo sie wirklich, sei es an der Oberfläche, ei es auf Durchschnitten, zu Tage liegen, da sieht man auch nit blossem Auge gewöhnlich ihre Stämme und Aeste sehr deutich. In den höchsten Graden der Vascularisation werden sie ehr leicht der Sitz von Haemorrhagien, welche dann für den weiteren Verlauf in hohem Grade bestimmend werden können. Das erste Wachsthum erfolgt meistentheils langsam, so dass grössere Störungen, wie man sie sonst bei der Grösse und dem Sitze dieser Gewächse erwarten sollte, oft erst spät eintreten. Es kommt vor, dass man bei Leuten, die fast gar keine Symptome gehabt haben, solche Geschwülste findet; sobald aber der vasculöse oder haemorrhagische Charakter und damit die Möglichkeit acuter Schwellungen hervortritt, so kann ein wirklich apoplektischer Verlauf stattfinden; ja, es ist nicht leicht, manche Gliome selbst anatomisch von einfachen apoplektischen Blutheerden zu unterscheiden. Das Nächste, was in einem solchen Falle die Aufmerksamkeit erregen muss, ist der Sitz. Die gewöhnliche hämorrhagische Apoplexie hat bekanntlich sehr typische Sitze, und gerade diejenigen Orte, wo Gliome am häufigsten vorkommen, nehmlich die weisse Substanz der Hemisphären, namentlich der Hinter- und Vorderlappen, sowie die Oberfläche des Grosshirns, pflegen bei gewöhnlichen Apoplexien nicht ge-

Digitized by Google

troffen zu werden. Anatomisch handelt es sich also namentlich darum, die hämorrhagischen Gliome von den traumatischen Hämorrhagien, von der acuten Encephalitis (rothen Erweichung) und von den Blutergüssen aus geborstenen Aneurysmen der Hirnarterien zu unterscheiden, was zuweilen nur bei der sorgfältigsten Untersuchung möglich ist*).

*) Als Beispiel möge folgender Fall dienen: Ein 52jähriger Tischler wurde am 23. Januar 1858, angeblich wegen Schlagfluss, in die Charité aufgenommen. Sehr schlechte Angaben des Kranken, Sensorium sehr benommen, kein Kopfschmerz, keine Hitze. Starkes Zittern der Hände und Rumpfmuskeln, jedoch ohne Convulsionen. Sehen und Hören normal. Secessus inscii. Puls mässig voll, nicht beschleunigt. Tod im Sopor am 2. Februar. Autopsie: Linke Hirnhemisphäre sehr vergrössert, Gyri abgeflacht und hervorgedrängt. Eine grosse, geschwulstartige Masse erstreckt sich vom vorderen Ende des Corpus callosum aus in die Substanz der Hemisphäre nach vorn und links; sie springt in den rechten Ventrikel nur wenig, in den linken stark herein, und erreicht mit einem Theil ihres Umfanges die convexe Oberfläche etwas oberhalb des Endes der Sylvischen Grube. Hier ist die Pia mater mit diffusem Extravasat in mässiger Menge erfüllt, die Gefässe stark erweitert. Auf dem Durchschnitt zeigt sich ein stark apfelgrosser, 2¼" langer, 1½" dicker, rundlicher Heerd, innen aus einem weichen, gelb-röthlichen, von ungewöhnlich starken Gefässen und zahlreichen Blutinfiltrationen durchzogenen und dadurch in grosser Ausdehnung dunkelroth aussehenden Gewebe gebildet. Nach hinten hat dasselbe eine losere, etwas maschige Beschaffenheit; nach vorn und aussen enthält es mehrere mächtige, frische Extravasatgerinnsel, von denen einzelne über wallnussgross sind. Ringsumher sehr dichte Gefässinjektion. Eine scharfe Grenze gegen die Nachbarschaft ist nirgends zu sehen. Die umliegende Hirnsubstanz sehr feucht, fast fluktuirend, mit gelblichem Serum reichlich getränkt. Die Hirnhöhlen erweitert und voll Flüssigkeit. — Es entstand nun die Frage, um was es sich handelte. Auf den ersten Blick schien gar keine Geschwulst, sondern nur ein hämorrhagischer Heerd vorzuliegen, dessen Entstehung auf eine vorhergegangene Gefässanomalie bezogen werden konnte. Auch die mikroskopische Untersuchung ergab anfangs fast nichts, als Blut, Gefässe und grosse, zahlreiche Körnchenkugeln, wie sie in der gelben Hirnerweichung vorkommen. Es bedurfte eines sehr anhaltenden und sorgfältigen Suchens, um sich von der Anwesenheit einer Geschwulststruktur zu überzeugen. Sehr schön zeigte sich diese an dem äusseren Umfange, nahe unter der Hirnrinde, jedoch auch an manchen anderen Stellen, selbst da wo die Bildung an weisse Hirnsubstanz grenzte, und in grösseren, von Blut mehr freien Abschnitten im Innern des Heerdes. Hier waren die Zellen prävalirend, die Intercellularsubstanz spärlich, sehr zart, die Zellen relativ klein, meist spindel- oder sternförmig, ihre Kerne ziemlich gross und sehr deutlich. An manchen Orten hatten die zelligen Massen eine deutlich radiäre Anordnung, an anderen folgten sie dem Verlaufe der überaus grossen, vielfach ektatischen Gefässe. An anderen Orten dagegen sah man den Uebergang der gewöhnlichen Neuroglia in das Geschwulstgewebe sehr deutlich, indem die Zellen sich vergrösserten und vermehrten, während die weiche, körnige Intercellularsubstanz noch reichlich vorhanden war. Stellenweis ging dieser Zustand durch Fettmetamorphose der Zellen unmittelbar in Erweichung über. (Präparat No. 10. vom Jahre 1858).

Digitized by Google

Die hämorrhagischen Gliome sind aber nicht blos frisch recht schwer zu erkennen, sondern noch mehr ist dies der Fall, wenn die Hämorrhagie älter ist. Die Blutung ist fast immer eine parenchymatöse: das Blut liegt inmitten der Geschwulst und zwischen ihren Elementen und erzeugt dadurch eine mehr oder weniger starke Anschwellung. Ist es reichlich, so gerinnt es zu dichten Thromben, welche sich sehr bald durch Abgabe von Wasser verdichten, trocken werden und endlich sich entfärben. Es bleiben dann feste, gelbweisse, bräunliche, grünliche, gelbröthliche oder wie sonst gefärbte Knoten von käseartiger Consistenz zurück, welche am meisten Aehnlichkeit mit den bekannten „Fibrinkeilen" der Milz und Nieren, namentlich aber mit alten Thromben (Hämatomen) der Placenta (Bd. I, S. 416) haben, welche aber auch sehr leicht mit anderweitigen käsigen Zuständen, z. B. mit Tuberkeln, Gummigeschwülsten verwechselt werden können. Geschehen im Laufe der Zeit wiederholte Hämorrhagien, so liegen alte und neue Massen mannichfach durch- und neben einander, und gerade dann ist der Farbenreichthum besonders gross. Ein Theil des Blutes, welcher mehr zusammenhängende Thromben bildet, erzeugt grössere weissliche oder hellgelbe, käsige oder „fibrinöse" Knoten; ein anderer, der mehr zerstreut liegt, geht früh in allerlei diffuse, körnige und krystallinische Pigmente von gelber, rother oder brauner Farbe über; die frischesten Theile des Blutes endlich zeigen sich als dunkelrothe, zuweilen schwarzrothe oder bei tieferer Lage als blaurothe Massen. Das Alles zusammen giebt ein äusserst buntes und zugleich sehr mannichfaltiges Bild*).

*) Eine 54jährige Schutzmannswittwe wurde am 8. März 1858 wegen Hemiplegie in die Charité aufgenommen. Man fand sie ganz sprachlos, wenngleich das Bewusstsein nur wenig beeinträchtigt schien. Der Zustand sollte seit 3 Tagen bestehen. Keine Schmerzen, Pupillen normal, Puls von 84 Schlägen, leichte Lähmung der linken Gesichtshälfte und des linken Beines, stärkere des linken Armes, Zunge und Uvula nach rechts gerichtet, Sensibilität im Gesicht erheblich, am Arm weniger, am Bein fast gar nicht gestört, Harnverhaltung. Man diagnosticirt eine Apoplexie. Da sich congestive Anfälle zeigen, so wird eine locale Blutentziehung und kalte Uebergiessungen angewendet. Darnach Besserung: das Bein wird vollständig frei, der Arm kann wenigstens bis zu einem rechten Winkel flektirt werden. Aber die Sprache wird nicht gebessert. Inzwischen stellen sich erschöpfende Diarrhöen ein, die Kräfte sinken, und die Kranke geht schliesslich an hypostatischer Pneumonie am 14. Mai 1858 zu Grunde. Bei der Sektion die linke Grosshirnhemisphäre sehr vergrössert, nach rechts herüberdrängend. Die Dura mater adhärirt hier an einer etwa Achtgroschenstück grossen Stelle

Digitized by Google

Freilich ist dies nicht charakteristisch für das Gliom. Telangiektatische Myxome oder Sarkome können ganz ähnliche Zustände eingehen, und es ist eine feinere Untersuchung immer nöthig. Aber jedenfalls berechtigt das beschriebene Aussehen nicht, besondere Geschwulstspecies daraus zu machen. Die Farbe allein kann den verschiedensten Geschwülsten eigenthümlich sein. So ist unter dem Namen des Chloroma eine, besonders häufig am Gehirn und seinen Häuten gesehene, grüne Geschwulst beschrieben worden*), die jedenfalls in sehr verschiedene Gattungen untergebracht werden muss.

Bei manchen Gliomen zeigt sich mitten in der Substanz eine Fettmetamorphose der Elemente, die eine gewisse Aehnlichkeit mit den Vorgängen der gelben Hirnerweichung darbietet**). Dann zerfliesst die Intercellularsubstanz, und es bilden sich Höh-

---

sehr fest; die Pia ist in grosser Ausdehnung verdickt und mit zahlreichen sehnigen Warzen besetzt. Unter der adhärenten Stelle, etwas oberhalb des Endes der Fossa Sylvii, findet sich eine Geschwulst, welche 2½" lang, 1½" tief und 1½" im Flächendurchmesser misst und sich sehr derb schneidet. Sie besteht auf dem Durchschnitt aus mehreren gelbweissen, käsigen Knoten, von denen man hinter einander 3 stärkere, durchschnittlich kirschengrosse unterscheidet, die in eine weichere, verschiedentlich gefärbte Masse eingesetzt sind. Namentlich nach innen greift bis tief in die weisse Hirnsubstanz eine stellenweis gelbgrüne, stellenweis rostfarbene, von sehr weiten Gefässen durchzogene Lage über, aus der sich eine weisliche Flüssigkeit auspressen lässt. Nach aussen haben die Knoten zunächst intensiv citronenfarbene Ränder, in welche sich einzelne mennigrothe Streifen einmischen. Sodann folgt eine bis ½" dicke, schon für das blosse Auge radiär geordnete, grauröthliche, ziemlich derbe Schicht, welche bis zur Oberfläche reicht und mit den Hirnhäuten sklerotisch verwachsen ist. Ein zweiter, fast vollständig eiförmiger, mehr gleichmässiger Knoten liegt in der rechten Hemisphäre vor dem Anfange der Sylvischen Grube im Vorderlappen, fast unmittelbar an der Basis. Derselbe besteht zum grossen Theil aus einer trockenen, opaken, fast käseartigen, hier und da leicht schwefelgelben Masse, ist nach aussen begrenzt von einer weicheren, graurothen Schicht, nach innen von einer ganz weichen, äusserst gefässreichen Lage. Beide Knoten hatten also manche Aehnlichkeit mit syphilitischen Gummigewächsen. Wenn ich sie trotzdem als Gliosarkome anspreche, so geschieht es, weil die mikroskopische Untersuchung in den weichen Theilen überall eine bedeutend über das Maass gewöhnlicher syphilitischer Wucherung hinausgehende Zellenbildung ergab, die an manchen Stellen in eine ganz sarkomatöse Form (lange Spindelzellen in dichtester Anordnung) überging. Auch die käsigen Stellen enthielten zahlreiche, zellige Anhäufungen, untermischt mit allerlei Pigmentmassen (Hämatoidin). (Präparat No. 67. vom Jahre 1858). Ausserdem ergab die Sektion noch hyperplastische Knoten der Nebennieren, der Nieren und der Leber, Granularatrophie der Nieren, chronische Metritis mit Polypen- und Myombildung, chronische Dysenterie mit Follicularabscessen.

*) Canstatt's Jahresbericht für 1854. Bd. II. S. 42.

**) Virchow. Archiv. Bd. I. S. 198.

Digitized by Google

lungen, ganz ähnlich wie bei der gelben Hirnerweichung, welche ebenfalls ein an der Neuroglia verlaufender, aus fettiger Degeneration der Elemente und Schmelzung der Intercellularsubstanz hervorgehender Zustand ist*). So kann die Geschwulst eine Art von cystoidem Charakter annehmen, und man findet Höhlungen, erfüllt von einer noch mit Körnchenkugeln untermischten, sonst aber klaren Flüssigkeit. Von wirklich cystischen Formen unterscheidet sich diese dadurch, dass sie keine glatte, scharf abgegrenzte, sondern eher eine nach innen rauhe oder zottige**) Wand besitzt, und dass nicht selten mitten durch die Höhle grössere, noch permeable Gefässe frei verlaufen, welche durch die Schmelzung des umgebenden Gewebes blosgelegt sind. Die Geschwulst ist also keine reine Cyste im engeren Sinne des Wortes; es ist nur ein cystoider Zustand.

Sowohl die Fettmetamorphose, als die cystoide Erweichung vergesellschaften sich zuweilen mit parenchymatöser Blutung und führen apoplektisch zum Tode. Diese Form ist anatomisch am schwierigsten zu enträthseln, weil möglicherweise über grosse Strecken gar keine histologischen Elemente vorkommen, welche über den Charakter der Bildung Aufschluss geben. Namentlich in der Mitte der Geschwulst findet sich zuweilen nur hämorrhagisches und fettiges Material neben grösseren, vielleicht gleichfalls fettig metamorphosirten Gefässen. Man muss dann bis zu den äussersten Randschichten fortgehen, um die eigentlichen Geschwulstelemente in floridem Zustande zu sehen; hier aber zeigen sie sich denn auch nicht selten in üppigster Fülle. —

Der Verlauf der Gliome ist im Allgemeinen ein langsamer, und es erklärt sich daraus, dass sie oft zu einer sehr beträchtlichen Grösse anwachsen, ohne irgend welche Zufälle hervorzurufen. Die harten, mehr entzündlichen Formen lassen sich allerdings zuweilen auf ganz bestimmte Veranlassungen zurückführen, wie am besten die mit Ventricular-Hydrops verbundenen, ependymatischen Formen beweisen. Bei den weichen dagegen verliert sich ihr Anfang fast immer in eine ganz unsichere Ferne, und man erfährt in der Regel gar nichts über die örtliche Ur-

*) Eb[illegible]
**) Prä[illegible]hes, cystoides Gliom der Oberfläche d[illegible]

Digitized by Google

sache. In einem sehr charakteristischen Falle*), wo sich neben starkem Hydrocephalus int. ein gegen den Ventrikel hervordrängendes Gliom des rechten Hinterlappens fand, reichten die anamnestischen Thatsachen bis auf 7 Jahre zurück. In anderen wiederum waren bis kurze Zeit vor dem Tode gar keine Zufälle bemerkt, und der Eintritt derselben datirte offenbar von dem Zeitpunkte, wo mit der Geschwulstbildung ganz besondere Ereignisse sich complicirten. Von diesen sind namentlich zweierlei zu erwähnen.

Das erste ist die mit der weiteren Entwicklung so oft verbundene Ausbildung der Gefässe. Damit ist die Möglichkeit grosser Fluxionen (Congestionen) gegeben, welche acute Volumen-

*) Ein 40jähriger Papiermacher wurde am 3. März 1860 wegen „Epilepsie" in die Charité aufgenommen. Er gab an, dass er früher 5 Jahre lang an Herzklopfen gelitten habe; dieses habe nachgelassen, als er vor 7 Jahren ohne bekannte Ursache Krämpfe einstellten. Diese waren theils vollständige, mit Verlust des Bewusstseins verbundene, theils unvollständige. Regelmässig begannen sie mit schmerzhaftem Zucken im linken Bein, zuweilen zugleich mit krampfhafter Streckung des Unterschenkels, starker Brustbeklemmung und starkem und schnellem Herzklopfen; dann folgte der linke Arm. Bei heftigen Anfällen wurde auch die rechte Seite ergriffen. Ein Gefühl der Zusammenschnürung der Brust, das sich zum Halse fortsetzte, ging dem Eintritt der Bewusstlosigkeit voraus. Der Kopf wurde dann hin und hergeworfen, die Augen verdreht, die Oberlippe zerbissen, die Zunge selten vorgestreckt, die Extremitäten herumgeschleudert. Die Anfälle traten gruppenweise, bis zu 14 in einer Gruppe, mit Zwischenräumen zwischen den Anfällen bis zu 1 Stunde und zwischen den Gruppen bis zu 14—3 Stunden, auf. Die geistige Thätigkeit ungestört. Durch örtliche Blutentziehungen, kalte Uebergiessungen, innerlich Zink wurde sowohl die Zahl, als die Heftigkeit der Anfälle sehr gemindert, und es trat in 5 Wochen nur ein Anfall mit Bewusstlosigkeit ein. Im April nahm die Häufigkeit wieder zu, namentlich waren öfters schwache Zuckungen vorhanden. Ein Haarseil im Nacken, Zincum valerianicum, Kissinger Bitterwasser schienen dem Kranken gut zu thun. Allein im Mai zeigten sich Spuren von Alienation, der Kranke lief umher, ohne seine Umgebungen zu erkennen, sang laut, u. s. w. Am 10. Juni ein heftiger Anfall, namentlich mit Ergriffensein der rechten Seite, und mit Bewusstlosigkeit. Dieser wiederholte sich 10mal in einem Tage. In den Zwischenzeiten war der Kranke soporös; es entwickelte sich schnell Lungenödem, welches den Tod brachte. Die Autopsie zeigte ein stark apfelgrosses Gliom des rechten Hinterlappens, welches im Innern eine grosse, mit etwas rauhen, unebenen Wänden versehene Höhle, gefüllt mit etwa 4 Unzen trüber Flüssigkeit enthielt. Um die Höhle herum, jedoch ganz unmerklich in das normale Gewebe übergehend, eine bis zu 5—6‴ dicke, feste Masse, welche gegen die Höhle einzelne balkige Verlängerungen machte und hier eine überwiegend aus grosskernigen, zum Theil radiär geordneten Spindelzellen zusammengesetzte Wucherung bildete. Weiter nach aussen kam man auf nervenlose Stellen, an denen die Neuroglia fast rein, nur mit etwas mehr Zellen, vorhanden war. (Präparat No. 117. vom Jahre 1860).

Digitized by Google

nderungen der Geschwulst hervorbringen und plötzliche Erscheinungen des Hirndruckes (Benommenheit, Sopor, Lähmung) oder der Hirnreizung (Schmerz, Aufregung, Krämpfe) zur Folge haben. Geht die Fluxion in Hämorrhagie über, so kann sie alle Symptome der Apoplexie mit sich führen, ja es kann den Eindruck machen, als liege eine genuine Apoplexie vor. Mit der Gerinnung des Extravasates, der Resorption seiner flüssigen Theile, der Pigmentumwandlung der Blutkörperchen kann ein kürzerer oder längerer Nachlass eintreten, der nachher wieder durch einen apoplektischen, vielleicht tödtlichen Anfall unterbrochen wird. Bleibt es bei der blossen Fluxion, so kann der Anfall sehr schnell vorübergehen und scheinbar völliges Wohlsein zurücklassen. Wiederholen sich aber diese Anfälle, so tritt meist auch in der Umgebung der Geschwülste eine progressive Erweiterung, zuweilen eine ausgedehntere Neubildung von Gefässen ein, und es entwickeln sich entzündliche, meist unter dem Bilde der Erweichung verlaufende Processe.

Das zweite Secundär-Ereigniss ist die Entwickelung eines Hydrocephalus ventricularis. Dieser fehlt bei längerer Dauer des Uebels sehr selten, gleichviel wo die Geschwulst sitzt, was beweist, dass, sei es die Reizung, sei es die Circulationsstörung, weit ausgedehnter ist, als man nach der Lage der Geschwulst erwarten sollte. Am meisten tritt dieser Hydrocephalus natürlich dann hervor, wenn die Neubildung so liegt, dass sie auf grössere Venenstämme oder Sinus ihren Druck unmittelbar ausübt. Diess gilt namentlich von den Gliomen des Thalamus opticus und des Hinterlappens, welche die Venae choroideales, die Vena magna Galeni oder den Sinus transversus comprimiren. Hier erreicht der Hydrocephalus einen colossalen Grad.

Aber weder die Fluxionen und Hämorrhagien, noch der consecutive Hydrocephalus sind dem Gliome speciell zuzuschreiben. Das Hirnsarkom, welches dem Gliome so nahe verwandt ist, macht ganz ähnliche Erscheinungen. Dagegen hat der Gehirnkrebs, der so häufig mit derartigen Zufällen geschildert wird, meiner Erfahrung nach weit weniger eine Neigung zu fluxionären und hämorrhagischen Zufällen, was wohl mit seiner meist geringeren Vascularisation zusammenhängt. Diese Unterscheidung ist desshalb von einiger Wichtigkeit, weil namentlich bei den Gliomen die Frage ihrer Heilbarkeit nicht von vornherein abgelehnt

Digitized by Google

werden kann. Regressive Erscheinungen, insbesondere Fettmetamorphose, kommen in grossem Umfange bei ihnen vor. Damit ist auch die Möglichkeit der Resorption gegeben, und es würde sich nur darum handeln, ob auch die Weiterentwickelung neuer Geschwulstlagen im Umfange des einmal bestehenden Heerdes therapeutisch gehindert werden kann. Ich leugne nicht, dass bis jetzt keine Thatsachen bekannt sind, welche dafür sprechen, aber die Untersuchung ist noch wenig darauf gelenkt worden. Jedenfalls sind temporäre Nachlässe, selbst für längere Zeit zu erzielen*), und auch das ist unter Umständen ein grosser Gewinn für die Kranken und ihre Familien.

*) Eine 29jährige Schuhmachersfrau wurde am 13. November 1860 wegen Schwindels in die Charité geschickt. Sie gab an, seit 5 Wochen mehrere Male des Tages heftige Kopfschmerzen, vorzüglich in der Scheitelgegend, zu haben; dabei Schwere im Kopf, Schwindel und Flimmersehen, unsicherer Gang, Appetitmangel, Uebelkeit und Brechneigung. Man fand bei der Aufnahme einen Puls von 52 Schlägen, etwas benommenes Sensorium, träge Pupillen, normale Thätigkeit der Augenmuskeln, leichte Motilitätsstörnngen der ganzen linken Körperhälfte, falsche Localisirung der Tasteindrücke. Trotz Blutegel und kalter Uebergiessungen in den nächsten Tagen Anfälle heftiger Kopfschmerzen, welche Apathie und Abgeschlagenheit zurücklassen; überdies Schmerz im Nacken, Unruhe, Uebelkeit. Dabei ein Puls von 48 Schlägen. Es wird Calomel bis zur Salivation gegeben. Darnach tritt im Laufe des December allgemeine Besserung ein, obwohl noch jeden Tag von 9 Uhr Morgens bis 6 Uhr Abends leichtere Anfälle fortbestehen. In den folgenden Monaten ist das Befinden so, dass man an blos hysterische Zustände denkt. Erst im April wieder mehr Schmerzen im Hinterkopf, Druck auf die Augen, Schwindel. Trotz des Gebrauches von Jodkali Verschlechterung, die im Mai zunimmt: starke Benommenheit, heftige Schmerzen im Kopfe, zugleich schmerzhafte Anschwellung des Proc. spin. vertebr. II, mehr auf der rechten Seite. Anfangs auf erneuten Calomel-Gebrauch und ein Haarseil Nachlass; allmählich aber zunehmende Paralyse der ganzen linken Körperhälfte und der Sphincteren; Oedem des linken Armes, Gesichtsschwäche, so dass nur noch Hell und Dunkel unterschieden wurde. Tod unter zunehmender Schwäche am 6. Juni 1861. Autopsie: Beiderseits an den Scheitelbeinen nach aussen von den Tubera vertiefte, etwas rothe Stellen mit flacher Hyperostose der Ränder. Die innere Fläche der Schädelknochen rauh, die Glastafel von tiefen Gefässrinnen durchfurcht, unter dem rechten Scheitelbeine die Glastafel fast ganz geschwunden und nur noch ein feines, weissliches Hautrelief von ihr übrig. Die entsprechenden Stellen der Dura stärker vascularisirt, jedoch nicht verdickt. Unter dem rechten Tuber parietale eine stark fluktuirende Anschwellung der Hirnoberfläche von gelblichweisser Farbe: die Gyri hier abgeplattet und verbreitert. Ebenso zeigt sich nach Eröffnung der, besonders links, sehr weiten und mit Flüssigkeit gefüllten Ventrikel über dem rechten Corpus striatum eine kirschengrosse, bläulich durchscheinende, weiche Anschwellung, deren Umgebung etwas hämorrhagisch gefärbt ist. Auf dem Durchschnitt findet sich zwischen beiden Punkten (Convexität und Ventrikel fläche) eine 3½—2½" im Durchmesser haltende Geschwulst. Dieselbe besteht wesentlich aus einem gelblichgrauen Gallertgewebe, in dem hier und da weissliche, scheinbar fettige Zeichnungen, zahlreiche grössere Gefässe und verschiedentlich frische hämorrhagische Züge

Digitized by Google

Meistentheils sind die Hirngliome solitär. Diess gilt naentlich für die weichen Formen, während die sklerotischen ters multipel sind. Auch greifen sie nicht über die Neurolia hinaus. Die äusseren Häute können bei oberflächlicher Lage er Geschwulst an dieselbe oder an deren Umgebung angewachen sein, aber sie sind frei von der Geschwulstbildung. Auch ndere Organe pflegen nicht an dem Processe betheiligt zu sein, twa mit alleiniger Ausnahme der Retina, welche wir bald nachıer besprechen werden. Man kann daher sagen, dass die Hirnıliome in ungewöhnlich hohem Grade als örtliche Uebel wirken ınd, so schwere Zufälle sie auch hervorrufen mögen, doch keine ösartige Natur besitzen. Die harten Formen, sowie die epenlymatischen schliessen sich überdiess ja ohne Weiteres an gewisse chronisch entzündliche Processe an. Aber auch die weichen Formen scheinen sehr häufig durch ganz örtlich einwirkende Ursachen hervorgerufen zu werden. In manchen Fällen ist ein Trauma, das vielleicht eine leichte Hirnquetschung hervorbrachte, die Veranlassung. In anderen lässt sich dies freilich anamnestisch nicht nachweisen; dagegen spricht der Sitz des Uebels*) für eine örtliche Ursache. Nach meinen Erfahrungen ist der gewöhnlichste Sitz einer der Hinterlappen und nächstdem der obere und seitliche Umfang der Grosshirn-Hemisphären, also gerade dieje-

und Knoten hervortreten. Das Ganze bietet daher ein sehr buntes Aussehen und sehr wechselnde Consistenzzustände. Die Alae orbitales sehr atrophirt. Im Auge bis auf kleine Ekchymosen der Retinae keine Veränderungen; der Opticus scheinbar normal, die Papille sehr klein. Die mikroskopische Untersuchung zeigte, dass die grosse Geschwulst ein Myxoglioma haemorrhagicum war, in dem grosse Abschnitte sich ganz rein myxomatös verhielten. An ihnen nehmlich sah man breite Intercellularmassen von reinem, homogenem Schleim, in welchem grössere, meist rundliche Kernzellen in unregelmässigen Abständen an einander lagen. Den weissen Zügen entsprechend nahm die Zahl dieser Zellen zu, die Intercellularsubstanz ab, und so kam man an die mehr gliomatösen Stellen, wo eine körnig-netzige Intercellularsubstanz die sehr zahlreichen, mehr spindel- und netzförmigen Zellen zusammenhielt. (Präparat No. 129. vom Jahre 1861).

*) Ausser den schon angeführten Fällen erwähne ich noch ein grosses, solitäres, telangiektatisches Gliom des Vorderlappens (Präparat No. 166. vom Jahre 1861) von einem 26jährigen Weber, der längere Zeit an heftigem, fixem Kopfschmerz gelitten, Verengerung der rechten Pupille, Strabismus, endlich Somnolenz und Krämpfe bekommen hatte. Die Sektion ergab ausgedehnte Atrophie der Glastafel, Verdünnung und starke Vascularisation der Dura mater, grosse Ausdehnung des Gehirns und Abplattung der Gyri, besonders rechts. Mässige Erweiterung der Ventrikel. Der rechte zum grossen Theil gefüllt durch eine markig aussehende Geschwulst, welche fast den ganzen Vorderlappen einnimmt, über 3 Zoll lang, 2 Zoll hoch ist, ihrem grösse-

Digitized by Google

nigen Theile, welche bei traumatischen Einwirkungen (Schlag, Fall auf den Hinterkopf u. s. w.) am leichtesten getroffen werden. Geschwülste der grossen Centralganglien (Seh- und Streifenhügel) sind in der Regel Sarkome oder Krebse.

Hyperplastische Gliome kommen zuweilen congenital vor. Ob von den als partielle Hypertrophie des Gehirns beschriebenen Fällen mit und ohne Ectopie (Encephalocele) manche hierher gehören, wage ich nicht zu bestimmen; jedenfalls spricht die hier zu erwähnende Form der congenitalen Sacralgeschwulst sehr für eine solche Möglichkeit. Ich habe einen Fall gesehen, wo sogar bei zwei Kindern derselben Mutter eine Gliombildung sich wiederholt zu haben scheint. Das erste Mal war die Untersuchung von einem anderen Arzte ausgeführt worden, der die Geschwulst für Krebs gehalten hatte. Das zweite Mal haben wir selbst durch die Güte des Herrn Dr. Strassmann Gelegenheit gehabt, die Untersuchung machen zu können; es ergab sich, dass es sklerotische Gliome waren, die in Form harter Tumoren aus der Hirnmasse sich hervorgewölbt hatten. Gleichzeitig fanden sich sonderbare Myome am Herzen*). —

Ich füge hier eine Geschwulstform an, von der ich es dahin gestellt sein lassen muss, ob sie im engeren Sinne des Wortes als Gliom aufzufassen ist, die Hyperplasie der Zirbel. Bei der Unsicherheit über die physiologische Bedeutung des Organs und seiner Elemente vermag ich es natürlich nicht zu entscheiden, ob die durch wuchernde Vermehrung dieser Elemente entstehende Geschwulst nicht vielmehr zu den Neuromen gerechnet werden muss. Allein ich kann behaupten, dass manche Gliome der Hirnsubstanz den hyperplastischen Tumoren der Zirbel sowohl äusserlich, als in der Beschaffenheit ihrer Elemente höchst ähnlich sehen. Auch hat meines Wissens noch niemand die nervöse Natur der vielstrahligen Zellen der Zirbel (S. 129) bestimmt dargethan.

Die Hyperplasie der Zirbel muss wohl von dem Hydrops cysticus conarii (Bd. I. S. 184) unterschieden werden, wel-

---

ren Theil nach aus einer runden, entfärbten, hellgraubräunlichen Masse besteht. Im unteren Theil des Vorderlappens noch eine zweite Geschwulst von 2½ Zoll Durchmesser, nach vorn mit einer blutgefüllten Höhle versehen.

*) v. Recklinghausen. Verhandl. der Berliner geburtshülfl. Gesellschaft. 1863. XV. S. 73.

Digitized by Google

cher darin besteht, dass die kleine, am Grunde der Zirbel gelegene Höhle sich schliesst und unter Anhäufung wässeriger Flüssigkeit sich sehr bedeutend erweitert. Aeusserlich und symptomatologisch können beide Zustände ganz gleich sein. Die Hyperplasie bildet eine solide, graurötliche, schwach lappige oder auch glatte, rundliche Geschwulst, welche bis Wallnussgross und darüber werden kann. Auf dem Durschschnitt zeigt sie das bekannte graue, feuchte, mit Gefässen reichlich durchzogene Gewebe der Zirbel, in dem bei älteren Personen auch Sandkörper in grösserer Zahl nicht zu fehlen pflegen. Histologisch sind die zelligen Elemente etwas grösser und fester, als normal.

Obwohl die älteren Beobachtungen in Beziehung auf die Natur der Geschwulst nicht ganz zuverlässig sind, so stimmen sie doch mit meiner Erfahrung überein, dass die Hyperplasie sehr frühzeitig auftreten kann*). Ich selbst sah die Vergrösserung schon bei einem 6jährigen, nach den Masern unter Erscheinungen der Arachnitis gestorbenen Knaben, bei dem die Autopsie nur eine starke Hyperämie der Marksubstanz ergab. Aber auch bei älteren Personen kommt die Hyperplasie vor**). So sah ich sie erst neuerlichst bei derselben Frau, von der ich früher (S. 117) das Psammom der Dura mater erwähnte***). Ob von den als Krebs beschriebenen Fällen der Zirbel manche hierher gehören, vermag ich nicht zu entscheiden. Jedenfalls haben die meisten dieser Anschwellungen eine grosse Bedeutung für die Gehirnzustände. Sie wirken theils durch Druck auf die Vierhügel, theils durch Compression der Vena magna Galeni, welche ihrerseits leicht die Ursache von Hydrocephalus wird. —

Mit einer gewissen Zaghaftigkeit erwähne ich hier noch einer geschwulstartigen Bildung, nehmlich partieller Hyperplasien der Marksubstanz der Nebennieren. Bekanntlich ist von vielen neueren Beobachtern diese Substanz für eine wesentlich nervöse angesehen worden. Es ist möglich, aber der schon frü-

*) Morgagni. De sedibus et causis morborum. Epist. I. art. 2. (13jähriger Knabe). Joh. Fr. Meckel. Deutsches Archiv für die Physiologie. 1815. Bd. I. S. 644 (9jähriger Knabe). Oesterlen. Jahrb. für praktische Heilkunde. 1845. S. 409 (8jähriges Kind).

**) Gilb. Blane. Transact. of a society for the improvement of med. and chirurg. knowledge. Lond. 1800. Vol. II. p. 198. Lieutaud. Hist. anat. med. Goth. et Amst. 1796. Vol. II. p. 363 (Lib. III. obs. 177).

***) Präparat No. 2b. vom Jahre 1864.

Digitized by Google

her von mir hervorgehobene*) Umstand, dass ausser den gewöhnlichen Elementen der Marksubstanz sympathische Ganglienzellen, zuweilen in beträchtlicher Menge, darin vorkommen, fordert wenigstens zu einiger Vorsicht auf. Andererseits lässt sich nicht leugnen, dass die gewöhnlichen Elemente (sehr zarte, blasse, schwach körnige, theils sternförmige, theils unregelmässige Zellen mit verhältnissmässig grossen Kernen und Kernkörperchen) der Marksubstanz der Nebennieren nicht wenige Uebereinstimmung mit den Elementen der Zirbel zeigen, und das ist der Grund, weshalb ich die betreffenden Geschwülste vorläufig den Gliomen anreihe. Man findet nehmlich zuweilen die Nebennieren knotig aufgetrieben, in der Art, dass 3, 4 und mehrere erbsen- bis kirschengrosse, rundliche Anschwellungen auf ihrer Fläche hervortreten. Schneidet man ein, so sieht man diese aus der Marksubstanz hervorgehen, und da sie dieselbe Zusammensetzung zeigen, so liegt wenigstens kein Bedenken vor, sie als partielle Hyperplasien zu bezeichnen. Einmal fand ich sie sogar in demselben Fall mit Gliomen des Hirns (S. 142, Anm.). —

Das Gliom scheint ausserdem an einer bestimmten Region vorzukommen, nehmlich am unteren Ende der Nervenaxe, als eine Art der so vieldeutigen und vielgestaltigen congenitalen Sacralgeschwülste. In einem Falle**) sah ich, dass der Stiel des Gewächses sich continuirlich in den Wirbelkanal fortsetzte und mit dem Filum terminale zusammenhing. Man muss sich dabei, wie wir ja schon früher (Bd. I. S. 177) bemerkt haben, erinnern, dass das Rückenmark ursprünglich bis an das Ende des Wirbelkanals reicht. Findet nun da eine hyperplastische Entwickelung der Neuroglia Statt, so kann das Gewächs hervortreten, die Schliessung des Wirbelkanals hindern und sich in Gestalt einer grossen Geschwulst am Anus und Steissbein hervordrängen. Die innere Substanz dieser Geschwulst hatte eine grosse Aehnlichkeit mit Hirnmasse, namentlich mit der Kleinhirn-Rinde. Sie war mässig gefässreich, von markigem Aussehen, weicher Consistenz und mehr homogener Beschaffenheit, und enthielt histologisch in einer sehr weichen körnigen Grundsubstanz eine grosse Masse

*) Virchow. Archiv. 1857. Bd. XII. S. 483.
**) Virchow. Verhandlungen der geburtsh. Gesellsch. 1858. Bd. X. S. 68. Monatsschrift für Geburtskunde. 1857. Bd. IX. S. 259. Präparat No. 65. vom Jahre 1857.

Digitized by Google

kleinerer und grösserer Kerne und Zellen, in ähnlicher Anordnung, wie sie sich in der Rindensubstanz des Kleinhirns finden. Allein nicht jedesmal, wo sich eine solche Bildung in congenitalen Sacralgeschwülsten findet, ist man berechtigt, sie als blosse Hyperplasie aufzufassen; ich habe später*) auch in solchen, welche von dem Spinalkanal ganz getrennt waren, dasselbe Gewebe angetroffen, wo es nur als heteroplastische Bildung zu deuten war. Ich werde darauf bei den Teratomen zurückkommen, erwähne es aber hier, da es für einige andere Fälle von Bedeutung ist. —

Weiterhin habe ich zu gedenken der Form, welche an den Nerven, insbesondere an den Hirnnerven, vorkommt, welche als unmittelbare Ausstülpungen der Hirnsubstanz sich darstellen, am häufigsten am Acusticus. Es giebt eine gewisse Zahl von sogenannten Neuromen des Acusticus, welche wesentlich aus der Neuroglia (Perineurium) hervorgehen. Ob auch in den peripherischen Nerven dasselbe stattfindet, ist wenig sicher, weil eine genaue Revision der Neurome nicht stattgefunden hat, seitdem man die genauere Kenntniss sowohl von denjenigen Formen gewonnen hat, die ich neulich schon erwähnte, nehmlich von den myxomatösen, als auch von den eigentlichen, wahren Neuromen; indessen nach den älteren Beschreibungen halte ich es nicht für unwahrscheinlich.

Endlich ist in diese Reihe hineinzubringen eine gewisse Zahl von Geschwülsten der Retina, die in der letzten Zeit meist unter dem Namen von Carcinoma bulbi gingen. Es sind progressive Entwickelungen aus dem weichen Bindegewebe der Retina, welche in ihrer Zusammensetzung ziemlich vollständig übereinstimmen mit den beschriebenen Hirngeschwülsten. Gerade hier ist aber die Grenze gegen die Sarkomform sehr schwer zu ziehen, und es wird einer sehr sorgfältigen weiteren Beobachtung bedürfen, um innerhalb des Gebietes der Retinalgeschwülste die gliomatösen auszusondern, was für die Prognose vielleicht von sehr erheblicher Bedeutung sein dürfte.

Die Frage über die Natur der markigen Geschwülste der Retina ist schon seit langer Zeit Gegenstand des Streites gewesen.

*) Virchow. Verhandlungen der geburtshülfl. Gesellsch. 1863. Bd. XV. S. 37.

Digitized by Google

Es ist namentlich das Verdienst Wardrop's*), nicht nur die Frage angeregt, sondern auch gezeigt zu haben, dass es sogenannte Krebse oder wie er sagte, Schwämme des Auges gebe, welche nur von der Retina ausgehen, unter Verödung des Glaskörpers die hintere Augenkammer füllen, die Choroides frei lassen und eine becherförmige Masse bilden, welche einerseits mit dem Nervus opticus, andererseits mit der Ora serrata zusammenhänge. Maunoir**) hat diese Erfahrung aufgenommen und darnach sein schon erwähnte (S. 124) Lehre von dem Markschwamm ausgebildet. Seitdem hat man lange Zeit in der Ophthalmologie Mark-schwamm (Fungus medullaris, Sarcoma medullare, Fungoides) und Krebs (Cancer, Scirrhus, Carcinoma) unterschieden***), und zwar in einem wesentlich anderen Sinne, als Joseph Beer eine Exophthalmia fungosa s. sarcomatosa von der Exophthalmia scirrhosa und carcinomatosa getrennt hatte. Denn bei ihm ging der Fungus von der Bindehaut, bei den Späteren von der Netzhaut aus.

Natürlich knüpfte sich an diese Unterscheidung leicht der Gedanke von der mehr gutartigen Natur des Fungus. Für eine solche schien einerseits der dauernd glückliche Erfolg mancher nach Markschwamm vorgenommener Exstirpationen des Auges†† andererseits die spontane, unter Schrumpfung des Augapfels (Phthisis s. Atrophia bulbi) verlaufende Rückbildung des Uebels zu sprechen. Freilich waren beide Fälle nicht nur selten, sondern auch contestabel, und die Mehrzahl der Beobachter blieb daher schliesslich bei der Einheit der Krankheit als einer carcinomatösen stehen. Nur Einzelne hielten daran fest, den Markschwamm in eine nähere Beziehung zu den nervösen Theilen zu setzen, insbesondere ihn geradezu als eine Hypertrophie der Nerven zu bezeichnen†††).

*) Wardrop. Observations on fungus haematodes. p. 193.

**) Maunoir. Mém. sur les fongus méd. et hémat. p. 21.

***) Weller. Die Krankheiten des menschlichen Auges. 4. Aufl. Berlin. 1830. S. 405, 447. K. Himly. Die Krankheiten und Missbildungen des menschl. Auges. Berlin. 1843. Bd. I. S. 501, 509. Warren. Observ. on tumours. p. 512.

†) J. Beer. Lehre von den Augenkrankheiten. Wien. 1817. Bd. II. S. 222.

††) Eine Zusammenstellung solcher Fälle bei C. G. Lincke. Tractatus de fungo medullari oculi. Lips. 1834. p. 141. vgl. Rob. B. Carter. Med. Times and Gaz. 1863. Dec. p. 583.

†††) K. Canstatt. Ueber den Markschwamm des Auges und das amaurotische Katzenauge. Würzb. 1831. S. 58. H. de Zimmermann. Diss inaug. pertractans fungum medullarem oculi. Vienn. 1832. p. 38.

Die anatomische Untersuchung konnte natürlich hier allein entscheiden. Denn die Bösartigkeit haftet an sehr verschiedenen Strukturelementen (Bd. I, S. 31), und es handelt sich vielmehr um die Skala der Bösartigkeit, als um die absolute Scheidung von gut- und bösartig. Aber leider ergiebt die grobe anatomische Untersuchung nicht viel mehr, als die allerdings unzweifelhafte Thatsache, dass weiche Geschwülste von der Retina ausgehen. Weller*) erwähnt eines amaurotischen Auges, in welchem die ganze Netzhaut mit grossen braunröthlichen und gelblichweissen, sich tief in den Glaskörper hineinerstreckenden Auswüchsen besäet war, aber er unterscheidet diese Erkrankung noch von dem Markschwamm. Unter den Fällen, welche speciell hierher gehören, ist am häufigsten der von Saunders**) reproducirt worden. Ein 9 Monate altes Kind erkrankte zuerst auf dem linken Auge, welches schliesslich als eine apfelgrosse, rothe Masse aus der Augenhöhle hervortrat. Im Alter von 15 Monaten wurde das rechte Auge ergriffen. Drei Monate später starb das Kind und man fand die Retina dieses Auges in eine fungöse, in kleine Läppchen getheilte Geschwulst umgewandelt, welche den Raum des Glaskörpers und der Linse einnahm und von der Choroides durch eine trübe, gerinnbare Flüssigkeit getrennt war. Der linke Augapfel war ganz in eine harte, fibröse und gefässreiche Masse verwandelt, in welcher die einzelnen Theile nicht mehr zu erkennen waren. Lincke***) berichtet von einem Kinde, bei dem dessen Mutter schon in der 5. Woche nach der Geburt nach einer doppelseitigen Ophthalmie das Katzenauge (es war das linke) bemerkte und das in der 30. Woche starb. Auch hier fand sich Netzhautablösung durch eine gelbliche Flüssigkeit, die Netzhaut selbst trichterförmig gefaltet und an ihrer äusseren Fläche mit einer halb haselnussgrossen, ½" langen, sehr weichen, pulpösen, weiss und hirnähnlich aussehenden, an der Oberfläche lappigen Geschwulst besetzt. Aehnliche Fälle haben auch Ware†),

*) Weller a. a. O. S. 358.

**) Saunders. A treatise on some practical points relating to the diseases of the eye. Lond. 1816. p. 145. Pl. II. fig. 6. Derselbe Fall findet sich bei Wardrop (Obs. on fungus haem. p. 47, 193), Weller (a. a. O. S. 607. Taf III. fig. 5.) und Lincke (l. c. p. 160, Tab. III. fig. 5) beschrieben und abgebildet.

***) Lincke l. c. p. 54. Tab. I. fig. 1—2. Tab. III. fig. 4.

†) Wardrop. Obs. on fungus haem. p. 66.

Digitized by Google

Mackenzie*), Fritschi**) beobachtet. Besonders sorgfältig beschreibt Panizza***) einen Fall, der sowohl bei Lebzeiten, als nach der Exstirpation des Bulbus die grösste Aehnlichkeit mit bösartigem Markschwamm darbot und doch günstig verlief. Hier fand sich die Choroides ganz normal, die mit den äusseren Theilen der Retina zusammenhängende Masse der Geschwulst durch seröse Flüssigkeit von der Choroides abgetrennt; nach der Ablösung der Geschwulst blieb ein trichterförmiger Strang zurück, der von der Linse zum Opticus ging.

Man kann hier, wie in ähnlichen Fällen, die Frage aufwerfen, ob die Geschwulstmasse nicht einfach der hinteren Fläche der Retina aufgelagert war. In der That hat Sichel†) eine Reihe solcher Fälle, sowohl vom Menschen, als vom Pferde, unter dem Namen der subretinalen Exsudate beschrieben und die scheinbare Geschwulstmasse als plastisches, eiteriges, eingedicktes Exsudat gedeutet. Nun ist ja hinreichend bekannt, dass subretinale Exsudate mit Ablösung der Netzhaut von der Aderhaut vorkommen, gewöhnlich freilich in der von Wardrop††) mit dem Namen des Hydrops choroidis bezeichneten flüssigen Form; es ist aber nicht zu leugnen, dass hier auch Eiter vorkommen mag. Aber jedenfalls pflegt dieser in flüssiger Form und nicht als eine feste Anhäufung vorzukommen. Auch hat Sichel den Nachweis des Eiters in jenen Fällen nicht geführt, und das von ihm gelieferte Beispiel einer traumatischen eiterigen Endophthalmitis vom Kaninchen†††) giebt ein Bild, welches sich so sehr unterscheidet von den Fällen beim Menschen, dass ich seine Deutung dieser Fälle um so mehr für eine willkürliche halten muss, als er andererseits behauptet, wirkliches Encephaloid des Auges durch antiphlogistische Behandlung geheilt zu haben*†).

Die spontane Rückbildung krebsartiger Uebel des inneren

*) W. Mackenzie. Praktische Abhandlung über die Krankheiten des Auges. Aus dem Engl. Weimar. 1832. S. 531.

**) J. Fritschi. Die bösartigen Schwammgewächse des Augapfels und seiner nächsten Umgebung. Freib. im Br. 1843. S. 215.

***) Bartol. Panizza. Ueber den Markschwamm des Auges. Deutsch. Weimar. 1828. S. 7. Fig. 4–7.

†) Sichel. Iconographie ophthalm. p. 505. Pl. XLIX. Fig. 1–5.

††) Wardrop. Essays on the morbid anatomy of the human eye. Lond. 1818. Vol. II. p. 64. Pl. XV.

†††) Sichel ebendas. p. 513. Pl. L. Fig

*†) Sichel ebendas. p. 573.

Digitized by Google

Auges ist schon von früheren Beobachtern angegeben*), aber welcher Natur diese Uebel waren, wissen wir nicht. Meiner Meinung nach ist es sehr wahrscheinlich, dass es Gliome waren, aber beweisen lässt es sich nicht. Eine Zeit lang hat man freilich geglaubt, der eigenthümlich metallische, zuweilen goldgelbe Glanz des Augenhintergrundes, von welchem Beer**), jedoch ohne alle weitere Ausführung über die Natur des Uebels, den Namen des amaurotischen Katzenauges hergenommen hatte, sei ein specifisches Zeichen des Krebses. Aber es hat sich immer bestimmter herausgestellt, was die besseren Beobachter schon lange wussten, dass dieses Aussehen bei den verschiedensten subretinalen Producten, namentlich auch bei Hydrops choroidis internus, vorkommt***). Nachdem A. v. Gräfe†) es endlich wahrscheinlich gemacht hat, dass wenigstens das goldgelbe Aussehen von einer Fettmetamorphose der Retina herrührt, hat es vollends seine Bedeutung verloren.

Es könnte sich daher nur fragen, ob jene festen Massen durch irgend einen anderen Process erzeugt würden. Der Einwand von Radius††), dass die heilenden Fälle auf Hydrops choroidis zu beziehen seien, ist für die anatomisch untersuchten nicht zulässig. Dagegen ist die Meinung aufgestellt worden, dass sie skrophulöser†††) oder gar tuberkulöser*†) Natur seien. Was Skrophulose angeht, so würde sie nichts entscheiden, denn gewöhnlichen Produkte sind gerade hyperplastische. Wahre ulose aber dürfte am wenigsten eine solche Neigung zu r Heilung zeigen; zum mindesten ist letztere dabei niemals sen worden. Auch die traumatische Entstehung kann hier

. Hecker's literar. Annalen der ges. Heilk. 1829 Bd. XIII.
arstellung der Krankh. des menschl. Auges. Berlin. 1838.
Prael. Gräfe und Walther's Journal. 1830. Bd. XIV.
d. chir. Transact. 1829. Vol. XV. p. 235. Weller

II. S. 495.
. 373. Himly a. a. O. Bd. I. S. 510. Bd. II.
Sichel a. a. O. p. 565. Pl. LVI. fig. 1, 2, 4.
Lond. Path. Soc. 1847. Vol. I. p. 139.
phthalmologie. 1855. Bd. II. 1. S. 219. 1858.

ftschrift. Bd. II. S. 51.
Chelius. Handb. der Augenheilkunde.
a. O. S. 417.
Rep. 1858. July. p. 172.

Digitized by Google

nicht entscheiden, da manche ganz bösartig verlaufende Geschwülste des Augapfels nach Schlägen und Stössen auf das Auge sich entwickeln.

Es folgt aus dem Mitgetheilten, dass nur auf dem Wege einer genauen histologischen Untersuchung eine Entscheidung möglich ist. Eine solche wurde zuerst von Bernh. Langenbeck*) vorgenommen. In einem schon von Mühry**) unter dem Namen des Fungus medullaris beschriebenen Präparate, bei dem freilich die Erkrankung bis zum Chiasma zurückreichte, glaubte er doch nur die Elemente des Opticus und der Retina, also eine Hypertrophie erkennen zu können. Weiterhin schildert er kleine Geschwülste der Netzhaut, die bis zur doppelten Grösse eines Mohnkornes reichten, unter dem Namen von Neuromen der Retina***); sie sassen in der „Corticalsubstanz" der Netzhaut und waren nach Langenbeck's Ansicht aus einer Zunahme der Markkügelchen hervorgegangen. Diese Angaben waren, wie es der mangelhafte Zustand des damaligen Wissens über die feinere Anatomie der Netzhaut mit sich brachte, noch sehr unsicher; indess zeigen sie doch, dass der einmal angeregte Gedanke nicht verloren ging.

Die nächstfolgenden Beobachter blieben bei der Uebereinstimmung mit Carcinoma medullare stehen. Namentlich v. Rapp†) wies in einem Falle etwas unregelmässige „Kugeln" mit körnigem Inhalt, in einem anderen geschwänzte Körperchen nach. Fritschi††) unterschied ein „zelliges" Grundgewebe, welches grössere, gleichsam lappige Abtheilungen bildet und die zahlreichen Gefässe trägt, und darin eingebettet die markige, aus eckigen, elliptischen und runden „Kugeln" bestehende Masse. Die Kugeln, welche sich vielfach wie zu einer Faser aneinanderreihten, standen der Grösse nach zwischen den Kügelchen des Hirnmarkes und denen der Corticalsubstanz des Gehirns. So richtig diese Beschreibung im Grossen ist, so wenig belehrt sie uns über die Stellung der Geschwulst. Erst Robin erklärte in einem Falle

*) B Langenbeck. De retina observationes anatomico-pathologicae. Gotting. 1836 p. 168.
**) A. Mühry. Ad fungi medullaris oculi historiam symbolae aliquot. Gotting. 1833. p. 35.
***) Langenbeck l. c. p. 170. Taf. IV. a—c.
†) v. Rapp. v. Ammon's Monatsschrift. 1840. Bd. III. S. 391.
††) Fritschi a. a. S. 254.

Digitized by Google

von Sichel*), für welchen dieser eben den Namen des Pseudencephaloids aufgestellt hat, die markige Geschwulst der Retina sei ausschliesslich aus normalen Elementen zusammengesetzt, welche hauptsächlich den „Körnern" (myélocytes) der hinteren Schichten entsprechen, und er wiederholte bei dieser Gelegenheit die schon von Wardrop ausgesprochene Ansicht, dass überhaupt ein Krebs der Netzhaut noch nicht nachgewiesen sei. Mandl**) bestätigte das Nichtvorkommen der sogenannten Krebszellen in den Geschwülsten der Retina, glaubte aber nichtsdestoweniger diese für Krebse halten zu dürfen. Lebert***) dagegen bestritt diese Angabe, indem er das Vorkommen der specifischen Krebszellen aufrecht zu erhalten suchte. Nichtsdestoweniger haben auch spätere Beobachter sich in anderem Sinne aussprechen müssen, und Lebert†) selbst hat einen Fall von „atrophischem Krebs" des Auges mitgetheilt, der gegen ihn zeugt. Hulme††) hat einen bösartig verlaufenden Fall beschrieben, wo nur ganz kleine, rundliche, etwas unregelmässige Zellen die Retinal-Geschwulst zusammensetzen; freilich erwähnt er nichts von der Identität dieser Elemente mit denen der normalen Netzhaut. Auch die Beschreibungen, welche Hulke†††) von medullären Krebsen der Retina und des Opticus liefert*†), stimmen wenig mit den sonst bekannten Formen des Krebses. Dagegen hat Schweigger**†), mit grosser Bestimmtheit die Bildung einer markigen Retinalgeschwulst aus einer Hyperplasie der Körnerschicht nachgewiesen, und sowohl Heinr. Müller***†) als Klebs***††) fanden, freilich unter etwas anderen Verhältnissen, beträchtliche „Hypertrophie" der Netzhaut und der Aderhaut. Ob

*) Sichel Gaz. méd. de Paris. 1857. No. 30. p. 472. Iconogr. ophth. p. 582. Pl. LXV. fig. 8—15.
**) Mandl. Anatomie microscopique. Paris. 1848—1857. T. II. p. 353.
***) Lebert. Traité des maladies cancéreuses. p. 844.
†) Lebert. Traité d'anat. path. T. I. p. 320. Pl. XLIII. fig. 1—3.
††) Hulme. Transact. of the Path. Soc. London. 1858. Vol. IX. p. 365. Pl. XI. fig. 5—6. Beale's Archives. Vol. I. p. 238.
†††) Hulke. The Royal London Ophth. Hosp. Reports. 1863. Vol. IV. 1. p. 86.
*†) Galenzowsky (Monit. des hôp. 1860. Canstatt's Jahresb. für 1860. Bd. III. S. 102) bespricht eine vielleicht hierher gehörige Geschwulst, die jedoch nur ophthalmoskopisch untersucht zu sein scheint.
**†) Schweigger. Archiv f. Ophthalmologie. Bd. VI. 2. S. 324. Taf IV. Fig. 9—12. vgl. v. Gräfe. Ebendas. Bd. VII. 2. S. 46.
***†) H. Müller. Würzb. Verhandl. 1858. Bd. IX. Sitz.-Ber. S. LXI.
***††) Klebs. Mein Archiv. 1862. Bd. XXV. S. 377. Taf. II. Fig. 6—7.

Digitized by Google

der Fall von Dézaneaux*) von einer scheinbar gutartigen „fibrösen“ Geschwulst in der Gegend der Papille hierher gehört, wage ich nicht zu entscheiden.

Wenn es daher nicht mehr zweifelhaft sein kann, dass es eine besondere, aus relativ homologen Elementen zusammengesetzte Retinalgeschwulst giebt, so muss die Frage nach ihrer klinischen Bedeutung zunächst zurückstehen. Vielmehr ist zuerst zu entscheiden, ob die Elemente der Geschwulst wirklich aus dem Nervengewebe hervorgehen. Schon einige frühere Beobachter, namentlich Dzondi**) und Kluge***), liessen den Markschwamm aus dem Zellgewebe und zwar den des Auges aus dem Neurilem des Opticus hervorwachsen. Aber dieser Nerv ist im Anfange wenigstens meist ganz unbetheiligt; das Gewächs beginnt in der Netzhaut, und es handelt sich daher darum, ob ihre Elemente im Sinne Langenbeck's nervöse sind oder nicht. Die Möglichkeit einer solchen Unterscheidung ist erst durch die genaueren Untersuchungen Heinr. Müller's und seiner Nachfolger eröffnet worden. Ich selbst habe schon vor längerer Zeit auf ein interstitielles Gewebe der Netzhaut hingewiesen, welches in manchen Fällen der Sitz fettiger Metamorphosen wird†). Andere Beobachter sind ungleich weiter gegangen. Namentlich Blessig††) sprach geradezu den grössten Theil der Retina als Bindegewebe an, und Max Schultze†††), dem es zuerst gelang, die feinere Analogie mit dem Zwischengewebe des Gehirnes zu zeigen, nahm wenigstens einen sehr grossen Theil der Körner- und Zwischenkörnerschichten als bindegewebig. Noch jetzt ist diese Streitfrage nicht völlig erledigt; ich trage aber kein Bedenken, mit Schultze ausser den eigentlich bindegewebigen Stützfasern insbesondere die Zwischenkörnerschicht und gewisse Bestandtheile

*) Dézaneaux. Gaz. des hôp. 1856. No. 108. Canstatt's Jahresber. f. 1856. Bd. IV. S. 391.

**) Dzondi. Lehrbuch der Chirurgie. Halle. 1824. Bartcky. Diss. inaug. sistens observationem singularem fungi medullaris in corde. Hal. 1819. p. 41.

***) Betschler. Rust's Magazin. Bd. XIII. S. 212.

†) Virchow. Archiv. 1856. Bd. X. S. 177, 408. Würzb. Verh. 1859. Bd. X. Sitzungs-Berichte S. XXXVI.

††) Blessig. De retinae textura disquisitiones microscopicae. Diss. inaug. Dorpat. 1855. p. 83.

†††) M. Schultze. Observationes de retinae structura penitiori. Bonn. 1859. p. 8. Für den Opticus vgl. Klebs. Mein Archiv. 1860. Bd. XIX. S. 321.

Digitized by Google

der Körnerschichten als interstitielles Gewebe anzusehen und letztere der Neuroglia der Centralorgane parallel zu setzen.

Aus diesem Gewebe gehen die Geschwülste hervor, welche ich Gliome der Retina nenne. Aber freilich gehen aus demselben auch mancherlei entzündliche Neubildungen, sowie andere Geschwülste hervor, welche ich nach der von mir angenommenen Eintheilung zu den Sarkomen stellen muss. Dahin zählen insbesondere die mehr grosszelligen Geschwülste, welche die meisten Autoren als Markschwämme, Encephaloide oder geradezu als Krebse bezeichnen. Letzteres halte ich für Unrecht; wahre Krebse gehören auch nach meinen Beobachtungen zu den grössten Seltenheiten an der Netzhaut; was nicht Gliom ist, kann in der Regel ohne Weiteres als Sarkom betrachtet werden. Die Hauptschwierigkeit liegt aber darin, dass auch hier Mischformen vorkommen. Ich habe Geschwülste gesehen, welche unmittelbare Uebergänge von dem Gliom zum Sarkom darstellten; am deutlichsten in einem von Herrn v. Gräfe exstirpirten Auge eines 3jährigen Kindes*). Ein solcher Uebergang ist vielleicht sehr häufig; wenigstens scheint mir diese Voraussetzung am besten die Mannichfaltigkeit des Verlaufes zu erklären.

Dazu kommt, dass eine scharfe Grenze zwischen Gliomen und entzündlichen Neubildungen der Netzhaut nicht besteht. Wie jede hyperplastische Entwickelung je nach Umständen einen entzündlichen und einen nicht entzündlichen Verlauf nehmen kann, so ist es auch hier der Fall. Die Erfahrung lehrt, dass gar nicht selten der Anfang des „Markschwammes“ mit einer Ophthalmie zusammenfällt. Der Name Gliom passt von dem Augenblicke an, wo die Neubildung, mag sie auch entzündlich sein, einen mehr dauernden Charakter und eine geschwulstartige Form annimmt, natürlich immer vorausgesetzt, dass sie aus homologen Elementen aufgebaut ist. Eine eiterige Retinitis kann niemals ein Gliom erzeugen.

Aus dieser Darstellung geht hervor, dass die älteren Beschreibungen nur mit grosser Vorsicht zu verwerthen sind. In den meisten Fällen ist es durchaus nicht mehr festzustellen, ob die Geschwulst ein einfaches oder entzündliches Gliom, ob sie ein Sarkom oder ein Gliosarkom war. Die Behauptung von

*) Archiv für Ophthalmologie. 1860. Bd. VII. 2. S. 45.

Digitized by Google

Travers*) kann ich nicht zugestehen, dass dieselbe Geschwulst ganz verschiedene Eigenschaften annehme, je nachdem sie von verschiedenen Geweben ausgehe, dass also blaue und schwarze Knoten den Fungus der Choroides, markige den des Opticus und des Gehirnes, braune fibröse den der Sclerotica charakterisiren, dass aber diese trotzdem sämmtlich identisch seien. Auch in der Aderhaut giebt es primär markige Knoten und auch Geschwülste der Sclerotica können ungefärbt sein. Es giebt hier ganz verschiedene Geschwulstarten. Nur diejenigen, welche von der Netzhaut ausgehen, sind meiner Meinung nach sämmtlich entweder Gliome, oder Gliosarkome, oder Sarkome, und wenn auch ich diese in der weiteren Besprechung nicht ganz auseinanderhalte, so geschieht es theils wegen der häufigen Combination derselben, theils wegen des überhaupt so geringfügigen, mir zu Gebote stehenden Materials.

Schon aus den angeführten Beispielen wird hervorgegangen sein, dass der Sitz der Gliombildung ein ziemlich typischer ist. Die inneren, dem Glaskörper zunächst liegenden Theile der Netzhaut, welche hauptsächlich die Opticus-Ausbreitung enthalten, sind bei der Gliombildung, soviel es scheint, wenig oder doch erst spät betheiligt. Freilich giebt es auch hier eine interstitielle Wucherung, welche praktisch von grossem Interesse ist; ich meine die Anschwellung der Papilla optici bei Gehirngeschwülsten, auf welche A. v. Gräfe zuerst die Aufmerksamkeit gelenkt hat und bei welcher von mir und Schweigger eine hyperplastische Wucherung des interstitiellen Gewebes als Grund der Intumescenz erkannt worden ist**). Gewiss ist dies ein sehr interessantes Ereigniss wegen der Analogie der Processe im Gehirn und im Auge. Gräfe sah es ausschliesslich bei „Sarkomen" des Gehirns. In einem dieser Fälle, der in unserer Sammlung aufbewahrt wird***), handelt es sich um ein weiches, sehr blutreiches, beinahe faustgrosses Gliom des Hinterlappens mit sehr schöner, netzförmiger Anordnung der Elemente, welches in den Seitenventrikel vorspringt. Allein die Wucherung führt, soweit bis jetzt die Thatsachen vorliegen, an der Retina nur zu flachen

*) B. Travers. Synopsis of the diseases of the eye. p. 222.
**) Archiv für Ophthalmologie. 1860. Bd. VII. 2. S. 58, 62, 64.
***) Präparat No. 26. vom Jahre 1859.

Digitized by Google

Anschwellungen, nicht zur eigentlichen Gliombildung. Letztere geht vielmehr von den äusseren, der Choroides zugewendeten Schichten der Netzhaut aus. Daraus erklärt sich die so oft geäusserte Ansicht, dass der „Krebs“ sich zwischen Netzhaut und Aderhaut entwickele, oder dass er blos ein subretinales Exsudat sei.

Gewöhnlich geschieht allerdings frühzeitig eine Ablösung der wuchernden Netzhaut von der Aderhaut durch wässerige Flüssigkeiten. Die Netzhaut drängt sich nach innen hin, gegen den Glaskörper, buchtig oder knotig vor, bleibt manchmal nur an der Papille des Sehnerven und an der Ora serrata sitzen und bildet so um den verkleinerten Glaskörper einen dickwandigen, nach vorn offenen Trichter. Begreiflicherweise enthält dieser in seinen inneren Lagen die festeren, entweder hypertrophischen, verdichteten, oder mehr normalen Bestandtheile, während die äusseren die weiche Wucherung bilden. Diese lässt sich zuweilen von der inneren Masse so abschälen oder losspülen, dass die inneren Theile als etwas besonderes und für sich bestehendes, die äusseren nur als etwas aufgelagertes erscheinen.

Fig. 131.

Ich habe dies ganz neuerlichst an dem von Herrn v. Gräfe exstirpirten Auge*) eines 3jährigen Mädchens sehr deutlich gese-

---

Fig. 131. Gliom der Netzhaut mit Hydrops choroidis internus. Originalabbildung nach dem von Herrn Schweigger im Archiv f. Ophthalmol. VI. 2. Taf. IV. Fig. 9. mitgetheilten Falle. Vom linken Auge eines 5jährigen Knaben. Natürliche Grösse.

*) Präparat No. 4. vom Jahre 1864. In diesem Falle erfüllte die markige Masse die ganze hintere Augenkammer. Eine hydropische Höhle fand sich nicht vor. Aber der grössere Theil der Masse war sehr weich, liess sich leicht abspülen, und es blieb zuletzt, wie in dem Fall von Panizza, ein derberer Strang zurück, der von dem Opticus zum Rande der Linse ging, und deutlich einen nach vorn geöffneten Trichter bildete, dessen innere Fläche gefaltet, aber glatt war, während die äussere rauh, uneben und mit Geschwulstresten besetzt erschien. Die grössten und festesten dieser Reste sassen ganz nach hinten in der Nähe des Opticus-Eintrittes. Mikroskopisch zeigte sich die innerste Haut aus einer derben, ziemlich homogenen, nur auf ihrer inneren Oberfläche ganz feinkörnigen, elastischen Haut gebildet, während die Geschwulstmasse überall eine dichtes Aggregat von meist runden Zellen darstellte, von denen die grössten kaum die Grösse farbloser Blutkörperchen überschritten, dagegen mit relativ grossen, einfachen oder doppelten Kernen versehen waren. In der nächsten Nähe der Eintrittsstelle des Opticus war die sonst normale Choroides zu einer, an ihrer stärk-

Digitized by Google

hen, und bin fest überzeugt, dass die früher (S. 153 und 154) erwähnten Beobachtungen*) von Panizza, Lincke, Saunders u. A. ganz analoger Natur waren. Diese Ablösbarkeit und der kleinzellige Charakter der Bildung haben wohl am meisten dazu beigetragen, diese Fälle auf skrophulöse Retinitis oder Choroiditis zu beziehen. Dabei darf man jedoch nicht übersehen, dass einfache, mehr indurative Verdickungen der Retina, welche freilich manche Uebergänge zu Gliomen erkennen lassen, schon seit längerer Zeit bei Hydrops choroidis internus bekannt sind**).

Anderemal bleibt die Netzhaut auf der Aderhaut liegen oder verwächst geradezu mit ihr. Jedenfalls nimmt ihre Dicke mehr und mehr zu, der Raum für den Glaskörper wird immer mehr beschränkt und der ganze hintere Abschnitt des Auges füllt sich allmählich mit dem Gewächs. Die Netzhaut faltet sich dabei nach innen, so dass ihre einzelnen Wülste auf einander zu liegen kommen und auf dem Durchschnitt des Auges scheinbar nur eine einzige, gewundene Masse das ganze Innere zu erfüllen scheint. Aber selbst in einem solchen Fall (Fig. 132.) habe ich noch die Membrana limitans und die Ansätze der Stützfasern nachweisen können. Dabei kann der äussere Umfang und die Gestalt des Augapfels noch fast unverändert sein.

Fig. 132.

In der Regel ist es nicht die ganze Netzhaut, welche diffus erkrankt. Die Geschwulst geht von einem bestimmten Heerde aus und wächst, theils indem dieser Heerd sich durch innere Wucherung vergrössert, theils indem neue Heerde in der Nach-

---

sten Erhebung ungefähr 1[illegible] von grau durchscheinendem Aussehen ang[illegible] eine ganz dichte Wucherung analog[illegible] Gestalt, zwischen denen jedoch pigm[illegible] teilweise erhalten waren. Scler[illegible] Vgl. S. 164.

Fig. 132. [illegible] der Linsen Augenkammer. [illegible] von Herrn Schweig[illegible]

*) Vgl. auch [illegible] p. 197. Pl V. fig. 1[illegible]

**) Sybel. Re[illegible] S. 376, 391.

barschaft auftreten. Daher zeigt die Bildung, wenn sie gross ist, ein lappiges Aussehen auf dem Durchschnitt, und gewisse Theile der Retina sind auch später dicker, andere dünner.

Geht das Wachsthum weiter, so schwillt das Auge im Ganzen an, die Linse und die Iris werden nach vorn gedrängt, die Cornea prall gespannt, die äusseren Theile injiciren und vascularisiren sich mehr und mehr, und endlich erfolgt der Durchbruch des Gewächses. Am gewöhnlichsten geschieht derselbe nach vorn am Rande der Hornhaut oder durch dieselbe, seltener durch die Sclerotica, am seltensten nach hinten hin. Von da an beginnt der eigentlich fungöse Zustand, die Exophthalmia fungosa. Der Luft ausgesetzt nimmt der Schwamm ein dunkelrothes Aussehen an, blutet leicht, sondert viel Flüssigkeit ab, und wächst mit grosser Schnelligkeit.

Diese Form mag wohl in der Regel schon eine Mischform, eine Combination mit Sarkom sein. Die Grenze des eigentlichen Glioms wird meiner Meinung nach durch die Grösse und Form der Elemente bezeichnet. So lange die einzelnen Kerne und Zellen die Grösse der normalen Elemente der Körnerschichten nicht oder nur um ein Mässiges überschreiten, so lange kann man die Wucherung als einfache Hyperplasie auffassen. Werden sie aber grösser als gewöhnliche Schleimkörperchen, wachsen namentlich ihre Kerne noch mehr an, enthalten die einzelnen Zellen mehrere grosse, stark entwickelte Kerne oder nehmen die Zellen durchweg eine spindelförmige Gestalt an, so tritt damit meiner Meinung nach der Sarkom-Charakter ein.

Was das reine Gliom betrifft, so entwickelt es sich zunächst von den Körner- und Zwischenkörnerschichten. Es kann daher, wie in dem Fall von Robin*), vorkommen, dass die Stäbchen noch erhalten sind; später gehen sie zu Grunde. Gewöhnlich aber, wie schon erwähnt, erhält sich die Limitans interna sehr lange und von ihr ausgehenden Stützfasern verdicken sich so, dass sie Geschwulst in eine Reihe von Segmenten oder Lappen zer- Hauptmasse der Geschwulst aber bilden ungeheure Kernen und Zellen. Erstere stimmen manch- einen, runden, leicht glänzenden Kernen der

r. Pl. LXV. fig. 14.
thalmologie. Bd. VI. 2. Taf. IV. fig. 10.

Digitized by Google

Körnerschichten überein, anderemal sind sie grösser und mehr körnig. Die Zellen sind gleichfalls klein, mit sehr mässigem Zellkörper, der in der Regel eine runde, zuweilen eine mehr unregelmässige, mit feinen Fortsätzen versehene Gestalt hat. Nicht selten trifft man sie, wie schon Fritschi sah (S. 156), in mehrfachen Reihen neben einander, wie sie auch in der normalen Retina vorkommen. Diese Haufen kann man am besten mit Maiskolben vergleichen. Hier und da isoliren sich längere Faserzellen mit sehr langen Fortsätzen und einem sehr schlanken und kurzen Zellkörper, auch hängen wohl mehrere derselben unter einander zusammen. Von Intercellularsubstanz nimmt man wenig wahr. Sie erscheint frisch als eine amorphe, feinkörnige Masse, die gehärtet eine fein netzförmige Beschaffenheit zeigt. Dazu kommen endlich mässig zahlreiche, aber zum Theil recht weite Gefässe, welche das Gewebe nach allen Richtungen durchziehen. Namentlich nach der Perforation und der Bildung einer äusseren Wucherung nehmen sie so sehr zu, dass auch manche neuere Autoren*) den Namen des Blutschwammes (Fungus haematodes) dafür beibehalten haben.

So ist die Beschaffenheit frisch wuchernder Geschwülste. In älteren finden sich manche Zeichen des Zerfalls, namentlich fettige und kalkige Massen. Letztere hat Robin beschrieben. Erstere fand ich unter der Form weisser Körner oder Klümpchen in grosser Ausdehnung in dem schon erwähnten Gliom des 3jährigen Mädchens (S. 161), welches durch seine Weichheit und Ablösbarkeit von dem inneren Retinalstrange schon zeigte, dass es in eine Art von Verwitterung gerathen sei. Sehr wahrscheinlich ist dies der Anfang spontaner Rückbildung.

Die eigentliche Geschwulstmasse stellte hier eine weichbreiige Substanz von milchiger Farbe dar, in welcher schon für das blosse Auge zahlreiche, kreidig aussehende Punkte oder Körnchen hervortraten. Letztere bestanden fast ganz aus Fettkörnchenzellen und Fettkörnchenkugeln und zerfielen bei leichtem Druck in einen fettigen Detritus. Eine solche Masse ist nach allgemeiner Erfahrung zur Resorption sehr geeignet, und ich möchte glauben,

*) W. Lawrence. A treatise on the diseases of the eye. Lond. 1833. p. 604 W. Mackenzie. A practical treatise on the diseases of the eye. Lond. 1835. p. 646.

Digitized by Google

dass gerade dieser Fall jene Beobachtungen sehr gut erläutert, wo eine Geschwulst, sei es für immer, sei es für einige Zeit, sich verkleinert und zurückgebildet hat. Denn ausser dem Ausgange in vollständige Atrophie ist mehrfach*) beobachtet worden, dass die Geschwulst eine längere Zeit stationär war und dann (bei Mackenzie erst nach 3 Jahren) wieder lebendig wurde und schnell anwuchs.

Ueberaus schwierig ist die Frage, ob die Gliome der Netzhaut infektiöse Eigenschaften besitzen, ob sie sich heteroplastisch fortsetzen können. Schon die früher (S. 157) erwähnten Angaben von Mandl, Hulme und Hulke sprechen dafür, dass sie Geschwülste mit krebshaftem Verlauf vor sich gehabt haben. Nun muss man freilich sorgfältig das blosse Perforiren und fungöse Hervorwuchern der Masse von Krebshaftigkeit unterscheiden. Pockels**) hat einen Fall berichtet, wo die Geschwulst nicht weit vom Opticus-Eintritt die Choroides an einer kleinen Stelle durchbrochen hatte, ohne dass deren Gewebe sonst erheblich verändert gewesen wäre. Allein anderemal erkranken die Nachbargewebe in bestimmter Weise. Ich will dabei ganz absehen von den älteren Beobachtungen, wo nicht blos das Entstehen neuer Markschwammknoten ausserhalb des Auges, am Opticus, an der Sclerotica, im Fettgewebe der Orbita, sondern auch ein Fortkriechen längs des Opticus zur Dura mater und zum Gehirn erwähnt sind, obwohl die Anschwellungen der Papilla optici bei Hirngliomen zu einer Vergleichung auffordern. Ich beschränke mich auf ein Paar genauer untersuchte Fälle. In dem schon erwähnten regressiven Gliom (S. 161, Anm.) war die Choroides zum Theil mit einer ähnlichen Wucherung erfüllt, wie diejenige, welche aus der Retina hervorgegangen war, und ein Vergleich mit chronischer Choroiditis***) zeigte, dass sie sich von einfacher entzündlicher Wucherung unterschied. Rindfleisch†) hat eine Netzhautgeschwulst beschrieben, welche ganz aus kleinen, den Elementen der Körnerschicht analogen Elementen bestand; neben

*) Vgl. die Beobachtungen von Hayes, Weller, Bauer und Mackenzie bei Lincke l. c. p. 25. sowie John F. France l. c. p. 197. Pl. V. fig. 3.
**) Pockels. Gräfe und Walther. Journal. 1824. Bd. VI. S. 353.
***) Präparat No. 167. vom Jahre 1861.
†) Rindfleisch und Horner. Klinisches Monatsblatt für Augenheilkunde. 1863. S. 341.

Digitized by Google

ihr, aber ganz unabhängig davon, fand sich ein kleiner, ähnlich zusammengesetzter Knoten zwischen Choroides und Sclerotica; auch war der Opticus von ähnlichen kleinen Heerden durchsetzt. In unserer Sammlung befindet sich ein noch complicirteres Präparat. Das Innere des etwas geschrumpften Bulbus ist fast ganz mit fester Masse gefüllt. Hinter der unmittelbar an die Hornhaut gedrängten Linse liegt eine ziemlich compakte Masse von im Allgemeinen weisslich markigem Aussehen. Darin unterscheidet man ziemlich weit gegen die Mitte hin zusammengedrängte und gefaltete Züge von schwarzer Beschaffenheit, welche sich convergirend in der Richtung gegen die Eintrittsstelle des Opticus erstrecken, aber am stärksten hinter der Linse hervortreten und an einer Stelle harte, kalkige Stellen enthalten. Dies sind offenbar Reste der Aderhaut. Nach innen davon liegt markige Masse, aber auch nach aussen davon findet sich eine, stellenweise bis zu 4 Linien dicke Lage markiger Substanz, welche ringsum von der etwas verdickten Sclerotica umgeben wird. Nach vorn hat sich ein breiter Schwamm durch den Hornhautrand hervorgedrängt. Nach hinten sieht man den sehr geschrumpften und von verdickter Scheide umgebenen Opticus durch starke, knotige Anhäufungen von Geschwulstmasse verlaufen, welche dasselbe Aussehen zeigt, wie die innere. Sie reicht bis um den hinteren Umfang des Bulbus herum und hängt äusserlich mit der Sclerotica fest zusammen. Die mikroskopische Untersuchung zeigt überall dieselben Elemente, sehr kleine, dicht gedrängte Zellen, mit dem einzigen Unterschiede, dass innen die runden, aussen die spindelförmigen vorwiegen.

Fig. 133.

Es scheint demnach nichts anderes übrig zu bleiben, als die Annahme gewisser maligner, infektiöser Gliome der Retina, welche heteroplastische Brut hervorbringen. Rindfleisch will sie Medullarsarkome nennen. Ich möchte vor der Hand diesen Vorschlag wenigstens nicht allgemein aufnehmen, da gerade manche Geschwülste mit den kleinsten und am meisten homolo-

---

Fig. 133. Glioma malignum intraoculare perforans. (Präparat No. 166. vom Jahre 1857). Natürl. Grösse.

Digitized by Google

gen Elementen diese Eigenschaften zeigen, und da der Begriff der Sarkome ganz verrückt würde, wenn wir nicht mehr die anatomischen und genetischen, sondern die physiologischen Eigenschaften als maassgebende betrachteten. Dass es aber Uebergänge zu Sarkom giebt, habe ich schon hervorgehoben und dass gerade diese Gliosarkome am meisten Bedenken erzeugen, gestehe ich vollkommen zu. Der Gegenstand verdient eine weitere, eingehende Prüfung, ehe man ihn als definitiv festgestellt betrachten kann*).

Ich füge endlich noch hinzu, dass das Gliom der Retina ganz überwiegend eine Eigenthümlichkeit des frühesten Kindesalters ist. Travers**) exstirpirte mit dem glücklichsten Erfolge das Auge eines 8monatlichen Kindes, dessen hintere Augenkammer ganz mit einer opaken, speckigen Masse gefüllt war; man nahm an, dass die Bildung congenital sei. In dem Fall von Lincke (S. 153) liegt eine solche Annahme noch näher und die Analogie der congenitalen Hirn- und Sacralgliome unterstützt die Annahme. Anderemal werden Augenentzündungen, Stösse und Schläge auf das Auge, voraufgegangene Exantheme als veranlassende Ursachen aufgeführt. Dürfte man die Erfahrungen über den „Markschwamm" des Auges ganz heranziehen, so läge sogar ein sehr eigenthümliches hereditäres Verhältniss vor. Lerche***) beobachtete diese Krankheit bei 3 Knaben und 1 Mädchen unter 7 Kindern derselben Familie; Sichel†) sah sie bei 4 Kindern derselben Mutter. —

*) Kürzlich übergab mir Herr von Recklinghausen ein schon durchschnittenes, von Herrn von Gräfe exstirpirtes Auge, welches sowohl nach hinten fast ganz von einer markigen Masse umwachsen, als auch innen grossentheils damit erfüllt war. Dieselbe bestand überall aus einer den gliösen gleichenden, sehr feinzelligen Wucherung, untermischt mit kalkigen Bröckeln. Der intraoculare Theil des Gewächses gehörte wesentlich der Choroides an Von der Netzhaut konnte ich nirgend etwas auffinden, doch schien sie erst nachträglich verloren gegangen zu sein. Dagegen war der Opticus bis zur Durchschnittsstelle, auf eine Länge von wenigstens ½ Zoll, zu einer mehr als gänsekieldicken Masse angeschwollen, und ganz und gar in eine markige, ebenso feinzellige Masse umgewandelt, deren Entwickelung aus dem interstitiellen Gewebe sich sehr deutlich nachweisen liess (Präp. No. 8. vom Jahre 1864).

**) Travers. Synopsis. p. 203, 490. Pl. III. fig. 7.

***) Lerche. Vermischte Abhandlungen aus dem Gebiete der Heilkunde von einer Gesellschaft praktischer Aerzte in St. Petersburg. 1821. 1. Samml. No. 14. S. 196.

†) Sichel. Iconogr. ophth. p. 574. Pl. LVI. fig. 5—6. Pl. LVII.

Digitized by Google

Wenn die primäre Heteroplasie der Gliome bis jetzt nur in teratoiden Geschwülsten von mir constatirt ist, so will ich damit doch die Möglichkeit nicht ausschliessen, dass bei weitergehender Forschung auch noch andere Orte im Körper als Ausgangspunkte gefunden werden. Für jetzt kann ich nur eine Geschwulstform aufführen, welche ich wenigstens vorläufig den Gliomen anschliessen möchte: das sind gewisse Markgeschwülste der Nieren, die ich freilich früher auch Sarkome genannt habe. Es sind in der Regel kleine, erbsen- bis kirschengrosse Knoten von ganz entschieden medullärem Aussehen, welche sich an der Oberfläche des Organs, jedoch in der Rindensubstanz, entwickeln. Sie haben eine weiche, sehr zarte, durchscheinend weisse Beschaffenheit und enthalten wenig Blutgefässe. Manchmal sind sie solitär, manchmal mehrfach. Man hat sie wohl meist als wirklich krebsige Bildungen aufgefasst, aber sie kommen ganz unabhängig für sich vor und ihre Zusammensetzung unterscheidet sie wesentlich von krebsigen Formen. Denn sie enthalten keine epithelialen, sondern, wie die Gliome, zahlreiche kleine rundliche oder sternförmige Elemente, die in einer weichen Grundsubstanz liegen und aus dem interstitiellen Bindegewebe der Niere durch progressive Wucherung hervorgehen. Meist kann man neben ihnen ausgedehntere interstitielle Nephritis, sei es in ihren frischeren, sei es in ihren atrophischen Stadien, nachweisen*); ja, in einzelnen Fällen von Granularatrophie und zwar gerade in ihren höchsten Graden geht heerdweise aus dem Interstitialgewebe eine knotige, hyperplastische Wucherung hervor, welche die Oberfläche der Niere in zahlreiche, unregelmässige, grauweisse oder rein weisse Knollen erhebt**). Nicht immer erreichen in diesen letzteren die Zellen jene vollkommnere Entwickelung, wie in den mehr unabhängigen, zuerst erwähnten Geschwülsten, aber der Process selbst ist nicht davon zu unterscheiden. —

Bei den Sarkomen werden wir Gelegenheit haben, gewisse

*) O. Beckmann. Mein Archiv. Bd. VI. S. 71. vgl. Bd. XX. S. 20.
**) A. Beer. Die Bindesubstanz der menschlichen Niere. Berlin. 1859. S. 167. (Förster citirt eine andere Stelle bei Beer S. 65, allein der dort behandelte Fall gehört in eine ganz andere Kategorie. Es war ein Fall von constitutioneller Syphilis, den ich in meinem Archiv Bd. XV. S 284, freilich ohne Berücksichtigung der sehr geringfügigen Nierenflecke, genauer behandelt habe).

Digitized by Google

Formen zu besprechen, welche sich den Gliomen auf das Nächste anschliessen und welche ich daher als Gliosarkome bezeichne. Diese finden sich nicht blos an Orten, wo Neuroglia präexistirt, sondern an vielen anderen. Möglicherweise werden sich manche von ihnen später als heteroplastische Gliome ausscheiden lassen; für jetzt muss es genügen, die Forscher auf diese Analogie hingewiesen zu haben.

Digitized by Google

Neunzehnte Vorlesung.

11. Februar 1863.

Sarkome.

Der Begriff des Sarkoms im Alterthum und Mittelalter: Beziehung zu Polypen und Schwämmen (Fungi). Das Sarkom der Neueren: Medullarsarkom (Fungus medullaris) und Medullarcarcinom. Verwirrung in der technischen Sprache; die Reaction: Versuche den Namen zu beseitigen.

Das Sarkom als metaplastische Fortbildung der verschiedenen, einzelnen Gewächse der Bindesubstanzreihe; Mangel oder geringe Ausbildung eines Specialtypus in demselben. Erhaltung des allgemeinen Typus. Genauere Definition. Varietäten und Combinationen: Fibrosarcoma und Fibroma sarcomatosum, Myxosarcoma und Myxoma sarcomatosum u. s. f.

Die Reformversuche der Abolitionisten: Fibroplastische Geschwulst. Maligne fibröse, recurrirende fibroide und Myeloidgeschwulst. Verhältniss zum Krebs: Mischform (Sarcoma carcinomatodes). Melanose. Bündelkrebs (Carcinoma fasciculatum) und Gallertkrebs (Carcinoma hyalinum). Bösartiges Osteoid und ossificirendes (osteoides) Carcinom. Malignität der Sarkome.

Nothwendigkeit, den Namen zu erhalten. Aehnlichkeit des Parenchyms der Sarkome mit wildem Fleisch (Sarkes, Carunculae, Granulationen) und junger Muskulatur.

Genauere Beschreibung der Structur. Die verschiedenen Gewebe der Bindesubstanzreihe als Normen für die Aufstellung der Varietäten. Harte (steatomatöse) und weiche Sarkome. Vielzellige (medulläre, encephaloide), grosszellige und kleinzellige Formen. Telangiektatische und hämorrhagische (Fungus haematodes), diffuse, cystische (Cystosarkom), tuberöse und lobuläre, polypöse und fungöse. — Feinere Zusammensetzung: 1) Zellen: Allgemeine Formen. a) Das Netzzellensarkom (S. reticulocellulare): Verhältniss zu den typischen Gewächsen der Bindesubstanzreihe. b) Das Spindelzellensarkom (fibroplastische Geschwulst, S. fusocellulare, Plasmoni): Spindelzellen (geschwänzte oder fibroplastische Körper), ihre Zusammensetzung, ihre Aehnlichkeit mit Muskelzellen. Anordnung in Blättern, Bündeln oder Balken (S. lamellosum, fasciculatum, trabeculare). Verwechselung mit Krebs. Beschaffenheit der Zellen. Freie Kerne: Faserkerngeschwulst (fibronucleäre G.). c) Das Rundzellensarkom (S. globocellulare): Rundzellen, ihr Verhältniss zur Intercellularsubstanz, Aehnlichkeit mit Knochenmark, Neuroglia, Granulationen. Fettmetamorphose und Pigmentirung. Unterschied von Krebs: Lagerungsverhältniss. Scheinbar alveolärer Bau: Gefässnetze, alte Gewebsreste, intercellulares Reticulum. Granulationsähnlicher Bau: Fischmilchgeschwulst, scrophulöses oder Drüsensarkom. d) Das Riesenzellensarkom (S. gigantocellulare, Myeloid, myeloplaxische Geschwulst). Vielkernige Zellen (Mutterzellen, Myeloplaxen). — Die Sarkomzellen als Parenchymzellen. Mischformen des Sarkoms mit Krebs. — 2) Intercellularsubstanz: Chemische Natur: leimgebende, albuminöse, caseïnöse, mucinöse. Morphologische Beschaffenheit: fibrilläre, körnige und netzige, homogene. Cartilaginescenz und Verknöcherung. — 3) Gefässe: Vorkommen. Blutungen: hämorrhagische Infarkte, Pigmentbildung, Parenchymfarbe.

Entwickelung: Matriculargewebe. Die Jugendzustände.

Aetiologie: 1) Die malignen Warzen (Verrucae cancrosae et sarcomatosae) und Mäler (Naevi maligni). Fleischwarzen (Verrucae carneae s. molles). Gefärbte Mäler (Pigmentmäler, Spilus, Melas): verschiedene Formen. Ameisenwarzen (Myrmeciae). Entwickelung zu Sarkomen und Melanosen. 2) Ursprüngliche Schwäche oder Unvollkommenheit: Nabel, Zähne, Sexualdrüsen, Knochen. 3) Lebensalter: höheres und jüngeres. 4) Constitution:

Digitized by Google

lelanose der Pferde. Multiple Sarkome. 5) **Voraufgegangene Störungen:** Keloid **Narben-Sarkom).** Reizungen und Entzündungen: Sarkome der Zehen, des Auges und der **erösen Häute.** Traumen. 6) **Muttergewebe:** Einfluss der ersten Localität auf primäre und **secundäre Knoten.** 7) **Infection und Contagion:** örtliche Infection, Neigung zu localen **Recidiven (Repullulation).** Discontinuirliche Infection und Dissemination. Metastase. Geringe **Betheiligung der Lymphdrüsen.** Dyskrasie. Sarkom-Miasma: Zellen oder Säfte, Bewegung **gegen die Stromrichtung der Säfte,** Wanderzellen.

tlicher Verlauf: Relative Dauerhaftigkeit der Sarkome. Keine spontane Heilung. Partielle **Rückbildung:** Fettmetamorphose, käsige Verdichtung (tuberkelartige Metamorphose), fettige **Erweichung, cystoide Umbildung.** Directe Erweichung und Verschwärung.

gnose: Sitz, Grösse, Infectionsfähigkeit. Malignität: Verhältniss zum Krebs; beschränkte **Bösartigkeit.** Benigne und maligne Perioden derselben Geschwulst. Zone der latenten Er**krankung.** Verhältniss der örtlichen Heilung zu Dissemination und Metastase. Kriterien **der malignen Periode:** Adhärenz und Perforation der Scheidewände. Scala der Malignität: **Reichthum** an Zellen und Säften, Kleinzelligkeit, anatomische Einrichtungen des Organs. **Ursprüngliche Dyskrasie: Melanose.**

nauere Geschichte der Melanose. Constitutionelle Beziehungen derselben bei Pferden und Menschen. Beziehung zu anderen Farbstoffen (Haare, Haut, Harn). Vergleich mit der Bronce**krankheit und der Melanämie.** Verhältniss der Melanose zur Hämorrhagie: Melanose der **Unterhaut.** Zusammensetzung der Melanosarkome. **Melanosen des Auges:** 1) Primär äussere (Staphyloma melanoticum), 2) orbitale, 3) primär innere: Choroides. Einzelbeschrei**bung des choroidealen Melanosarkoms.** Primäre Melanose innerer Organe: Leber, Mastdarm. **Metastasen** der Melanosarkome: Magen und Darm, Gehirn und Rückenmark, Herz.

arkom der Knochen, an sich nicht zu verwechseln mit Osteosarkom. Aeltere und neuere **Geschichte:** Ventositas spinae (Spina ventosa), Osteosteatom, Exostose; Epulis; das bösartige Osteoid und der Osteoidkrebs. Das Myeloid. Formen des Knochensarkoms: äussere (periosteale) und innere (myelogene). 1) **Periosteale Sarkome:** Bau und Zusammensetzung **Form der Zellen:** Spindel-, Rund-, Stern- und Riesenzellen. Complicirte Zusammensetzung der Geschwülste. Verkalkung und Verknöcherung: brüchige und elfenbeinerne Formen des Osteosarkoms. Maligne Formen: das Osteoid, Beispiele; Mischform mit Krebs. Art der Infection und Metastase: Lungen. Gutartige Formen: Epulis periostealis, harte und weiche Form. Bau, Recidivfähigkeit und fressender Character. Corticale Osteosarkome mit vielkernigen Zellen. 2) **Myelogene Sarkome:** (Fungus haematodes, Splenoid, Knochencysten, Myeloide). Beziehung zum Knochenmark. Schalige Sarkome: Weiche Formen, Fortentwickelung von Myxomen oder medullösen Osteomen; Zusammensetzung, Bedeutung der vielkernigen Zellen. Epulis myelogenica incapsulata. Harte Formen; Fortentwickelung der Fibrome oder Osteoidchondrome. Cystosarkome: telangiectatische und pulsirende (placentaartige Geschwulst) Nicht schalige Sarkome (Osteosarkosis): Zusammensetzung. Aehnlichkeit mit Carcinoma fasciculatum, Mischformen mit Krebs. Bedeutung der myelogenen Sarkome: behauptete Benignität, mögliche Malignität. Prognose der sogenannten Myeloide: Infection der Nachbarschaft, Metastase. Maligne Spindel- und Rundzellensarkome. Praktische Gesichtspunkte. 3) **Parosteale Sarkome:** osteoide und medulläre Formen.

Sarkome der fibrösen Häute. Fascien. Gefässcheiden. Retroperitonäalgeschwülste. Fungus durae matris.

Sarkome der Haut und Unterhaut. Neigung zur Repullulation und Metastase. Vergleich mit Krebs. Orbitalgeschwülste.

Sarkome der serösen und Schleimhäute. Solitäre und multiple, primäre und secundäre, flache und polypöse Formen. Nasenpolypen. Uterus. Magen. Mastdarm. Pia mater. Bauchfell.

Sarkome der Drüsen: medulläre, schleimige, fibröse. **Sexualdrüsen:** Brust. Eierstock. Hoden (Sarcocele). Cystische und polypöse Formen. Prognose. **Speicheldrüsen:** Parotis.

Sarkome der Lymphdrüsen: Primäre und secundäre Formen. Das Drüsensarkom. Mediastinalgeschwülste.

Sarkome des Gehirns: Harte und weiche, cystische und hämorrhagische Formen Bedeutung. Allgemeiner Rückblick.

Digitized by Google

Wir kommen jetzt an ein wichtiges und zugleich nicht wenig streitiges Gebiet, an das der Sarkome (Fleischgeschwülste, Tumores carnei s. carnosi), – ein Gebiet, welches einen Namen aus den ältesten Zeiten trägt, aber welches noch bis auf den heutigen Tag keinesweges so gesichert ist, dass selbst der Name eine allgemeine Anerkennung gefunden hätte (Bd. I., S. 17). Galen*) sagt, dass man als Sarkom das widernatürliche Wachsthum des Fleisches in der Nasenhöhle benenne, und er bemerkt ausdrücklich, dass man auch Polypen in diese Kategorie einbegreife. Im Allgemeinen hat sich diese Auffassung bis in die neuere Zeit erhalten**), indess findet sich der Name bis gegen das Ende des vorigen Jahrhunderts im Ganzen wenig in Gebrauch. In den medicinischen Schriften ist fast nur von Sarkomen des Uterus im Sinne fleischiger oder polypöser Auswüchse die Rede***). Bei den Chirurgen machte sich hier und da schon früher eine andere Auffassung geltend, indem man auch gewisse tiefsitzende, dem eigentlichen Fleisch und benachbarten Theilen angehörige Geschwülste so benannte†). Man meinte damit in der Regel weichere, schmerzlose, rundliche Vollgeschwülste, aus einer Verflechtung faseriger Theile gebildet, von der Haut überzogen, mit wenig Blutgefässen und im Allgemeinen von mehr gutartiger Natur††). Man liess sie gelegentlich sich entzünden, in Eite-

*) Galenus. Definitiones medicae: Sarcoma est incrementum carnis (σαρκὸς αὔξησις) in naribus, naturae modum excedens. Polypus quoque sarcoma quoddam est.. Differt sarcoma a polypo magnitudine et structura. Ausserdem ist boi ihm von einer Sarcosis uteri, jedoch in einem ganz anderen Sinne die Rede.

**) J. B. Palletta. Exercitationes pathologicae. Mediol. 1826. P. II. p. 86: Etsi polypus et sarcoma uno eodemque nomine accipiantur, quia carnei esse creduntur, multi tamen distinguunt ob diversam utriusque indolem, nam polypus magis accedit ad animalculi, cujus nomen praefert, figuram et substantiam, mollior, glutinosus est et solutus et plerumque sanabilis. Alterum vero informius, latae radicis, fibratae et refractariae, vicinis connexum, vix removeri potest.

***) Ruysch. Thesaurus anat. III. no. VII. 2. Observ. anat. chirurg. 28, 29, 58. van Swieten. Comment. in aphor. Boerh. T. IV. p. 598. Sandifort. Observ. anat. path. Lib. I. p. 111.

†) P. Barbette. Opera chirurg. anat. Lugd. Bat. 1672. P. III. p. 48.

††) Joh. Astruc. Abhandlung von Geschwülsten und Geschwüren. Aus dem Franz. von Rumpelt. Mit Zusätzen von Hebenstreit. Dresd. u. Leipz. 1791. Th. II. S. 226, 237. Plenk. Neues Lehrgebäude von Geschwülsten. Dresd. u. Leipz. 1776. S. 176.

Digitized by Google

rung, Skirrh oder Krebs übergehen. Damit war aber wenig geholfen, und wenn man gegenwärtig prüft, was damals Sarkom geheissen hat, so kann es nicht zweifelhaft bleiben, dass Fibrome, Lipome, Chondrome und alle möglichen anderen Geschwülste mit wirklichen Krebsen und Sarkomen zusammengeworfen worden sind. Die grosse Mehrzahl der Chirurgen*) blieb jedenfalls dabei stehen, Schwämme (Fungi) und Sarkome als identisch, also auch für das Sarkom die fungöse oder Pilzform (Bd. I., S. 9) als wesentlich anzusehen**). Nur in der Dermatologie erhielt das Sarkom ein ausgedehnteres Gebiet; wenigstens bezeichnet schon Lorry***) gewisse „unförmliche fleischige Massen", die theils aus feigenartigen Geschwülsten durch Entzündung derselben hervorgehen, theils angeboren sind und erst spät wachsen, als Sarkome.

Noch später hat man den Ausdruck weiter ausgedehnt, und man kann wohl sagen, dass am Anfange des gegenwärtigen Jahrhunderts fast alles, was nicht einen cystischen Bau hatte, was nicht ungewöhnlich hart war und was nicht durch eine besondere Neigung zu Ulceration und Schmerzhaftigkeit sich auszeichnete, was man also nicht Balggeschwulst, Steatom, Exostose oder Krebs (Skirrhus und Cancer) nannte, in die Kategorie der Sarkome gerechnet worden ist. Insbesondere war hier der Einfluss von Abernethy†) entscheidend, der den Vorschlag machte, ein ganzes Geschlecht von Geschwülsten mit diesem Namen zu belegen und innerhalb desselben wieder eine Reihe von Arten zu unterscheiden. Als solche bezeichnete er das gewöhnliche, vascularisirte oder organisirte Sarkom, das Fettsarkom, das pankreatische Sarkom, das Balg-Sarkom, das Brustdrüsen-Sarkom, das tuberkulöse, das markige (medulläre) und das carcinomatöse, also mit Ausnahme der knöchernen und der Gefässgeschwülste so ziemlich Alles, was man ausser den eigentlichen Balggeschwülsten

*) Vgl. die Literatur bei J. Grashuis. Exercitatio med. chirurg. de scirrho et carcinomate, in qua etiam fungi et sarcomata pertractantur. Amstel. 1741. p. 42.

**) Manget (Bibl. chir. Genev. 1721. T. IV. p. 35) erklärt die Sarkome für Excrescentiae carneae; er unterscheidet ein Sclerosarcoma (p. 81), Myxosarcoma (p. 54) und Lepidum sarcoma (p. 82).

***) Lorry. Abhandlung von den Krankheiten der Haut. Aus dem Lat. von Held. Leipz. 1779. Bd. II. S. 279.

†) John Abernethy. Med. chir. Beobachtungen. Deutsch von J. Fr. Meckel. Halle. 1809. S. 14 ff.

Digitized by Google

von Pseudoplasmen (Gewächsen) kannte. Die meisten dieser Namen sind freilich niemals in die allgemeine medicinische Sprache aufgenommen worden, indess blieben doch das einfache Sarkom, das Balgsarkom (Cystosarkom) und das Marksarkom (Sarcoma medullare) stehen, zu denen noch das Gallertsarkom (Sarcoma gelatinosum s. colloides) und das Knochensarkom (Osteosarcoma) hinzugefügt wurden. Dabei übersah man meist, dass Abernethy den Namen des Sarkoms in einem sehr allgemeinen Sinn gebraucht hatte und keineswegs die sämmtlichen, von ihm aufgestellten Arten als Bildungen desselben Grundtypus angesehen wissen wollte. Eine einheitliche Grundanschauung war aber gewiss ein logisches Erforderniss, und es erschien daher als ein wirklicher Fortschritt, dass durch die Arbeiten von Hey, Wardrop, Laennec u. A. das Medullarsarkom unter dem Namen des Fungus haematodes und medullaris, des Encephaloids ganz und gar abgetrennt wurde (S. 123).

Durch diese Abtrennung wurde aber, ohne dass es die Urheber wollten, das Medullarsarkom dem carcinomatösen Sarkom Abernethy's, dem eigentlichen Krebs so sehr genähert, dass sehr bald Medullarsarkom und Medullarcarcinom gleichbedeutend wurde. Die schon von Grashuis*) dargethane Verwandschaft der Fungen und Sarkome mit Skirrhen und Carcinomen fand eine immer grössere Zahl von Anhängern, und namentlich in Deutschland wurde die Frage durch die Autorität von Joh. Fr. Meckel und Phil. v. Walther**) für längere Zeit in dem Sinne der Identität von Blutschwamm, Markschwamm und Melanose entschieden (S. 124). Was blieb nun für das Sarkom übrig? Manche Augenärzte***) behielten den Ausdruck für allerlei warzige und granulöse Auswüchse (Carunculae) der Hornhaut und Bindehaut, für den Pannus carnosus bei, ohne überhaupt eine bestimmte anatomische Vorstellung daran zu knüpfen. Walther†) entschloss sich später sogar kurzweg, jede durch Hypertrophie ohne Form- und Mischungsveränderung entstandene Volumens-

*) Grashuis l. c. p. 56, 65.
**) Meckel. Path. Anat. II. 2. S. 297. Phil. v. Walther. Journal für Chirurgie und Augenheilkunde. 1823. Bd. V. S. 252, 564.
***) Karl Himly. Die Krankheiten und Missbildungen des menschl. Auges und deren Heilung. Berlin. 1843. Bd. II. S. 16. Weller. Die Krankheiten des menschl. Auges. 4. Aufl. Berlin. 1830. S. 187.
†) Phil. v. Walther. System der Chirurgie. S. 382.

Digitized by Google

vergrösserung eines Organes Sarkom zu nennen, und diese Bezeichnung auf gewöhnliche Hyperplasien der Tonsillen und Parotiden, auf Kropf und Leberphyskonie anzuwenden. Nur Stromeyer*) verstand darunter Geschwülste, welche aus einer gefässreichen, in seiner Struktur dem neugebildeten Fleische, den Granulationen ähnlichen Zellstoffe gebildet seien, und er rechnete dahin nicht nur die Fibroide und Cystosarkome, sondern auch gewisse Melanosen, während er die einfachen Hypertrophien und den Markschwamm auf das Bestimmteste ausschloss. So entstand am Ende eine Verwirrung der Sprache, wobei eine Verständigung beinahe ganz unmöglich schien, und wobei jeder ziemlich willkürlich denselben Namen auf die verschiedensten Gewächse in Anwendung brachte.

Gerade diese Willkür hat dann den Rückschlag herbeigeführt, als man an die feinere anatomische und histologische Begründung der Geschwülste ging. Man meinte, es bliebe nichts übrig, als einen so viel gemissbrauchten und so unsicheren Namen ganz und gar abzuschaffen, und alle die verschiedenen Arten von Gewächsen, die man darunter verstanden hatte, auf andere Weise zu bezeichnen. Ich hätte an sich gegen einen solchen Versuch nichts einzuwenden; ich theile sogar die Meinung, dass es nöthig ist, nicht blos die eigentlichen Carcinome, sondern auch die Fibrome, Lipome, Chondrome u. s. f. so viel als möglich auszusondern. Auch habe ich durch die Begründung der Myxome**), der Osteoidchondrome, der Gliome u. s. f. das Gebiet der Sarkome schon sehr erheblich verkleinert. Aber ich finde es doch nöthig, nach dieser Aussonderung das Sarkom beizubehalten, weil in der That eine innere Nothwendigkeit vorhanden ist, einen besonderen Namen für gewisse, der Bindesubstanzreihe angehörige Geschwülste zu reserviren, für welche wir wohl einen allgemeinen Typus der histologischen Entwickelung aufstellen können, für welche wir aber nicht im Stande sind, im Besonderen unter den normalen Körpergeweben so strenge Analoga zu finden, wie wir sie bei den bisher besprochenen Gewächsen angetroffen haben.

*) L. Stromeyer. Handbuch der Chirurgie. Bd. I. S. 246.

**) Birkett (Guy's Hosp. Rep. 1858. Ser. III. Vol. IV. p 234–248) beschreibt eine Reihe ausgezeichneter Myxome als eine besondere Unterart der fibroplastischen Geschwulst.

Digitized by Google

Wenn man alle die verschiedenen Geschwulstarten, die wir bis jetzt als Analoga der Bindegewebssubstanzen besprochen haben, einzeln durchgeht, so ergiebt sich, dass jede von ihnen der Ausgangspunkt einer weiteren Entwickelung werden, gewissermaassen einen Uebergang machen kann zu irgend etwas, was dem allgemeinen Typus nach allerdings noch mit dem Hauptgewebe übereinstimmt, im Einzelnen jedoch davon verschieden ist. Man hat dies schon seit langer Zeit eine Degeneration genannt; ich beschrieb es*) genauer als Uebergangsfähigkeit einer Geschwulstart in eine andere (Transformation, Metaplasie). Es geschieht eine solche Verwandlung bei den Geschwülsten der Bindesubstanz-Reihe in der Art, dass die Besonderheit des einen oder anderen Gewebes, welche zum Theil und meist bestimmt wird durch die Beschaffenheit der Intercellularsubstanz, zum Theil durch die Beschaffenheit der zelligen Elemente, eine wesentliche Abweichung erfährt, indem die Zellen für sich eine immer stärkere Entwickelung machen, und zwar sowohl in der Richtung, dass sie sich bedeutend vergrössern, als auch in der anderen Richtung, dass sie sich bedeutend vermehren. Je vollständiger eine solche Fortentwickelung der Fibrome, Myxome, Chondrome, Osteome, Melanome, Gliome zu zellenreichen und zugleich grosszelligen Geschwülsten stattfindet, je mehr damit der frühere Charakter verloren geht und gewissermaassen im Sinne von Bruns**) eine Zellengeschwulst (Tumor cellulosus) entsteht, ohne dass jedoch die Zellen aufhören, den allgemeinen Typus des Gewebes, aus dem sie sich entwickelt haben, an sich zu tragen, um so mehr halte ich mich für berechtigt, das Ding ein Sarkom zu nennen. Nehmen dagegen die Zellen einen anderen Charakter an, schlagen sie eine heteroplastische Entwickelung ein, werden sie also z. B. zu Epithelialzellen, so ist dies kein Sarkom mehr, sondern ein Cancroid, Carcinom oder Kystom. Und ich will gleich hier darauf aufmerksam machen, dass nicht blos Fibrome, Myxome, Gliome, Melanome eine Metaplasie zu Krebs eingehen können, und dass dies bei dem Enchondrom sogar die gewöhnlichere Art der Metaplasie ist (Bd. I., S. 473), sondern dass dies auch, wie die

*) Virchow. Würzb. Verhandl. 1850. Bd. I. S. 138.
**) Bruns. Handbuch der praktischen Chirurgie. Bd. I. S. 95.

Digitized by Google

älteren Beobachter annahmen (S. 172) in einer gewissen Weise beim Sarkom vorkommt.

Das Sarkom ist also für mich eine ganz wohl definirbare Formation. Ich verstehe darunter eine solche, deren Gewebe der allgemeinen Gruppe nach der Bindesubstanzreihe angehört, und die sich von den scharf zu trennenden Species der bindegewebigen Gruppen nur durch die vorwiegende Entwickelung der zelligen Elemente unterscheidet*). Unter allen Verhältnissen bleibt demnach der Gesammttypus fortbestehen, nehmlich ein Gewebe, in welchem Zellen und Intercellularsubstanz, selbst wenn die letztere auf ein Minimum reducirt wird, noch zu einer relativ festen und in sich cohärenten Struktur vereinigt sind, zu einer Struktur, welche Gefässe in sich aufnimmt und welche sich in continuirlichem Zusammenhange mit den nachbarlichen Geweben der Bindesubstanz befindet. Dadurch unterscheidet sich das Sarkom wesentlich von allen Epithelialformationen und namentlich von allen Krebsen und cystischen Geschwülsten, wo die wesentlichen Theile sich als etwas Getrenntes, neben dem Alten Bestehendes darstellen, wo die specifischen Elemente der Geschwulst nicht continuirlich, sondern mehr oder weniger discontinuirlich, blos per contiguum dem übrigen Gewebe angelagert sind.

Ist das nun der allgemeine Charakter des Sarkoms, so müssen wir freilich eine grosse Reihe von Unterabtheilungen desselben machen. Ich hatte mich früher**) darauf beschränkt, nur zwei Unterabtheilungen aufzustellen, nehmlich das faserige und das faserig-zellige Sarkom, eine Unterscheidung, welche nachher von mehreren Autoren angenommen ist. Aber sie genügt nicht; sie hat nur Werth für die bindegewebige (fibromatöse) Form, welche freilich die gewöhnlichste ist. Gegenwärtig muss man viel weiter gehen, und ebenso viele Unterabtheilungen aufstellen, als wir bis jetzt besondere Geschwülste der Bindesubstanzreihe besprochen haben. In dem einzelnen Fall schliesst das Sarkom sich nehmlich zunächst entweder an ein Fibrom, oder an ein Myxom, Chondrom, Osteom, Gliom, oder was wir sonst gehabt haben. Ich habe bei den meisten dieser Arten schon hervorge-

*) Virchow. Cellularpathologie. 3. Aufl. S. 450.
**) Virchow. Archiv. 1847. Bd. I. S. 195—200.

Digitized by Google

hoben (Bd. I., S. 349, 404, 407, 473. Bd. II., S. 120, 132, 136, 159, 163), dass es bei ihnen gewisse Uebergänge zum Sarkom giebt, und dass in einzelnen Fällen es schwer zu sagen ist, ob wir die Geschwulst ein Sarkom nennen oder sie in die gewöhnliche Reihe hineinnehmen sollen. Ja es ist möglich, dass in einer Geschwulst einzelne Abschnitte rein fibrös oder rein schleimgewebig oder rein knöchern sind, während andere durch den hochentwickelten zelligen Charakter der Gewebsmasse sich ganz von dem besonderen Typus entfernen und sarkomatös erscheinen. In manchen Fällen kommt es vor, dass diese Combination sich noch mehr steigert, indem an demselben Tumor drei, vier, fünf solcher verschiedenen Gewebe miteinander zusammengehen, z. B. ein Theil knöchern, ein anderer knorpelig, ein dritter fibrös ist, ein vierter endlich den specifisch sarkomatösen Charakter an sich trägt. Hätte man diese letztere Stelle nicht, so würde man die Geschwulst in eine der vorher besprochenen Species oder in eine Combination derselben hineinsetzen. Sobald aber ein mehr unabhängiger, mehr selbstständiger Gang der Zellenentwickelung beginnt, so verschwindet nach und nach der Charakter, durch den sich mehr oder weniger alle bindegewebigen Substanzen auszeichnen, nehmlich der, dass die Zellen gegenüber der Intercellularsubstanz dem Raume nach etwas in den Hintergrund treten und eine scheinbar untergeordnete Position einnehmen. Von dieser Zeit an werden wir von einem Sarkom sprechen, und damit nicht nur eine anatomisch, sondern auch klinisch, namentlich prognostisch äusserst wichtige Unterscheidung gewinnen.

Man könnte freilich auch anders argumentiren: Wenn unter gewissen Verhältnissen die verschiedensten Gewächse der Bindesubstanzreihe sich zu Sarkomen entwickeln, so könnte es vielleicht am gerathensten erscheinen, das Sarkom ganz aufzugeben und dafür jeder der anderen Species eine sarkomatöse Varietät anzureihen. Statt eines Sarcoma fibrosum oder Fibrosarcoma erhielten wir dann ein Fibroma sarcomatosum; statt eines Sarcoma mucosum oder Myxosarcoma ein Myxoma sarcomatosum. Ich würde diese Anordnung, welche ich für gewisse Combinationen als unentbehrlich betrachte, für die ganze Abtheilung annehmen, wenn alle Sarkome ein Stadium hätten, wo sie wirklich Fibrom oder Myxom oder sonst eine der erwähnten Geschwülste wären, und wenn dieses Stadium als ihre eigentliche Akme, oder

Digitized by Google

mit anderen Worten, wenn die sarkomatöse Bildung nur als eine „Entartung" bezeichnet werden könnte (Bd. I., S. 97). Allein viele Sarkome gehen unmittelbar aus dem Granulationsstadium in ihre höhere Entwickelung über, ohne dass sie jemals aus wirklichem Bindegewebe, Schleimgewebe, Neuroglia oder sonst einem typischen Gewebe der Bindesubstanz bestanden haben. Noch viel mehr entscheidet aber die Erfahrung, dass ein Sarkom, welches sich vielleicht aus einem Fibrom, Myxom, Melanom entwickelt hat, nachher durch Infektion Tochterknoten hervorbringt, welche nicht etwa auch ihrerseits zuerst Fibrome, Myxome oder Melanome sind, sondern sofort Sarkome werden, d. h. nicht an den besonderen und specifischen Charakter der Entwickelung eines bestimmten Körpergewebes, sondern nur an den allgemeinen Charakter derselben gebunden sind. Und gerade dieser letztere Charakter entscheidet auch über den klinischen Werth. Nach allgemeinen Grundsätzen der Terminologie müssen wir daher bei dem Sarkom stehen bleiben (Bd. I., S. 289). Das hindert jedoch nicht, dass wir in solchen Fällen, wo eine unzweifelhafte Metaplasie eines einfachen Gewächses, z. B. eines Fibroms oder Glioms in ein Sarkom stattfindet, und zwar so lange, als von dem ursprünglichen Gewächs noch erhebliche Ueberreste vorhanden sind, von einem sarkomatösen Fibrom oder Gliom sprechen.

Erfahrungsgemäss sind alle Versuche, die Sarkome ganz und gar aufzulösen in eine Reihe von getrennten, unabhängigen und coordinirten Species, je nachdem in ihnen bald nach der einen, bald nach der anderen Richtung hin irgend ein besonderer Gewebstypus (Specialtypus) mehr hervortritt, an dem Umstande gescheitert, dass man bei der allgemeinen Classification der Geschwülste gewisse Formen übrig behält, welche sich den Specialtypen nicht fügen, und es ist gewiss sehr lehrreich zu sehen, dass auch die entschiedensten Gegner des Sarkoms schliesslich genöthigt gewesen sind, an seiner Stelle neue Arten von Geschwülsten aufzustellen. Sie kämpften mehr gegen den Namen als gegen die Sache. Nehmen wir das bekannteste Beispiel: Wenn das Strukturverhältniss eines Gewächses sich im Allgemeinen mehr an das der fibrösen Geschwülste anschliesst und sich nur dadurch von dem der gewöhnlichen Fibrome unterscheidet, dass die zelligen Elemente, in der Regel Spindelzellen, ungemein reichlich vorhanden sind, so hat man sowohl in Frank-

Digitized by Google

reich, als auch zum Theil in England, dem Vorschlag von Lebert*) folgend, sie fibroplastische Geschwülste genannt, von der früher**) allgemein angenommenen Vorstellung Schwann's ausgehend, dass aus den Spindelzellen (geschwänzten Körperchen) unmittelbar durch Zerspaltung ihres Körpers die faserige Masse des Bindegewebes entstehe. Es sollte also fibroplastische Geschwulst bedeuten eine Geschwulst, in welcher fibroplastische Körper oder faserbildende Zellen in besonders grosser Masse vorhanden seien. Der Name ist aber in doppelter Beziehung schlecht: einmal, weil die spindelförmigen Zellen überhaupt nicht aus sich selbst, aus einer Zerklüftung ihrer Substanz die Fasern des Bindegewebes erzeugen, letztere vielmehr der Intercellularsubstanz angehören; andermal deshalb, weil eine solche Erzeugung, wenn sie wirklich sonst etwa stattfände, gerade in diesen Geschwülsten nicht besteht. Denn es ist ja eben der Charakter dieser Geschwülste, dass die zelligen Theile qua zellige Theile persistiren und dass sie keine Entwickelung zu vollendetem Bindegewebe durchmachen. Machten sie diese Entwickelung, erzeugten sie regelmässig eine fibrilläre Intercellularsubstanz in erheblichem Maasse, wären die Zellen also faserbildend, so würde die Geschwulst ganz einfach ein Fibrom sein. Aber gerade die massenhafte und üppige Zellenbildung stellt die Akme, die eigentliche Florescenz (Bd. I., S. 97) der Geschwulst dar. Daher ist der neue Name unzulässig, ja er ist schädlich gewesen, weil er von vorn herein die Vermuthung mit sich brachte, dass die fibroplastische Geschwulst, als eine aus gewöhnlichem jungen unreifen oder Uebergangs-Bindegewebe zusammengesetzte, keine gefahrvolle Bedeutung habe, vielmehr im Allgemeinen als eine gutartige Bildung zu betrachten sei***). Erst nach sehr herben Erfahrungen hat man diese Auffassung wieder überwunden; die Generalisation der fibroplastischen Geschwülste musste erst wieder entdeckt werden, während der constitutionelle, bösartige Charakter vieler Sarkome längst bekannt war. Die fibroplastische Geschwulst ist nichts anderes, als das Spindelzellen-Sarkom oder das Sarcoma fasciculatum anderer Autoren.

---

*) Lebert. Physiologie pathologique. Paris. 1845. T. II. p. 120.
**) Cellularpathologie. 3. Aufl. S. 39. Fig. 20 B.
***) Lebert. Abhandlungen aus dem Gebiete der praktischen Chirurgie und der path. Physiol. Berlin. 1848. S. 132, 241.

Digitized by Google

Paget*) hat einen anderen Weg eingeschlagen, indem er einen Theil der Sarkome mit dem Namen von malignen fibrösen Geschwülsten bezeichnete, einen zweiten als recurrirende fibroide Geschwülste abtrennte, und dazu noch eine dritte Kategorie fügte, die schon mehrfach berührten Myeloidgeschwülste. In Beziehung auf die beiden ersteren hat er also gewisse physiologische Eigenschaften, nehmlich die Malignität und die Recurrenz als Namen gebend betrachtet, was gegenüber dem als richtig erkannten histologischen Princip der Eintheilung nicht zulässig ist. Was die Myeloidform anlangt, so habe ich schon neulich (S. 5) hervorgehoben, dass in manchen Geschwülsten eine Aehnlichkeit einzelner Elemente mit gewissen Zellen des Knochenmarkes unzweifelhaft vorkommt. Aber ein Theil dieser Geschwülste gehört den medullären Osteomen an, andere sind zu anderen Gruppen (Lymphomen) zu stellen, ein anderer endlich kann bei den Sarkomen belassen werden. Ich komme darauf zurück, will aber schon hier bemerken, dass ich auch nicht jedes Sarkom ein myeloides nennen möchte, welches die betreffenden vielkernigen Zellen enthält. Denn diese sind nicht etwa specifische und constante Bestandtheile des Knochenmarkes, sondern sie entsprechen nur einem zufälligen Element, welches sich bisweilen im Mark und bisweilen anderswo findet.

Andere Beobachter wiederum, und das ist eine grosse Zahl sowohl von Chirurgen, als von Anatomen gewesen, haben geglaubt, einen sehr grossen Theil der Sarkome ihrer Bösartigkeit willen unmittelbar zu den Krebsen rechnen und sie geradezu mit dem Namen der Carcinome belegen zu müssen. In früherer Zeit half man sich, wie schon erwähnt, damit, dass man unter Umständen ein Sarkom degeneriren, krebsig werden liess; in neuerer Zeit hat man, von der willkürlichen Annahme der Unveränderlichkeit der Geschwulsttypen ausgehend, diesen Gedanken so sehr zurückgewiesen, dass man entweder das betreffende Gewächs geradezu Krebs nannte, oder ihm die krebshafte Natur ganz und gar absprach. Meiner Erfahrung nach (S. 175) liegt der Grundirrthum hier in der Beobachtung. Es giebt wirkliche

*) Paget. Lectures on surgical pathology. Lond. 1853. Vol. II. p. 151, 155, 212.

Digitized by Google

Mischformen von Sarkom und Carcinom: Geschwülste, in denen gewisse Abschnitte sarkomatös (fibroplastisch), andere carcinomatös sind. Man kann daher, freilich in einem anderen Sinne, als Abernethy, wirklich von einem Sarcoma carcinomatodes sprechen. Eine solche Geschwulst wird natürlich auch die physiologischen Eigenschaften beider Species haben und die Malignität wird gewissermaassen eine doppelte sein. In diesen Fällen mag es vorkommen, dass wirklich das Sarkom krebsig entartet, aber gewiss ist dies in der Regel nicht so zu verstehen, dass die schon entwickelten Sarkomelemente sich in Krebselemente umwandeln oder dass sie Krebselemente erzeugen. Vielmehr gehen die Krebselemente meistentheils, soviel ich gesehen habe, neben den Sarkomelementen aus dem Muttergewebe oder dem Granulationsgewebe hervor, und es wachsen demnach Sarkom und Carcinom mit einander, wie zwei Aeste desselben Stammes. Dabei ist es aber sehr wohl möglich, dass sie nicht vollkommen synchronisch wachsen, und nach meinen Erfahrungen muss ich schliessen, dass in solchen Fällen die frühere Entwickelung sarcomatös, die spätere carcinomatös ist. So entsteht eine zusammengesetzte Geschwulst (dégénération composée Laennec) von gemischtem Typus, welche zuerst einfach war, und von der man daher, wenn man mehr die groben Verhältnisse im Auge behält, wohl sagen kann, es sei ein Sarkom carcinomatös geworden, und es habe sich der Typus des Gewächses verändert. Diejenigen aber, welche die Invariabilität des Typus behaupteten, waren natürlich genöthigt, den Schluss zu ziehen, dass der Typus von vornherein der carcinomatöse gewesen sei.

Am frühesten ist dies bei den gefärbten Sarkomen, den sogenannten Melanosen geschehen. In älterer Zeit pflegte man diese Form von den krebsigen Geschwülsten gar nicht zu unterscheiden und es ist ziemlich schwer, aus den Beschreibungen noch herauszufinden, was hierher gehört. Eines der vorzüglichsten Beispiele finde ich bei Fabricius Hildanus*), der eine Melanose als Ficus cancrosus in oculi dextri orbita beschreibt. Auch noch die Beobachter im Anfange des gegenwärtigen Jahrhunderts unterschieden die Melanose nicht von dem Blut- und

*) Fabricius Hildanus. Obs. et curat. chirurg. Cent. I. Obs. I. p. 33. Materia instar atramenti nigra erat nihilque aliud quam sanguinis faex.

Digitized by Google

Markschwamm*); ja in der Veterinärkunde verwechselte man sie mit Hämorrhoiden**). Erst Laennec***) stellte den Namen der Melanose auf und gab damit den Untersuchungen einen bestimmteren Ausgangspunkt. Aber zugleich legte er den Grund zu der äussersten Verwirrung, indem er das Gebiet der Melanose auf alle schwarzen Zustände der einzelnen Körpertheile mit Ausnahme des Lungenschwarz ausdehnte. Er unterschied eingekapselte (incystirte), nicht eingekapselte, infiltrirte und frei an der Oberfläche der Organe abgelagerte Melanosen, betrachtete aber alle zusammen als eine espèce de cancer. Die nachfolgenden Schriftsteller†) haben diese verschiedenen Formen nicht blos zugelassen, sondern zum Theil noch erweitert, und man ist so nicht blos zu Unterscheidungen zwischen gut- und bösartiger, sondern auch zu solchen zwischen wahrer und falscher Melanose gekommen. Die Forschung ist dadurch von dem eigentlichen Kern der Frage immer weiter abgeleitet worden, indem sie sich mehr dem Farbstoff, als der eigentlichen Gewebsmasse zuwendete. Dies war um so mehr bedenklich, als man wesentlich den schwarzen Farbstoff im Auge hatte, während in Wahrheit der Farbstoff der fraglichen Geschwülste mehr braun, als schwarz ist und daher nicht nur wirklich schwarz erscheinende, sondern auch braune, braunschwarze, graubraune und gefleckte Gewächse in Frage kommen.

Der Gedanke Laennec's von der krebsartigen Natur der Melanosen fand seinen schärfsten Ausdruck in der von Alibert††) gewählten Bezeichnung des Cancer mélané (Cancrum melaneum), welchen er noch von dem durch Jurine aufgestell-

---

*) Wardrop. Observ. on fungus haematodes. p. 59, 74, 81. Pl. III. fig. 1, 3. Allan Burns. Anatomy of head and neck. Edinb. 1811. p. 349.

**) Brugnone. Von der Zucht der Pferde, Esel und Maulthiere, und von den gewöhnlichsten Gestütkrankheiten. Aus dem Italien. von Fehmer. Prag. 1790. S. 61.

***) Laennec. Bulletin de l'Ecole de médecine de Paris. 1806. No. II. p. 24. Traité de l'auscultation médiate. T. I. p. 288.

†) Mérat. Dict. des sc. méd. Paris. 1819. T. XXXII. p. 183. Lobstein. Path. Anat. I. S. 392. Andral. Path. Anat. Deutsch von Becker. I. S. 346. Carswell. Illustrations. Art. Melanoma. Gluge. Atlas. Lief. III.

††) Alibert. Nosologie naturelle (1817) Paris. 1838. p. 541, 550. Pl. J. et K. Ich bemerke dabei, dass der von Alibert Pl. K. abgebildete Fall von Cancer melané wiedergegeben ist von Savenko (Tentamen path. anat. de melanosi. Petrop. 1825. Tab. I.), dass er aber auch identisch ist mit der von Laennec in seinem Traité d'auscult. méd. im Detail gebrachten Obs. 32.

Digitized by Google

ten Cancer anthracine unterschied, obwohl der erstere nach seiner Beschreibung nur die multiple, der letztere die solitäre Form des Uebels darzustellen scheint. Ja, er liefert Beschreibung und Abbildung*) von einer dritten Form, die er Cancer globuleux nennt, welche offenbar gleichfalls hierher gehört. In Deutschland hielt man nach dem Vorgange von Joh. Fr. Meckel, Phil. v. Walther und Meyen**) daran fest, in der Melanose eine Art des Markschwammes zu sehen und erst seit Joh. Müller***) wurde der Name des Carcinoma melanodes und damit die Einordnung der Melanosen als eine Varietät des Krebses fast allgemein angenommen. Nur einzelne Schriftsteller beharrten dabei, die Melanose für sich zu betrachten und sie gelegentlich mit anderen Geweben in Verbindung treten zu lassen. So Carswell, namentlich aber Lebert†), der geradezu die essentielle Melanose von der combinirten trennt.

Stromeyer war wohl der erste, welcher von melanotischen Sarkomen sprach, aber seine Ansicht blieb ohne Einfluss, da er keine genaueren Angaben machte. Ich habe mich bemüht, nicht nur diese Form bestimmter festzustellen, sondern auch ihren Unterschied von dem melanotischen Krebs nachzuweisen††). Seitdem haben einzelne Beobachter†††) das melanotische Sarkom anerkannt, allein die Mehrzahl nimmt noch jetzt alle Melanosen als Carcinome (Pigmentkrebse). Natürlich ist damit die Anwendung des Ausdruckes der Melanose auf blosse Flüssigkeiten mit schwarzer Farbe, sowie auf blosse Cysten mit schwarzem (hämorrhagischem) Inhalt und auf blosse schwarze Färbungen ge-

Sonderbarerweise erwähnt keiner von beiden Autoren (Alibert und Laennec) des anderen; auch giebt jeder einen anderen Namen der betreffenden Kranken an, während doch sonst Alles, der beobachtende Interne, das Hospital, der Befund, vielfach bis auf die Ausdrücke übereinstimmt. Endlich nimmt auch noch Breschet (Journ. de physiol. expérim. par Magendie. Paris. 1821. p. 362) dieselbe Beobachtung für sich in Anspruch.

*) Alibert. Ebendaselbst. p. 541, 548. Pl. II.

**) Meckel. Path. Anat. II. 1. S. 297. Walther. Journal f. Chir. u. Augenheilk. Bd. V. S. 564. Meyen. Unters. über die Natur parasitischer Geschwülste. Berlin. 1828. S. 63.

***) Joh. Müller. Ueber den feineren Bau der Geschwülste. S. 18.

†) Lebert. Traité d'anat. path. T. I. p. 122.

††) Virchow. Archiv. 1847. Bd. I. S. 470.

†††) G. Simon. Hautkrankheiten. 2. Aufl. S. 267. R. Maier. Berichte der naturf. Ges. zu Freiburg. i. Br. 1858. No. 30. C. O. Weber. Chir. Erfahrungen u. Untersuchungen. S. 335. Grohe in Vidal-Bardeleben. Chirurgie. Berlin. 1863. Bd. I. S. 551.

Digitized by Google

wisser Organe ausgeschlossen, welche die früheren Beobachter sämmtlich mit heranzogen, aber es ist dafür eine Einseitigkeit der Auffassung festgestellt, welche gerade in praktischer Beziehung sehr beklagenswerth ist. Meiner Meinung nach ist das Gebiet der melanotischen Geschwülste in drei ganz getrennte Gruppen zu zerlegen: die einfachen Melanome, die Melanosarkome und die Melanocarcinome. Dass diese unter sich bestimmte Beziehungen haben und unter Umständen in einander übergehen können, halte ich für richtig, wie die weitere Ausführung ergeben wird, aber das darf uns nicht abhalten, diese Gruppen in der Analyse zu trennen. Leider erschwert die gewöhnliche Bearbeitung in der Literatur diese Trennung auf das Aeusserste, ja es ist bei vielen Einzelfällen unmöglich, nachträglich herauszubringen, welcher Gruppe sie angehört haben mögen. Andererseits ist es nicht möglich, ganz auf die Literatur zu verzichten, und ich bemerke daher im Voraus, dass ich im Nachfolgenden öfters genöthigt sein werde, Fälle zu citiren, von denen es zum Theil wahrscheinlich ist, dass sie nicht zu den Sarkomen, sondern zu den Carcinomen oder wenigstens zu den Mischformen mit Carcinom gehören. Eine spätere Zeit wird eine correctere Darstellung möglich machen; für jetzt mag es genügen, darauf hinzuweisen, dass eine nicht unbeträchtliche Zahl von melanotischen Geschwülsten, namentlich der Haut und des Auges, zum Sarkom gehören. Natürlich ist damit die Frage der Bösartigkeit in keiner Weise abgeurtheilt; im Gegentheil gestehe ich zu, dass die Melanosarkome als solche sehr bösartig sein, ja dass sie sogar metaplastisch in Krebse übergehen können, aber ich schliesse daraus nicht, dass sie Krebse sind. Sie verhalten sich in dieser Beziehung nicht anders, wie die Enchondrome.

Nächst den Melanosen sind es die Medullarsarkome gewesen, welche allmählich fast ganz von den Medullarcarcinomen aufgenommen worden sind. Da ich schon wiederholt diesen Punkt besprochen habe (S. 123, 152), so will ich hier nicht darauf zurückkommen. Wohl aber muss ich zwei andere Streitpunkte berühren, welche durch Joh. Müller aufgeworfen sind. Einerseits waren es gewisse bösartige Formen von faserzelligen und gallertigen Geschwülsten, welche ihn bestimmten, ein Carcinoma fasciculatum (Bündelkrebs) aufzustellen, welches er in sehr bezeichnender Weise mit dem hyalinen Carcinom ver-

Digitized by Google

einigte*). Andererseits fand er es nöthig, eine zweite Gruppe von Geschwülsten auszuscheiden, die er freilich ausdrücklich von den Krebsen sonderte, aber als sehr bösartige bezeichnete; das waren die von ihm so genannten ossificirenden Schwämme oder Osteoidgeschwülste**). Diese Vorschläge sind nachher von vielen Seiten acceptirt, und nur dahin modificirt worden, dass auch das Osteoid oft als Carcinoma osteoides dargestellt worden ist.

Das Maassgebende bei dieser Zusammenstellung mit den Krebsen ist hauptsächlich die Erfahrung gewesen, auf welche ich schon vor 15 Jahren in aller Bestimmtheit hingewiesen habe***), dass die Sarkome keinesweges, wie manche Autoren †) meinten, gutartige Geschwülste sind, welche höchstens lokal recurrirten, sondern dass sie auch in benachbarten Lymphdrüsen auftauchen, in entfernteren Organen sich entwickeln und endlich in der äussersten Generalisation im Körper vorkommen, also die ganze Malignität krebsartiger Formen darbieten können. Das ist eine jetzt allgemein anerkannte Erfahrung. Allein dieser Umstand giebt in keiner Weise die Berechtigung, die Geschwulst Krebs zu nennen, wenn anders mit Krebs man eine bestimmte Structur bezeichnen will. Soll Krebs nur so viel als „Raubthier unter den Geschwülsten" heissen, dann ist der Name freilich gleichgültig; dann muss man sich nur unter den Geschwülsten alle die Formen merken, welche so schlimme Eigenschaften haben können. Ich meine aber, dass man diesen Versuchen gegenüber doch genöthigt ist, auf dem alten Namen bestehen zu bleiben, wie ich es von Anfang an gethan habe und wie es in Deutschland nachher von allen denen geschehen ist, welche sich specieller mit diesen Geschwülsten beschäftigt haben††). Auch ist der Namen, wie mir

*) Müller. Ueber den feineren Bau der Geschwülste. S. 22.
**) Müller. Archiv f. Anat. Phys. und wissenschaftl. Med. 1843. S. 396.
***) Virchow. Medicinische Reform. 1849. No 51. S. 271. Vgl. mein Handbuch der Spec. Path. u. Therapie. 1854. Bd. I. S. 347, 349.
†) Joh. Müller. Ueber den feineren Bau der Geschwülste. S. 29. B. Reinhardt. Path. anat. Untersuchungen. Berlin. 1852. S. 122.
††) A. Förster. Handb. der allg. pathol. Anatomie. Leipz. 1855. S. 219. B. Beck. Pseudoplasmen. Freib. 1857. S. 44. C. O. Weber. Chirurgische Erfahrungen und Untersuchungen. Berlin. 1859. S. 361. Billroth. Die Eintheilung, Diagnostik und Prognostik der Geschwülste. Berlin. 1859. S. 19. Mein Archiv. 1860. Bd. XVIII. S. 84. Senftleben. Archiv f. klin. Chir.

Digitized by Google

scheint, vollständig gut gewählt, da er nicht blos die fleischige Beschaffenheit, die Vascularisation, das Weiche, das mehr Gleichmässige des Baues, welches diese Geschwülste in der Regel haben, sondern auch den Zusammenhang, den continuirlichen Uebergang zu den Nachbartheilen deutlich festhält, und zugleich die Aehnlichkeit ausspricht, welche das Sarkom-Gewebe mit den verschiedenen Formen von sogenanntem wilden Fleisch, — Sarkes, wie die Alten sagten, Caruneulae, Caro luxurians, oder Hypersarcosis*) — besitzt. Mit dieser Bezeichnung meint man bekanntlich weiche Wucherungen, die auf allen möglichen Wundflächen erscheinen und je nach ihrer Masse sogenannte Granulationen oder Fungositäten bilden können. Aber nicht blos mit dem wilden Fleisch, sondern auch mit jungem, sich eben entwickelndem, wahrem Fleisch, mit Muskeln besteht eine gewisse Aehnlichkeit, wie wir später noch sehen werden. Eine Unklarheit liegt daher in keiner Weise in der Bezeichnung Sarkom; es sind ganz bestimmte Dinge, die man im Auge hat, und wenn die einzelnen Unterabtheilungen, die sich ganz natürlich ergeben, sich auf das Engste an bestimmte Gewebs- und Geschwulstarten anschliessen, so haben wir nachzuforschen: wie verhält es sich mit ihren physiologischen Eigenschaften, wie steht die Geschwulst in Beziehung auf Malignität, welche prognostischen und therapeutischen Gesichtspunkte bietet sie dar? —

Wenn wir nach diesen einleitenden Betrachtungen die allgemeine Geschichte des Sarkoms specieller verfolgen, so wird schon aus dem Mitgetheilten hervorgehen, dass es, gegenüber den bisher besprochenen Arten von Geschwülsten, ziemlich schwer ist, eine allgemeine Beschreibung des Sarkoms zu geben, da dasselbe eine ungleich grössere Mannichfaltigkeit der inneren Zustände darbietet, als die einzelnen der bis jetzt aufgezählten Gewächse. Insbesondere erlangt es durch die einzelnen Lokalitäten, an denen es entsteht, oder genauer gesagt, durch die verschiedenen Muttergewebe, aus denen es hervorwächst, leicht gewisse Eigenthümlichkeiten, die nicht blos die besondere Entwickelung

1861. Bd. I. S. 111. Grohe in Bardeleben — Vidal. Lehrbuch der Chir. u. Operationslehre. Berlin. 1863. Bd. I. S. 524.

*) A. Paraeus. Opera chirurg. Francof. ad Moen. 1594. Lib. XII. cap. 7. p. 3[illegible]

Digitized by Google

des Mutterknotens, sondern auch die der Tochterknoten bestimmen. Letztere sind demnach von dem Muttergewebe, welches sie hervorbringt, verhältnissmässig, wenngleich nicht ganz und gar, unabhängig.

Obwohl nun jedes Gewebe der Bindesubstanz-Reihe als Matrix für das Sarkom dienen kann, so hat doch Grashuis*) Recht, wenn er das eigentliche Zell- oder Bindegewebe als den Prädilectionsort bezeichnet. Nächst ihm sind hauptsächlich die weichen Bindesubstanzen: das Schleimgewebe, die Neuroglia und die verschiedenen Zustände des Knochenmarkes, aufzuzählen; nur das eigentliche Fettgewebe zeigt eine viel geringere Neigung zur Sarkomatose als zur Carcinose. Von den harten ist das Knochengewebe mehr prädisponirt, als das Knorpelgewebe, von dem nur die früher beschriebene (Bd. I., S. 472, 530) osteoide Form, der Haut- oder Knochenknorpel, ein häufigerer Ausgangspunkt wird. Somit erhalten wir als Varietäten des Sarkoms zunächst folgende:

1) Sarcoma fibrosum, Fibrosarcoma, Fasersarkom,
2) Sarcoma mucosum s. gelatinosum s. colloides, Myxosarcoma, Schleimsarkom,
3) Sarcoma gliosum, Gliosarcoma,
4) Sarcoma melanoticum, Melanosarcoma, Pigmentsarkom,
5) Sarcoma cartilaginosum, Chondrosarcoma, Knorpelsarkom,
6) Sarcoma osteoides, Osteosarcoma, Osteoidsarkom.

Dabei ist es eben so wenig ausgeschlossen, wie bei den einfachen Gewächsen, dass mehrere Varietäten sich in derselben Geschwulst combiniren, dass also z. B. einzelne Theile mehr fibrös, andere mehr mucös oder gliös, einzelne knorpelig und andere knöchern sind. Die Bezeichnung geschieht auch hier nach dem Hauptbestandtheil.

Der Consistenz nach lassen sich die Sarkome, wie fast alle krankhaften Gewächse, in zwei grosse Gruppen trennen: die harten und die weichen. Die ersteren sind längere Zeit hindurch unter dem Namen der Steatome oder Speckgeschwülste mitgegangen, von dem wir schon früher (Bd. I., S. 13, 325, 365, 457) gesehen haben, dass manche andere Geschwulstform denselben

*) Grashuis l. c. p. 67.

Digitized by Google

gleichfalls getragen hat. Die weichen liefern die Gruppe der Fleischgeschwülste im engeren Sinne des Wortes, von denen man erst seit dem Ende des vorigen Jahrhunderts angefangen hat, die Markgeschwülste als eine besondere Kategorie zu trennen. Unsere Varietäten entsprechen diesen Verschiedenheiten nur im Grossen. Man kann allerdings sagen, dass das Fibro-, Chondro- und Osteosarkom den harten, das Myxo-, Glio- und Melanosarkom den weichen Formen entsprechen, aber, wie das Melanosarkom bald grössere, bald geringere Consistenz zeigt, so ist auch das Fibrosarkom sehr wechselnd und selbst die Chondro- und Osteosarkome haben oft genug grosse Abschnitte von beträchtlicher Weichheit. Ueberwiegend ist es die Beschaffenheit und Reichhaltigkeit der Intercellularsubstanz, welche die Consistenzzustände bestimmt.

Es kann aber auch bei allen Varietäten vorkommen, dass die zelligen Elemente an gewissen Stellen der Geschwulst, bei einzelnen Formen auch durch die ganze Geschwulst, so reichlich werden, dass dadurch der Charakter hauptsächlich bestimmt wird und der Specialtypus des Muttergewebes ganz und gar verloren geht. Diese zellenreichen Formen sind natürlich auch immer besonders weich, da sie eine geringere Menge der die Consistenz bestimmenden Intercellularsubstanz führen. Sie stellen im Grossen die markartigen, medullären (nicht medullösen) oder encephaloiden Formen dar: Sarcoma medullare. Dabei versteht es sich von selbst, dass das Medullarsarkom nicht einfach neben dem Fibro-, Myxo-, Gliosarkom steht, sondern dass jedes der letzteren durch Zunahme der Zellen medullär werden kann. So bekommen wir also ein Fibrosarcoma medullare, Myxosarcoma medullare u. s. f. Vielleicht wäre es zweckmässiger, den so leicht misszuverstehenden Ausdruck des Markigen (Medullären) ganz zu vermeiden und dafür den Zellenreichthum, der damit bezeichnet werden soll, geradezu einzusetzen. Denn man kann sagen, dass in der pathologischen Sprache markig = zellenreich ist, und das Sarcoma medullare lässt sich daher viel präciser als Sarcoma multicellulare bezeichnen. Wenn ich nichts destoweniger die alte Bezeichnung in der Regel beibehalte, so geschieht es hauptsächlich ihrer grossen Bequemlichkeit und Kürze wegen, die sich durch nichts anderes ersetzen lässt.

Digitized by Google

Was die Formen der Zellen betrifft, so sind sie für diese Betrachtung gleichgültig. Ein vielzelliges Sarkom kann ebenso markartig aussehen, wenn es ganz aus Spindelzellen besteht, als wenn es nur runde Zellen enthält. Freilich ist das Letztere gewöhnlicher, aber es giebt doch nicht selten Fälle des vollkommensten „Markschwammes", wo sich nur Spindelzellen finden.

Auch die Grösse der Zellen entscheidet nicht über das Aussehen, obwohl dieselbe den äussersten Schwankungen unterworfen ist. Man kann darnach alle Sarkome, nicht blos die zellenreichen, in zwei grosse Gruppen, die grosszelligen und kleinzelligen eintheilen. Die kleinzelligen*) haben am meisten Aehnlichkeit mit den Gliomen und gewissen Formen der Granulationen in pathologischer, sowie mit den Körnerschichten des Gehirns und der Netzhaut, zuweilen auch mit der Markmasse der Lymphdrüsen und dem jungen Knochenmark im physiologischen Zustande. Man hat sie daher auch geradezu als Sarkome mit Granulationsähnlicher Struktur bezeichnet**). Nach meiner Eintheilung gehören sie wesentlich dem Glio- und Myxosarkom an, und ich würde z. B. eine solche Form Glio- oder Myxosarcoma parvicellulare nennen. Die grosszelligen dagegen sind überwiegend häufig Fibro- und Melanosarkome, doch kommen auch Myxosarkome mit sehr grossen Elementen vor. Darnach erhalten wir ein Myxosarcoma magnicellulare u. s. f. Ja es giebt gewisse Sarkome, namentlich die sogenannten Myeloide, welche förmliche Riesenzellen führen: Sarcoma gigantocellulare.

Endlich kann in jeder Varietät die Gefässentwickelung einen so vorwiegenden Charakter annehmen, dass ganze Abschnitte dadurch ein besonderes Aussehen gewinnen: Sarcoma telangiectodes. Dieses ist zugleich sehr geneigt zu inneren oder äusseren Blutungen: Sarcoma haemorrhagicum, und stellt in dieser Gestalt eine der Formen des früher so genannten Blutschwammes, Fungus haematodes dar.

Entwickelt sich die Geschwulst im Innern eines Organes, das sie ganz erfüllt, so kann sie sich als blosse „Infiltration" oder „Hypertrophie" desselben darstellen: Sarcoma diffusum. So

*) C. O. Weber. Chirurgische Erfahrungen und Untersuchungen. S. 368.
**) Billroth. Mein Archiv. Bd. XVIII. S. 88. Senftleben. Archiv für klin. Chirurgie. Bd. I. S. 117.

Digitized by Google

geschieht es an den Muskeln, an der weiblichen Brust*), an den Hoden (Sarcocele). Allein niemals ist dies im Sinne Phil. v. Walther's eine einfache Hyperplasie. Die Wucherung geschieht im interstitiellen Gewebe, während die specifischen Elemente (Muskelfasern, Drüsenzellen) häufig atrophiren, und unter gewissen Verhältnissen die natürlichen Höhlen und Kanäle sich cystisch erweitern: Cystosarcoma.

Freilich ist der Name des Cystosarkoms ein sehr vieldeutiger und er wird vielfach in einem anderen Sinne gebraucht. Insbesondere wird er nicht selten angewendet zur Bezeichnung multiloculärer Cystoide oder, wie ich lieber sage, Kystome, oder für Combinationen von Sarkom mit Kystom, wofür man wohl zweckmässiger Kystoma sarcomatosum oder Sarcoma kystomatosum sagt, je nachdem der eine oder andere Bestandtheil vorwaltet. Davon verschieden ist wieder der Fall, wo ein Sarkom in eine schon bestehende Cyste hineinwächst, wie es am Eierstock und an der Brust zuweilen vorkommt: Cystis sarcomatosa. Ferner kann auch ein Sarkom durch partielle Erweichung und Verflüssigung stellenweise Höhlungen, cystoide Räume bekommen, die sich jedoch von wahren Cysten durch den Mangel einer besonderen Membran unterscheiden: Sarcoma cysticum s. lacunare. Endlich kommt es vor, dass ein Sarkom durch eine festere Hülle eingekapselt, wie man wohl gesagt hat, incystirt wird. So giebt es weiche Sarkome der Knochen, welche eine knöcherne Schale haben. Insbesondere aber gehört hierher ein Theil der schon von Laennec unterschiedenen, eingekapselten Melanosen (Mélanose enkystée). Allerdings sind darunter manche Dinge beschrieben worden, welche weder den Melanosen im engeren Sinne des Wortes, noch überhaupt den Proliferations-Geschwülsten (Gewächsen) zugerechnet werden dürfen z. B. Eierstockscysten mit schwarzem, hämorrhagischem Inhalt. Aber es giebt unzweifelhafte Melanosarkome, welche durch fibröse Kapseln oder Schalen eingeschlossen sind. Ich habe sie in der Orbita und in der Leber überaus deutlich gesehen. Ist der Inhalt fest, so wird man die Analogie

*) Billroth (Mein Archiv. Bd. XVIII. S. 60) gebraucht für diese Form den, wie mir scheint, nicht glücklich gewählten Namen des adenoiden Sarkoms.

Digitized by Google

mit den erwähnten Knochen-Sarkomen leicht erkennen; ist dagegen der Inhalt weich, so ist die Aehnlichkeit mit hämorrhagischen Cysten recht gross. Das sind Sarcomata incapsulata. Alle diese Formen möchte ich von dem Cystosarkom ausscheiden und diesen Namen nur für die Fälle bestehen lassen, wo ein Sarkom mit cystischer Erweiterung präexistirender Känäle oder Höhlen verbunden ist.

Am häufigsten wächst aber das Sarkom in der knotigen Form: Sarcoma tuberosum (Loupe sarcomateuse der älteren französischen Autoren, tuberculated sarcoma von Abernethy). Es entsteht zuerst ein solitärer Knoten, der sich vergrössert. Nach längerer oder kürzerer Zeit bildet sich durch Infektion (Contagion) des Nachbargewebes ein neuer, accessorischer Knoten; dies wiederholt sich, die neuen Knoten fügen sich an den alten und erscheinen dann wie Lappen eines einzigen Gewächses: Sarcoma lobulare. Liegen solche Geschwülste an Oberflächen, so schieben sie sich allmählich hervor. Sitzen sie an der Haut, an einer Schleimhaut oder serösen Haut, so treten sie über dieselbe hervor und bilden endlich Polypen oder Pilze (Schwämme): Sarcoma polyposum s. fungosum (Polypus s. Ficus s. Fungus carnosus). Die grosse Häufigkeit, in welcher gerade diese Form vorkommt, erklärt es, dass man so lange Polypen, Fungen und Sarkome einfach zusammengeworfen hat, ein Irrthum, der nicht oft genug bekämpft werden kann. Polypen und Fungen sind nur äussere Erscheinungsformen, welche das innere Wesen nicht erkennen, sondern höchstens vermuthen lassen. Dass sie bei Sarkom häufiger vorkommen, als bei Krebs, folgt aus der geringeren In-

Fig. 134

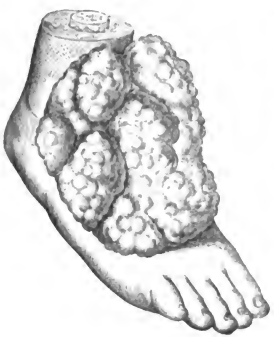

Fig. 134. Grosses, fungöses Spindelzellensarkom des Fussrückens. (Präparat No. 527.).

Digitized by Google

fektionskraft der Sarkome. Denn diese bleiben länger auf den Mutterknoten und wenige accessorische Knoten beschränkt und bilden daher grössere und mehr ungeregelte Hervorragungen. Auch begünstigt die besondere Neigung der häutigen Ausbreitungen (äussere Haut, Fascien, Periost) zur Sarkombildung die fungöse Erscheinung.

Was die feinere Zusammensetzung angeht, so ergibt sich aus dem Mitgetheilten, dass die Beschaffenheit der Intercellularsubstanzen allerdings vielfach die Varietät des Sarkoms bestimmt, aber nicht das Sarkom als solches. Für dieses sind vielmehr die Zellen entscheidend. Bei den Zellen kommt es wiederum nicht so sehr auf die Zahl derselben, als auf ihre Entwickelung an. Die Zahl bestimmt das markartige (medulläre) Aussehen und gibt eher Gelegenheit zu Verwechselungen mit lymphoiden und epithelioiden, namentlich krebsigen Gewächsen, als dass sie uns über die Natur der Geschwulst belehrt. Sie hat nur Bedeutung in Verbindung mit der Grösse und Ausstattung der Zellen selbst.

Die Zellen zeigen uns in allen Sarkomen bekannte Zellen der Bindesubstanz-Gebilde, aber in gewissermaassen hypertrophischen Zuständen. Sie sind oft colossale Gestaltungen von Elementen, die normal eine sehr mässige Entwickelung erreichen. Schon bei schwachen Vergrösserungen sieht man deutlich Formen, die sonst erst bei starker Vergrösserung und sehr sorgsamer Präparation erkannt werden. Namentlich die Kerne und Kernkörperchen sind in der Regel sehr kräftig entwickelt, ja die Kerne haben zuweilen so ungeheure Grössen, dass sie beinahe den Umfang der grössten normalen Zellen erreichen. Wie im normalen Zustande des Bindegewebes*), findet man auch im Sarkom runde, spindelförmige und sternförmige Zellen, manchmal alle diese Formen in derselben Geschwulst, manchmal nur eine einzige. Ueberwiegen die runden, so wird das Sarkom leicht mit Krebs verwechselt; sind dagegen die spindelförmigen vorwaltend, so spricht man von fibroplastischer Geschwulst. Sternförmige Zellen von ungewöhnlicher Grösse können in Myxosarkomen der Nervencentren

*) Virchow. Würzb. Verh. 1851. Bd. II. S. 156.

Digitized by Google

leicht zu Verwechselungen mit vielstrahligen Ganglienzellen und zur Annahme einer Nervengeschwulst Veranlassung geben*).

Es hat eine gewisse Bequemlichkeit für die Sprache, die verschiedenen Sarkome nach den verschiedenen Formen ihrer Zellen zu bezeichnen. Nur muss man von vorn herein darauf vorbereitet sein, diese Bezeichnung nicht durchführen zu können, da es nicht ungewöhnlich ist, dass dasselbe Sarkom an verschiedenen Abschnitten, zuweilen auch dicht neben einander die allerverschiedensten Zellformen enthält. Ein Melanosarkom kann ganz aus Spindelzellen zusammengesetzt sein und ohne Weiteres als Spindelzellensarkom bezeichnet werden, aber es kann auch grossentheils Netz- oder Rundzellen enthalten, und es ist daher gewiss vorzuziehen, nicht etwa das Melanosarkom nach diesen verschiedenen Formen zu zerspalten, sondern vielmehr innerhalb desselben wieder Unterabtheilungen zu machen, je nachdem die Zellen mehr diese oder jene Gestaltung annehmen. Ganz ähnlich verhält es sich mit Fibro- und Myxosarkomen.

Unter diesen, der Zellenform nach zu unterscheidenden Unterabtheilungen ist das Netzzellensarkom (Sarcoma reticulocellulare) am schwierigsten von den einfachen Gewächsen der Bindesubstanzreihe zu unterscheiden, weil es den Normalverhältnissen in der That am nächsten steht. Die Grenze desselben gegenüber den Fibromen, Myxomen, Osteoidchondromen, Osteomen, Melanomen ist überhaupt eine sehr schwankende, und man würde diese Abtheilung vielleicht ganz mit den typischen Gewächsen vereinigen können, wenn sie nicht durch ihren häufigen Uebergang in die Spindel- und Rundzellensarkome, durch die starke Entwickelung und die Zahl der Zellen, endlich durch ihre physiologischen Eigenschaften die Trennung forderte. Melanosarkome der Haut können sich von „hypertrophischem Corium“ nur durch ihre gefärbten Zellen unterscheiden**); sie bestehen anfänglich zuweilen nur aus pigmenthaltigen, anastomosirenden Sternzellen. Aber je mehr sie sich entwickeln, um so mehr schwindet die Intercellularsubstanz, die Zellkörper werden immer grösser, ihre Ausläufer immer breiter, und zuletzt sieht man fast nichts, als

*) Beale. Archives of medicine. Vol. I. p. 52. Pl. IX. fig. 4—5. Grohe in Vidal-Bardeleben's Chirurgie. 1863. Bd. I. S. 551.

**) Schuh. Path. u. Ther. der Pseudoplasmen. S. 442.

Digitized by Google

dicke, schwarzbraune Pigmenthaufen, wie sie im normalen Gewebe nirgend vorkommen. Ganz ähnlich verhalten sich manche Myxo- und Gliosarkome, ja sogar gewisse Chondro- und Osteoidsarkome, wo die anastomosirenden Sternzellen eine solche Grösse und die Intercellularsubstanz eine solche Verminderung erfahren, dass wir aus der normalen Histologie keine Parallel-Beispiele aufstellen können.

Am günstigsten für die Diagnose und daher am frühesten unterschieden sind die Spindelzellensarkome (fibroplastischen Geschwülste) weil sich die Spindelzellen, wenn wenig oder sehr weiche Intercellularsubstanz vorhanden ist, in der Regel überaus leicht isoliren lassen, und wenn reichlichere oder dichtere Intercellularsubstanz sie zusammenhält, sie sehr leicht, zumal nach Zusatz von Essigsäure, zu erkennen sind. Die einzelnen Zellen bestehen aus einem meist etwas derberen Zellkörper, der in der Regel in der Kerngegend eine stärkere Anschwellung besitzt und nach zwei Seiten in feine, zuweilen überaus lange Fortsätze oder Strahlen (Schwänze, daher geschwänzte Körperchen) ausläuft. Bei recht regelmässiger Entwickelung findet sich jederseits nur ein solcher

Fig. 135.

Fig. 135. Einzelne, grosse Spindelzellen aus einem Sarcoma fusocellulare der Rückenmarkshäute (Präparat No. 57. vom Jahre 1863). *a* eine sehr lange Zelle mit weithinlaufenden Fortsätzen, von denen der untere am Ende verästelt ist. *b* kleinere Faserzelle, der Kern mit einem, bei *c* mit 2 Nucleolis. *d* eine Faserzelle mit sehr grossem Kern, der eine Fortsatz abgerissen. *e, f* Faserzellen mit 2 Kernen. Vergr. 350.

Digitized by Google

Fortsatz; bei sehr üppiger Wucherung dagegen treiben neben einander mehrere, zuweilen wieder verästelte Fortsätze hervor, und die Spindel- oder Faserzelle nähert sich mehr und mehr der Stern- und Netzzelle. In der That gibt es zwischen diesen zwei Formen keine scharfe Grenze. Oft entscheidet nur die Richtung des Schnittes darüber, ob man Spindel- oder Netzzellen erblickt. Dieselbe Zelle kann auf einem Längsschnitt als Spindelzelle, auf einem Querschnitt als Netzzelle erscheinen.

Die reinen, glatten, zweistrahligen (diklonen) Spindelzellen liegen gewöhnlich mehr oder weniger parallel, bald durch reichliche Intercellularsubstanz getrennt, bald fast unmittelbar an einander grenzend. Im letzteren Fall entsteht eine sehr grosse Aehnlichkeit mit gewissen epithelioiden Bildungen, wie sie besonders in einzelnen Kankroiden vorkommen. Denn auch Epithelialzellen, besonders aus Pflaster- und Uebergangsepithel, können zwei längere Fortsätze haben, und wenn sie auf der Kante stehen, in hohem Maasse den Spindelzellen der Sarkome gleichen. Häufig unterscheiden sie sich durch die harte, hornige Beschaffenheit der Membranen; noch mehr durch die platte, breite Gestalt des Zellkörpers, welche beim Umwälzen deutlich hervortritt. Indess gibt es doch Fälle, wo man bei grösster Sorgfalt nur mit Mühe zu einem endgültigen Urtheil kommt. Die Zellen sind zuweilen auch in Kankroiden sehr zart und sie falten und schieben sich so zusammen, dass auch beim Umwälzen ein mehr spindelförmiges Bild erscheint. Die Gefässepithelien*) können als ein Beispiel aus der normalen Histologie für diesen Fall gelten. Hier sind Querschnitte durch die Geschwulst am meisten entscheidend. Sie zeigen bei Kankroiden die alveoläre Anordnung und die platte Gestalt der Zellen am deutlichsten.

In recht schön gebildeten Spindelzellensarkomen setzen sich aus den Zellen grössere Züge, Blätter oder Bündel zusammen, so dass man von einem Blätter- oder Bündelsarkom (Sarcoma lamellosum s. fasciculatum) sprechen kann. Geht die Entwickelung sehr gleichmässig von einem gewissen Mittelpunkte aus peripherisch weiter, so entsteht dadurch ein sehr charakteristischer radiärer Bau, ein immer weiteres Ausstrahlen der Züge, welches eine pilzförmige, fungöse Entfaltung des Gesammtgebildes

*) Cellularpathologie. 3. Aufl. S. 111. Fig. 55.

Digitized by Google

Fig. 136.

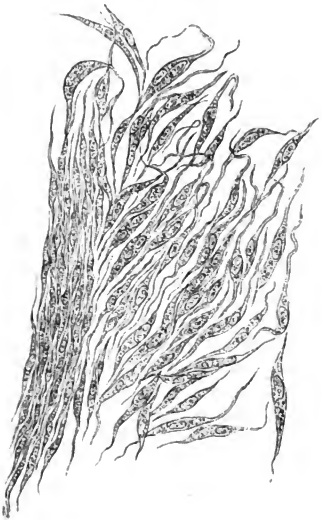

bedingt. Findet dagegen eine solche radiäre Entwickelung von mehreren Punkten aus statt, ohne irgendwo eine besondere Höhe zu erreichen, so folgt eine gewisse Mannichfaltigkeit des inneren Baues, eine Verflechtung und Verfilzung, eine balkige Einrichtung, welche bei starker Ausbildung der Gefässe eine Art cavernöser Zusammensetzung hervortreten lässt. Ein solches Balkensarkom (Sarcoma trabeculare) wird natürlich auf einem Durchschnitt sowohl Längs-, als Quer- und Schiefschnitte der Balken zeigen, je nachdem der Schnitt der Längsaxe der Balken parallel oder auf dieselbe senkrecht oder schräg gerichtet ist, und da die Längsaxe der Spindelzellen zugleich mit der Längsaxe der Balken zusammenfällt, so werden auch in dem mikroskopischen

Fig. 136. Natürliche Anordnung der Zellen aus demselben Präparat, wie Fig. 135. Links ein balkenartiger Zug dicht gedrängter Faserzellen, von dem nach rechts eine radiäre Abzweigung von Zellen stattfindet. Vergrösserung 350.

Digitized by Google

Bilde in demselben Gesichtsfelde bald die ganzen Spindelzellen oder Längsdurchschnitte derselben, bald Quer- und Schiefschnitte zu sehen sein.

Dieses Bild kann wiederum leicht zu Verwechselungen mit krebsigen Geschwülsten Veranlassung geben*). Sind die Querschnitte der Spindelzellen rund, so kann man leicht glauben, an der Stelle eines querdurchschnittenen Bündels eine Gruppe runder Zellen zu sehen, und man wird dann leicht geneigt sein, auf einen areolären Bau zu schliessen. Sind die Körper der Zellen nicht sehr dick, wie es häufig der Fall ist, so werden ihre Querschnitte linsenförmig aussehen, und auch dann lassen sie sich schwer von gewissen epithelialen Formen unterscheiden. Hier hilft nur eine sorgfältige Untersuchung, wobei dieselbe Region in verschiedenen Richtungen zur Beobachtung gelangt.

Die Kerne der Spindelzellen sind in der Regel länglich eiförmig. Werden sie sehr gross, so verbreitern sie sich und nehmen dann eine mehr rundliche Gestalt an. In diesem Falle sind sie aber nicht kugelig, sondern abgeplattet, linsenförmig, wie man sich auf Längsschnitten, die senkrecht auf die Fläche gerichtet sind, sowie auf Querschnitten leicht überzeugen kann. Auf solchen Schnitten erscheinen daher die Kerne verhältnissmässig viel kleiner, als sie in Wahrheit sind. Meist ist nur ein Kern vorhanden, doch sind die Zellen nicht selten, in denen sich zwei und mehrere Kerne befinden. Jeder von ihnen hat scharfe Contouren, eine derbe, gewöhnlich stark körnige Beschaffenheit und ein oder mehrere, glatte, gleichmässige, glänzende Kernkörperchen.

Der eigentliche Zellkörper besteht aus einer mehr blassen, jedoch gleichfalls körnigen, häufig durch eine sehr deutliche und derbe Membran begrenzten Masse. Bei den melanotischen Spindelzellen-Sarkomen ist er der eigentliche Träger des Pigmentes, wie man namentlich an gemischten, zum Theil gefärbten, zum Theil ungefärbten Geschwülsten deutlich sieht. Ist der Körper kräftig gebildet und nicht gefärbt, so sieht man zuweilen an ihm weitere Zeichnungen, welche auf einen mehr zusammengesetzten Bau hinweisen. In einzelnen Fällen finde ich ihn längsstreifig, in anderen mehr oder weniger querstreifig, so dass, wie ich schon

*) Rokitansky. Path. Anat. 3. Aufl. Bd. I. S. 291—292. Fig. 118. u. 120.

Digitized by Google

früher beschrieben habe*), ein muskelartiges Aussehen hervortritt. Es mag dahin gestellt bleiben, ob nicht einzelne neuere Angaben von pathologisch neugebildeten Muskelfasern sich auf solche Zellen beziehen. Aber jedenfalls hat Billroth**) Recht, wenn er die grosse Aehnlichkeit der Spindelzellen mit jungen Muskel- und Nervenzellen hervorhebt***). Insbesondere ist es in hohem Maasse schwierig, einen durchgreifenden Unterschied derselben von den organischen oder glatten Muskelfasern aufzufinden und gewisse Arten von Myomen von den Spindelzellen-Sarkomen zu trennen. Die Grösse der Kerne und Kernkörperchen, die häufigen Fortsätze und Ausläufer, die Länge und Feinheit der letzteren, die mehr körnige Beschaffenheit des Zellkörpers bezeichnen die Sarkomzellen, aber auch diese Eigenschaften sind nicht so constant, dass nicht selbst die geübtesten Beobachter gelegentlich in grosse Schwierigkeiten gerathen können. Schon aus diesem Grunde ist es gewiss gerechtfertigt, den Namen der Fleischgeschwulst, des Sarkoms festzuhalten. Andererseits kann ich nicht zugestehen, was Billroth behauptet, dass diese Gewebsform im fötalen Bindegewebe überhaupt nicht vorkomme. Ganz richtig hat Müller†) die geschwänzten Körperchen des Sarkoms mit den schon von Froriep und Schwann in jungem Bindegewebe nachgewiesenen spindelförmigen Körperchen identificirt, und die fibroplastischen Körperchen Lebert's sind nichts anderes. Die älteren Beobachter irrten nur darin, dass sie diese Körperchen im

*) Virchow. Würzburger Verhandl. 1850. Bd. I. S. 190. „An Faserzellen der verschiedensten Theile, namentlich in jungem pathologischen Gewebe, sieht man die Kerngegend, zuweilen aber auch die nächstgelegenen Theile wie quergestreift, jedoch so, dass die Querstreifen nicht die gleichmässigen, continuirlichen Varicositäten bilden, die man an eigentlichen Muskeln der Art sieht. Der Theil erscheint mehr gerippt, wie eine Reihe von Punkten, die sich namentlich da, wo Längsfalten der Membran sind, deutlich zeigen und von der Höhe der Falten allmählich in kurzen Linien auslaufen. In manchen Fällen nehmen diese Linien aber so sehr zu, dass man den Gedanken einer Querstreifung kaum aufgeben kann, und es möchte sich daher auch in dieser Richtung die Frage erheben, ob nicht die Querstreifung der Muskeln nur die stärkere Entwickelung einer Eigenschaft sei, welche auch anderen faserigen Elementen zukommt und nichts Specifisches an sich hat."

**) Lambl. Aus dem Franz-Joseph-Spital. S. 193. Taf. XII. Fig. *B. f.* Sangalli. Storia dei tumori. II. p. 171. Tav. II. fig. 8. Billroth. Mein Archiv. Bd. IX. S. 179.

***) Billroth. Ebendaselbst. Bd. XVIII. S. 85.

†) Joh. Müller. Ueber den feineren Bau der Geschwülste. S. 6, 21. Taf. II. Fig. 16—17.

Digitized by Google

entwickelten Bindegewebe und zwar mit der Faserbildung untergehen liessen, während ich ihre Persistenz dargethan habe. Die Gewebsform ist also gewiss vorhanden, nur ist es richtig, dass die einzelnen Gewebselemente im normalen Bindegewebe, weder im unreifen, noch im reifen, jene Höhe und Selbständigkeit erreichen, wodurch sich eben das Sarkom auszeichnet. Will man ein physiologisches Beispiel dafür, so kann man es in der menstrualen und puerperalen Wucherung der Uterinschleimhaut, in der sogenannten Decidua*) finden.

Die hauptsächlichste Verschiedenheit zeigt sich darin, dass in manchen Sarkomen und in manchen Theilen von Sarkomen die Spindelzellen fast ohne Intercellularsubstanz die ganzen Bündel zusammensetzen. Allein gewöhnlich kann man doch von solchen Stellen aus einen allmählichen Uebergang zu anderen verfolgen, an denen sich in immer grösserer Menge eine fibrilläre oder homogene Substanz zwischen den Zellen zeigt, während doch die Zellen denselben Typus beibehalten. Auch ist nicht zu bezweifeln, dass eine fast reinzellige Zusammensetzung balkiger Züge im normalen Entwickelungsgange mancher Bindegewebsmassen vorkommt. Ist es daher nicht immer leicht, die Bündel- und Balkensarkome auf physiologische Vorbilder zu beziehen, so ist es doch nicht unmöglich. Nur gibt es keine so typische Stelle, dass man davon den Namen hernehmen könnte. Ich würde mich daher begnügen, den Namen des Spindelzellen-Sarkoms (Sarcoma fusocellulare) beizubehalten. Die Bezeichnung des Fibrosarkoms deckt diesen nicht ganz, da es auch Melanosarkome mit Spindelzellen (S. 194) und Fibrosarkome mit runden Zellen gibt und andererseits in manchen fusocellulären Medullarsarkomen die faserige Intercellularsubstanz fast ganz fehlt. Der neuerlich von Follin**) vorgeschlagene Name des Plasmoma scheint mir ganz unzulässig, da man bei Plasma immer an Fibrin denken wird.

Die meisten Beobachter haben in den fusocellulären Sarkomen ausser den Spindelzellen und einer mehr oder weniger reichlichen Zwischensubstanz noch der freien Kerne gedacht. So lange die Schleiden-Schwann'sche Zellentheorie in Geltung stand, betrachtete man diese Kerne als die Anfänge der neuen

*) Joh. Müller a. a. O. S. 44.
**) Follin. Traité élément. de path. ext. Paris. 1861. T. I. p. 266.

Digitized by Google

Entwickelung und sie schienen insofern eine ganz besondere Bedeutung zu haben. Meiner Meinung nach sind sie immer erst durch Zerstörung von Zellen, namentlich bei der Präparation der Objecte, frei geworden. Je sorgfältiger man untersucht, um so weniger findet man davon und in gut gehärteten Objekten fehlen sie ganz. In frischen Geschwülsten dagegen sind die Zellen zuweilen so leicht zerstörbar, dass man bei der gewöhnlichen Untersuchung, namentlich nach Zusatz von Wasser zu dem Object, gar nichts von Zellen, sondern nur freie Kerne findet. Niemand hat grösseres Gewicht auf diese Kerne gelegt, als Bennett*), welcher darnach besondere Geschwülste als Faserkerngeschwülste (fibro-nucleated cancroid growths) bezeichnet. Indess gesteht er doch zu, dass diese Struktur „manchen sarkomatösen und osteomedullären Geschwülsten" zukomme. Paget**) reiht sie seinen recurrirenden Fibroidgeschwülsten, Rokitansky***) seinem Carcinoma fasciculatum an. Die Mehrzahl von ihnen sind unzweifelhaft Sarkome, obwohl nicht alle fusocelluläre, wie wir sofort sehen werden; indess kommt eine ähnliche Erscheinung auch bei Krebsen, Gliomen, Fibromen u. s. w. vor, und man darf nicht aus der einen Erscheinung sofort ein bindendes Urtheil fällen†). —

Noch viel grösser, als bei den Spindelzellensarkomen sind die Schwierigkeiten der Diagnose bei den Rundzellensarkomen (S. globocellularia), zumal den medullären. Die Mehrzahl der Beobachter identificirt sie mit Markschwamm im Sinne von Carcinoma medullare. In der That gibt es keine schwierigere Aufgabe im Gebiete der Onkologie, als unter gewissen Umständen das rundzellige Medullarsarkom vom Carcinom zu unterscheiden. Das entscheidende Kriterium ist das Verhältniss zur Intercellularsubstanz. So lange man an den Zellen noch eine Fähigkeit zur Abscheidung von Intercellularsubstanz oder eine Erhaltung ihres Verhältnisses zur Intercellularsubstanz wahrnimmt, so lange ist man sicher, keinen Krebs zu

*) John H. Bennett. On cancerous and cancroid growths. p. 176. fig. 85, 88, 95, 99, 122, 124.

**) Paget. Lectures on surgery. Vol. II. p. 166. fig. 18.

***) Rokitansky. Path. Anat. 3. Aufl. Bd. I. S. 290. fig. 117.

†) Einzelne Fälle bei Murchison. Edinb. monthly Journ. 1852. Jun. p. 487. Bryant. Guy's Hosp. Rep. 1863. Ser. III. Vol. IX. p. 245. Wilks. Ebendas. 1856. Vol. II. p. 148. Pl. IV. fig. 2. C. O. Weber. Chirurgische Erfahrungen und Beobachtungen. S. 448. Taf. VII. Fig. 10 u. 11. Förster. Atlas der mikr. path. Anat. Taf. XX. Fig. 5.

Digitized by Google

haben, denn dieser zeichnet sich eben dadurch aus, dass seine Zellen als solche, gleichsam rein sich erhalten und nur in ein näheres Verhältniss zu anderen Zellen treten. Mit Recht betont man daher den alveolären Bau des Krebses und die Füllung seiner Alveolen mit dichtgedrängten, epithelioiden Zellen.

Jede Varietät des Sarkoms kann Rundzellen führen. Bei dem Gliosarkom ist dies gewöhnlich, bei dem Myxosarkom häufig. Aber selbst das Fibro- und Osteoidsarkom können wesentlich Rundzellen enthalten, ohne dass ihre Fähigkeit, fibrilläre oder knöcherne Intercellularsubstanz zu erzeugen, dadurch aufgehoben wird. Es mag dies auf den ersten Blick auffällig erscheinen, wenn man sich an bestimmte Schemata gewöhnt hat. Aber man erinnere sich nur, dass in sehr verbreiteten Geweben der Bindesubstanz runde Zellen immerfort persistiren. Ein vorzügliches Beispiel dafür liefert uns das Knochenmark: Untersucht man das rothe Mark in den Knochen eines Neugeborenen, so findet man darin ein zartes Schleimgewebe mit äusserst zahlreichen, kernhaltigen Rundzellen in den verschiedensten Grössen. In manchen Knochen, wie in den Wirbelkörpern, erhält sich dieser Zustand das ganze Leben hindurch, und man kann daher hier die schönsten Paradigmen für die rundzelligen Sarkome finden. Kommen doch selbst Pigmentzellen vor*), so dass man an Melanosarkom erinnert wird. Man könnte daher höchstens die Frage aufwerfen, ob man nicht eine ganze Klasse von Sarkomen als blosse Knochenmarkgeschwülste, als Myelome führen sollte. Aber ich habe schon früher (S. 4) darauf hingewiesen, dass das Knochenmark kein besonderes Gewebe, sondern in seiner Reife bald Schleim-, bald Fettgewebe ist und in seinen Jugendzuständen mit dem Gewebe der Granulationen übereinstimmt. Das Myxosarkom kann daher zuweilen in seiner Zusammensetzung dem Knochenmark höchst ähnlich sein, ja es gibt eine Unterabtheilung desselben, welche ich geradezu als Myxosarcoma medullosum s. myelodes bezeichnen will. Wollte man den sarkomatösen Charakter dieser Form nicht zugestehen, so würde nichts übrig bleiben, als dieselbe einfach zum Myxom zu rechnen, dessen medulläre Formen (Bd. I. S. 402) allerdings auf das Nächste verwandt sind. Indess steht bald die Grösse und Entwickelung,

*) Virchow. Entw. des Schädelgrundes S. 36.

Digitized by Google

Fig. 137.

bald die ungeheure Zahl der Elemente, sowie der höchst infektiöse Charakter und die häufige Combination mit anderen Sarkomformen entgegen, und es wird wohl genügen, die nahe Verwandtschaft mit dem Myxom angegeben zu haben. Niemand wird geneigt sein, ein rundzelliges Melanosarkom desswegen Myxom oder Myelom zu nennen, weil es Knochenmark mit pigmentirten Zellen und schleimiger Grundsubstanz gibt.

Die Gliosarkome haben in der Struktur der Neuroglia, besonders der Körnerschichten der Retina und des Gehirns deutliche Vorbilder, nicht blos was Gestalt und Form der Elemente, sondern auch was Anordnung betrifft. Ihre meist kleinen Elemente liegen häufig in zusammenhängenden Reihen, gleichsam in Form von Kolben; ja, diese können durch grosse Abschnitte des Gewächses so entwickelt sein, dass dadurch ein radiäres, gestreiftes Ansehen entsteht und dass das Gewebe beim Zerreissen sich in Form von Bündeln trennt (Fig. 138). Man hat auch solche Sarkome als fasciculirte bezeichnet; es genügt, sie Radiär-Sarkome zu nennen, denn Bündel liegen dabei eigentlich nicht vor. Auch bei ihnen lässt sich die Frage aufwerfen, ob man sie nicht mit den Gliomen

Fig. 137. Mikroskopische Zusammensetzung des in Fig. 147 abgebildeten Myxosarkoms des Schädels. *c*, *c'*, *c''* weite Capillargefässe. *i*, *i'*, *i''* Intercellularsubstanz von sehr weicher, schleimiger Beschaffenheit, nach dem Härten eine bald zusammenhängende, bald lacunäre Masse bildend, in welcher die ziemlich reichlichen und grossen, jedoch sehr verschieden grossen kernhaltigen Rundzellen eingebettet sind. Vergr. 350.

Digitized by Google

vereinigen und von den Sarkomen abtrennen sollte. Aber wir haben schon bei der Betrachtung der hyperplastischen Gliome (S. 159) gefunden, dass neben ihnen und zum Theil mit ihnen combinirt Geschwulstformen vorkommen, welche wegen der Grösse und Gestalt ihrer Zellen, also wegen des progressiven Wachsthums ihrer Elemente sich als etwas Besonderes erweisen. Noch mehr ist dies bei den heteroplastischen Formen der Fall, wo der Specialtypus der Neuroglia sehr verwischt wird und gewisse Theile der Geschwulst oft mehr Aehnlichkeit mit Lymphdrüsen oder Granulationen zeigen, als mit bekannten Theilen gliöser Substanz. Erwägt man ausserdem die noch immer nicht ganz gehobene Unsicherheit über die feinere Zusammensetzung der letzteren, so wird es wohl um so mehr geboten sein, hier nicht vor der Zeit zu vereinigen, sondern vielmehr den im Allgemeinen mehr fruchtbringenden Weg der Trennung zu verfolgen.

Was die feinere Untersuchung der Rundzellensarkome betrifft, so sind Irrthümer gewöhnlich. Namentlich sind die Zellkörper noch viel häufiger so gebrechlich, dass nach der Präparation zuweilen keine einzige unversehrte Zelle auf dem Objectglase liegt. Statt ihrer sieht man sogenannte freie oder nackte, meist sehr blasse Kerne, die ein ungeübter Beobachter leicht mit Zellen verwechselt, zumal da sie gewöhnlich grosse Kernkörper (Nucleoli) enthalten, welche dann für Kerne (Nuclei) gehalten werden, und da sie ihrerseits nicht selten die Grösse gewöhnlicher Rundzellen erreichen. Diese Gebrechlichkeit der Zellen ist so auffällig, dass ich seit längerer Zeit in jedem Fall, wo eine frisch untersuchte Geschwulst überwiegend aus grossen, nackten Kernen mit grossen, glänzenden Kernkörperchen zu bestehen scheint, bis auf Weiteres vermuthe, es liege ein Sarkom vor.

Am leichtesten orientirt man sich bei so weichen Sarkomen über die eigentlichen Zellen, wenn irgendwo eine Fettmetamorphose eingetreten ist; durch die Fettkörnchen wird nicht nur der Umfang des Zellkörpers deutlich, sondern es tritt sonderbarerweise für eine gewisse Zeit eine grössere Festigkeit oder Cohaerenz des Protoplasma's ein*). Noch weit deutlicher aber werden

*) Etwas Aehnliches sieht man bei der Fettmetamorphose der Neuroglia-Zellen im Gehirn, im Rückenmark, in der Retina.

Digitized by Google

die Zellkörper, wenn eine Pigmentirung stattfindet. Wie ich schon vor längerer Zeit dargethan habe*), so färbt sich der eigentliche Zellkörper, das sogenannte Protoplasma (Zelleninhalt), während der Kern frei bleibt, und zwar entweder durch einen mehr diffusen, die ganze Masse durchdringenden Farbstoff, oder durch farbige, die Masse durchsetzende Körner. Diese Pigmentirung leistet auf natürlichem Wege dasselbe, was man in neuerer Zeit durch Erhärtung und künstliche Imbibition der Zellen mit Farbstoffen zu erzielen gesucht hat. Der Contour der Zellen tritt mit grosser Deutlichkeit hervor, und man unterscheidet auf das Leichteste alle einzelnen Theile derselben. In Fällen, wo gefärbte und ungefärbte Theile in derselben Geschwulst vorkommen, ist dieser Anhalt von besonderer Wichtigkeit.

Fehlen die fettigen und farbigen Theile, wie in den frischen Medullarsarkomen gewöhnlich, so erfordert es die grösste Vorsicht bei der Präparation, häufig vorherige Härtung der Objecte in Alkohol, Chromsäure u. dgl., um sich von der zelligen Natur der Elemente und von der wirklich intracellulären Lage der Kerne zu überzeugen. Nicht selten trifft man dann 2 und mehrere Kerne in einem Zellkörper, dessen Substanz eine feinkörnige Beschaffenheit zu besitzen pflegt. Die Gestalt der Zellen ist manchmal vollkommen kugelig, häufig etwas unregelmässig rundlich, eiförmig oder linsenförmig. Schon dadurch sind sie von den gewöhnlichen Epithelialbildungen der Oberflächen, mögen sie nun physiologisch oder pathologisch entstanden sein, also auch von den meisten Krebszellen zu unterscheiden. Dagegen gleichen sie nicht selten den Schleimkörperchen und manchen Drüsenzellen, sowohl der Gestalt, als auch der Grösse nach, und es dürfte schwer sein, an den einzelnen Zellen so bestimmte Kennzeichen aufzufinden, dass man daran derartige Sarkomzellen von Schleim- und Drüsenkörperchen sicher zu unterscheiden im Stande wäre. Allerdings werden die Sarkomzellen in der Regel grösser, als diese; auch pflegt der Kern und das Kernkörperchen grösser, klarer, schärfer contourirt zu sein; indess sind das keine constanten Unterschiede.

Für diese Fälle kenne ich nur eine diagnostische Möglich-

*) Virchow. Archiv. 1847. Bd. I. S. 470. Taf. III. Fig. 9. G. Simon. Hautkrankheiten. 2. Aufl. S. 267. Taf. V. Fig. 24.

Digitized by Google

keit: das ist das Lagerungsverhältniss. Niemals ist der Bau der Sarkome im eigentlichen Sinne des Wortes alveolär, so dass die Zellen, wie bei krebsigen Geschwülsten, in besonderen Maschenräumen eines Gerüstes haufenweise gelagert wären. Vielmehr bleibt der Generaltypus des Bindegewebes erhalten: die Zellen sind von gewissen Mengen von Intercellularsubstanz umgeben, also von einander getrennt. Freilich kann auch diese Intercellularsubstanz auf einen fast verschwindenden Bestand beschränkt und so weich sein, dass sie nahezu unerfindlich wird, aber auch dann bleibt ein mehr continuirliches, mehr homogenes, nicht ein maschiges Gewebe übrig. Ein Anschein von Maschenbildung kann dadurch entstehen, dass Gefässe sich durch das Gewebe in weiteren oder engeren Netzen vertheilen, manchmal begleitet von einer grösseren oder geringeren Bindegewebsscheide. Dieses Gefässnetz lässt sich isoliren und kann für ein gewöhnliches Maschennetz, Stroma, genommen werden, ähnlich dem carcinomatösen. Allein bei einiger Vorsicht lässt sich doch ein Unterschied feststellen. Haben die Gefässe starke Scheiden, so haben auch die Sarkomzellen in der Regel eine kräftigere Intercellularsubstanz; sind dagegen die Gefässe fast nackt, so liegen die Sarkomzellen ihnen fast unmittelbar an, ohne doch den Anschein eines aufsitzenden Epithels anzunehmen, und dann sichert gerade diese Vascularisation eines scheinbar rein zelligen Gewebes die Erkenntniss.

Ausser den Gefässnetzen können aber noch andere Einrichtungen den Eindruck eines alveolaren Typus hervorbringen. Zunächst ist es nicht ungewöhnlich, dass sich inmitten weicherer Sarkome einzelne, zuweilen sogar sehr regelmässige Züge von festerem Gewebe erhalten oder auch bilden. Namentlich können zwischen den einzelnen, manchmal nur mikroskopischen Heerden, aus welchen das Geschwulstganze erwächst, Reste des früheren Gewebes stehen bleiben, welche ein Maschennetz darstellen, wie wir es beim Enchondrom kennen gelernt haben (Bd. I. S. 491). Bei vielen Sarkomen ist es sogar charakteristisch, dass sich mitten in der Wucherung die früheren Gewebe zum Theil ganz unversehrt erhalten*). Muskelbündel, Nervenstämmchen, selbst einzelne Bindegewebsbündel bleiben lange ganz unverändert, während

*) Joh. Müller. Ueber den feineren Bau der Geschwülste. S. 22, 27.

Digitized by Google

rings umher Alles mit der Geschwulstmasse erfüllt ist. Selbst bei Bündelsarkomen kommt es vor, dass um die einzelnen aus Spindelzellen zusammengesetzten Züge und Balken festere Umhüllungen greifen. Macht man durch solche Theile Querschnitte, so sieht man nicht bloss zahlreiche runde Formen in einem scheinbaren Maschenraume, sondern man kann auch diese runden Formen auspinseln und den Raum leeren. Auf einem Längsschnitt findet man an denselben Stellen Züge von Spindelzellen.

Sodann ist es nicht ungewöhnlich, dass zwischen den Sarkomzellen und um dieselben ein feineres Netz (Reticulum) liegt, welches theils einfache Intercellularsubstanz, theils ein schwaches Interstitialgewebe darstellt. Sind die Sarkomzellen sehr gross, wie es bei den sogenannten Myeloidformen vorkommt, so bleiben nach ihrer Entfernung (Ausspülung, Auspinselung) verhältnissmässig grosse Maschenräume zurück, welche, zumal an gut gehärteten Objecten, ganz den Eindruck eines Alveolargewebes erzeugen. Aber ich erinnere daran, dass man dasselbe Bild gewinnen kann, wenn man gehärtetes Fettgewebe auspinselt oder wenn man die grosszellige Wucherungsschicht des wachsenden Gelenkknorpels ihrer Zellen beraubt. Hier kommt es nur darauf an, sich zu überzeugen, was vor dem Ausspülen oder Auspinseln in den Lücken enthalten war.

Ziemlich schwierig wird die Sache aber bei den feinzelligen Formen, zumal bei Gliosarkomen. Diese verhalten sich zuweilen wie Lymphdrüsen. Die Zellen liegen sehr dicht umschlossen von einem ebenso zarten, als engmaschigen Netzwerk, welches häufig so weich ist, dass es frisch kaum darzustellen ist, welches aber nach dem Härten deutlicher hervortritt. Dasselbe bildet jedoch ebenfalls Züge, welche, je nachdem sie mehr der Länge oder der Quere nach getroffen werden, sich verschieden verhalten. Auf Längsschnitten erscheinen parallele Leisten, welche durch Querbalken untereinander verbunden sind. Billroth*) hat diese Form, welche er als Sarkom mit granulationsähnlicher Struktur beschreibt, sehr gut dargestellt. Auf Querschnitten dagegen sieht man sehr regelmässige Gitter, welche in gewissen Abständen durch etwas derbere Balken von Interstitialgewebe in Felder oder Abtheilungen zerlegt werden. Ueberall sind die Lücken des

*) Billroth. Mein Archiv. Bd. XVIII. S. 88. Taf. V. Fig. 18.

Digitized by Google

Fig. 138.

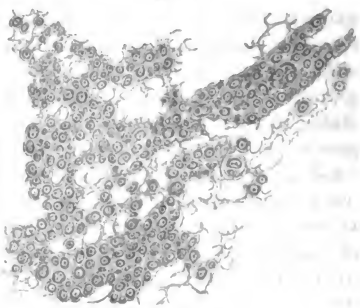

Gitters ursprünglich von Zellen erfüllt. Aber die Zellen liegen weder haufenweise, noch haben sie epithelialen Charakter. Sie gleichen vielmehr am meisten den Lymphkörperchen*), von denen sie sich freilich oft durch die Grösse ihrer Kerne, manchmal auch durch die Grösse der Zellen unterscheiden. Doch gibt es auch Medullarsarkome mit ganz kleinen Zellen und Kernen.

Natürlich sind gerade Geschwülste dieser Zusammensetzung zugleich in hohem Maasse zellenreich und daher von ausgezeichnet markigem Bau. Die Verwechselung mit Markkrebs liegt daher um so mehr nahe, als die weiche und zerdrückbare Beschaffenheit des Gewebes auch die Bildung eines markigen Saftes beim Druck sehr begünstigt. In einer Beziehung passt auf sie die Beschreibung, welche Alex. Monro jun.**) von der von ihm sogenannten Fischmilch-Geschwulst (milt-like tumour) gegeben hat; ich habe einigemale weiche, milchigweisse, ganz homogen aussehende Gewächse gesehen, welche die höchste Aehnlichkeit im äusseren Aussehen mit Fischmilch darboten. Mikroskopisch dagegen stimmen sie am meisten mit den, von mehreren

Fig. 138. Mikroskopischer Schnitt aus dem Gliosarkom der Orbita. Fig. 148. Die relativ kleinen, hie und da in der Theilung begriffenen Rundzellen sind in einem sehr feinen Reticulum eingeschlossen, welches erst nach der Härtung und Auspinselung ganz deutlich wurde. Sie bilden lange Züge und Kolben, welche für sich betrachtet ein fast alveoläres Verhältniss zeigen. Vergr. 350.

*) Cellularpathologie. 3. Aufl. S. 164, 166. Fig. 68, B. 69.

**) A. Monro jun. The morbid anatomy of the human gullet, stomach and intestines. Edinb. 1811. p. 160. Pl. V.

Digitized by Google

Autoren der neueren Zeit als Drüsen-Sarkome bezeichneten Geschwülsten.

Unter diesem Namen sind namentlich durch Langenbeck*) gewisse, zunächst von den Lymphdrüsen ausgehende und daher auch wohl als skrophulöse Sarkome aufgeführte Fälle beschrieben worden, die sich von den eigentlich skrophulösen Geschwülsten durch ihr bedeutendes Wachsthum, durch den Mangel käsiger Umbildung und durch ihre geringe Neigung zur Erweichung und Verschwärung unterscheiden. Indess ist ihre Grenze gegen die einfachen Hyperplasien der Lymphdrüsen schwer zu ziehen**), und man wird im Allgemeinen das Drüsen-Sarkom in der hier gemeinten primären Form (zum Unterschiede von den secundären Erkrankungen der Lymphdrüsen in Folge anderweitiger Sarkomatose) nur da zulassen können, wo seine Elemente sich wesentlich von denen der normalen Drüse unterscheiden. Wir werden bei den lymphatischen Geschwülsten darauf zurückkommen, und ich bemerke daher nur, dass die Gliosarkome in der Regel schon durch ihre Weichheit, namentlich durch die Zartheit ihres intercellularen Reticulums sich ganz wesentlich von den letzteren unterscheiden.

Eine andere Art von scheinbarem Alveolenbau kommt durch die zuweilen colossale Grösse, welche einzelne Sarkomzellen erreichen, zu Stande. Durch ihr ungeheures Wachsthum schaffen sie sich gewissermaassen Alveolen, Räume, indem sie die umliegenden Theile auseinander drängen. Diese Riesenzellen sind schon seit längerer Zeit in den Sarkomen beobachtet worden; man nannte sie gewöhnlich Mutterzellen, weil sie sehr zahlreiche Kerne enthalten und dadurch die Vermuthung erregten, dass sie zur Erzeugung neuer Brut bestimmt seien. Häufig kann man ihre Entwickelungsstadien in einem einzigen Objekte dicht neben einander sehen: Von einfachen, gewöhnlichen Zellen mit Kern und Kernkörperchen bemerkt man alle Uebergänge zu grösseren, mit 2 und mehr Kernen versehenen, bis man endlich so grosse Gebilde vor sich hat, dass sie alle bekannten Zellengrössen weit hinter sich lassen und eigent-

*) Billroth. Die Entheilung, Diagnostik und Prognostik der Geschwülste. S. 20.

**) Lambl. Aus dem Franz-Joseph-Kinderspitale in Prag. 1860. Bd. I. S. 243. Taf. XX.

Digitized by Google

Fig. 139

lich nur noch eine einzige schlagende Vergleichung unter den Geweben des thierischen Körpers möglich ist, nehmlich die mit Eizellen*). Nächstdem kann man an wachsende Muskelzellen und Muskelprimitivbündel**) erinnern. Diesen gleichen sie auch dadurch, dass die Zahl ihrer Kerne immer mehr zunimmt, so sehr, dass zuweilen 20, 30, ja 100 Kerne in einem einzigen Zellenkörper liegen. Manchmal finden sich dieselben mehr haufenweise auf einzelne Theile des Zellkörpers zusammengedrängt; nicht selten aber liegen sie dicht unter der Oberfläche in einer peripherischen Zone so, dass die mittleren von der Fläche, die äusseren von der Seite oder Kante her gesehen werden, und dass ein Bild entsteht, sehr ähnlich jenem, das ein Ei nach einer gewissen Dauer der Furchungsvorgänge darbietet.

Fig. 139. Riesenzellen (Myeloidzellen, Myeloplaxen) aus einem multiplen, telangiektatisch-hämorrhagischen Sarkom des Bauchfells (Präparat No. 120. vom Jahre 1864) neben jungen und kleinen Elementen. *a, a* einfache, einkernige, kleine Rundzellen (Primordial- oder Bildungszellen). *b* sogenannte freie oder nackte Kerne. *c* grössere Rundzellen mit fortschreitender Kerntheilung. *d* kleinere, vielkernige Zellen. *e* vielkernige Riesenzelle mit grossem Zellkörper, der ringsum und besonders nach der linken Seite hin feinkörniges Protoplasma zeigt. *f* eine noch grössere Riesenzelle, welche einen gleichfalls mit zahlreichen Kernen gefüllten Anhang besitzt; die centralen Kerne von der Fläche gesehen und rundlich-eiförmig, die peripherischen auf der Kante stehend und schmal. Vergrösserung 280.

*) Cellularpathologie. 3. Aufl. S. 13, Fig. 7.

**) Ebendaselbst. S. 286, Fig. 110.

Digitized by Google

Die Kerne sind in der Regel ziemlich gross, aber etwas blass, ihr Rand erscheint hell glänzend, ihr Inneres schwachkörnig und durch ein oder mehrere Kernkörperchen ausgezeichnet. Der eigentliche Zellkörper besteht aus einer dichten, stets feinkörnigen Substanz, welche manchmal eine gelbliche oder grünliche Farbe besitzt und dann so dicht zu sein pflegt, dass man die eingeschlossenen Kerne kaum wahrzunehmen vermag. Essigsäure klärt sie auf und macht die Kerne deutlicher; nachheriger Zusatz von Salzen schlägt sie wieder nieder und macht sie trübe. Zuweilen wird der Zellkörper der Sitz einer Fettmetamorphose, während die Kerne noch persistiren; dann entsteht ein sehr zierliches Bild, indem die Kernstellen wie regelmässige helle Lücken in der stark körnigen, das Licht wenig durchlassenden und daher dunklen, fast schwärzlich erscheinenden Masse des Zellkörpers hervortreten. In ähnlicher Weise können Verkalkungen stattfinden.

Schon Johannes Müller*) erwähnte das Vorkommen solcher Gebilde im „Sarcoma cellulare". Aber er betrachtete sie nicht als charakteristisch, da er ähnliche auch in Krebsen und Enchondromen fand. Er nannte sie Mutterzellen, indem seiner Meinung nach die eigentlichen Zellkerne in der Zellwand lagen, diese Kerne jedoch in der Zellhöhle sich befänden und zur Erzeugung neuer Zellen bestimmt seien. Rokitansky**) hat diese Auffassung angenommen und sie bis in die neueste Zeit festgehalten. Erst Lebert***) jedoch legte einen besonderen Werth auf diese Gebilde für die Zusammensetzung fibroplastischer Geschwülste. Er behielt den Namen der Mutterzellen bei und nahm nur für gewisse Formen, bei denen das kernreiche Gebilde wieder von Spindelzellen eingewickelt war, den Namen der „concentrischen fibroplastischen Kugeln" an†). Ohne auf diese Beobachtungen einzugehen, beschrieb Schuh††) diese auch von ihm so genannten Mutterzellen als specifische Eigenthümlichkeit

*) Joh. Müller. Ueber den feineren Bau der Geschwülste. S. 6.
**) Rokitansky. Lehrbuch der path. Anat. 1855. Bd. I. S. 91, Fig. 29.
***) Lebert Physiologie pathologique. T. II. p 125. Pl. XIII. fig. 11. Pl. XIV. fig. 3., 6., 9., 13. Chirurgische Abhandlungen. S. 134.
†) Lebert. Traité d'anat. path. T. I. p. 185. Pl. XXVII. fig. 5.
††) Schuh. Ueber die Erkenntniss der Pseudoplasmen. Wien. 1851. S. 211.

Digitized by Google

der Epulis. Inzwischen hatte Robin*) dieselben Gebilde in normalem, namentlich jungem Knochenmark aufgefunden. Da er sie nicht für wirkliche Zellen hielt, so bezeichnete er sie als Myéloplaxes (Markplatten, plaques à plusieurs noyaux) und erwähnte ihr Vorkommen in gewissen, bis dahin meist als Krebs benannten Knochengeschwülsten. Paget**) verfolgte zunächst diesen Gedanken weiter und nannte diese Geschwülste Myeloide (Markgeschwülste). Seit jener Zeit ist in England diese Bezeichnung fast allgemein angenommen worden, und obwohl sowohl Lebert, als Paget auch bei Geschwülsten der Weichtheile ähnliche Gebilde aufgefunden hatten, so ist doch die weitere Geschichte des Myeloids fast ausschliesslich an die Knochen geknüpft worden. Am meisten tritt dies in dem neuesten Werke von Eugène Nélaton***) hervor, der die Weichtheile ganz aus der Betrachtung lässt und die myeloplaxische Geschwulst wesentlich als eine Hyperplasie (Hypergenese) des Knochenmarkes ansieht.

Wir werden später auf die Frage des Myeloids noch zurückkommen, aber ich muss schon hier bemerken, dass meiner Meinung nach gar kein Bedenken besteht, die fraglichen Gebilde als Zellen zu bezeichnen. Ich habe schon früher gezeigt †), dass sie nicht nur aus einfachen Kernzellen entstehen, indem deren Kern sich wiederholt theilt und der ganze Körper sich vergrössert, sondern dass sie auch in ihrer höchsten Ausbildung sich noch wie Zellen verhalten. Denn man kann an ihrer Oberfläche eine zusammenhängende, von dem Inhalt ablösbare Haut zur Erscheinung bringen. Andererseits finden sich ganz ähnliche Gebilde auch an anderen Orten z. B. in einfach vergrösserten Lymphdrüsen, in jungen Tuberkeln ††), sowie in freilich sehr viel geringerer Grösse und Ausbildung in skrophulösen und typhösen Drüsenanschwellungen †††). Man wird daher jedenfalls besser thun, den schon von Paget gebrauchten Namen der vielkernigen

*) Robin. Compt. rend. de la Soc. de Biologie. 1849. p. 119.
**) Paget. Lectures on surg. path. Vol. II. p. 212. fig. 31 B.
***) E. Nélaton. D'une nouvelle espèce de tumeurs bénignes des os ou tumeurs à myéloplaxes. Paris. 1860.
†) Virchow. Archiv. Bd. XIV. S. 47. Abbild.
††) Ebendaselbst. S. 48.
†††) Virchow. Würzburger Verhandlungen. 1850. Bd. I. S. 83—86. Wilks. Guy's Hosp. Rep. 1856. Ser. III. Vol. II. p. 138. Pl. V. fig. 6.

Digitized by Google

Zellen (many-nucleated cells, multinucleäre Zellen) oder noch besser der vielkernigen Riesenzellen für sie zu gebrauchen, als die gewiss sehr präjudicirliche Bezeichnung der Myeloplaxen beizubehalten.

Diese vielkernigen Zellen können nun eine solche Grösse erreichen, dass sie mit grösster Leichtigkeit vom blossen Auge wahrgenommen werden. Sie erlangen zuweilen einen Durchmesser von $\frac{1}{15}$—$\frac{1}{10}$ Millimeter und noch darüber. Fallen sie aus dem Gewebe aus, so bleiben Lücken zurück, welche sich natürlich noch leichter, zumal in feinen Schnitten, erkennen lassen, und es liegt nahe, diese Lücken mit Krebsalveolen auf eine Stufe zu stellen, während doch jede einzelne Lücke nur einer Zelle entspricht (Fig. 158.), und das Verhältniss im Wesentlichen dasselbe ist, wie bei einem ganz kleinzelligen Gliosarkom. Immerhin geben diese Zellen der Geschwulst ein eigenthümliches Gepräge, und wenn man für das ganze Gewächs einen Namen daraus ableiten will, so dürfte sich die Bezeichnung des Riesenzellensarkoms (Sarcoma gigantocellulare) gewiss mehr empfehlen, als der in hohem Maasse präjudicirliche des Myeloids oder der myeloplaxischen Geschwulst.

Dabei darf aber nicht übersehen werden, dass weder die Zahl der Kerne, noch die Grösse der Zellen den Sarkomen allein eigenthümlich ist. Zahlreiche Beobachter haben von Anfang an den Krebsen das Vorkommen der sogenannten Mutterzellen als eine besonders häufige Eigenthümlichkeit zugesprochen, und in der That findet man hier zuweilen Elemente von ausserordentlicher Grösse mit 6—12 und mehr Kernen. Allerdings sind die ganz grossen Gebilde mit Hunderten von Kernen und dem eigenthümlich undurchsichtigen, körnigen Zellkörper ein Vorrecht der Sarkome, aber nicht immer erreichen sie eine solche Entwickelung und dann gehört eine grosse Aufmerksamkeit dazu, die Diagnose zu treffen. Meiner Meinung nach entscheidet in diesem Falle der Umstand, ob nur eine einzige Riesenzelle die sogenannte Alveole füllt oder ob eine Gruppe von ihnen zusammen in einer wirklichen Alveole enthalten ist. Nur in letzterem Falle ist der Krebscharakter gewahrt, und dann zeigen sich neben den vielkernigen Zellen gewöhnlich auch andere mit einfachen, aber ganz auffallend grossen, man kann sagen, Riesenkernen, die ich in Sarkomen nie bemerkt habe.

Digitized by Google

Für die gröbere Diagnose folgt aus dieser Darstellung, dass die Sarkome nicht, wie die Carcinome, einen aus wirklichen Höhlungen ausdrückbaren Saft oder Alveolen-Inhalt besitzen, dass sie überhaupt keine regelmässige Zusammensetzung aus histologisch differenten Theilen nach Art eines zusammengesetzten Organes haben, sondern dass sie eine mehr gleichmässige, zusammenhängende Masse bilden. Die zelligen Elemente darin verhalten sich, wie Parenchymzellen und nicht wie Oberflächen-Zellen (Epithel, Krebs), und das Ganze der Geschwulst ist mehr histioid, als organoid (Bd. I., S. 122). Ist das Sarkom weich, so lässt es sich im Ganzen leicht zerdrücken und in eine pulpöse oder milchige Masse zerquetschen, aber diese Masse ist nicht einfach trennbar von einem etwa zurückbleibenden Stroma. Wenigstens ist dieses Stroma kein regelmässiges, typisches Alveolargebilde. Nichts destoweniger wird man leicht ermessen, dass bei recht weichen Formen die Aehnlichkeit zwischen Medullarsarkom und Medullarcarcinom eine recht grosse ist, und die Forschung muss natürlich um so mehr auf Hindernisse stossen, wenn es richtig ist, wie ich angegeben habe (S. 181), dass Mischformen von Krebs und Sarkom vorkommen. Geht an gewissen Stellen die Zellenbildung so rasch vor sich, dass keine Intercellularsubstanz mehr gebildet wird, und nehmen die Zellen bei ihrer weiteren Ausbildung einen epithelialen Charakter an, so wird hier ein Carcinom oder ein Kystom entstehen. So lange aber noch Intercellularsubstanz gebildet wird und so lange die Zellen den Bindegewebscharakter bewahren, so lange sollte man nur von Sarkom sprechen.

Es scheint, dass alle Varietäten des Sarkoms solche Mischformen bilden können. Am häufigsten sah ich sie bei melanotischen Geschwülsten, indess kommen sie auch bei Myxo-, Glio- und selbst bei Osteoidsarkomen vor. Nur muss man hier nicht zu weit gehen. Jeder rasch wuchernde Krebs kann ein Gerüst aus jungem Binde- oder Schleimgewebe haben, welches für sich betrachtet den Eindruck eines Spindelzellensarkoms darbietet. Insofern könnte man sagen, dass jede solche Geschwulst eine Mischgeschwulst sei. Dieser Gedanke liegt in der That sehr nahe, wenn man in gewissen melanotischen Krebsen ein Gerüst mit pigmentirten Zellen findet, welche von den mehr epithelialen Zellen des Alveolen-Inhaltes ganz verschieden sind, wie es namentlich in

Digitized by Google

manchen gefleckten oder getiegerten Melanosen der Fall ist. Allein hier sind doch immer die Zellen des Alveolen-Inhaltes die Hauptsache, indem sie den eigentlichen Geschwulst-Charakter bestimmen. Anders verhält es sich bei dem, was ich als Sarcoma carcinomatosum bezeichne. Hier tragen ganze, zuweilen grosse Abschnitte der Geschwulst den unverkennbaren Charakter des Sarkoms, z. B. den des Spindelzellensarkoms (der fibroplastischen Geschwulst); andere, bald kleinere, bald grössere dagegen haben den alveolären Bau, wobei die Zellen des Alveolen-Inhaltes von denen des Gerüstes verschieden sind.

Am schwierigsten sind gewisse Formen, wie ich sie mehrmals an der weiblichen Brust gesehen haben, wo das Gerüst nicht mehr aus zellenhaltigem Bindegewebe, sondern aus einem einfachen, zellenlosen Netz- oder Balkenwerk von grosser Feinheit besteht, wo aber trotzdem die Räume dieses Netzes mit einer dichten Zellenmasse erfüllt sind, die sich nach der Härtung der Präparate leicht auspinseln lässt. Diese Formen stehen den Gliosarkomen sehr nahe und unterscheiden sich auf den ersten Blick nur durch die Zahl der in den einzelnen Alveolen enthaltenen Zellen von denselben. Allein die Zellen selbst haben den Bau und die Anordnung epithelialer, namentlich drüsiger Zellen, und desshalb trage ich kein Bedenken, auch diese Geschwulstform zu der krebsigen oder kankroiden Gruppe zu rechnen.

Dabei verkenne ich nicht, dass nicht jede drüsenartige Anordnung auf epitheliale Zusammensetzung zurückzuschliessen erlaubt. Die Nebennieren geben für die normale Histologie eine solche Anordnung, und ihnen gleichen manche Sarkomformen, die ich vorläufig als carcinomatöse Mischgeschwülste bezeichne, von denen ich die Möglichkeit noch nicht aufgebe, sie vielleicht später in noch nähere Beziehung zu den Sarkomen zu setzen und von den Carcinomen ganz und gar zu trennen. —

Die Intercellularsubstanz der Sarkome ist selten rein bindegewebig (leimgebend). Meist enthält sie einen reichlicheren Gehalt an albuminösen, caseinösen oder mucinösen Bestandtheilen, so dass beim Kochen, beim Eintauchen in Alkohol, beim Zusatz von Essigsäure körnige und membranöse Niederschläge leicht erfolgen. Müller*) unterscheidet daher gewisse Formen

*) J. Müller. Ueber den fe[illegible] der Geschwülste. S. 21.

Digitized by Google

geradezu als albuminöse Sarkome; man kann mit noch mehr Recht manche als caseinöse bezeichnen; denn ein grosser Theil der weichen Formen enthält einen Saft, der durch organische Säuren in minimo des Zusatzes gefällt, in maximo desselben gelöst wird. Ihnen zunächst stehen die mucinösen Formen (Myxosarkom). Diese zeigen alle Uebergänge zu wirklichen Myxomen, zunächst durch die schon verwandte Varietät des Medullarmyxoms (Bd. I., S. 402). Indess sind diese chemischen Unterschiede nicht gross genug, um darauf allein eine Diagnose der Unterarten begründen zu können. Denn es ist nicht selten, dass eine mucinöse Varietät zugleich caseinös ist und dass man bei Zufügung von Essigsäure zuerst einen starken, körnigen, weissen Niederschlag (Casein) erhält, der sich nach und nach wieder auflöst, während sich ein feinerer, faden- oder hautartiger (Mucin) bildet, welcher persistirt. Auch kann dieselbe Geschwulst leimgebende Theile neben albuminösen oder mucinösen enthalten. Es ist daher immer nothwendig, neben den chemischen Merkmalen auch die histologischen ins Auge zu fassen.

Mikroskopisch kann man hauptsächlich dreierlei Zustände der Intercellularsubstanz unterscheiden: homogene, körnige und fibrilläre. Fibrillen sind zuweilen sehr ausgebildet, freilich nicht in der lockigen und lose fasciculären Anordnung, wie im gewöhnlichen Bindegewebe und in den weichen Fibromen, sondern dichter, steifer und mehr gestreckt. Fibrosarkome mit reichlicher Intercellularsubstanz stehen daher den Fibromen sehr nahe und nur der Reichthum und die Entwickelung der Zellen gibt hier Anhaltspunkte zur Trennung. In den grosszelligen Fibrosarkomen, welche meist fusocellulär sind, ist die Erkenntniss leicht; in den kleinzelligen dagegen, namentlich wenn sie fusocellulär oder scheinbar fibronucleär sind, gehört eine grosse Aufmerksamkeit zu einer sicheren Scheidung. Noch schwieriger ist die Unterscheidung von manchen Formen der Myome (Fibroide), insofern die grösseren Spindelzellen den glatten Muskelzellen sehr ähnlich sind.

Körnig erscheint die Intercellularsubstanz am häufigsten in den Gliosarkomen, wo sich bei frischer Untersuchung das zerflossene Material der Zellkörper (Protoplasma) häufig so innig mit der Intercellularsubstanz mischt, dass man nur Kerne in einer amorph-körnigen Grundmasse vor sich sieht. Härtet man diese

Digitized by Google

Masse, welche frisch gewöhnlich caseinöse, zuweilen leicht mucinöse Reactionen bietet, so gewinnt man ein feines Netz, welches die Zellen umfasst und dann aus ziemlich glatten Bälkchen (Fig. 138.) zu bestehen scheint. Auch manche kleinzellige Myxosarkome haben ganz ähnliche Zwischensubstanz.

Homogen endlich erweist sich die Intercellularsubstanz in sehr verschiedener Weise. Zunächst bei manchen Myxosarkomen, wo die Zellen in einer ganz hyalinen, gallertartigen Schleimmasse vertheilt sind. Allein in der Regel ist dieselbe von einer gewissen Menge von Fasern durchzogen, welche sich von gewöhnlichen Bindegewebsfasern durch grössere Breite und dunklere Conturen zu unterscheiden pflegen. Auch werden sie von Essigsäure weniger angegriffen. Sie verlaufen zuweilen bündelweise, meist mehr vereinzelt und deutlich verfilzt oder verwebt. — Aber auch gewisse Fibrosarkome erreichen einen solchen Grad von Dichtigkeit, dass man die Fibrillen kaum noch wahrnimmt und die Intercellularsubstanz auf den ersten Blick fast homogen erscheint. Sehr schön sieht man dies bei den seltenen Formen festerer Fibrosarkome im Gehirn, welche dann leicht für Knorpelgeschwülste genommen werden können. Hier ist dieser Charakter von vorn herein der Geschwulst eigenthümlich. Anders ist es in jenen Fällen, wo sich erst secundär eine Art von Sklerose macht, durch welche die Grundsubstanz eine Cartilaginescenz erreicht, die dem Zustande der eigentlichen Knorpelsubstanz, zumal dem Osteoidknorpel (Bd. I., S. 463) näher und näher tritt. Auch geht diese Verdichtung in der Regel der Verkalkung und wahren Verknöcherung vorauf, und sie bildet den gewöhnlichen Entwickelungsgang der Osteosarkome (Osteoide).

Sollte Jemand noch darüber im Zweifel sein, in welcher Weise die Umwandlung der verschiedenen Intercellularsubstanzen in einander stattfindet, so wird er sich nirgends besser, als an Sarkomen davon überzeugen können. Die allmähliche Umbildung einfach fibrillärer oder schleimiger Massen in ganz dichte oder homogene geschieht in gewissen Chondro- und Osteosarkomen in so schneller Weise, dass man in demselben mikroskopischen Gesichtsfelde alle Uebergänge von dem einen zum andern sehen kann*). Auf

*) Virchow. Archiv. Bd. III. S. 294. Würzburger Verhandlungen. Bd. I. S. 140.

Digitized by Google

der einen Seite liegen die Zellen noch dicht an einander, von einem schwachen Fasernetz umhüllt; auf der anderen ist jede in eine sklerotische, bald verkalkende Grundsubstanz eingeschlossen, welche knorpelige Dichtigkeit und knorpeligen Glanz besitzt und welche sich vom wahren Knorpel nur dadurch unterscheidet, dass keine getrennten Kapseln um die Zellen vorhanden sind, sondern die Grundsubstanz ein Gitter bildet mit Lücken, in welchen runde oder sternförmige oder anastomosirende Zellen liegen. Die Grösse dieser Zellen sichert gewöhnlich die Diagnose gegenüber den einfachen verkalkenden und verknöchernden Fibromen, Chondromen u. s. w. Hat man Gelegenheit, diese verschiedenen Zustände als Uebergänge in derselben Geschwulst zu sehen, so wird auch die Unterscheidung vom Krebs ziemlich leicht. Denn niemals geht die eigentliche Zellenmasse eines Krebses solche Metamorphosen ein.

Was endlich die Gefässe*) anlangt, so ist ihr grösserer Reichthum ein bequemes Unterscheidungsmerkmal von den gewöhnlichen Fibromen. Alle Sarkome, auch die weissen und schwarzen, enthalten Gefässe. Von den Melanosen hat man dies früher vielfach bezweifelt, und man hielt sie desshalb für blos unorganische Ablagerungen. Allein abgesehen von den Melanosen der äusseren Haut, welche nicht selten aus blutenden Warzen und Mälern hervorgehen, haben alle Melanosen Gefässe, manche sogar sehr viele und sehr weite. In manchen Sarkomen dominiren, wie schon erwähnt (S. 190), die Gefässe, und zwar sowohl durch Zahl, als durch Weite. Sie bilden zahlreiche, oft sehr enge Netze, besonders gegen die freien Oberflächen hin. Ihre Anwesenheit begünstigt natürlich sowohl das schnellere Wachsthum, als auch den grösseren Saftreichthum und somit die Infektionsfähigkeit der Geschwulst. Wird die Oberfläche blossgelegt, so nässt dieselbe leicht durch die fortwährende wässerige Transsudation; auch blutet sie leicht, sowohl bei Berührungen, als spontan, bei innerer Fluxion. Nur die harten Sarkome, namentlich gewisse Fibrosarkome, denen Billroth**) desshalb den Namen der „wachsglänzend speckigen" beilegt, ungefähr in dem Sinne, wie die älteren Beobachter von Steatomen sprechen, machen

*) C. O. Weber. Mein Archiv. Bd. XXIX. S. 100.
**) Billroth. Beiträge zur pathol. Histologie. S. 94.

Digitized by Google

in dieser Beziehung eine Ausnahme. Aber auch nach innen gehen oft beträchtliche Blutungen, so dass der „Schwamm" sich durch parenchymatöse Extravasate in ganz kurzer Zeit sehr bedeutend aufblähen kann.

Diese hämorrhagischen Infarkte können wieder der Ausgangspunkt für Pigmentbildungen werden, welche man wohl von dem autochthonen Pigmente unterscheiden muss. In einzelnen Fällen ist die Unterscheidung freilich recht schwierig, und es ist leicht begreiflich, dass manche Forscher alles Pigment aus Blutkörperchen hervorgehen liessen*). Ich habe diese Frage bei Gelegenheit der sogenannten Blutkörperchen haltenden Zellen discutirt**) und gezeigt, dass in telangiektatischen Schwämmen allerdings eine Aufnahme von Blutkörperchen in Zellen und eine spätere Metamorphose derselben zu Pigment stattfindet. Allein in diesen Sarkomen findet sich regelmässig ausser dem in Zellen enthaltenen Pigment auch ähnliches frei, welches direct aus den Metamorphosen des interstitiellen Extravasates hervorgegangen ist. Beide können gelb, roth, braun oder schwarzbraun sein, und im letzteren Falle mit dem autochthonen Pigmente verwechselt werden. Ob letzteres in irgend einer Beziehung zu dem Hämatin steht, kann ich nicht sagen; jedenfalls stammt es nicht aus Extravasat, und wenn man seine Beziehungen zu dem normalen Pigmente der äusseren Haut, der Choroides und Arachnoides ins Auge fasst, so wird man sich gewiss eher geneigt finden, anzunehmen, dass es einer metabolischen Thätigkeit der Zellen selbst seine Entstehung verdankt. Auf alle Fälle ist also ein gewisser Unterschied zwischen den eigentlich melanotischen und den hämorrhagisch-gefärbten Geschwülsten***); nur darf man nicht übersehen, dass beide Zustände in derselben Geschwulst neben einander vorkommen können.

Dazu kommt endlich, dass in einzelnen Sarkomen ausser der eigentlichen Melanose und der hämorrhagischen Pigmentirung noch

*) Engel. Zeitschr. der Wiener Aerzte. 1845. Fig 8—10. 1846. S. 16. Ecker. Zeitschr. f. wissensch. Zoologie. Bd. II. S. 276.

**) Virchow. Archiv. Bd. IV. S. 530. Bd V. S. 405.

***) Birkett. Guy's Hosp. Rep. 1857. Ser. III. Vol. III. p. 334, 335. Fauvel et Ordonnez. Bullet. de la Soc. anat. 1858. p. 121. Der letztere unterscheidet Tumeurs mélaniques proprement dites formées par l'hypergénèse de la matière pigmentaire und Tumeurs mélaniques par épanchement sanguin.

Digitized by Google

eine eigenthümliche Färbung vorkommt, welche gewissen Gewebselementen anhaftet, wie die Muskelfarbe den Muskelprimitivbündeln. Diese eigentliche Parenchymfarbe findet sich am auffälligsten bei manchen Epuliden, welche ein gelbbräunliches, grünliches oder rostiges Aussehen haben können. Am meisten sind es die vielkernigen Riesenzellen (Myeloplaxen), welche die Farbe tragen (S. 211). Ich lasse es dahin gestellt, ob in dieselbe Kategorie nicht wenigstens ein Theil desjenigen gehört, was man als grünen Krebs, Chloroma bezeichnet hat; zum mindesten bildete Lebert*) aus einer berühmten Geschwulst der Art grosse, vielkernige Zellen ab, welche die Farbe, wenn auch nur schwach, an sich trugen. —

Nachdem wir so den Bau des Sarkoms dargelegt haben, wird es zunächst unsere Aufgabe sein, seine Entwickelungsgeschichte zu betrachten. Wir hatten schon gesehen, dass gerade bei dem Sarkom eine nähere Beziehung desselben zu gewissen normalen Geweben die Aufmerksamkeit der Beobachter erregt hat. Die Beziehung des Markschwammes zu den Nerven, der Melanose zur Choroides bulbi, des Osteosarkoms und Osteoids zum Knochengewebe und zur Beinhaut, des Myeloids zum Knochenmark drängte die ältere Auffassung, dass die Schwämme und Sarkome aus dem Zellgewebe hervorgingen, in den Hintergrund, aber immer blieb doch die Vorstellung bestehen, dass es sich hier mehr um eine Art von Hypertrophie, als um heterologe Neubildung handele. Freilich waren auch die Anhänger dieser Ansicht bis in die neueste Zeit der Ansicht, dass die neuen Theile aus einem plastischen Exsudate oder Blastem neben den alten Theilen hervorwüchsen, indess war das kein Ergebniss der Beobachtung, sondern nur eine Verallgemeinerung der damals herrschenden Doctrin der Neubildung überhaupt.

In meine Auffassung übersetzt, heisst dies vielmehr, dass das Bindegewebe, das Knochengewebe, die Beinhaut und das Mark der Knochen, die Choroides bulbi wirklich die Muttergewebe (Matrices) des Sarkoms sind, in der Art, dass die Elemente des Sarkoms Abkömmlinge der Elemente jener Gewebe, also der Bindegewebs-Knochen-, Mark- und Pigmentzellen sind. Nirgends lässt sich diess besser in fortlaufender Reihe der Entwickelungen beobachten,

*) Lebert. Traité d'anat. path. T. I. p. 323. Pl. 45. fig. 1—4.

Digitized by Google

als beim Sarkom, weil sein Gewebe eine so deutliche Continuität mit den Muttergeweben besitzt und die Uebergänge von einem zum anderen sehr bequem sichtbar zu machen sind. Auch das Uebergreifen des Sarkoms in die angesteckten Nachbartheile bietet vielfache Gelegenheit zu solchen Beobachtungen. Man sieht die progressive Reihe von den ersten Kerntheilungen*) bis zu oft sehr reicher Zellenbildung in demselben mikroskopischen Objekte deutlich, und wo zusammengesetzte Organe, wie Muskeln, Nerven, Drüsen befallen werden, da erhalten sich die specifischen Elemente derselben gewöhnlich lange genug, um auch ungeübten Beobachtern die Ueberzeugung zu geben, dass nicht diese specifischen Elemente, sondern das interstitielle Gewebe der Ausgangspunkt der Neubildung ist.

Die nahe Beziehung des Sarkoms in diesen jungen Zuständen zu den anderen Gewächsen aus der Bindesubstanz-Reihe zeigt sich darin, dass die jungen Theile, also bei grösseren Sarkomen die peripherischen, manchmal ganz und gar den Bau eines dieser anderen Gewächse besitzen. Die jüngsten Stellen melanotischer Sarkome bestehen fast ganz aus denselben spindel- und netzförmigen, aber gefärbten Bindegewebszellen, welche die einfachen Melanome zusammensetzen; erst nach und nach werden die Zellen zahlreicher und grösser, die Zwischensubstanz spärlicher und zuletzt sieht man nur Zellen ohne Zwischensubstanz oder mit sehr geringer Intercellularmasse. Die Fibrosarkome haben in der Jugend fast einen fibromatösen Charakter; später wird das fibrilläre Zwischengewebe spärlicher und der zellige Bau vorwiegend**). Bei Chondrosarkomen findet man die frischesten Erkrankungen zuweilen ganz knorpelig. Selbst metastatische Heerde stimmen manchmal in dieser Entwickelung überein.

Anderemal geht auch das Sarkom durch ein deutliches Granulationsstadium (Bd. I., S. 89) hindurch, ja zuweilen hat dieses Stadium eine Dauer von vielen Jahren. Diese Formen pflegen von Anfang an sehr zellenreich zu sein und bald den medullären Habitus anzunehmen. Sie sind zugleich weicher und in höherem Grade suspect, wie die anderen. Aber auch harte Sarkome neh-

*) Virchow. Cellularpathologie. 3. Aufl. S. 284. fig. 108.
**) Ebendaselbst. S. 451. Fig. 150.

Digitized by Google

men später nicht selten diesen granulirenden Charakter an, wenn durch irgend welche Reizung, sei es eine äussere, sei es eine innere (constitutionelle) ein beschleunigtes Wachsthum in ihnen beginnt. Die neuen Gewebstheile, welche dann angesteckt werden, gehen alsbald in eine feinzellige Wucherung über, und diese erhält sich entweder als solche, um nachher zu zerfallen, oder sie macht ihrerseits durch allmähliges Wachsthum der Zellen und Abscheidung der Intercellularsubstanz einen dem Mutterknoten analogen Entwickelungsgang durch.

Diese Mannichfaltigkeit der Bildung begreift sich, wenn man die Aetiologie des Sarkoms ins Auge fasst. Es ist dies allerdings eine schwierige Frage, namentlich deshalb, weil die Literatur nur wenige sichere Beobachtungen enthält und die Verwechselung mit Krebs in einer fast unentwirrbaren Weise stattgefunden hat. Indess trage ich kein Bedenken, an der Hand meiner eigenen Erfahrungen in dieses Gebiet einzutreten, und wenn ich hier und da auch solche Beobachtungen, welche vielleicht oder wahrscheinlich dem Krebs angehören, mit anführe, so wird diese Untersuchung doch, wie ich hoffe, für weitere Beobachtungen um so mehr anregend wirken.

Zunächst hebe ich hervor, dass an sehr vielen Orten die Entwickelung des Sarkoms schon auf sehr frühe Zeiten des Lebens zurückführt, und dass namentlich an der Oberfläche des Körpers, wo wir etwas bestimmtere Anamnesen haben, oft congenitale Verhältnisse oder wenigstens in sehr früher Jugend bemerkte Zustände in Betracht kommen. Schon die alten Beobachter haben mehrfach erwähnt, dass an der Haut kleinere Knoten in Form von allerlei warzigen Gebilden bestehen können, welche oft viele Jahre lang in einem ruhigen Zustande sich befinden, wie man zu sagen pflegt, stationär bleiben, dann aber späterhin, sei es nach irgend einer besonderen Einwirkung, sei es in einem höheren Lebensalter, anfangen, der Sitz einer gesteigerten Thätigkeit zu werden, — einer Thätigkeit, die häufig unter allerlei Veränderungen der Sensation, anfangs juckenden, später schmerzhaften Empfindungen beginnt, von einem vermehrten Wachsthum gefolgt wird und endlich zur Bildung einer grösseren, an ihrer Oberfläche ulcerirenden Geschwulst führen kann. Daher stammt die alte Eintheilung der Warzen in gut- und bös-

Digitized by Google

artige, und als bösartig hat man namentlich seit Aetius*) die grössere Form des Thymus (Bd. I. S. 343), welche man auch Sycosis**) oder Ficus nannte, bezeichnet. Später hat man das alles zusammengeworfen unter dem Namen von Krebs und diese Form geradezu Verruca cancrosa***), Fungus s. Ficus cancrosus†) genannt. Hier muss man unterscheiden. Es giebt in der That krebsige und kankroide Gewächse, welche aus Warzen hervorgehen, aber es giebt auch Verrucae sarcomatosae, welche sich in jeder Beziehung an die hier in Rede stehenden Gewächse anschliessen.

In diese Kategorie gehört insbesondere eine Reihe von weichen oder Fleisch-Warzen, Verrucae molles s. carneae, die man hier und da wohl auch mit in die Molluskengruppe gerechnet hat (Bd. I. S. 222), die aber davon zu unterscheiden sind. Manche von ihnen sind angeboren und gehören in diejenige Gruppe der Muttermäler (Naevi materni, Moles, Envies, Taches), welche unter dem Namen des Naevus tuberculosus s. hypertrophicus bekannt sind. Plenck††) nennt sie geradezu Naevus malignus. Allein nicht selten entwickeln sich ähnliche Gebilde erst in einer späteren Zeit des Lebens; namentlich findet man sie bei älteren Leuten öfter in grosser Zahl am Gesicht und Rumpf†††). Die Haut bildet dabei ganz schwach ansteigende Anschwellungen mit glatter, zuweilen auch unebener, hügeliger oder geradezu warziger Oberfläche. Die Epidermis und das Rete Malpighi, welche über die Anschwellung hinweggehen, sind in der Regel wenig verändert; zuweilen ist der Ueberzug etwas stärker,

---

*) Aetius. Lib. XIV. cap. IV. p. 8. ed. Froben.

**) Celsus. Lib. VI. art. 3. definirt Sycosis als ein Geschwür, aus welchem Fleisch hervorwächst, jedoch ist diese Definition nie allgemein angenommen worden.

***) van Swieten. Comm. in Boerhaavii aphor. 1745. T. I. p. 879. Devens. Diss. inaug. de fungo cancroso ex verruca orto. Argentor. 1772. Kraamwinkel. Spec. path. chir. exhibens observationes verrucae cancrosae. Traj. ad Rh. 1843. Michon. Du cancer cutané. Thèse de Paris. 1848. p. 44. Butcher. Dublin Quarterly Journ. of med. science. 1856. Nov. p. 269. Collis. Ebendas. 1860. May. p. 319.

†) Fabricius Hildanus. Observ. et curat. chirurg. Centuria. Basil. 1606. I. Obs. 1—2. III. Obs. 88. VI. Obs. 79.

††) Jos. Jac. Plenck. Doctrina de morbis cutaneis. Viennae. 1776. p. 35. Er sagt schon p. 36: Naevi magni, qui vera sarcomata sunt.

†††) Die Beschreibungen, welche Rayer (Traité des mal. de la peau.

Digitized by Google

niemals erreicht er aber die Mächtigkeit, wie bei den harten Warzen. Macht man einen Durchschnitt, so sieht man die Epidermisschicht als ein gleichmässiges, seltener hügeliges Lager über die Geschwulst hinweglaufen. Diese letztere sitzt demnach wesentlich in der Cutis. Gewöhnlich nimmt sie den eigentlichen Papillarkörper und ein gewisses Stück von dem Dermagewebe ein; nur selten greift sie durch die ganze Dicke der Cutis oder selbst in die Unterhaut. Jedesmal setzt sie sich aber schon für das blosse Auge von dem derberen und weisseren Gewebe der Cutis ab, indem sie eine mehr durchscheinende, hellgraue oder hellgelbliche, manchmal graurötliche, weichere, saftreiche, zuweilen gallertige*) Beschaffenheit zeigt, und nicht selten eine gröbere Vascularisation besitzt. Untersucht man dieses Gewebe, so findet man, dass es gewöhnlich sehr reich an Zellen ist, ja manchmal fast ganz und gar aus relativ kleinen Zellen mit sehr geringer und weicher Intercellularsubstanz besteht. Macht man einen Durchschnitt und bringt ihn im Zusammenhang unter das Mikroskop, so scheint zuweilen das ganze Gewebe nur aus einer feinkörnigen Grundsubstanz mit eingesprengten Kernen zu bestehen. Wie in den sogenannten fibronucleären Geschwülsten, haben

Fig. 140.

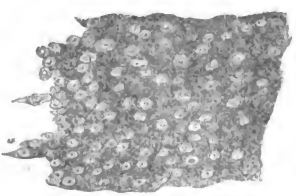

Fig. 140. Mikroskopischer Durchschnitt einer Verruca carnea von der Bauchhaut einer erwachsenen Person. In der Masse selbst erkennt man zunächst die glänzenden Kernkörperchen, nächstdem um diese die meist eiförmigen Kerne. Wirkliche Zellkörper treten nur am Rande bei *a* hervor, wo die Mehrzahl als Spindelzellen erscheint. Vergrösserung 300.

Paris. 1827. T. II. p. 297), Krämer (Ueber Condylome und Warzen S. 64) und v. Bärensprung (Beiträge zur Anat u. Phys. der menschl. Haut S. 72) von den Fleischwarzen entworfen haben, leiden vielfach an der Verwechselung derselben mit dem Akrochordon (Bd. I., S. 223). Dagegen treffen die Schilderungen von G. Simon (Die Hautkrankheiten. Berlin. 1851. S. 231) und Wedl (Path. Histol. S. 452) ziemlich gut zu.

*) Geinitz (Deutsche Klinik 1862, No. 40.) hat vor einiger Zeit eine „bis jetzt von den Chirurgen übersehene Form von Gallertgeschwülsten" der Haut beschrieben, welche meiner Meinung nach mit den Fleischwarzen identisch ist.

Digitized by Google

diese glänzende Nucleoli, welche am deutlichsten aus der Gesammtmasse hervorleuchten. Wirkliche Zellen sieht man oft nur an den Rändern (Fig. 140a.). Zerreisst man die Masse, so werden diese Theile frei, und man bekommt sowohl ganze Zellen (Fig. 141., *A*), als auch zahlreiche sogenannte nackte Kerne (Fig. 141. B). Letztere sind überwiegend oval, verhältnissmässig klar und glatt, mit glänzenden Kernkörperchen versehen, und schrumpfen nach Essigsäure-Zusatz unter Faltung. Die Zellen sind bald rundlich, bald spindelförmig mit 2 oder mehr Fortsätzen, bald gemischt. Sie haben einen weichen, schwach körnigen Körper von sehr verschiedener Grösse, so dass der Kern zuweilen den grössten Theil ihrer Substanz darstellt, anderemal dagegen nur einen mässigen Antheil derselben ausmacht. Die Struktur dieser Warzen schliesst sich daher bald mehr derjenigen der sogenannten fibroplastischen, bald derjenigen der fibronucleären Gewächse an, findet aber in der Zusammensetzung der Wundgranulation die vollständigste Analogie.

Fig. 141.

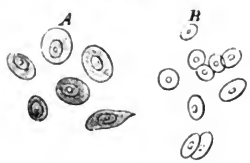

Man würde dieses Warzengewebe daher vielleicht einfach ein Granulationsgewebe nennen können, wenn die Zellen selbst nicht eine mehr persistente Beschaffenheit besässen, so dass das Gewebe sich dauerhaft erhalten kann, während bekanntlich blosse Granulationsgewebe vorübergehende Strukturen, transitorische Bildungen sind, die sich entweder bald weiter entwickeln, oder zurückgehen. Von den allerdings perennirenden Mollusken unterscheiden sich diese Formen durch ihren grossen Zellenreichthum und ihre weiche Intercellularsubstanz. Sie verdienen daher eine Bezeichnung für sich, wie sie in dem Namen der Fleischwarzen ganz vortrefflich gegeben ist. Eine Fleischwarze ist, genau genommen, ein unvollständig entwickeltes Sarkom, und wenn sie frühzeitig eine starke Entwickelung macht, so wird man eine

Fig. 141. Isolirte Elementartheile aus dem Präparat Fig. 140. Bei *A* Zellen verschiedener Grösse und Form, bei *B* sogenannte freie Kerne. Vergrösserung 500.

Digitized by Google

Grenze gegen das Sarkom kaum ziehen können. Holmes zwei congenitale Geschwülste von kleinen Kindern beschr welche hierhin gehören. Bei einem 14 Tage alten Kinde sich unter einem Muttermal am Nacken eine 2 Zoll gross schwulst, die vom Ohr bis zur Scapula reichte und ein r Wachsthum machte; ihre Structur war theils fibroplastisch fibronucleär*). Bei einem 7 Wochen alten Kinde kam eine liche Geschwulst in der Orbita vor**).

Ausser den einfachen Fleischwarzen finden sich oft zuweilen gleichzeitig, gefärbte, welche in der Regel äusserlich ein dunkles, manchmal schwärzliches Aussehen bieten und daher ähnlich sind manchen mit stark pigmen Rete versehenen Warzenbildungen, von welchen sie sich da unterscheiden, dass bei ihnen auch das unterliegende verä Cutisgewebe pigmentirt ist. Es kann freilich sein, dass bei ihnen eine gefärbte Rete-Schicht über die Oberfläche hin geht, aber auch in dem Bindegewebe selbst liegt Pigment, ches bei den meisten bräunlich, bei einzelnen geradezu schw lich ist. Sie stellen also in dem früher (S. 119) von mir gegebenen Sinne wahre Melanome dar. Am häufigsten fi sie sich am Rumpf, besonders am Rücken***) und im Ges Manche von diesen Warzen scheinen erblich zu sein und den hereditären Naevusformen zu gehören, obwohl sie sich dem gewöhnlichen einfachen Naevus durch die Besonder ihres Baues auszeichnen. Ich habe ein solches erbsengros Melanom der Superciliargegend bei einem Manne exstirpirt, cher angab, dass seine Mutter an derselben Stelle eine ähnli schwarze Warze gehabt habe. Jedenfalls sind sie häufig co genital und bilden eine Abtheilung der sogenannten Pigme mäler (Naevus pigmentatus, Spilus). Letztere unterscheiden sich aber, wie schon angedeutet, unter einander wesentli nach dem Sitze des Pigmentes. In den gewöhnlichen flache Mälern†) liegt dasselbe, ähnlich wie bei Ephelis, Lentigo u

*) Holmes. Transact. of the Path. Soc. London. Vol. XII. p. 2 Pl. IX. fig. 5–9.

**) Holmes. Ebendas. Vol. XIV. p. 248.

***) Ein sehr gutes Beispiel bildet H. W. Berend (Casper's Wochensch 1849. S. 503, Fig. 3.) ab.

†) Rayer a. a. O. p. 229. v. Bärensprung a. a. O. S. 67. L boulbène. Sur le naevus en général. Thèse de Paris. 1854. p. 12.

Digitized by Google

Chloasma*), nur in den Zellen des Rete Malpighii. Hier dagegen bildet die Haut eine leichte, mehr glatte Anschwellung, und das Pigment kommt auch in den Bindegewebsköiperchen vor, wie zuerst von Gust. Simon**) nachgewiesen worden ist. Die Beschreibung, welche Celsus***) von der im Alterthum als Melas bezeichneten Hautaffektion liefert, scheint sich auf die erstere Art zu beziehen, denn er lässt sie nach gewissen Vorbereitungen abreiben. Von dem Melas der Späteren, welches man zum Aussatz (Lepra Arabum, Elephantiasis Graecorum) gerechnet hat, ist dieselbe ganz verschieden, und wenn Rayer†) endlich sogar Melas icterus und Melanosis identificirte, so schien die Verwirrung fast unlösbar. Denn Melanosis sollte wenigstens nicht auf blosse Hautfärbungen angewendet werden.

Genau genommen, muss man bei den Pigmentzuständen der Haut, ganz abgesehen von den Mykosen und Telangiektasien, sowie von den melanotischen Sarkomen und Carcinomen, 4 verschiedene Zustände unterscheiden:

1) einfache Pigmentirung des Rete Malpighii ohne erhebliche Veränderung der Cutis,
2) Pigmentirung der Cutis ohne erhebliche Veränderung des Rete Malpighii und der Epidermis,
3) Pigmentirung des Rete bei sonst ungefärbten Mälern, Warzen, Indurationen, Hyperplasien u. s. f.,
4) Pigmentirung des Rete bei gleichzeitiger Pigmentirung der Cutis, welche ausserdem in Form eines Males, einer Warze, einer Induration u. s. f. angeschwollen sein kann.

In das uns hier beschäftigende Gebiet††) gehören gewisse Fälle aus den drei letzteren Kategorien, von denen jedoch nur die zweite und vierte zum Melanom, die dritte dagegen zum Fibrom (Bd. I., S. 309) zu zählen sind. Aeusserlich kann das

*) Der Name Chloasma ist von Joh. Peter Frank (De curandis hom. morbis epitome. Mannh. 1793. Lib. IV. p. 87) eingeführt worden und offenbar nicht einfach auf Pityriasis versicolor zu beziehen, wie jetzt so oft geschieht.

**) G. Simon a. a. O.

***) Celsus. Medicinae Lib. V. art. 18, 19.

†) Rayer a. a. O. S. 220.

††) Ich bemerke bei dieser Gelegenheit, dass bei dem sogenannten Melasma suprarenale (Broncekrankheit, bronzed skin, Morbus Addisonii) in der Regel die erste, zuweilen auch die vierte Kategorie vorkommt.

Digitized by Google

Fibrom mit gefärbtem Rete dem Melanom sehr ähnlich sein; auf einem Durchschnitt zeigt sich alsbald die Verschiedenheit. Kommt es zur Metaplasie, so gehen aus den fibromatösen Formen ungefärbte, aus den melanomatösen gefärbte Sarkome oder Krebse hervor, gleichviel wie die Farbe des Rete war. Der Grad der Sättigung der Farbe allein entscheidet nicht über die Frage von dem Sitze der Farbe; ich habe ganz schwarze Melanome gesehen, bei denen das Rete nur in den interpapillären Einsenkungen hellbraun gefärbt war, während in anderen, mehr schwarzbraunen der Hauptantheil in dem sehr verdickten Rete gelegen war.

Letzteres zeigt sich sehr schön in einem Präparate unserer Sammlung (No. 756.), wo an einem stark braun gefärbten Scrotum zahlreiche kleine schwarze Warzen sitzen. Hier ist das Rete sehr dick und intensiv gelbbraun, jedoch in ganz diffuser Färbung; die Papillen sind sehr lang und in ihrem Centrum liegen grosse, längliche Zellen, ganz mit dunkelbraunem, körnigem Pigment erfüllt; hier und da kann man sie nach dem Verlaufe der Gefässe noch bis in die eigentliche Cutis verfolgen. — Ganz verschieden davon waren schwarze Mäler, welche sich an mehreren Stellen (Arme, Rumpf) bei einer fetten Frau in den mittleren Jahren neben einem ganz hellgelblichen Naevus pilosus des Armes fanden. Man konnte die Epidermis leicht abstreifen und sah dann eine grauschwarze Erhebung der Haut. Ein mikroskopischer Durchschnitt zeigte eine dünne, fast eben fortlaufende Epidermislage; darunter ein wenig starkes Rete, welches nur in den Einsenkungen zwischen den Papillen lebhaft braun gefärbt war. Dagegen waren die Papillen selbst stellenweise, besonders gegen ihre Enden hin, so dicht mit braunem, körnigem Pigment erfüllt, dass man nichts weiter sehen konnte. Gegen die Basis hin nahm das Pigment ab, doch setz-

Fig. 142.



Fig. 142. Mikroskopischer Durchschnitt eines Naevus melas vom Rumpfe. Die Oberfläche ist von einer ziemlich glatten, nur hier und da leicht hügeligen Epidermislage *e* überzogen, welche ungefärbt ist; darunter liegt das an einzelnen Stellen hellgelb, an anderen, namentlich zwischen den Papillen

ten sich stellenweise noch Züge von grösseren Pigmentzellen in die Cutis fort. Letztere war unter der veränderten Stelle ganz erfüllt von parallelen und anastomosirenden Zügen kleiner, kernreicher Zellen, so dass das elastische Gewebe ganz verschwunden war. Diese Zellenwucherung setzte sich in die Papillen und zwar zunächst in ihr Centrum fort, griff jedoch an ihren Spitzen durch die ganze Dicke derselben. In diesen kleinen Zellen lag das Pigment, aber nur an gewissen Stellen. Somit stellte dieser Fall ein mit einer gewöhnlichen, ungefärbten Fleischwarze combinirtes Melanom dar, — eine Combination, welche sehr gut die später so auffällig hervortretende Bildung eines ungefärbten Sarkoms oder Krebses mit theilweiser Melanose erklärt.

Sowohl die gefärbten, als die ungefärbten Fleischwarzen besitzen häufig eine Eigenthümlichkeit, welche die Alten den sogenannten Ameisenwarzen (Myrmeciae s. Formicae. Bd. I., S. 344) zuschrieben, nehmlich dass sie gelegentlich der Sitz besonderer, stechender, beissender oder brennender Empfindungen werden, wobei auch wohl Röthung, Wärmegefühl und wenn das Mal sehr ausgedehnt ist, eigenthümliche Absonderungen stattfinden*). Jedenfalls geht ihrer späteren, mehr malignen Entwickelung sehr gewöhnlich eine gewisse Empfindlichkeit, manchmal ein Jucken, anderemal ein Stechen oder Brennen vorher, welches die Kranken veranlasst, die Stelle zu reiben oder zu kratzen, zuweilen bis zum Bluten und Wundwerden. In dieser Zeit des Wachsthums findet man eine sehr ausgedehnte Kern- und Zellenwuche-

---

schwarzbraun gefärbte Rete. Die Papillen p, p', p'' sind stark entwickelt; sie zeigen einen hellen Saum und einen stark braun gefärbten Grundstock, der bei p' und p'' nach oben hin seitliche Ausbuchtungen darbietet. Das Pigment bestand aus gelbbraunen, sehr feinen Körnchen, die zum Theil deutlich in Zellen eingeschlossen waren, zum Theil grössere, sehr lose, beim Druck leicht auseinanderfallende Haufen bildeten. Gegen die Basis der Papillen nahm das Pigment ab, doch liess es sich stellenweise, z. B. bei p'' in strichförmiger Anordnung noch bis in die Cutis verfolgen. Zwischen einzelnen Papillen lagen grosse, zwiebelförmige Epidermiskugeln g. Unter dem Centrum des Naevus war auch der horizontale Theil des Papillarkörpers und die oberflächliche Cutisschicht von einer feinzelligen Masse n eingenommen, deren histologische Struktur der in Fig. 140. abgebildeten glich, und die im Ganzen farblos war. Sie lag in grösseren, der Oberfläche parallelen oder unter stumpfen Winkeln gegen dieselbe einsetzenden Zügen, die unter einander vielfach anastomosirten. Erst in der Tiefe folgte das elastische Gewebe der unveränderten Cutislagen c. Vergrösserung 12.

*) Duméril. Bullet. de la Fac. et de la Soc. de méd. 1810. p. 24.

Digitized by Google

rung im Inneren, welche der präexistirenden Anordnung der Elemente folgt und zuweilen*) sehr genau die langen Züge oder Netze der Bindegewebskörperchen wiedergiebt.

Diese Arten von Warzen und Mälern sind es, welche später, sei es dass locale Reize anhaltend auf den Theil einwirken, wie das durch die Reibung von Kleidungsstücken, durch die Berührung mit allerlei scharfen Stoffen geschehen kann, sei es dass einmalige Verletzungen, namentlich Verwundungen stattfinden, sei es unter dem Einfluss anderer Erkrankungen, namentlich acuter Exantheme und hier wieder besonders der Pocken, sei es endlich aus bis jetzt unbekannten Ursachen, die man gewöhnlich in die Constitution setzt, in Sarkome übergehen können. Die einfachen Fleischwarzen pflegen dabei auch einfache Medullarsarkome, die gefärbten dagegen Melanosarkome zu erzeugen. Freilich ist dabei vorausgesetzt, dass man den Namen hauptsächlich nach den gefärbten Theilen wählt. Denn ein Naevus spilus kann seiner Hauptmasse nach ein ungefärbtes Sarkom bilden, von welchem nur einzelne, namentlich peripherische Theile in der ausgezeichnetesten Weise melanotisch werden. Es ist dies einer der besten Beweise für die Identität der gefärbten und ungefärbten Formen.

Dass diese Art der Entstehung bei den ungefärbten Sarkomen der Aufmerksamkeit der Beobachter meist entgangen ist, erklärt sich wohl nur daraus, dass man die Melanosen ganz allgemein von den Sarkomen getrennt und die ungefärbten Sarkome als Krebse gedeutet hat. Da nun in der That auch kankroide Gewächse aus Warzen entstehen, so ist die Unterscheidung zuweilen schwierig genug**). Indess giebt es doch schon manche äussere Anhaltspunkte. Die sarkomatöse Geschwulst behält in der Regel ein warzenartiges Aussehen. Sie sitzt bald breit, bald dünner gestielt auf, schiebt sich mit einer flachrundlichen, unebenen, höckerigen Oberfläche hervor, bekommt bald umgeworfene Ränder und damit das eigenthümliche pilzähnliche Aussehen, be-

*) Sehr schön zeigt dies ein Präparat unserer Sammlung (No. 642.).

**) Paget (Med. Times and Gaz. 1864. Vol. I. Jan. p. 58) hat ganz richtig neben Melanosen und Epithelialkrebsen eine dritte Art von Geschwülsten beschrieben, die aus Mälern entstehen, aber er ist mit ihrer histologischen Deutung nicht recht zu Stande gekommen.

Digitized by Google

ginnt zu nässen, Krusten zu bilden und zeigt endlich eine feuchte, jedoch sehr wenig absondernde und wenig ulcerirende, rothe Fläche. Macht man einen Durchschnitt, so erscheint bis in eine Tiefe von 3—4 Linien und darüber die Haut durch eine sehr feuchte, glänzende und durchscheinende, zuweilen mehr gallertig graue, zuweilen mehr markig weissliche Masse ersetzt, welche gegen die Tiefe hin eine rundlich lappige Anordnung, im Ganzen eine radiäre Bildung zeigt und zuweilen grosse Gefässe, Extravasathaufen u. dgl. enthält. Die mikroskopische Analyse ergibt meist eine ganz dichte, zellige Zusammensetzung: die Zellen selbst grosskernig, meist spindelförmig, von weicher Beschaffenheit.

Eine der ersten Geschwülste, welche ich überhaupt genauer untersucht habe, stellte zufälligerweise ein vorzügliches Beispiel dieser Bildung dar. In der Klinik des Herrn Jüngken wurde am 1. November 1844 einer Bauersfrau ein aus einer alten Warze entstandenes, exulcerirtes Gewächs aus der Kniekehle exstirpirt. Zu dieser Zeit bestand schon eine wahrscheinlich von einer Lymphdrüse ausgegangene Geschwulst der Schenkelgrube. Das exstirpirte Gewächs hatte die Grösse eines Borsdorfer Apfels und eine höckerig-warzige, rothbraune Oberfläche, von welcher ein schwach alkalisches, eiweissreiches Secret mit Eiterkörperchen und spärlichen Epidermiszellen abgesondert wurde. Es sass auf einem dünnen Stiele, den es ringsum pilzförmig überragte. Beim Durchschnitt trat viel Blut aus den Gefässen. Nach dem Abspülen desselben sah man zu äusserst eine dünne, undurchsichtig weissliche, stellenweis gelbliche Schicht (Fig. 143., *a*), darunter eine breitere, nierenförmige Lage von gallertigem Aussehen und lappiger Anordnung (*b*), welche namentlich gegen die Oberfläche hin zahlreiche Blutgefässe enthielt. Der Stiel der Geschwulst bestand hauptsächlich aus Fett- und Fasergewebe, welches sich continuirlich in das

Fig. 143.

Fig. 143. Durchschnitt einer Verruca sarcomatosa poplitis. *a* die epidermoidale, in Eiterung begriffene Schicht. *b* die Sarkom-Zone. *c* ein besonderer Lappen. *e* die normale Epidermis der Umgebung, *d* die Cutis, *p* der Panniculus adiposus.

Digitized by Google

Unterhautfett (*p*) fortsetzte. Es konnte daher kein Zweifel bleiben, dass die gallertige Schicht wesentlich aus der Cutis (*d*) hervorgegangen sei, obwohl sie etwas in die Unterhaut übergriff, sich auch in dieser ein kleiner, selbständiger Knoten (*c*) entwickelt hatte. Die mikroskopische Untersuchung lehrte, dass die äussere

Fig. 144.

Lage hauptsächlich aus relativ kleinen, granulirt aussehenden Zellen (Fig. 144., *B*) bestand, die nach Essigsäurezusatz mehrfache Kerne in einer ziemlich engen Umhüllungshaut (Fig. 144., *C*) zeigten; daneben einzelne normale Epidermiszellen. Dies war also eine wirklich eiterige, aus der Oberhaut abzuleitende Entwickelung. Die gallertige Schicht enthielt fast nur zellige Elemente, und zwar besonders breite Spindelzellen (Fig. 144., *A*, *f*, *f*, *i*) mit sehr grossen Kernen; häufig sah man freie Kerne mit 1—3, stark glänzenden, grossen Kernkörperchen (*n*, *n*, *n*).

Es war dies gewiss ein sehr charakteristischer Fall. Aber es war in damaliger Zeit äusserst zweifelhaft, wie man ihn deuten sollte. Ich fragte unsere beiden erfahrensten Autoren um Rath. Robert Froriep war geneigt, die Geschwulst für eine hyperplastische, den Granulationen sich anschliessende Bildung

Fig. 144. Elemente der Geschwulst in Fig. 143. *A* die Elemente der Gallertzone (Fig. 143, *b*): *f*, *f* grosse Spindelzellen mit grossen, ovalen Kernen und 1—3 Kernkörperchen, *g* runde Zellen mit kleineren, zum Theil doppelten Kernen, *i* eine Gruppe zum Theil unregelmässiger Zellen, noch im Zusammenhang, *k* ein Fragment einer colossalen Faserzelle mit sehr grossem Kern und Kernkörperchen, *n*, *n*, *n* freie, kleinere und grössere Kerne mit Kernkörperchen, *n'* grosser freier Kern mit stäbchenförmigem Nucleolus, kurz vor der Theilung desselben. *B* frische, *C* mit Essigsäure behandelte Eiterkörperchen aus der Schicht *a* der Geschwulst in Fig. 144. Vergr. 250.

Digitized by Google

der Haut zu erklären; Johannes Müller fand, wenigstens äusserlich, Zeichen eines Carcinoma reticulare. Nach meinen gegenwärtigen Erfahrungen darf ich sagen, dass niemals ein besseres Beispiel von Verruca sarcomatosa beobachtet ist.

In der Literatur ist es freilich schwierig, Belege zu finden, da die meisten solcher Fälle ohne genauere Untersuchung bald für Schwämme, bald für Krebse erklärt wurden. Sehr wahrscheinlich ist hierher eine Beobachtung Walther's*) zu rechnen: Ein Student hatte zwei Muttermäler am Unterschenkel mit zur Welt gebracht; eines davon vergrösserte sich so, dass es im 20. Lebensjahre eine flache Geschwulst bildete. Diese wurde exstirpirt, recidivirte aber und der Tod erfolgte unter Metastasen auf die Lungen. Nach der Beschreibung handelte es sich um telangiektatische Sarkome. Ueber die so häufig berichtete Verwandlung von Telangiektasien in Schwämme haben wir leider nur wenige Untersuchungen. Senftleben**) schildert den Fall eines 3wöchentlichen Knaben, bei dem ein congenitaler, wenige Tage nach der Geburt verwundeter Naevus am Oberschenkel in eine sarkomatöse Geschwulst überging, die einmal recidivirte. Eines der besten Beispiele von Warzen-Sarkom erwähnt Larrey***) von einem Soldaten, bei dem eine kleine Geschwulst in der linken Gesässgegend seit der Kindheit bestanden hatte, ohne sich zu verändern, dann aber unter dem Drucke des Säbelgurtes zu wachsen anfing, schmerzhaft wurde und nach der Exstirpation recidivirte. Die Untersuchung ergab eine fibroplastische Geschwulst. Birkett†) entfernte eine „fibroplastische" Geschwulst vom Rücken eines 38jährigen Mannes, der an dieser Stelle einen kleinen angeborenen Tumor gehabt hatte. Dieser war operirt worden, als der Kranke 2 Jahre alt war; im Alter von 19 Jahren war er nochmals durch Aetzmittel zerstört, war aber langsam nachgewachsen. Zwei Jahre nach der letzten Exstirpation war die Narbe gesund. Ich selbst hatte später mehrmals Gelegenheit, ähnliche Fälle zu sehen. Darunter war für die Anschauung des Fungus besonders inter-

*) Phil. v. Walther in seinem und Gräfe's Journal. 1823. Bd. V. S. 261. vgl. Müller's Archiv. 1843. S. 438.

**) Senftleben. Archiv für klinische Chirurgie. 1861. Bd. I. S. 118.

***) Larrey. Union méd. 1852. No. 10. p. 43. Gaz. des hôp. 1852. No. 35. p. 140. Derselbe Fall von Lecomte. Bullet. de la Soc. anat. 1852. p. 97.

†) Wilks. Catalogue of the Museum of Guys Hospital. No. 1652[73].

Digitized by Google

Fig. 145.

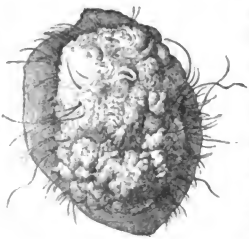

essant eine Geschwulst der Kopfschwarte, welche sich als ein rother, fast nackter Knoten zwischen den Haaren hervorgeschoben hatte und äusserlich nicht geringe Aehnlichkeit mit gewissen Kankroidformen darbot (Fig. 145.). Auf dem Durchschnitt und bei genauerer Untersuchung zeigte sich aber dieselbe Eigenthümlichkeit, wie in den reinsten Spindelzellensarkomen.

Bei den Melanosen ist die Entstehung aus Mälern und Warzen viel länger bekannt. Schon Wardrop*) erwähnt die Entwickelung eines „krebsigen" Geschwürs aus einer schwarzen Warze der Bauchhaut bei einem 12jährigen Mädchen, welches an dem Uebel zu Grunde ging, und Norris**) erzählt die Geschichte eines an Melanose oder, wie er sagt, an fungoider Krankheit leidenden Mannes, dessen Vater, Brüder und Kinder sämmtlich verschiedene Mäler trugen; der Vater starb wahrscheinlich an derselben Krankheit und der jüngste Sohn hatte ein Mal genau an derselben Stelle, wo die Krankheit bei dem Manne ihren Ausbruch machte. Trotz dieser sehr charakteristischen Fälle wurde die allgemeine Aufmerksamkeit auf den ätiologischen Zusammenhang der Melanosen mit Mälern erst durch Schilling***) und Dav. Williams†), besonders aber durch Paget††) gelenkt, und Pemberton†††), obwohl er manche vor ihm publicirte

Fig. 145. Fungöses weisses Spindelzellensarkom (Fibrosarcoma fusocellulare medullare) der behaarten Kopfhaut, oberflächlich erodirt, mit grobwarziger Oberfläche. Von Herrn Friedberg exstirpirt. (Präparat No. 61. vom Jahre 1859). Natürliche Grösse.

*) Wardrop. Obs. on fungus haematodes. p. 189.

**) Norris. Edinb. med. and surg. Journal 1820. Oct p. 562.

***) Ed. Schilling. De melanosi. Diss. inaug. Virceburg. 1831. p. 34, 41, 45.

†) Williams. Transact. of the Provincial med. and surg. Association. London 1833. Vol. I. p. 244. (Vorzügliche Abbildung von multipler Hautmelanose).

††) Paget. Lectures on surgical pathology. Vol. II. p. 490. Med. Times and Gaz. 1864. Vol. I. p. 58.

†††) Oliver Pemberton. Observations on the history, pathology and treatment of cancerous diseases. Part. I. Melanosis. Lond. 1858. p. 3, 19.

Digitized by Google

Beobachtungen*) nicht kennt, rechnet doch, dass unter 34 Fällen von Melanose der Haut oder der Unterhaut 15 in oder neben congenitalen Mälern oder Warzen entstanden waren. In der neueren Zeit sind, wenn man auch die Fälle von bösartigen Melanosen der Conjunctiva und Sclerotica (S. 122) ausser Betracht lässt, immer mehr analoge Beobachtungen hinzugekommen**), und selbst die Geschichte der Gefässmäler (Naevi vasculosi s. telangiectodes) bietet mehrere Beispiele***) davon dar, was ja an sich nicht auffallen kann. Denn einerseits gibt es gewisse Beziehungen zwischen Melanose und Telangiektasie (S. 219), andererseits ist es nicht ungewöhnlich, dass an Gefässmälern sowohl die Zellen des Rete Malpighii, als auch die Bindegewebskörperchen der Cutis Pigment führen†).

Die Mehrzahl dieser Fälle ist entweder als Melanose oder melanotische Geschwulst überhaupt, oder als melanotischer Krebs bezeichnet, und von vielen ist es unmöglich auszumachen, wohin sie eigentlich gehört haben. Aber es kann nicht bezweifelt werden, dass nicht alle Fälle in dieselbe Kategorie gehören, und dass auch hier sowohl Melanocarcinome, als Melanosarkome vorkommen. Von manchen Beobachtungen lässt sich dies aus den Beschreibungen noch jetzt nachweisen. Ich selbst††) habe mindestens ein halbes Dutzend solcher Fälle untersucht, von denen die grössere Zahl Melanosarkome, einige aber positiv Krebse waren. Letztere zeichneten sich durch ausgezeichnet deutlichen alveolären Bau und dichte Ausfüllung der Alveolen mit grosszelligen Elementen aus; erstere dagegen hatten in der Regel bestimmt Bindegewebsstructur und entweder sehr deutliche netz-

*) Coelen. Diss. inaug. continens nonnullas observationes in clinico chirurgico Cl. Broers factas. Harlemi. 1847. p. 95. fig. 6—8. H. W. Berend. Casper's Wochenschrift. 1849. No. 32. S. 505. Fig. 1—2. E. Tröltsch. Ein Fall von Cancer melanodes. Inaug. Abh. Augsb. 1857. Taf. I.—II.

**) Dolman. Transact. of the London Path. Soc Vol. X. p. 255. H. Thompson. Ebendas. Vol. XII. p. 206. Bryant Ebendas. Vol. XIV. p. 246. Guy's Hosp. Rep. 1863. Ser. 3. Vol. IX. p. 259. Bruns. Handb. der prakt. Chirurgie. Abth. II. Bd. I. S. 185. Billroth. Eintheilung, Diagnostik und Prognostik der Geschwülste. S. 37. B. Langenbeck. Deutsche Klinik. 1860. S. 170. S. Wilks. Guy's Hosp. Rep. 1858. Ser. 3. Vol. IV. p. 33.

***) Bennett. On cancerous and cancroid growths. p. 91. Fergusson. The Lancet. 1852. Vol. II. p. 176. Med. Times. 1855. Nov. Gentilhomme. Bullet. de la soc. anat. 1862 p. 373.

†) Virchow. Archiv. Bd. VI. S. 552.

††) Virchow. Deutsche Klinik. 1860. S. 169.

Digitized by Google

förmige oder sehr entwickelte spindelförmige Elemente mit spärlicher, ungefärbter Intercellularsubstanz. Aus Gefässmälern hervorgegangene Melanosen habe ich nicht gesehen; die in der Literatur befindlichen Fälle scheinen sich auf wirklichen Krebs zu beziehen. Aeussere Merkmale zwischen Melanosarkom und Melanocarcinom kenne ich nicht; wie das letztere, ist auch das erstere bald fleckig, bald durch und durch gefärbt. Schon vor längerer Zeit habe ich ein von Dieffenbach exstirpirtes Melanosarkom beschrieben*), welches zum grossen Theil ungefärbt war. Anderemal fand ich nur ganz kleine Stücke, namentlich an der äussersten Oberfläche, braun oder schwarz, während die ganze übrige Geschwulst ein blassgraues oder weissliches Gewebe besass. Nichts desto weniger können die secundären Knoten, welche später entstehen, ganz und gar melanotisch sein**). Am seltensten sah ich ganz und gar gefärbte Ge-

Fig. 146.

Fig. 146. Lappiges, melanotisches Spindelzellensarkom der Unterhaut am Halse, von Herrn Berend exstirpirt. Bei *a* die Gegend der Narbe vor der ersten Operation. *c, c* Cutis. Bei *b* der tiefste Theil der Geschwulst, die hier durch derbe, fibröse Hüllen eingekapselt ist. An jedem Knoten (Lappen) ist die äusserste Schicht tief sepiabraun, die innere heller und an einzelnen Stellen fast farblos. Natürl. Grösse.

*) Virchow. Archiv. 1847. Bd. I. S. 470. vgl. G. Simon. Hautkrankheiten. Berlin. 1851. S. 267. Taf. V. Fig. 23—24.

**) Ein ausgezeichnetes Präparat dieser Art erhielt ich vor Kurzem von Herrn v. Gräfe. Es war eine über Wallnussgrosse sarkomatöse Warze, welche sich am unteren Augenlide bei einem Manne gebildet hatte. Sie war aussen theils schwarzbraun, theils von einer blutigen, braunrothen Kruste bedeckt. Innerlich bestand sie fast ganz aus einem, wie Austernfleisch aussehenden, durchscheinend grauweissen, sehr zarten, fast fluktuirenden Gewebe mit zahlreichen, gegen die Oberfläche weiter werdenden Gefässen und

Digitized by Google

schwülste. Das schönste Beispiel dafür bietet eine von Herrn Berend extirpirte und schon früher von ihm ihrem Verlaufe nach beschriebene*), beinahe faustgrosse Geschwulst, welche derselbe mir freundlichst zur Untersuchung überlassen hat. Dieselbe stammte vom Halse einer 34jährigen Frau, welche seit ihrer Geburt einen schwarzbraunen Fleck von der Grösse einer Linse am Zipfel des linken Ohres getragen hatte. Während 1½ Jahren war derselbe gewachsen und hatte eine kleinwallnussgrosse Geschwulst gebildet. Dieselbe war vor 13 Monaten von einem Arzte fortgenommen worden, indess war bereits 14 Tage nach der Operation am Halse eine erbsengrosse Geschwulst bemerkt, aus welcher schnell das grosse Aftergewächs hervorgegangen war. Dieses wurde mit anfangs gutem Erfolge ausgeschält, doch scheint sich später ein neues Recidiv gebildet zu haben, woran die Kranke zu Grunde gegangen ist. Das ausgeschnittene Gewächs (Fig. 146.) zeigt im höchsten Grade lappigen Bau. Die Lappen, traubenförmig zu drei grösseren Gruppen zusammengeordnet, sind von einer derben, weniger gefärbten Fasermasse gleichsam eingekapselt und scheinen zugleich daran, wie an Stielen, zu hängen; sie bestehen aus einer theils sepia-, theils umbrafarbenen, sehr dichten Masse, welche grossentheils aus gefärbten Spindelzellen und nur stellenweise aus runden Zellen zusammengesetzt ist. —

Eine zweite Art der Entstehung, welche bei den Sarkomen beobachtet wird, und auf welche ich schon hingewiesen habe (Bd. I., S. 64), ist die, dass irgend eine schon von der frühesten Entwickelung her bestehende Störung, die sich nicht gerade in der Bildung einer Geschwulstanlage, sondern in einer Schwächung oder Unvollkommenheit des Theiles kund giebt, existirt. Allerdings ist diese Prädisposition weniger leicht nachweisbar, als die bei Muttermälern, jedoch besteht sie wahrscheinlich sehr viel häufiger, als wir bis jetzt annehmen. Paget**) schildert eine „Faserkerngeschwulst“ vom Vorderarm eines 10jährigen Knaben, der von der Geburt an dieser Stelle eine kleine

parenchymatösen Extravasaten. Nur ein kleiner Theil der Oberfläche war melanotisch. Ueberall die schönsten, grossen Spindelzellen. Im Umkreise dieser Warze hatten sich zahlreiche, kleine, bis Kirschkerngrosse Knoten gebildet, die ganz und gar melanotisch waren und mikroskopisch an manchen Stellen wie das dichteste Choroides-Gewebe aussahen.

*) H. W. Berend a. a. O. S. 505. Fig. 1—2.

**) Paget. Lectures. Vol. II. p. 168.

Digitized by Google

Einkerbung (indentation) gehabt hatte; als er 2 Jahre alt war, hatte an derselben eine leichte Verwundung stattgefunden und seitdem begann die Geschwulst sich zu entwickeln. Mit 4 Jahren wurde sie exstirpirt, kehrte aber bald wieder und mit 10 Jahren hatte sie schon 3—3½" im Durchmesser. Eine so bestimmte Anamnese liegt selten vor, aber die Beschaffenheit der Muttergewebe leitet uns manchmal ziemlich sicher. In dieser Beziehung erwähne ich zunächst die Umgebung des Nabels, welche so viele Unregelmässigkeiten in ihrer Ausbildung zeigt. Einen sehr charakteristischen Fall von einem 14jährigen Mädchen, bei dem der Anfang der Geschwulst schon bis in die frühe Jugend zurückreichte, beschreibt Leydhecker*); ein vorzügliches Präparat von Myxosarkom des Nabels findet sich in unserer Sammlung**). Es zeigt auf das Deutlichste den Uebergang zu den Nabel-Myxomen (Bd. I., S. 417). Einen Fall von gestielter „Faserkerngeschwulst" am Nabel einer 30jährigen Frau erwähnt Bryant***), jedoch sollte dieselbe sich binnen 3 Monaten nach einem Stosse entwickelt haben†). — Daran schliessen sich die Zahn-Sarkome, von denen ein nicht unbeträchtlicher Theil des Gebietes der sogenannten Epuliden gebildet wird. Auch dies können gallertartige, myxomatöse Formen sein, doch sind Spindel- und Riesenzellensarkome die gewöhnlichen. Wahrscheinlich ist dabei von wesentlichem Einflusse der erste Ausgangspunkt, ob nehmlich das Schleimgewebe des Zahnsäckchens††) oder die Pulpa des ent-

*) Leydhecker. Zur Diagnose der sarkomatösen Geschwülste. Inaug. Diss. Giessen. 1856. S. 32. Fig. 5.

**) Präparat No. 487.

***) Bryant. Guy's Hosp. Rep. 1863. 3. Ser. Vol. IX. p. 245. Transact. of the Path. Soc. Lond. Vol. VIII p. 388.

†) Eine polypöse Geschwulst vom Nabel eines Neugebornen erhielt ich kürzlich von Herrn Dr. Gerdes aus Fedderwarden. Dieselbe hat in ihren äusseren Lagen allerdings einen ganz sarkomatösen Bau (Geflecht aus Spindelzellen mit schleimig-faseriger Intercellularsubstanz), aber ihr Inneres besteht aus unvollständig entwickeltem Fettgewebe und sehr grossen Gefässen, hat also einen mehr zusammengesetzten, organoiden Bau und erscheint gleichsam als ein accessorisches Nabelstrang-Gebilde. Sie sass unmittelbar neben dem Nabelstrang an.

††) Grohe (Mein Archiv. Bd. XXIX. S. 209. Taf. VIII. Fig. 3—4.) beschreibt eine von den Zahnsäckchen des Zwischenkiefers und den Alveolen ausgehende Geschwulst von einem 5jährigen Knaben, die er als melanotisches Carcinom bezeichnet. Nach dem groben Verhalten hat diese, von mir gesehene Geschwulst mehr den Habitus eines osteoiden Sarkoms, welches sich nur durch sein schwarzgeflecktes Aussehen auszeichnet. Die mikroskopische Untersuchung zeigt überwiegend fibröse, osteoide und kö-

Digitized by Google

wickelten Zahnes oder das den Zahn umgebende Gewebe (Periost oder Knochen) als Matrix dient. — Weiterhin ist zu erinnern an die Häufigkeit der Sarkombildung in den Sexualdrüsen, insbesondere zur Zeit der Pubertät und des Blüthenalters, also in einer Periode, wo ihr Gewebe durch neue Bildungsvorgänge zum zweiten Male in einen Zustand von Vulnerabilität versetzt wird. — Ganz besonders wichtig aber ist in dieser Beziehung das häufigere Vorkommen von sarkomatösen Geschwülsten an Knochen gegen das Ende der Wachsthumsperiode, wo die definitive Ordnung ihrer inneren Zusammensetzung, namentlich das gegenseitige Verhältniss von Mark und Knochengewebe festgestellt wird und wo gerade in beiden mancherlei Veränderungen vorgehen. —

In dritter Linie ist unter den prädisponirenden Momenten das Lebensalter zu erwähnen. Fälle von congenitalem Sarkom sind fast gar nicht bekannt; ausser den schon erwähnten Beobachtungen von Holmes (S. 226) und einzelnen, der congenitalen Elephantiasis sehr nahe stehenden Fällen*) kann man eigentlich nur die congenitalen Warzen und Mäler (S. 222) anführen, von denen man allerdings sagen darf, dass sie der Anlage nach Sarkome sind. Aber ihre eigentliche Entwickelung zu Sarkomen fällt doch gewöhnlich erst in ein höheres, ja nicht selten in das höchste Lebensalter. Im Allgemeinen ist das Sarkom mehr eine Geschwulst des reifen Alters. Nur an den Knochen kommt es häufiger in der Entwickelungszeit vor, und hier steht wiederum die sogenannte Myeloidgeschwulst im Vordergrunde**), von der Billroth***) einen scheinbar congenitalen Fall (auf der Mitte der Tibia bei einem 31jährigen Manne beobachtet) mit-

---

cherne Theile, aber durch das Ganze verbreitet ein kanalförmiges Netz, welches Pigmentzellen in grosser Zahl enthält. Man darf daher wohl eine Mischform annehmen. Auf alle Fälle ist es ein sehr bezeichnender Fall für das Entstehen einer melanotischen Geschwulst aus einem congenital unregelmässig entwickelten Theile.

*) Dahin gehört der Fall von Bryant (Guy's Hosp. Rep. 1863. Ser. III. Vol. IX. p. 245), wo eine der „fibrösen Natur" sich nähernde fibroplastische Geschwulst die kleine Zehe einnahm. Vgl. auch oben S. 238 Note *).

**) H. Gray (Med. chir. Transact. 1856. Vol. XXXIX. p. 145) zählt 14 Fälle auf, die sämmtlich bei Leuten zwischen 15 und 36 Jahren gefunden wurden.

***) Billroth. Beiträge zur pathol. Histologie. S. 105. Taf. III. Fig. 3—5.

Digitized by Google

theilt. Nächstdem folgen die fibroplastischen Geschwülste*) und Osteoide**). Die Disposition im Grossen wächst in dem Maasse, als durch voraufgegangene Krankheiten, erschöpfenden Gebrauch, anhaltende Ernährungsstörungen Veränderungen der Gewebe herbeigeführt werden. Am deutlichsten tritt dies bei den gefärbten Sarkomen hervor. Bei den Thierärzten ist es seit lange ausgemacht, dass die Melanose hauptsächlich bei älteren Pferden vorkommt, und ich finde nur eine einzige abweichende Angabe***). Für die Melanose des Menschen (freilich die melanotischen Krebse eingerechnet) geht aus der Zusammenstellung von Eiselt†) über 104 Fälle hervor, dass 53 pCt. der Kranken zwischen 40—60 Jahren und 78 pCt. über 30 Jahre alt waren. Wenn er zugleich angiebt, dass kein Fall von Menschen unter 10 Jahren bekannt sei, so ist diess nicht richtig, da schon Pemberton††) deren einige aufgeführt hat. Indess sind dies überaus seltene Ausnahmen, und es ist sogar möglich, dass diese Beobachtungen nicht einmal zur eigentlichen Melanose gehören. Wenigstens geht aus einem von Birkett†††) von einem 12jährigen Mädchen als Cancer melanodes beschriebenen Falle hervor, dass hämorrhagisch-gefärbte Geschwülste (S. 219) unter solchen Verhältnissen vorkommen.

Vor allen bemerkenswerth ist aber die Geschichte des melanotischen Sarkoms beim Pferde. Es ist schon lange bekannt, dass gewöhnlich hellfarbige Thiere, besonders Schimmel, an dieser Krankheit leiden, am häufigsten im Umfange des Afters oder am Schwanze*†). Ich habe Geschwülste von beiden Lo-

---

*) Bryant (a. a. O. p. 241) sah die meisten bei Leuten zwischen 20–30 Jahren; Lebert (Traité d'anat. path. T. I. p. 188) berechnet unter 60 Fällen 16 für das Alter bis zu 30 Jahren, 29 für das Alter zwischen 30–50 Jahren.

**) Paget (Lect. on surg. path. Vol. II. p. 503) berechnet unter 19 Fällen 5 zwischen 10—20 Jahren, 9 zwischen 20—30, 4 zwischen 30—40, 1 zwischen 40–50 Jahren.

***) Wm. Smith (The Veterinarian. 1850. Vol. XXIII. p. 383) berichtet von einer Schimmelstute mit einer melanotischen Geschwulst am Oberschenkel, die schon bemerkt wurde, als sie noch Füllen war.

†) Eiselt. Prager Vierteljahrsschr. 1862. Bd. LXXVI. S. 52.

††) Pemberton l. c. p. 18–19.

†††) Birkett. Guys Hosp. Rep. 1857. Ser. III. Vol. III. p. 333.

*†) Abbildungen bei C. A. Noack (Diss. inaug. de melanosi cum in hominibus, tum in equis obveniente. Lips. 1826. Taf. I—II.) vom Anus, von der Vulva und unter der Scapula, bei Carswell (Path. Anatomy Art. Melanoma. Pl. I. Fig. 3. und 5.) von der Haut und aus dem Zellgewebe, bei

Digitized by Google

calitäten untersucht und die bestimmteste Sarkom-Structur daran gefunden, nur dass öfters der Gehalt an Zellen nicht so reichlich ist, wie beim Menschen. Die am Schwanze bilden zuweilen grosse, pilzförmige Auswüchse, welche wenig Neigung zur Verschwärung zeigen. Auch haben sie geringe Neigung zur Metastase und ihre Prognose ist bei rechtzeitiger Exstirpation nicht ungünstig*). Gerade von ihnen ist durch Brugnone, Prinz u. A. die Erblichkeit sicher dargethan. Brugnone**), der zuerst, freilich unter dem Namen der Hämorrhoiden, diese Affektion bei Pferden erwähnt zu haben scheint, berichtet, dass ein Schimmelhengst die Krankheit in das Gestüt von Chivasso (Sardinien) brachte und dass seine Nachkommen, sowohl männlichen, als weiblichen Geschlechts, davon befallen wurden, und Gohier***) erzählt nach einer Mittheilung von Gollety-Latournelle, dass ein mit schwarzen Knoten behafteter junger Schimmelhengst (1784) auf alle seine Nachkommen mit weissen Haaren die Krankheit vererbte, während alle, die eine andere Farbe hatten, frei blieben. Die Krankheit verbreitete sich über die ganze Provinz Bresse und die Nachbargegenden. Wie ich schon früher (Bd. I., S. 64) erwähnte, sind überhaupt die weissen Thiere „schwächer" d. h. vulnerabler, und die weissen Hautstellen unterscheiden sich sogar bei der Gerberei durch geringere Resistenz von den gefärbten.

Es giebt ferner wenige Arten von heteroplastischen Gewächsen, bei welchen in so ausgezeichneter Weise eine Multiplicität in homologen Geweben hervortritt, wie bei gewissen Sarkomen. Es zeigt sich diess bei manchen Sarkomen der Knochen, sowohl den eigentlichen Osteosarkomen, als den Medullarsarkomen der spongiösen Substanz, welche so oft mit Krebs verwechselt und für die ursprünglich dyskrasische Natur des multiplen Processes citirt werden. Aehnliches findet sich bei

---

Gluge (Atlas der pathol. Anat. Lief. III. Taf. I. Fig. 1—3) aus der Achselhöhle, bei Lebert (Traité d'anat. path. T. I. p. 116, 121. Pl. XV) von den Lungen, dem Herzen u. s. f.

*) A. Schmid. Zeitschr. für die gesammte Thierheilk. und Viehzucht. Giessen. 1846. Bd. XIII. S. 145. Vatel. Journ. prat. de méd. vétér. 1826. p. 133. Barlow. Edinb. Monthly Journ. 1851. Aug. p. 191.

**) Brugnone a. a. O. S. 61.

***) Gohier. Mém. et observ. sur la chirurgie et la médecine vétérinaires. Lyon. 1813. T. I. p. 324. (Mémoire sur des espèces de verrues ou de tumeurs noires, particulières aux chevaux gris et blancs).

Digitized by Google

gefärbten und ungefärbten Sarkomen der Haut. Aber es liegt auf der Hand, dass diese Art der Multiplicität, wo immer wieder dasselbe Gewebe, nur an verschiedenen Orten, der Sitz der Eruption wird, am wenigsten für eine Dyskrasie, vielmehr ganz und gar für eine constitutionelle Störung im Gewebe spricht.

Daran schliesst sich die Reihe von Formen, wo wir unzweifelhaft die erste Entstehung der Störung von einem Trauma ausgehen sehen, wie das bei einer Reihe von äusseren Organen von den Kranken auf das bestimmteste angegeben wird. In manchen Fällen ist die Sache augenfällig. Diess gilt namentlich für die Sarkome der Narben, welche einen Theil der sogenannten Cheloide oder Keloide darstellen (Bd. I., S. 65). Freilich ist dieser Name ein überaus unbestimmter, und die unter ihm beschriebenen Zustände sind gar verschiedenartig. Retz*) hatte als Dartre de graisse eine besondere Veränderung der Haut geschildert, bei welcher sich harte, narbenartige Stränge in derselben bilden. Alibert**) beschrieb ähnliche Zustände zuerst als Kankroide, später***) als Keloide. Sie sollten geschwulstartig auftreten, und, wie es die Alten vom Carcinom angeben, scheerenartige Fortsätze in die Nachbarschaft aussenden, so dass sie endlich eine grosse Aehnlichkeit mit frischen, aber tief greifenden Brandnarben darböten†). Der Name Keloid (von κηλίς, Narbe) oder wie Breschet††) sagt, Cheloid (von χήλη, Krebsscheere, Vogelkralle) nahm aber schnell eine doppelte Bedeutung an, indem er bald auf bloss narbenähnliche Bildungen angewendet wurde, bald auf solche, die in und aus Narben entstehen. Schon Alibert†††) unterschied wahre und falsche Keloide (Keloides genuinum et spurium), wobei er unter die falschen die aus Narben entstehenden rechnete. Von Carcinoma, Esthiomenos u. dgl. seien sie verschieden, aber sie kämen erblich vor. Addison*†) hat die Verwirrung wesentlich gesteigert, indem er

*) Retz. Des maladies de la peau et de celles de l'esprit. Paris. 1790. p. 55.
**) Alibert. Description des maladies de la peau. Paris. 1806. p. 113. Atlas. Tab. 28. et 29.
***) Alibert. Clinique de l'hôp. St. Louis. Paris. 1833. p. 209. Pl. 36.
†) Rayer. Traité des malad. de la peau. Paris. 1827. T. II. p. 509.
††) Breschet. Dict. de méd. Paris. 1825. T. XII. p. 517.
†††) Alibert. Clinique de l'hôp. St. Louis. p. 209.
*†) Thom. Addison. Med. chir. Transact. 1854. Vol. XXXVII. p. 27.

Digitized by Google

noch wieder ein wahres Keloid von dem Keloid Alibert's trennen wollte. Dieses sei nichts als eine fibröse Geschwulst der Unterhaut; das wahre Keloid dagegen sei eine weit schlimmere Krankheit, welche sich über grosse Abschnitte des Körpers verbreite, dieselben zur Verdichtung und Retraction führe, oberflächlich ulcerire oder knotige Anschwellungen bilde, an mehreren Orten sich entwickele u. s. f. Es ist schwer, diese Angaben auf ihre thatsächlichen Grundlagen zurückzuführen. Manches davon scheint sich auf Fälle von partiellem Sklerem oder Sklerodermie (Bd. I. S. 302. Anm.) zu beziehen, wie ich sie allerdings auch beobachtet habe; Anderes erinnert geradezu an Aussatz und Syphilis. Jedenfalls genügt es an dem wahren und falschen Keloid Alibert's vollständig, und die neuerlich von Sedgwick*) und Longmore**) zur Unterstützung Addison's mitgetheilten Fälle, welche letzterer unter dem Namen Kelis aufführt, bestätigen eben nur, was schon lange bekannt war, dass neben der aus einer Narbe hervorgehenden Form eine sehr auffällige, spontane Form existirt. Manche Schriftsteller, wie Schuh***) und Wedl†), beschränken den Namen des Keloids auf diese letztere; andere haben ihn, wie Warren††), sehr weit ausgedehnt. Am besten dürfte es daher sein, mit Dieberg†††) drei ganz verschiedene Arten zu trennen: das spontane Keloid, das Narben-Keloid (Kéloide cicatricielle) und die warzige Narbengeschwulst.

Die Hauptfrage bleibt die nach der Natur des Uebels, und hierauf lässt sich nur antworten, dass von Anfang an nur die äussere Erscheinung für die Wahl der Bezeichnung maassgebend gewesen ist. Wie aber fast alle Bezeichnungen, die nur von der äusseren Form hergenommen sind, sich auf dem Wesen nach verschiedene Geschwülste beziehen, so ist es auch hier geschehen. Ein gewisser Theil der Keloide hat sich als wirklich krebsartig (kankroid), ein anderer als fibromatös ausgewiesen, ein-

*) Sedgwick. Transact. of the Path. Soc. Lond. Vol. XII. p. 234.
**) Th. Longmore. Med. chir. Transact. 1863. Vol. XLVI. p. 105. Pl. IV.
***) Schuh. Pseudoplasmen. Wien. 1854. S. 90.
†) Wedl. Pathol. Histologie. S. 461. Fig. 93.
††) Warren. Surg. obs. on tumours. p. 41.
†††) Dieberg. Deutsche Klinik. 1852. No. 33.

Digitized by Google

zelne sind syphilitisch, einzelne endlich sarkomatös*). Manche Fälle**) sind überhaupt nicht so genau untersucht, dass man bestimmt sagen kann, wohin sie gehören. Es dürfte sich daher allerdings empfehlen, die verschiedenen Narbengeschwülste***), d. h. die aus Narben hervorgegangenen Gewächse künftig von den Keloiden auszuscheiden und nur die narbenartig aussehenden, aber spontan oder protopathisch entstandenen so zu nennen. Von diesen kann man zweierlei unterscheiden. Die eine Form, und zwar gerade diejenige, welche Alibert zuerst als Kankroid beschrieb, bildet in der Regel längliche, erhabene, häufig roth und glatt aussehende, einer einfachen gereizten Schnittnarbe ähnliche Anschwellungen; sie dürfte nicht selten ein wirkliches Sarkom darstellen. Die andere Form zeichnet sich durch zahlreiche Ausläufer aus, die wieder unter einander anastomosiren und ein zuweilen sehr ausgedehntes Gitter bilden können; sie gleicht am meisten hypertrophischen Brandnarben und möchte wohl durchschnittlich mehr fibromatös sein. Manche Schriftsteller haben ausserdem noch von Keloiden gesprochen, wenn eine oberflächliche, harte Geschwulst der Haut eine grosse Neigung zu Rückfällen nach der Exstirpation in oder neben der Narbe zeigte, wie es gerade bei Sarkomen öfter vorkommt; hier scheint mir ein blosser Missbrauch des Namens Keloid vorzuliegen.

Allerdings ist die Grenze etwas schwer zu ziehen. Auch manche Narbengeschwülste haben eine so grosse Hartnäckigkeit im Repulluliren, dass sie den schlimmsten Sarkomformen gleichstehen. Wenn nun die Narbe nach der Exstirpation einer Geschwulst entsteht, so kann es zweifelhaft sein, ob man die neue Geschwulst als Recidiv der alten oder als Erzeugniss der Narbe betrachten soll. Dieser Zweifel ist namentlich dann berechtigt, wenn die neue Geschwulst nicht aus der eigentlichen Exstirpationsnarbe, sondern aus einer mehr accidentellen Narbe der Nach-

*) Lebert. Gaz. des hôp. 1852. p. 583, 596. Traité des maladies cancéreuses. p. 682. Traité d'anat. path. T. I. p. 177, 179, 190, 193, 202. Pl. XXVI. fig. 1—8. Follin. Traité élément. de pathologie externe. Paris. 1861. T. I. p. 511. Davis. Transact. of the Path. Soc. Lond. Vol. XII. p. 220.

**) Dahin gehören auch die sonst so interessanten Fälle von Caesar Hawkins (Cases of warty tumours in cicatrices. Med. chir. Transact. 1835. Vol. XIX. p. 19).

***) Follin. Etudes sur les végétations des ulcères et des cicatrices. Gaz. des hôp. 1849. Juin.

Digitized by Google

barschaft, z. B. aus einem Blutegelstich oder aus einer Suturstelle hervorgeht. Dafür giebt es mehrere Beobachtungen. Eine der interessantesten befindet sich bei Warren*): Eine Dame hatte zuerst vor 6 Jahren eine schmerzhafte Geschwulst der Schulter bemerkt; sie wurde abgetragen, kehrte aber wieder und wurde nach einiger Zeit wiederum operirt. Nach der Heilung kam nicht blos aus der eigentlichen Narbe eine neue Geschwulst hervor, sondern auch aus den 6 Stichnarben, welche von den angelegten Nadeln zurückgeblieben waren, erhoben sich kleine Knoten. Michon**) erlebte etwas ganz Aehnliches: Eine junge Frau bekam eine ovale harte Geschwulst in der Haut der Schulter. Dieselbe wurde abgetragen und nach der Heilung der Wunde wuchs aus derselben nicht blos eine neue, ganz ähnliche Geschwulst, sondern es entstand auch aus jedem der Nadelstiche ein Fortsatz von veränderter Haut, so dass die Geschwulst gleichsam Füsse bekam. Eine neue ausgedehntere Exstirpation brachte dauernde Heilung. — Andermal erfolgt das Recidiv nur aus der Narbe. Velpeau***) schildert des Genaueren den Fall einer jungen Dame, welche sich eine kleine warzenartige Geschwulst nach innen von der rechten Brust aus blossen Schönheits-Rücksichten operiren liess; einen Monat nach der Heilung wurde die Narbe roth, hart und vorspringend und nach 6 Monaten war sie einen Finger breit und dick. Eine neue Operation brachte ein Recidiv; eine dritte desgleichen. Darauf stand die Dame von weiteren Versuchen ab und das Uebel schien sich später zu verkleinern. — Fast in allen diesen Fällen ist die Natur der Geschwülste nicht genauer festgestellt. Nur einigemal ist die sarkomatöse Natur deutlich nachgewiesen. So beschreibt Bennett†) ein Medullarsarkom von einem 31jährigen Manne, der 17 Jahre, nachdem er von einem Pferde in den Arm gebissen war, an derselben Stelle die Geschwulst bekam. Bruns††) operirte einen 33jährigen Mann an einer melanotischen Geschwulst der Unterlippe, welche vor 10 Jahren nach einem Bisse entstanden, vor 3 Jahren exstirpirt, dann aber zurückge-

*) Warren. Tumours. p. 45. Pl. III.
**) Michon. Du cancer cutané. Thèse de concours. Paris. 1848. p. 141.
***) Velpeau. Traité des malad. du sein. Paris. 1854. p. 469.
†) John Hugh. Bennett. On cancerous and cancroid growths. p. 105.
††) Bruns. Handb. der prakt. Chirurgie. Abth. II. Bd. I. S. 480.

Digitized by Google

kehrt war. Nach der Beschreibung halte ich sie für ein Melanosarkom.

In manchen Fällen treten gerade diese Formen bei congenitalen Schäden auf. Warren*) exstirpirte einer jungen Dame ein grosses Mal an der Schulter; einige Monate später hatte sich aus der Narbe ein Auswuchs gebildet, der wieder ausgeschnitten wurde; die Wunde heilte erst unter einer Mercurialbehandlung. Cramer**) erzählt von einem Mädchen, bei dem, als es 1 Monat alt war, ein rothes Mal am Rücken bemerkt wurde; im 3. Monat bekam es die Pocken und nun bildeten sich an dem Male 2 Geschwülste, die im Alter von 6 Jahren durch Operation entfernt wurden. In den nächsten 3 Jahren bildeten sich an der Narbe und in deren Umgebung eine grosse Menge kleinerer und grösserer Knoten aus. Pemberton***) theilt die Beobachtung einer melanotischen Geschwulst von der Wange eines 53jährigen Mannes mit, welche sich aus einem Male entwickelt hatte, nachdem dasselbe beim Rasiren verwundet worden war. —

Den Narben-Sarkomen zunächst stehen diejenigen Formen, welche sich, am häufigsten an der äusseren Haut und in der Nähe, nach wiederholten Reizungen und Entzündungen entwickeln. Bendz†) theilt den Fall eines 25jährigen Mannes mit, bei dem sich durch den Reiz eines cariösen Zahnes eine Excoriation an der inneren Fläche der Oberlippe bildete, welche nicht heilte und ein grosses melanotisches Geschwür erzeugte; auch die Submaxillaris ging in eine schwarze Geschwulst über. Birkett††) berichtet von einem 19jährigen Menschen, der seit 6—7 Jahren eine Geschwulst am Vorderarm genau an der Stelle bemerkt hatte, wo ihn der Henkel eines Korbes, den er immer zu tragen pflegte, drückte. Bei der Exstirpation zeigte sich, dass die „fibroplastische“ Geschwulst unter dem M. flexor sublimis sich entwickelt hatte. Vix†††) erzählt von einem

*) Warren l. c. p. 42.
**) A. Cramer. Nederlandsch Lancet. 1849—1850. 2. Ser. V. Jaarg. Bl. 590. Pl. V.
***) Pemberton a. a. O. p. 23. Pl. II.
†) Bendz. Gräfe u. Walther. Journal für Chirurgie und Augenheilk. 1835. Bd. XXIII. S. 117.
††) Birkett. The Lancet. 1854. Vol. I. p. 206.
†††) E. Vix. Archiv f. klin. Chirurgie. 1862. Bd. II. S. 102.

Digitized by Google

57jährigen Manne, dem vor 7 Jahren eine mehrere Fäuste grosse Geschwulst der Bauchdecken abgetragen war und bei dem sich nach dieser Zeit ein Sarkom am Scheitel bildete, an einer Stelle, wo der Kopf haarlos war und durch das Tragen von Lasten häufig insultirt wurde. — Ganz besonders interessant ist in dieser Beziehung die Prävalenz der Erkrankungen an einer ganz besonderen Localität, nehmlich am Fusse, besonders an der grossen Zehe. In der Regel geht das Sarkom hier aus sehr langdauernden Anschwellungen, Entzündungen oder Verschwärungen hervor; zuweilen stellt es sich zuerst unter der Form der sog. Onychia maligna s. fungosa dar. Lücke*) beschreibt ein sarkomatöses Geschwür von einem 19jährigen Mädchen, das sich zuerst beim Reisigsuchen die grosse Zehe verletzte, dann Gangrän bekam, die Exarticulation zweier Zehen erlitt und darnach eine Wunde zurückbehielt, welche nicht heilen wollte, später vernachlässigt und vielfach insultirt und endlich nach einem halben Jahre sarkomatös wurde. Lebert**) untersuchte eine fibroplastische Geschwulst der grossen Zehe bei einer 46jährigen Köchin, welche seit 20 Jahren sich zu entwickeln angefangen hatte. Viel häufiger sind Melanosen am Fusse. Schon Béclard***), sowie Rayer und Ollivier†) beobachteten solche Fälle. Montgomery††) sah bei einem 29jährigen Schwarzen von Madagascar aus einer kleinen wunden Stelle des Fusses binnen 18 Monaten eine blumenkohlförmige Geschwulst hervorgegangen; Amputation unterhalb des Knies; Tod durch metastatische und secundäre Melanose. Bendz†††) schreibt von einem 36jährigen Manne, welcher seit einem Jahre eine melanotische ulceröse Geschwulst am Fusse trug, welche aus einem Geschwür hervorgeschossen war, das zuerst vor 3 Jahren aus einem Frostschaden entstanden und seitdem wiederholt aufgebrochen war. Gluge*†) schildert eine melanotische Geschwulst, die offenbar ein Sarkom war, vom letzten Gliede der grossen Zehe einer etwa 70jährigen Frau, die ausserdem 2 blauschwarze Knoten in der Haut der

*) A. Lücke. Mein Archiv. 1862. Bd. XXIV. S. 188.
**) Lebert. Physiologie pathol. T. II. p. 136. Pl. XIII. fig. 5—8.
***) Alibert. Nosol. natur. p. 553
†) Rayer. Traité des malad. de la peau. Paris. 1835. T. III. p. 691.
††) Montgomery. The Lancet. 1844. Vol. II. p. 280.
†††) Bendz a. a. O. S. 114. Taf. III. fig. 2—4.
*†) Gluge. Atlas der pathol. Anat. Lief. III. Taf. I. Fig. 5—6.

Digitized by Google

Brust hatte. Bennett*) beobachtete eine zum Theil schwarze „Faserkerngeschwulst“ am Fusse eines 39jährigen Mannes, bei dem sich vor 3 Jahren in Folge des Tragens eines engen Schuhes zwischen der 3. und 4. Zehe eine Induration gebildet hatte, die zu einer melanotischen Geschwulst anwuchs und eine tiefe Fissur bekam. Hutchinson**) sah bei einer 60jährigen Frau eine seit 8 Monaten bestehende Onychia, welche nicht heilen wollte; 2 Jahre später fand sich eine gemischte, schwarz-weisse Geschwulst. Allerdings sind die meisten dieser Fälle nicht so genau untersucht, dass man sie bestimmt als Sarkome ausgeben könnte. Es kommen an denselben Stellen ganz bestimmt auch melanotische Krebse vor***), indess werden wir später sehen, dass auch sie einen traumatischen Anfang haben können. Freilich ist in manchen Fällen die Möglichkeit nicht ausgeschlossen, dass schon der erste Anfang des Leidens durch Melanose bedingt war, da es ja Fälle giebt, wo auch am Fusse geschlossene melanotische Knoten vorkommen†), indess sind doch einzelne Fälle, wie der von Hutchinson, kaum zweifelhaft. Ich habe schon vor längerer Zeit das Vorkommen von Pigment in den Zellen der rostfarbenen Granulationen eines einfachen Knochengeschwürs am Fusse beobachtet††), und es scheint mir, dass nicht allzuviel dazu gehört, um aus ihnen ein melanotisches Sarkom hervorgehen zu lassen.

Etwas schwieriger ist der Verlauf der Melanosen des inneren Auges zu beurtheilen, indess giebt es doch auch hier nicht wenige Fälle, in welchen chronisch entzündliche Zufälle dem Erscheinen der Geschwulst voraufgehen†††). Manche dieser Zufälle, die Röthung der äusseren Theile, die oft sehr grosse Schmerzhaftigkeit, die stärkeren Absonderungen, mögen als secundäre, als

---

*) Bennett. Edinb. Monthly Journ. 1851. Aug. p. 189.

**) Hutchinson. Transact. of the Pathol. Soc. Lond. Vol. VIII. p. 404.

***) Groene. De carcinomate melanode. Diss. inaug. Gryph. 1861. p. 20. Derselbe Fall ist von Grohe (Vidal-Bardeleben. 4. Ausg. Berlin. 1863. Bd. I. S. 552) als Sarkom beschrieben, hat sich aber bei wiederholter Untersuchung als Carcinom erwiesen.

†) Birkett. Med. Times and Gaz. 1854. Nov. No. 227. Fergusson. The Lancet. 1857. Vol. I. p. 290. British med. Journ. 1857. No. 7.

††) Virchow. Archiv. Bd. I. S. 403. Taf. III. Fig. 3.

†††) Lawrence (A Treatise on the diseases of the eye. Lond. 1833. p. 636) sagt ganz allgemein: „die Melanose beginnt mit Entzündung des Auges und Schmerz im Kopf; Amaurose folgt“.

Digitized by Google

Folgen der durch die Entwickelung der Geschwulst hervorgerufenen Reizung der Geschwulst zu betrachten sein, allein in einzelnen Beobachtungen war der Zusammenhang der Geschwulstbildung mit ganz alten, allem Anschein nach einfach entzündlichen Zuständen des Auges so auffällig, dass er für die Betrachtung nicht wohl abzuweisen ist. In einem Falle von A. Cooper*) bei einer 46jährigen Frau hatte die Entzündung, welche Trübung der Hornhaut mit sich brachte, seit 2 Jahren bestanden; in einem von Rosas**) war die 50jährige Frau in Folge einer Verletzung beim Holzspalten vor 4 Jahren erblindet und hatte seitdem zeitweise schneidende Schmerzen, die aus dem Innern der Orbita über den ganzen Kopf zogen; in einem von Bowman***) war der 50jährige Kranke vor 20 Jahren in Folge einer heftigen Entzündung erblindet und es hatte sich Atrophia bulbi gebildet, jedoch waren immer neue entzündliche Anfälle eingetreten. Eine exacte Beweisführung lässt sich auf solche Fälle freilich nicht begründen, und wenn Fritschi†) bezweifelt, dass in der Beobachtung von Boyer und Roux††), wo 40 Jahre nach der Verletzung des Auges durch einen Feuerstein-Splitter und darauf erfolgter Atrophie des Bulbus bei einem 60jährigen Manne eine Melanose der Conjunctiva bulbi eintrat, letztere die Folge der Verletzung war, so ist dagegen nicht viel zu sagen. Aber sicherlich muss doch ein krankhafter Reiz der Geschwulstbildung voraufgegangen sein, und dass dieser in voraufgegangenen entzündlichen Vorgängen gesucht werden darf, scheint mir im Zusammenhalt aller ätiologischen Erfahrungen wohl berechtigt. Dazu kommt aber noch die andere Thatsache, dass bei der Melanose nicht nur die noch erhaltenen Häute des Auges, namentlich die Sclerotica, sich sehr beträchtlich verdicken, sondern dass

---

*) Savenko l. c. p. 32. Tab. II. Derselbe Fall bei Travers. Synopsis of the diseases of the eye. Lond. 1820. p. 416. Pl. VI. fig. 2.

**) Pruscha. Abhandlung über die Melanosis des Augapfels. Wien. 1831. S. 33. Taf.

***) Hulke. The Royal Lond. Ophth. Hosp. Rep. Vol. III. p. 279. Transact. of the Lond. Path. Soc. Vol. VIII. p. 320. Pl. VII. fig. 7. Einen Fall, wo die Abnahme des Sehvermögens bei einem 41jährigen Manne seit 9 Jahren bestand und der Bulbus ganz atrophisch geworden war, beschreibt Mackenzie (A pract. treatise on the diseases of the eye. Lond. 1835. 2. Ed. p. 662).

†) Fritschi a. a. O. S. 69.

††) Boyer et Roux. La Lancette franc. T. III. p. 89.

Digitized by Google

auch die Secundärknoten in der Orbita, ja sogar die metatastatischen Knoten in der Leber und anderen Organen sich mit dicken, callösen Kapseln umgeben (incystiren), welche ganz wie Entzündungsschwielen aussehen, bei feinerer Untersuchung aber wieder Pigment enthalten und sich zur weiteren Wucherung anschicken.

Es giebt auch andere Sarkomformen, welche in ganz ähnlicher Weise bald mit anhaltender, bald mit anfallsweiser Schmerzhaftigkeit einhergehen, wie wir bei den Sarkomen der Knochen solche Beispiele aufführen werden. Kommt dazu ein bestimmter Zusammenhang mit voraufgegangenen rheumatischen Leiden, so wird man die entzündliche Form des Uebels kaum in Abrede stellen können. Nirgends aber tritt dieselbe so deutlich hervor, wie bei den serösen Häuten. Sowohl durch continuirliche Verbreitung von der Nachbarschaft her, als auch in eigentlich metastatischer Form kommt eine bald bloss vielfache, bald ganz continuirliche Eruption von Sarkommasse auf der Pleura, dem Pericardium, dem Peritonäum vor, und diese beginnt manchmal nachweisbar unter der Erscheinung einer Pleuritis, Pericarditis, Peritonitis, ja man findet zuweilen noch spät neben der schon ganz ausgemachten Sarkombildung die entzündlichen Produkte*). —

Ich will hier keine Zusammenstellung von solchen Fällen geben, wo bestimmte äussere Verletzungen als Ausgangspunkt der Sarkombildung erscheinen. Für die Sarkome der Knochen giebt es zahlreiche Beispiele**). Ebenso verhält es sich mit der von den Alten sogenannten Sarkocele, wo nach starken Contusionen des Hodens, die mit entzündlichen Erscheinungen anheben, sich nach und nach die Geschwulst entwickelt. An der weiblichen Brust beginnt in Folge von Stössen, die auf dieselbe stattfinden, sehr oft eine Knotenbildung, von der die Patientinnen auf das allerbestimmteste angeben: gerade von dem Augenblicke an haben wir eine Anschwellung entstehen sehen, die sich ausgebreitet hat und die der Grund des gegenwärtigen Uebels ist. Ich will es gern zugestehen, man kann alle diese Dinge bezweifeln, wie das oft geschieht, und man kann

*) Bei den Knochensarkomen werde ich einen solchen Fall im Genaueren mittheilen.

**) Senftleben. Archiv f. klin. Chirur. S. 140, 159.

Digitized by Google

sich darauf steifen, die Sache nicht begreifen zu wollen, ja sie unbegreiflich zu machen; aber die Angaben sind ebenso präcis hier, wie wir sie bei anderen Geschwülsten, z. B. den Osteomen und Chondromen, haben, wo wir den Process vollkommen begreifen. Die Schwierigkeit liegt hier nur darin, dass eine ungleich zellenreichere Masse entsteht. Aber man kann sich ja vorstellen, dass, wenn besondere Abweichungen in dem Ernährungszustande des Individuums oder des Theils bestehen, wenn also eine besondere Prädisposition, wie sie früher nachgewiesen wurde, vorhanden ist, der gewöhnliche Gang der Entwickelung nicht eintritt und dafür ein abweichender, schnellerer oder mehr progressiver sich einfindet. —

Bei den Sarkomen zeigt sich endlich in einem ungemein hohen Maasse der bestimmende Einfluss, welchen die ursprüngliche Localität, das Muttergewebe auf die Entwickelung des ersten Gewächses ausübt*). Kaum irgendwo sonst bei den malignen Formen erkennt man in einem so hohen Maasse den Einfluss der Mutterlocalität, wie hier. An der Oberfläche der Knochen überwiegt bei der Sarcomatose in der Regel die Disposition zu knöchernen Produkten, während die aus der Markhöhle hervorgehenden Sarkome mehr weiche, markige, zellenreiche Formen darstellen. An der äusseren Haut, an der Choroides oculi bilden sich sehr häufig pigmentirte Gewächse; an den centralen Nervenapparaten sind es Geschwülste, die sich mehr der weicheren Beschaffenheit der Hirninterstitialsubstanz anschliessen, die daher oft in ihrem Aussehen dem Hirnmark so sehr ähnlich sind, dass auf sie der Name des Encephaloids angewendet worden ist. An fibrösen Häuten, besonders an Fascien, an der Sclerotica des Auges, an der Dura mater entstehen leicht Bündelsarkome mit grossen Spindelzellen; in den Drüsen dagegen überwiegen weiche, gallertige oder pulpöse Schwämme mit sehr zarter Intercellularsubstanz.

Diese Eigenthümlichkeiten, die durch die Natur des Muttergewebes bestimmt werden, sind so ausgezeichnet, dass sie auch nachher wie eine Erbschaft sich erhalten an den Secundärprodukten, die durch Contagion oder Infection entstehen. Wenn an einem Knochen ein Osteoidsarkom (Osteoid) sich bildet, so kann

*) Virchow. Archiv. Bd. I. S. 479.

Digitized by Google

dasselbe neben dem Knochen neue Knoten in den Weichtheilen erzeugen oder hervorrufen, die auch wieder ossificiren; ja es kann sein, dass in der nächsten Lymphdrüsenkette oder in ganz entfernten inneren Organen nachher ossificirende Sarkome zu Stande kommen. Dies ist besonders oft der Fall in den Lungen, wo sich bald einzelne ganz grosse, bald zahlreiche kleine Geschwülste ausbilden, von denen jede mindestens ihr knöchernes Centrum hat. — Aber nicht jedes Sarkom am Knochen ist ein Osteosarkom; es kann ja ein weiches Sarkom z. B. ein Myxosarkom aus dem Knochen hervorgehen. Kommen in einem solchen Falle secundäre Knoten zur Entwickelung, so sind dieselben ebenfalls weich, wie der Mutterknoten, und die Aehnlichkeit mit Knochenkrebs kann zum Verwechseln gross sein. — Aehnlich verhält es sich mit den melanotischen Sarkomen. Wie gross ist zuweilen die Zahl secundärer Melanosen, welche sich in demselben Fall nach einem gefärbten Sarkom des Auges oder der Haut bilden! Und wenn auch nicht alle Metastasen ohne Ausnahme jedesmal melanotisch sind, sondern zuweilen einzelne ungefärbte Knoten vorkommen, so ist doch die Mehrzahl jedesmal schwarz und zuweilen ist es jeder einzelne. Wie energisch ist hier der Infectionsstoff!

Dieser Einfluss der ersten Localität, der sich durch die ganze Reihe der Secundärbildungen fortsetzt und der nur dadurch vermittelt werden kann, dass von dem Muttergewebe aus eine bestimmende Einwirkung stattfindet, widerstreitet der Annahme einer primär dyskrasischen Natur des Vorganges. Allerdings hat man, ausgehend von der Malignität, sehr gewöhnlich angenommen, dass eine primäre specifische Dyskrasie existire. So hat man eine melanotische Dyskrasie aufgestellt, um die Melanose zu erklären.

Wäre eine solche specifische Dyskrasie primär vorhanden, dann würde man unzweifelhaft nicht einen einzigen primären Heerd haben, von welchem aus der Process sich in der Richtung der Saftströmungen und der Communicationen verbreitet, sondern wir würden die Ausbrüche an allen möglichen Stellen erfolgen sehen, und zwar ohne einen bestimmten Plan; wir würden nicht von vorn herein schätzen können, wo wir neue Produkte finden werden, sondern das würde rein dem Zufall anheim gegeben sein. Handelt es sich um ein Ost[illegible]arkom, wo sich grosse

Digitized by Google

Knochenmassen finden, da wird Niemand eine knöcherne Dyskrasie annehmen wollen. Wir können höchstens annehmen, dass zellige Elemente davon fortgeleitet und nach wo anders hingebracht werden, Elemente, welche die besondere Eigenthümlichkeit der Entwickelung in sich enthalten und auf die Nachbartheile inficirend wirken, oder dass Säfte, welche sich von der Geschwulst aus verbreiten, nach Art eines Seminium, wie wir das besprochen haben, die Ansteckung machen. Jedenfalls erfolgt die Ansteckung von Ort zu Ort, von Gewebe zu Gewebe, von Organ zu Organ*).

Die infektiöse Natur der Sarkome zeigt sich in einer dreifachen Weise: Fast allgemein, selbst bei den sonst am meisten gutartigen Formen findet sich die continuirliche Infektion der Nachbarschaft. Zunächst erstreckt sich diese auf das homologe Nachbargewebe, welches in immer grösserer Ausdehnung, manchmal ziemlich continuirlich erkrankt. Die Hirn- und Rückenmarkssarkome gehören in diese Reihe; bei ihnen findet ein Uebergreifen in heterologe Nachbartheile sehr selten statt, und ein eigentlich lappiger Bau, wie er dem heerdweisen Wachsthum entspricht, ist selten ausgesprochen. Auch die Sarkome der Knochen bleiben lange auf die Knochengrenze beschränkt und stellen einfache, radiär auswachsende Knoten dar. Ebenso verhalten sich viele Sarkome der fibrösen Häute. Allein die Infektion erstreckt sich oft viel weiter, als die scheinbare Geschwulstgrenze und daher erklärt sich die so oft constatirte Neigung zu localen Recidiven (Repullulation der Franzosen), selbst nach scheinbar vollständiger Exstirpation, wodurch sich sogar die sonst am meisten gutartigen Formen der einfachen Narben-Sarkome (Keloide) und der Epuliden auszeichnen.

Allein sehr gewöhnlich schreitet die continuirliche Infektion

*) Möglicherweise kommt auch eine Ansteckung von Individuum zu Individuum, also eine wirkliche Contagion vor. Ein Kranker von Eiselt (Prager Vierteljahrsschr. 1861. Bd. 70. S. 110), der an Melanose litt, behauptete, sich bei Pferden angesteckt zu haben und Klencke (Häser's Arch. 1843. Bd. IV. Heft 4) will sogar mit Glück Impfungen von Melanosen des Pferdes auf ein anderes Pferd und einen Hund vorgenommen haben. Indess ist diese Angabe mit einiger Vorsicht aufzunehmen, da Gohier (Mém. p. 338) gerade das Gegentheil berichtet: Impfungen auf Pferde (Braune und Füchse), Esel und Hunde waren ohne Erfolg. Ich selbst habe Melanosen vom Menschen ohne Erfolg in Wunden der Haut beim Hund und Kaninchen gebracht.

Digitized by Google

auch auf heterologe Nachbartheile fort. Sarkome der Drüsen (Brust, Hoden, Speicheldrüsen) setzen sich auf das umliegende Bindegewebe, die Fettkapsel, die äussere Haut fort. Sarkome der Magenschleimhaut greifen in die Muskelhaut und das subseröse Gewebe über. Sarkome der Choroides oculi breiten sich in dem Fett der Orbita und im Sehnerven aus. Allerdings sind es wesentlich Gewebe der Bindesubstanz, welche die Leitung übernehmen, aber doch die allerverschiedensten. Nur die Knorpel erweisen sich im höchsten Maasse widerstandsfähig; sie werden fast nie betheiligt. Ihnen zunächst stehen die fibrösen Häute, welche sehr lange Zeit hindurch eine Schranke bilden. Man sieht dies nicht blos bei den intraoculären Sarkomen, welche sehr lange durch die Sclerotica sequestrirt bleiben, sondern besonders bei den Sarkomen der Knochen, welche durch die äussere, mehr elastische Lage der Beinhaut und die umgebenden Fascien zum grossen Nutzen der Kranken anhaltend abgeschlossen werden können. Auch die Warzen-Sarkome am Papillarkörper der äusseren Haut finden an den elastischen Schichten der Cutis eine wirkungsvolle Schranke. Nichtsdestoweniger werden diese Widerstände allmählich überwunden, und die Infektion ergiesst sich dann gewöhnlich schnell in die weichere Nachbarschaft*). Am schlimmsten sieht man dies bei den Sarkomen des Auges, die durch die Knochenlöcher bis in den Schädelraum fortwuchern.

Die discontinuirliche Infektion äussert sich in einer etwas späteren Zeit. Gerade bei den Sarkomen zeigt sich in ausgezeichneter Weise die Dissemination durch Bildung neuer Heerde und Knoten im Umkreise des Mutterknotens. Manchmal liegen die Tochterknoten, mögen sie nun an homologen oder an heterologen Geweben auftreten, sehr nahe an dem Mutterknoten, so dass sie fast wie Erzeugnisse einer continuirlichen Infektion erscheinen. Allein sie unterscheiden sich dadurch, dass ein gewisser, wenn auch mässiger Zwischenraum normalen Gewebes dazwischen liegt, und dass die Gesammtheit der erkrankten Region als ein stark höckeriges, vielknotiges Gebilde erscheint. — Anderemal werden die Zwischenräume grösser, so dass Zolllange Strecken und darüber frei bleiben, und jeder Tochterknoten als

*) Für das Osteosarkom bildet dies sehr gut ab Hodgkin (Med. chir. Transact. 1829. Vol. XV. Pl. V. fig. 2.).

Digitized by Google

eine selbständige Bildung persistirt. Dies kommt namentlich an der äusseren Haut, am häufigsten bei melanotischen Sarkomen vor. An den serösen Häuten, besonders dem Bauch- und Brustfell sind die Zwischenräume zuweilen noch grösser, und das grosse Netz wird durch solche disseminirte Knoten zuweilen in ein ganz knotiges Blatt verwandelt. In manchen Fällen beschränkt sich die Malignität der Sarkome auf diese Dissemination und die locale Recurrenz.

Anderemal dagegen zeigt sich die discontinuirliche Infektion in der Form der eigentlichen Metastase: es treten die secundären oder hier häufig tertiären Knoten in den Lymphdrüsen, den Lungen, Nieren, der Leber, dem Gehirn, den Knochen oder sonst wo auf. Die äussere Erscheinungsform dieser Metastasen unterscheidet sie nicht von den eigentlich krebsigen. Sitzen sie im Innern der Organe, so bilden sie, wie diese, kugelige Knoten

Fig. 147.

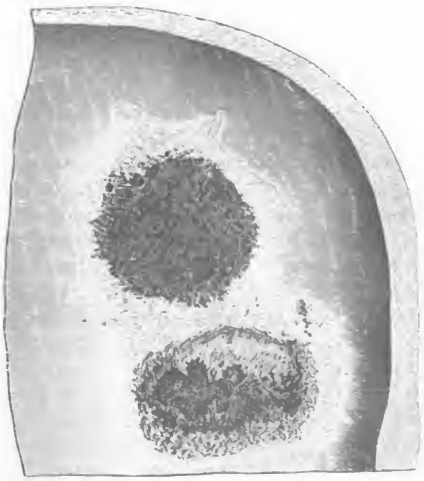

Fig. 147. Metastatisches Rundzellensarkom (Myxosarcoma globocellulare) des Os parietale mit schwacher Andeutung einer knöchernen Schale im Umfange. Ansicht von der Schädelhöhle aus. Der Knochen ist hier

Digitized by Google

von sehr regelmässiger Gestalt, welche auch auf dem Durchschnitt sehr gewöhnlich dasselbe weissliche, markige Aussehen darbieten, wie der ächte Markkrebs. Dieser hat allerdings häufiger ein etwas mehr durchscheinendes, bläulich-weisses Aussehen, während der Markschwamm in seinen reinsten Formen auf der Schnittfläche milchigweiss, mehr undurchsichtig erscheint. Sitzen die Metastasen nahe der Oberfläche, jedoch noch innerhalb des Organs, so bilden sie mehr halbkugelige, gegen die Oberfläche hin abgeplattete oder seicht hervortretende Knoten. Aber besonders häufig finden sich Knoten, welche der Oberfläche selbst angehören und welche alsdann die Pilzform der äusseren Schwämme wiederholen. An der Pleura, dem Peritonaeum und der Dura

---

rauh, mit Osteophytlagen bekleidet, welche in hohem Maasse von weiten Gefässen durchzogen sind und zum Theil in stachelige und blätterige, die Geschwülste bedeckende Auswüchse fortgehen. Beide Knoten waren mit der Dura mater verwachsen, hatten sie jedoch nicht durchbrochen und das Gehirn zeigte daher nur starke Vertiefungen an diesen Stellen. Auch nach aussen ragten die Geschwülste hervor, waren hier jedoch fast ganz ohne Andeutung einer Knochenschale. Sie sassen also hauptsächlich in der Diploë. Durchschnitten zeigten sie ein gallertiges, dunkelrothes, nur undeutlich lappiges Gewebe. (Präparat No. 76b. vom Jahre 1861). Natürl. Grösse.

Das Präparat stammt von einem 25jährigen Dienstknecht, der am 9. Jan. 1861 starb. Derselbe hatte seit dem März 1859 nach dem Heben einer schweren Last lebhafte Schmerzen im Kreuz und Genick, sowie Stiche auf der Brust bei der Inspiration verspürt. Im October liessen dieselben nach, dagegen bildete sich um Pfingsten, nachdem reissende Schmerzen im Verlaufe des N. infraorbitalis vorangegangen waren, eine Hervortreibung des linken Augapfels. Die Geschwulst wuchs schnell, doch konnte der Mann noch im August grössere Schrift lesen. Nachdem verschiedene Punktionen vergeblich gemacht waren, wurde im November der Bulbus mit der dahintergelegenen Geschwulst exstirpirt. Allein sehr bald wucherte eine weiche, schwammige, fast fluktuirende Geschwulst hervor, welche bald die Lidspalte überragte und sich bis in die Schläfengegend ausdehnte. Auch zeigte sich Ischurie und eine bis in die Fossa jugularis reichende Geschwulst des Manubrium sterni. Reissende Schmerzen traten abwechselnd in den Gelenken der Arme und Beine auf. Zuerst Schmerzen im linken Arm mit Flexion der Hand, Taubheit und dem Gefühl der Lähmung, dann Schmerzen und Lähmung des linken Beines, dann des rechten Beines und Armes. Im December liessen die Schmerzen in dem Gesicht nach, dagegen traten andere im Kreuz auf, die bei jeder Bewegung zunahmen. Auch bestand 2 Tage lang Incontinenz der Blase und des Afters. Endlich zeigten sich Geschwülste über der Nasenwurzel und am rechten Tuber parietale; die Schmerzen in den Oberextremitäten, besonders der linken, steigerten sich und eines Tages trat beim Aufrichten im Bett eine Fraktur des linken Oberarmkopfes ein. Dabei Fieber, Abmagerung, Decubitus, schliesslich Tod. — Die Autopsie ergab Myxosarkome des 11. und 12. Brustwirbels, mehrerer Rippen, beider Scheitelbeine, des Brustbeins und des linken Oberarms; ausserdem eine grosse, fungöse, auch nach der Schädelhöhle vordringende Geschwulst der Orbita.

Eine mikroskopische Abbildung des Gewebes findet sich S. 203 in Fig. 137.

Digitized by Google

mater sind diese metastatischen Pilze manchmal zahlreicher, als die Knoten der anstossenden Eingeweide. Natürlich haben auch diese Metastasen wieder die Fähigkeit der Infektion und zwar namentlich der Infektion der Nachbartheile. Gerade an den serösen Häuten breiten sich von den ersten Metastasen aus die sarkomatösen Wucherungen in einzelnen Fällen über die ganze Ausdehnung derselben aus (S. 250), so dass sie zusammenhängende Ueberzüge von grosser Mächtigkeit darstellen.

Dabei zeigt sich eine gewisse Eigenthümlichkeit, welche gerade die Sarkome unter den malignen Gewächsen auszeichnet, nehmlich die häufige Immunität der Lymphdrüsen*). In nicht seltnen Fällen erkranken entferntere Organe, wie die Lungen oder Leber, ohne dass die zwischengelegenen Lymphdrüsen die gleiche Veränderung zeigen: ja, wie Grohe**) mit Recht hervorgehoben hat, die zu diesen Organen gehörigen Lymphdrüsen z. B. die bronchialen und mediastinalen, erkranken häufiger, als die dem Ursprungsheerde zunächst gelegenen. Bei den Krebsen ist gerade das Umgekehrte die Regel. Damit fällt die Erfahrung zusammen, dass ausgedehntere Anfüllungen der Lymphgefässe mit Sarkommasse fast gar nicht bekannt sind.

Diese Erfahrung scheint darauf hinzudeuten, dass die metastatische Infektion bei den Sarkomen hauptsächlich durch das Blut erfolgt, dass also dass Seminium von den primären Knoten in die Gefässe übergeht. Bei den Melanosen hat man sich am häufigsten die Aufgabe gestellt, die Verunreinigung des Blutes nachzuweisen, und es ist das Vorkommen von Pigmentkörnern innerhalb der Gefässe auch von einzelnen Beobachtern angegeben worden***). Allein diese Beobachtungen können nicht als beweisend angesehen werden. Auch bei der Melanaemie†) kommen Pigmentkörner und sogar Pigmentzellen im Blute vor, ohne dass deshalb Pigmentgeschwülste entstehen. Andererseits

*) Nach der Zusammenstellung von Pemberton fand sich Melanose der Lymphdrüsen unter 33 Fällen 11 Mal, nach der von Eiselt unter 50 Fällen 22 Mal, dagegen Melanose der Leber je 18 und 28, der Lungen je 12 und 24 Mal.

**) Grohe in Vidal-Bardeleben a. a. O S. 538.

***) Holmes Coote. The Lancet. 1846. Aug. II. 5. Gluge. Atlas der path. Anat. Art. Melanose. S. 5.

†) Virchow. Cellularpathologie. 3. Aufl. S. 200. Fig. 83.

Digitized by Google

bilden sich in thrombotischen Gefässen*) wirkliche Pigmente, welche nichts mit der Melanose zu thun haben, und selbst nach dem Tode können im Blut gewisse Pseudomelanosen**) entstehen, welche zu Verwechselungen Veranlassung geben. Man muss daher hier sehr vorsichtig sein. Meine Ansicht von der Infektion des Blutes stützt sich nicht sowohl auf den direkten Nachweis körperlicher Theile, welche doch nicht blos Körner, sondern wirkliche Zellen oder mindestens Kerne sein sollten, als vielmehr auf die Chronologie und Phänomenologie der Secundärknoten. Gerade bei den am meisten ausgezeichneten Formen z. B. bei den Osteoidsarkomen habe ich wiederholt Metastasen in den Lungen gesehen, ohne dass irgend ein zwischen gelegenes Organ, namentlich ohne dass irgend eine Lymphdrüse analog erkrankt gewesen wäre.

Was nun die Frage nach der inficirenden Substanz, dem Sarkom-Miasma anbelangt, so lässt sich nicht leugnen, dass ungewöhnlich viele Umstände dafür sprechen, dass dieselbe wirklich durch Zellen dargestellt wird. Hierfür zeugt zunächst die Multiplicität mancher Sarkome der serösen Häute bei gleichzeitiger Beschränkung derselben auf eine einzige Höhle, wie es namentlich in der Bauchhöhle vorkommt. Ich habe früher eine eigenthümliche Krankheit des Rindviehes beschrieben***), die sogenannte Perlsucht oder Franzosenkrankheit, bei welcher dies in der auffälligsten Weise vorkommt. Obwohl ich diese Krankheit als eine Art von Sarkomatose deuten zu müssen glaubte, so will ich doch auf sie nicht das Hauptgewicht legen. Aber ganz ähnliche Fälle kommen auch beim Menschen vor. Wäre eine einfache Flüssigkeit der Träger des Miasma's, so würde wahrscheinlich auch immer eine mehr diffuse Erkrankung des Bauchfelles oder wenigstens gewisser Regionen desselben vorkommen, wie ich sie freilich zuweilen an der Excavatio rectovesicalis oder in Bruchsäcken gesehen habe. Aber in der Regel finden sich zahlreiche Knoten, welche von einander getrennt sind und die verschiedensten Theile der inne-

*) Virchow. Archiv. Bd. I. S. 400.
**) Virchow. Gesammelte Abhandl. S. 730. Note. Grohe. Mein Arch. Bd. XX. S. 307.
***) Virchow. Würzb. Verhandl. Bd. VII. S. 143.

Digitized by Google

ren Bauchfläche und der Oberfläche der Unterleibsorgane einnehmen.

Aehnlich verhält es sich mit manchen Disseminationen an der Haut und Unterhaut, wie sie am häufigsten bei Warzen-Sarkomen vorkommen. Im Umkreise der zuerst erkrankten Stelle brechen immer neue, zuweilen ziemlich entfernte Knötchen hervor, sei es, dass der Mutterknoten exstirpirt worden ist, sei es dass er sitzen blieb. Am auffälligsten und am häufigsten beobachtet ist dies bei den Melanosen, wo man die Entstehung der neuen Knoten von der Bildung der kleinsten schwarzen Pünktchen und Stippchen an verfolgen kann. Manchmal liegen die neuen Eruptionsstellen in der Richtung der Blut- und Saftströmungen. Der Mutterknoten war z. B. an dem Fusse, die Tochterknoten am Unter- oder Oberschenkel, oder der Mutterknoten wuchs am Auge, die Tochterknoten im retrooculären Fett oder um den Opticus. Anderemal dagegen liegen die neuen Knoten ausserhalb der Stromrichtung oder geradesweges gegen dieselbe. Eine Melanose am Augenlid erzeugt Tochterknötchen an der Conjunctiva bulbi, nach einer Melanose der Orbita folgt die analoge Erkrankung der Parotis oder der Pia mater cerebralis an der Convexität der Hemisphären. In solchen Fällen würde die Dissemination sich am leichtesten erklären, wenn man sie auf bewegliche, wandernde Zellen beziehen könnte, wie sie von v. Recklinghausen und mir*) in pathologischen Bildungen nachgewiesen sind. Nur fehlt gerade für die hier in Frage kommenden Formen noch der unmittelbare Nachweis.

Jedenfalls würde ich aber auch in diesen Fällen, wie sonst (Bd. I., S. 55), die disseminirenden Zellen, wenn sie nachgewiesen werden können, nicht für die Ausgangspunkte der neuen Bildungen selbst, nicht für wirkliche Matrices halten, sondern nur für Erreger, welche das Gewebe der secundär erkrankenden Stellen zu der Neubildung anreizen. Gerade bei secundärer Melanosenbildung habe ich mit zuerst die Proliferation des Bindegewebes in der Parotis beobachtet**) und nachher diese Beobachtung vielfach bestätigt. Man sieht die junge Wucherung von der feinsten Kerntheilung an bis zu der ausgeprägtesten Zellen-

*) v. Recklinghausen. Mein Archiv. Bd. XXIX. S. 157. Virchow. Ebendaselbst S. 237. Vgl. dieses Werk Bd. I. S. 469.
**) Cellularpathologie. 3. Aufl. S. 284. Fig. 108.

Digitized by Google

wucherung. Auch darf wohl daran erinnert werden, dass selbst bei der ausgemachtesten, universellen Melanose einzelne ganz ungefärbte Tochterknoten vorkommen*), deren Bildung sich leicht begreift, wenn man sie aus dem ungefärbten Bindegewebe und nicht aus gefärbten Seminalzellen ableitet.

Sind aber die Zellen nur Träger des Miasma's, der inficirenden Substanz, so wird man auch eine direkte Wirkung dieses Miasmas ohne Vermittelung von Zellen für gewisse Fälle zugeben müssen. Darüber lässt sich etwas Genaueres vor der Hand nicht sagen. Vielfach ist diese Frage, freilich in etwas ungenauer Formulirung, bei den Melanosen aufgeworfen worden, und ich behalte mir vor, darauf noch zurückzukommen. Hier genügt es zunächst, die Malignität der Sarkome des Genaueren dargelegt zu haben. —

In dem Mitgetheilten ist zugleich ein grosser Theil desjenigen enthalten, was über den Verlauf der Sarkome gesagt werden kann. Indem die Elemente desselben sich wie eigentliche Parenchymzellen verhalten, so theilen sie auch die Eigenschaft der relativen Dauerhaftigkeit, durch welche Parenchymzellen mehr oder weniger ausgezeichnet sind. Daraus folgt wiederum die relative Dauerhaftigkeit der Geschwulst als Ganzen, welche zuweilen viele Jahre als solche persistiren kann. Ein constatirter Fall spontaner Heilung von Sarkom ist mir nicht bekannt geworden**). Ich will damit nicht sagen, dass eine freiwillige Rückbildung unmöglich sei. In gewissen Abschnitten ist sie sogar nicht selten, aber gerade derartige Gewächse haben gewöhnlich eine fortschreitende, man möchte sagen, fressende Neigung zur Infektion der Nachbarschaft, und die neue Erkrankung der Peripherie übertrifft meist die durch rückschreitende Prozesse im Innern gewonnene Besserung.

Diese partielle Rückbildung erfolgt auf dem Wege der Fettmetamorphose***), welche an den Zellen stattfindet und sie nach und nach in Körnchenzellen, Körnchenkugeln und schliesslich in emulsiven, fettigen Detritus verwandelt. Es giebt keine Art von Sarkomzellen, an welchen diese Rückbildung nicht

*) Virchow. Archiv. Bd. I. S. 473.

**) Einen scheinbar zurückgebildeten Fall von Epulis werde ich später anführen.

***) Virchow. Archiv. Bd. I. S. 147, 196.

Digitized by Google

gelegentlich zu beobachten wäre. Sie kommt eben so sehr bei den grössten Spindel- und Netzzellen, wie bei den vielkörnigen Riesenzellen (Myeloplaxen) und bei den kleinsten Kugelzellen vor. Im Allgemeinen kann man sagen, dass die zellenreichen Sarkome, sowie überhaupt die schnell wachsenden Formen am meisten dazu neigen. Hier geschieht es, dass ganze Abschnitte der Geschwulst auf einmal in die Rückbildung verfallen. In diesem Falle macht sich die Veränderung schon für das blosse Auge bemerkbar durch die trübe, gelbe, gelbweisse oder weissgelbe Farbe, welche die fettig metamorphosirten Theile darbieten.

Bei den harten Formen, namentlich bei den Fibrosarkomen, lässt sich kaum bezweifeln, dass durch die Fettmetamorphose öfters der Eintritt einer Resorption eingeleitet wird. Die betreffenden Theile sinken ein, nehmen ein festeres, narbenartiges Aussehen an und zeigen später ein sehr zellenarmes Fasergewebe. Anders verhält es sich mit den weichen Formen. Bei manchen derselben, namentlich bei medullären Glio- und Myxosarkomen, nehmen die regressiven Stellen ein fleckiges Aussehen und eine mehr breiige Beschaffenheit an. Zuweilen ist damit eine theilweise Resorption verbunden: die Stellen erscheinen trockner, gelber, sie erfahren eine Art von käsiger Verdichtung, welche eine gewisse Aehnlichkeit mit den späteren Stadien der Tuberkulose darbieten kann und die ich daher früher auch als tuberkelartige Metamorphose oder Tuberkulisation bezeichnet habe*). Sie unterscheidet sich von der wirklichen tuberkulösen Käsebildung durch ihre grössere Lockerheit und Feuchtigkeit, ist aber am schwierigsten zu unterscheiden von der Verkäsung syphilitischer Gummigeschwülste. Ja, ich kann nicht leugnen, dass es, namentlich am Gehirn, Fälle giebt, in denen ich vom blos anatomischen Standpunkte aus eine sichere Grenze zwischen Gummata und käsigen Gliosarkomen nicht zu ziehen weiss.

Anderemal ist die Folge der Fettmetamorphose Erweichung. Dies ist namentlich dann der Fall, wenn inmitten grosser Markschwämme mit reicherer Vascularisation sehr umfangreiche Verfettung eintritt. Gewöhnlich greift diese auch auf die Gefässwandungen selbst über, und es erklärt sich wohl daraus, dass auch nicht selten Gefässrupturen und parenchymatöse Blu-

*) Virchow. Würzburger Verhandlungen. Bd. II. S. 73.

Digitized by Google

tungen hinzutreten. In solchen Fällen pflegt die Erweichung in wirkliche Ulceration fortzugehen. Anderemal dagegen wird das durch die Fettmetamorphose zerfallene Material resorbirt, die Lücke aber wegen der Resistenz des peripherischen Geschwulstgewebes nicht durch Nachsinken des letzteren ausgefüllt, vielmehr das Resorbirte durch seröse Flüssigkeit ersetzt. So entsteht eine Art von Cyste, wie ich sie namentlich bei Hirnsarkomen öfters gesehen habe. Will man diese Form Cystosarkom nennen, so darf man sie nicht mit anderen cystischen Formen verwechseln, welche eine gewisse äussere Aehnlichkeit damit haben (S. 191).

Von der fettigen Erweichung verschieden ist die gewöhnlich sogenannte Erweichung, welche durch die fortschreitende Wucherung der zelligen Theile bedingt wird. Hierbei handelt es sich nicht um einen Zerfall der Elemente, also nicht um einen regressiven Process, sondern nur um einen Zerfall der Geschwulst durch das Ueberhandnehmen der zelligen Theile und das Verschwinden der Intercellularsubstanz, also um einen progressiven Process. Dieser ist der gewöhnliche Vorläufer der Verschwärung.

Im Ganzen neigen die Sarkome wenig zur Ulceration. Aber es giebt keine Form derselben, welche nicht endlich aufbrechen und ein Geschwür liefern könnte. Die harten Formen, welche zugleich in der Regel ein langsameres Wachsthum haben, bleiben am längsten geschlossene Geschwülste und erreichen daher zuweilen eine colossale Grösse. Liegen sie an einer Oberfläche, wo sie äusseren Reizen leichter zugänglich sind, so wird die sie bedeckende Haut gewöhnlich mehr und mehr geröthet, endlich kommen kleine Blutungen, es bilden sich Krusten und Schörfe, unter denen manchmal eine ganz einfache Eiterung besteht, so lange noch mehr normale Theile die Decke bilden, und nur langsam greift die Verschwärung in die eigentliche Substanz des Gewächses über. Aber auch dann schreitet sie zuweilen sehr träge weiter, die Absonderung bleibt spärlich, sie ist mehr wässerig oder blutig-wässerig, der Geschwürsgrund ist derb, wenig uneben und oft kraterförmig auf der Höhe des Geschwulstknotens. Bei den weichen, namentlich den zellenreichen Formen dagegen vergrössert sich das Geschwür schnell, die Absonderung ist reichlich, häufig blutig, oft faulig, der Geschwürsgrund uneben, zottig, fungös, dem krebsigen in hohem Maasse ähnlich. Ulceröse Melanosarkome liefern natürlich eine schwarze, dintenähnliche Ab-

Digitized by Google

sonderung. Ist die jauchig-faulige Zerstörung sehr erheblich, so kann sie bis in die grösste Tiefe eindringen. Namentlich bei Knochensarkomen kommt es vor, dass die Verjauchung von der äusseren Haut bis in das Innere der Knochen greift und grosse Kloaken erzeugt. Bei eigentlichen Osteosarkomen (Osteoiden) werden grosse Stücke der neugebildeten Knochentheile nekrotisch und mit ausgestossen. Bei weichen Sarkomen der Knochen dagegen entstehen Höhlen von beträchtlichem Umfange, aus denen Jauche, Blut und Geschwulstfetzen sich entleeren.

Immerhin ist das ulcerative Stadium bei den Sarkomen das weniger wichtige. Ihre prognostische Bedeutung wird am meisten bestimmt einerseits durch Sitz und Grösse der Geschwulst, andererseits durch ihre Infektionsfähigkeit. Eine eigentliche Kachexie, wie sie bei den Krebsen so viel beschrieben ist, tritt selten und dann erst spät hervor. Ausgedehnte, namentlich mit Blutungen verbundene Ulceration oder die Erkrankung wichtiger Organe der allgemeinen Ernährung können auch beim Sarkom alle Erscheinungen der Oligämie, des Marasmus und der Inanition hervorrufen, aber Beides ist ungleich seltener als bei den Carcinomen. Es kommt dazu, dass der Verlauf der Sarkome in der Regel ein mehr latenter ist und dass namentlich jene Schmerzhaftigkeit, welche gleichfalls bei vielen Krebsen so auffällig ist, häufig fehlt. Am gewöhnlichsten kommt sie bei gewissen Knochensarkomen, sowie bei den inneren Melanosen des Auges vor, jedoch haben wir schon gesehen, dass sie hier möglicherweise auch auf entzündliche Stadien des Uebels zu beziehen ist. Ich will nicht behaupten, dass dies für die ganze Dauer der Erkrankung gilt, vielmehr halte ich es für wahrscheinlich, dass in den späteren Stadien der Druck auf die Nerven und die Spannung der Theile, wie anderer Orten, die Ursache des Schmerzes ist. Der Umstand, dass man selbst im Mittelpunkt alter und grosser Sarkome noch ganz kleine Nerven intakt vorfindet, erklärt sehr gut die gelegentliche Schmerzhaftigkeit einzelner Sarkome, welche für die grosse Mehrzahl entschieden ausgeschlossen werden kann.

Von vorwiegender Bedeutung ist der Sitz der Sarkome mit den daraus hervorgehenden Störungen, welche natürlich mit der wachsenden Grösse der Geschwulst zunehmen. Schon lange haben die Thierärzte nachgewiesen, wie gross die Bedeutung dieses Umstandes für den klinischen Verlauf der Melanosen des

Digitized by Google

Pferdes ist. Insbesondere die zuweilen colossalen Geschwülste im Thorax bringen unmittelbare Lebensgefahr, während die Generalisation an sich ziemlich gut ertragen wird*). Beim Menschen stehen diesen Erfahrungen am nächsten diejenigen, welche die grossen Mediastinal-Sarkome liefern, welche durch den Druck auf die Luftwege und Gefässe, durch Uebergreifen auf den Herzbeutel und die Lungen die schlimmsten Gefahren bringen. Sehr umfangreiche Eierstocks-Sarkome können ohne erheblichen Schaden bestehen, so lange sie nicht durch Druck auf Harnblase oder Ureteren, auf Darm oder Gefässe wichtige Secundärstörungen setzen. Sehr kleine Sarkome der Rückenmarkshäute oder der Hirnsubstanz können dagegen die allerwichtigsten Symptome bedingen, wenn sie an Orten von principaler Bedeutung sich entwickeln. Will man sich ein Bild von der nach dem Sitze und der Grösse wechselnden Bedeutung bestimmter Sarkomformen machen, so bieten die des Oberkiefers wohl das beste Beispiel. Während die kleineren und die mehr gegen die Zahnränder hin entwickelten verhältnissmässig unschuldig erscheinen, bedingen die grossen, welche den Kiefer ausdehnen, sich in die Nasenhöhle, in den Schlund vordrängen, die schwersten Zufälle, indem sie das Auge dislociren, die Knochen atrophiren, in die Schädelhöhle eindringen u. s f.

Es ist leicht zu ermessen, dass über der Gefahr dieser rein örtlichen Zufälle die Frage nach der Infektionsfähigkeit der Geschwulst häufig in den Hintergrund tritt. Denn das praktische Handeln des Chirurgen wird durch jene Gefahr unmittelbar bestimmt. Allein unerheblich ist deshalb jene andere Frage von der Infektionsfähigkeit nicht, denn ihre Beantwortung entscheidet auch in den Fällen, wo die Operation als solche unzweifelhaft gefordert wird, über die Ausdehnung, in welcher sie vorzunehmen ist, und in den übrigen Fällen über die Zeit und die Form, in welcher sie ausgeführt werden soll. Ob man exstirpirt oder resecirt oder amputirt, davon kann ja möglicherweise das ganze künftige Geschick des Kranken abhängen.

Gerade bei den Sarkomen zögert man oft viel länger mit der Operation, weil die Geschwulst ein unschuldiges Aussehen

*) H. Bouley. Recueil de méd. vétér. prat. Paris. 1851. 3e Sér. T. VIII. p. 713.

hat, vielleicht sehr langsam wächst, unschmerzhaft ist, keine Neigung zur Ulceration oder Erweichung zeigt und den Kranken nur mässig belästigt. Auch die relative Immunität der Lymphdrüsen trägt zur Stellung einer günstigen Diagnose viel bei. Darüber versäumt man leicht die Zeit der günstigen Prognose, wo die Geschwulst wirklich ein örtliches Uebel ist und bequem und vollständig entfernt werden kann. Inzwischen schreitet die Infektion in die Nachbarschaft fort, vielleicht disseminiren sich die Keime in grösserer Ausbreitung oder es beginnen schon entfernte Metastasen. Kommt man dann später doch zur Operation, so brechen nach derselben an verschiedenen Orten mit grösserer Gewalt die neuen Knoten hervor. Dann wirft sich die Frage auf, ob die Geschwulst, die man früher vielleicht für eine einfache Hypertrophie oder ein rein örtliches, gutartiges Uebel gehalten hatte, nicht ein Krebs war?

Für fast jede einzelne Sarkomform ist im Laufe der letzten 50 Jahre die Behauptung aufgestellt worden, dass sie an sich ein rein örtliches, gutartiges Uebel sei. Die Melanose, die fibroplastische Geschwulst, das Myeloid sind von namhaften Beobachtern als solche örtliche und gutartige Uebel bezeichnet worden. Ein Fall nach dem anderen hat diese Auffassung widerlegt. Die ersten schlimmen Fälle hat man gewöhnlich als Ausnahmen betrachtet oder als Combinationen mit bösartigen Formen, namentlich Krebs gedeutet, bis allmählich die Ueberzeugung sich festgestellt hat, dass auch diese Sarkome als solche bösartig sein können. Von dieser Möglichkeit sind dann wieder andere zu der allgemeinen Behauptung fortgeschritten, dass sie bösartig oder, wie der praktische Chirurg zu sagen liebt, krebsig sind. So ist aus der Melanose der melanotische, aus der fibroplastischen Geschwulst der Bündelkrebs geworden und von dem Myeloid wird es wahrscheinlich nicht lange dauern, dass man auch eine besondere Krebsform daraus macht.

Wie schwierig die Beantwortung dieser Frage ist, zeigt das Beispiel eines so sorgfältigen Beobachters, wie Benno Reinhardt*), welcher erklärt, dass das Cystosarkom der weiblichen Brust einen höheren Entwickelungsgrad der Brustdrüsenhypertrophie darstellt und dass nach der Exstirpation eines solchen

*) B. Reinhardt. Annalen der Charité. Bd II. S. 18.

Digitized by Google

krebsige Degenerationen in den verschiedensten Organen auftreten können. Aehnliche Aufstellungen haben andere Beobachter*) an anderen Orten gemacht, wie ich namentlich bei den Sarkomen der Knochen genauer nachweisen werde. Ich halte dies für eine falsche Deutung. Ein Fibrom kann durch Metaplasie zu einem Fibrosarkom werden, obwohl auch dies gewiss sehr selten der Fall ist, wenn einmal das Fibrom fertig ist; das Fibrosarkom kann durch üppige Zellenwucherung medullär werden und die Metastasen, die es macht, können dies in noch höherem Grade. Aber trotz aller Medullarität sind sie Sarkome, und ein sicheres prognostisches Urtheil wird sich nur gewinnen lassen, wenn man daran festhält, dass die Sarkome an sich weder gutartig, noch bösartig sind, dass sie vielmehr eine unschuldige Periode haben, später aber bösartig werden können, und dass in Beziehung auf diese beschränkte Bösartigkeit eine gewisse Stufenreihe zwischen den verschiedenen Unterarten des Sarkoms besteht.

Diese Stufenreihe lässt sich aber nicht ganz einfach aufstellen. Man kann sie nur nach den drei Graden der Bösartigkeit (locale Infektion, Dissemination in die Nachbarschaft und Metastase in die Entfernung) aufstellen. Fast jede Sarkomart hat eine gewisse Neigung zu örtlichen Recidiven. Manche Schwämme werden 4—5 Mal und noch öfter an derselben Stelle operirt. Meiner Meinung nach erklärt sich dies aus dem Umstande, dass die Zone der latenten Erkrankung ungleich weiter hinausgreift, als man nach Gefühl und Aussehen erwarten sollte, und dass daher sehr häufig die Operation nicht tief und umfangreich genug geschieht. Würde man regelmässig die Schnittflächen des exstirpirten Theils genau untersuchen, so würde man sich von der Unvollständigkeit der Operation meist sofort überzeugen können. Statt dessen lässt man sich oft nur durch den weiteren Verlauf belehren, und man kann von Glück sagen, wenn endlich, vielleicht erst nach der dritten oder vierten, hinreichend tiefen oder umfangreichen Exstirpation oder gar erst nach einer Resection oder Amputation trotz aller voraufgegangenen Recidive eine dauerhafte Heilung erzielt wird. Selbst bei den schlimmsten Formen, wie

*) Birkett. Guy's Hosp. Rep. 1858. Ser. III. Vol. IV. p. 263.

Digitized by Google

bei der Melanose, giebt es Fälle, wo eine dauerhafte örtliche Heilung erfolgte.

Aber freilich schützt die örtliche Heilung nur dann vor Dissemination und Metastase, wenn sie rechtzeitig herbeigeführt ist. Leider fehlt dasjenige Zeichen, welches uns bei den Krebsen mit einer gewissen Sicherheit leitet, die Affektion der Lymphdrüsen, bei den Schwämmen nur zu oft, und die Latenz sowohl der Dissemination, als selbst der schon begonnenen Metastase täuscht auch den erfahrenen Beobachter. Man wird daher immerhin auch in einer späteren Zeit in der Regel operiren müssen, da ein bestimmtes Zeitmaass für den Eintritt der ungünstigeren Zufälle eben nicht existirt, und da mit Ausnahme der Melanose für alle Unterarten des Sarkoms gelungene Fälle dauerhafter Heilung selbst nach langer Dauer des Uebels vorliegen. Auch bei der Melanose ist die Möglichkeit vollständiger Heilung keineswegs ausgeschlossen; die unkritische Beobachtung, welche zwischen Melanomen, Melanosarkomen und Melanocarcinomen nicht unterschied, hat nur die Frage in eine für den Augenblick unlösbare Verwirrung gebracht.

Einzelne Sarkomarten sind gerade umgekehrt in ein zu günstiges Licht gestellt worden, weil in der Regel eine dauerhafte Heilung zu Stande kommt. Dahin zähle ich insbesondere das Spindelzellensarkom (die fibroplastische Geschwulst) und das Riesenzellensarkom (Myeloidgeschwulst). Beide gehen sehr häufig von relativ harten Theilen, das erstere von Fascien oder Häuten, das andere von Knochen aus, welche sogleich von vornherein in grösserer Ausdehnung mitentfernt werden. Auch haben sie unzweifelhaft geringere Neigung zur Verbreitung in die Nachbarschaft oder in die Ferne. Aber die Möglichkeit dazu fehlt auch bei ihnen nicht. Sie ist bis jetzt nur bei den ganz harten Fibrosarkomen, welche den Fibromen nahe stehen, so namentlich bei den Narbensarkomen, fast ganz auszuschliessen. Ausserdem zeigen gewisse Organe, z. B. das Gehirn, eine ungewöhnlich geringe Neigung zur Propagation des Uebels.

Der Chirurg hat hauptsächlich zwei Kennzeichen der drohenden Infektionsgefahr. Das erste ist die sogenannte Adhärenz, welche das Herüberwachsen der Geschwulst von ihrem Matricular gewebe in die Nachbarschaft, das Hervorwuchern neuer Geschwulsttheile in dem Nachbargewebe bezeichnet. Dies ist

Digitized by Google

offenbar ein höherer Grad der örtlichen Infektion, als die vorher erwähnte latente Zone des Muttergewebes selbst. Das zweite ist die Perforation härterer Scheidewände, welche die Geschwulst in ihrer Ausbreitung hinderten. Die Erfahrung lehrt nehmlich, dass manche Sarkome längere Zeit sequestrirt werden durch resistentere Umgebungen. Am meisten widerstehen knorpelige Schichten. Die Sarkome der Gelenkenden begrenzen sich fast jedesmal an dem Gelenkknorpel, so dass die Gelenkhöhlen lange geschützt bleiben. Später umwächst das Sarkom nicht selten den Knorpel, dringt von aussen in das Gelenk ein und der Knorpel kann ganz in Sarkommasse eingeschlossen werden, aber er zeigt fast gar keine Fähigkeit, sich anstecken zu lassen. Eine ähnliche, wenngleich geringere Resistenz findet sich an anderen festen Geweben, namentlich den fibrösen Häuten, den Wandungen grösserer Gefässe. So lange ein Sarkom im Knochen eingeschlossen ist, so lange fehlt die Dissemination in die Umgebung fast ganz. Wird die Knochenrinde oder gar die Beinhaut endlich durchbrochen, dann beginnt mit einem Male ein rapideres Wachsthum. Aehnlich verhält es sich mit den Sarkomen des inneren Auges, die von der Retina oder Choroides ausgehen und lange Zeit in dem Bulbus eingeschlossen bleiben. Durchbrechen sie endlich die Sklerotica, die gewöhnlich beträchtlichen Widerstand leistet, und erscheint erst ein kleiner Tumor ausserhalb dieser Haut, dann beginnt das Wachsthum mit grosser Rapidität vorwärts zu schreiten. Ebenso verhält es sich auch mit den Fascien. Die an sich so schlimmen Sarkome an den Gelenkenden der Röhrenknochen liegen eine gewisse Zeit lang subfascial. Je stärker die Geschwulst wächst, um so mehr wird die Fascie gespannt, um so stärker ist also auch ihr Rückdruck, und so lange die Fascie unversehrt bleibt, ist der Organismus relativ geschützt. Wird aber die Fascie durchbrochen, dann beginnt das Wachsthum lokal sehr stark zu werden und die Propagation in die Ferne pflegt sich einzustellen.

Nach diesen Umständen muss man die Beurtheilung der einzelnen Fälle auffassen und niemals aus dem Auge verlieren, dass die Malignität der Sarkome nicht nach einer absolut gültigen und feststehenden Skala zu entscheiden, sondern mit stetiger Berücksichtigung der individuellen Verhältnisse sowohl des Kranken, als des befallenen Organs abzuschätzen ist. Die Erfahrung des

Digitized by Google

einen Falles ist für die Beurtheilung eines anderen oft ganz trügerisch, und allgemeine Regeln über Malignität gelten eigentlich nur für die Medullarsarkome, insbesondere für die gefärbten, die gewöhnlich sogenannten Melanosen.

Im Ganzen ist nehmlich die Malignität grösser bei solchen Sarkomen, welche sehr reich an Zellen und namentlich an kleinen Zellen sind. Diese Formen sind in der Regel zugleich weich, denn je mehr Zellen vorhanden sind, um so geringer wird die Consistenz, um so loser der Zusammenhang; die Geschwülste bekommen eine fast fluctuirende Beschaffenheit; sie erweichen leicht, ulceriren leicht, bluten leicht und ihre Elemente sind leicht beweglich. Alle Medullarsarkome sind in hohem Grade suspect; wo man ein solches ausschneidet, hat man immer eine zweifelhafte Prognose zu stellen. Nur bei sehr frischen, noch völlig lokalen Geschwülsten, wie man sie besonders an Knochen findet, wird durch eine recht frühzeitige Operation eine sichere Heilung erzielt. Sehr häufig ist es aber der Fall, dass, wenn der Schwamm bereits eine gewisse Grösse erreicht hat, zur Zeit, wo er exstirpirt wird, in inneren Organen schon neue Eruptionsstellen sich gebildet haben, welche den Tod unter kachektischen Zufällen herbeiführen. Auf die Form der Zellen kommt dabei nichts an; ob sie rund, oder geschwänzt, oder sternförmig sind, das ist gleichgültig; sie müssen nur reichlich vorhanden sein. Dagegen ist die Grösse der Zellen nicht ohne Bedeutung. Alle kleinzelligen Sarkome sind gefährlicher als die grosszelligen. Selbst weiche Sarkome mit den vielkernigen Riesenzellen geben eine verhältnissmässig sehr günstige Prognose; die Fibrosarkome mit colossalen Spindelzellen sind meist solitär. Die kleinzelligen Glio- und Myxosarkome dagegen stehen in Beziehung auf Malignität den Krebsen kaum nach.

Die Beschaffenheit des Organs, seine Verbindungen mit dem übrigen Körper, namentlich seine Beziehungen zum Blut- und Lymphgefässsystem sind aber eben so wichtig, als die Zusammensetzung der Geschwulst. Sarkome des Hodens neigen viel mehr zur Metastase, als die des Eierstocks, obgleich gewöhnlich beide rundzellige Elemente besitzen. Die Spindelzellensarkome des Gehirns sind fast ohne Ausnahme solitär, während die der Knochen öfters multipel auftreten. Sarkome der Fascien geben eine günstigere Prognose,

Digitized by Google

solche der Schleimhäute bringen früh Erkrankungen der Lymphdrüsen und entfernterer Organe. Man kann daher sagen, dass dieselbe Geschwulst je nach ihrer verschiedenen Localität und wiederum an derselben Localität je nach den verschiedenen Verhältnissen eine sehr verschiedene Dignität haben kann.

Allerdings sind verschiedene Organe sehr verschieden disponirt zur Hervorbringung der einzelnen Sarkomarten. Weiche, an sich zellenreiche Gewebe erzeugen auch häufiger zellenreiche Sarkome. Dahin gehört namentlich das Interstitialgewebe der Muskeln und vieler Drüsen, insbesondere das der Brust, des Hodens, des Eierstocks; dahin gehört das Knochenmark, das Gewebe mancher Schleimhäute. In der Augen-, Brust- und Bauchhöhle findet man zuweilen die umfangreichsten Medullarsarkome, solche von Mannskopfgrösse und darüber, von denen man selten angeben kann, von welchem Theile sie ihren Ausgang genommen haben. Die Mediastinal-Sarkome gehören zu den grössten und gefährlichsten aller Sarkome. Sie sind fast immer kleinzellig und von so ausgesprochen lymphdrüsenartigem Bau, dass man in Zweifel sein kann, ob sie überhaupt zu den Sarkomen zu rechnen sind. Ihr Ausgang ist selten nachzuweisen. Man kann an die Lymphdrüsen des Mediastinums oder der Lungenwurzel, an die Thymusdrüse denken, aber sie haben in der Regel eine solche Ausdehnung, dass ihr Mutterboden nicht mehr zu ermitteln ist. — Ihnen sehr nahe stehen gewisse Orbital-Sarkome, von denen man kaum umhin kann anzunehmen, dass sie aus dem Fettgewebe der Augenhöhle hervorwuchern. Es sind in der Regel lappige Geschwülste,

Fig. 148.

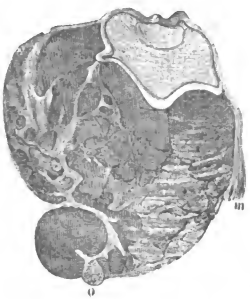

Fig. 148. Lappiges, kleinzelliges Gliosarkom der Orbita, ganz ausserhalb des Bulbus, jedoch um den Opticus *o* entwickelt. Bei *c* die gefaltete Cornea, hinter welcher das atrophische, ganz gerunzelte, prolabirte Auge liegt. Die Augenmuskeln *m* vor der Geschwulst. (Präparat No. 17. vom Jahre 1862). Natürliche Grösse. (Hierzu gehört die mikroskopische Abbildung S. 208. Fig. 138.).

Digitized by Google

welche hinter dem Augapfel entstehen, denselben hervordrängen und nicht selten schliesslich ihn zur Atrophie bringen, ohne dass einer der im engeren Sinne zum Auge gehörigen Theile an der Geschwulstbildung betheiligt ist. Alle Fälle, die ich davon sah, waren vielzellig und entweder sehr kleinzellige Gliosarkome oder Myxosarkome. — Die tiefsitzenden Cervical-Sarkome, die sich zuweilen bis in den Thorax-Raum hineinschieben*), sind noch unsicherer in Beziehung auf ihren Ausgangspunkt, insofern hier die Lymphdrüsen in hohem Maasse verdächtig sind, aber ebenso gut Fascien, Muskeln oder Gefässscheiden beschuldigt werden können. — Manche der seit Lobstein**) bekannten Retroperitonäalgeschwülste sind reine, medulläre Spindelzellensarkome***). Man könnte vermuthen, dass sie aus dem lockeren Fettgewebe dieser Gegenden hervorgehen, indess ist es nach ihrem Bau viel wahrscheinlicher, dass fibröse Häute, namentlich Fascien der Ausgangspunkt sind. Einen sehr interessanten Fall dieser Art aus dem Becken, welcher ausgedehnte Thrombosen der Venen hervorgebracht hatte, habe ich vor längerer Zeit mitgetheilt†). — Aehnliche Zweifel erhoben sich auch bei den zuweilen ungeheuer grossen Medullarsarkomen, die in der Tiefe der Extremitäten, namentlich des Oberschenkels wachsen. Bei einzelnen derselben scheint es mir nicht zweifelhaft, dass sie aus dem Interstitialgewebe der Muskeln entstehen, doch führen andere vielleicht gleichfalls auf Lymphdrüsen, Fascien oder Gefässscheiden††) zurück. — Jedenfalls ist der Einfluss des Mutterbodens auf den Zellenreichthum und somit auf die Hervorbringung der Markschwämme nicht gering anzuschlagen.

Noch mehr zeigt sich ein solcher bei den Melanosen. Viele der sogenannten melanotischen Geschwülste sind nehm-

*) Boulard. Bullet. de la Soc anat. 1852. p. 134.
**) Lobstein. Pathol. Anat. I. S. 383.
***) Erst kürzlich erhielt ich durch Herrn Dr. G. Siegmund ein über Mannskopfgrosses Spindelzellensarkom, welches sich zwischen den Blättern des Gekröses bis dicht an den Ansatz desselben an den Dünndarm hin entwickelt hatte. Es war an seiner Oberfläche mit der Harnblase und dem Uterus verwachsen und hatte bei Lebzeiten den Eindruck einer grossen Uteringeschwulst gemacht. Gleichzeitig fanden sich ein Paar grosse, kuglige Metastasen in der Leber (Präparat No. 90. vom Jahre 1864).
†) Virchow. Gesammelte Abhandl. S. 566.
††) B. Langenbeck. Archiv f. klin. Chirurgie. Bd. I. S. 60.

Digitized by Google

lich eigentlich nichts als pigmentirte Medullarsarkome: das heisst, die Zellen, welche die Geschwulst zusammensetzen, enthalten mehr oder weniger Pigment. Dass die Melanosarkome in der Regel nichts anderes, als Medullarsarkome mit pigmentirten Zellen sind, ersieht man auf das Klarste aus den so häufigen Beispielen, wo dieselbe Geschwulst pigmentirte und nicht pigmentirte Lappen, oder derselbe Lappen braune oder schwarze und rein markig-weisse Stellen hat, oder wo bei demselben Individuum an einzelnen Orten melanotische, an anderen markige Geschwülste von sonst ganz gleichem Bau vorkommen. Die Lokalität entscheidet bei den Tochterknoten weniger, als bei der Muttergeschwulst. Diese entsteht fast immer an einem farbigen Gewebe, am häufigsten an der Choroides oculi oder der Haut, manchmal an den Nebennieren oder den Samenbläschen; die Tochterknoten dagegen können mitten in der weissen Hirnsubstanz oder im Eierstock liegen und doch ganz schwarz sein. Hier muss also die Intensität des Infektionsstoffes bestimmend sein.

Freilich liegt auch die Annahme einer ursprünglichen Dyskrasie nirgends näher, als bei den Melanosen. Schon Breschet*) glaubte, aus den bis dahin bekannten chemischen Analysen schliessen zu müssen, dass der färbende Stoff nichts anderes, als verändertes Blut sei; Heusinger**) nahm ausserdem noch eine besondere Beziehung zur Fettabsonderung an und identificirte die normalen Pigmente geradezu mit der Atra bilis der Alten. Nichts schien mehr gerechtfertigt, als die Vorstellung, dass das veränderte Blutroth nebst einzelnen anderen Theilen aus den Gefässen abgesetzt werde und die Geschwulst bilde. Aber man darf dabei nicht übersehen, dass viele Jahre lang alle Beobachter die Substanz der Melanosen als nicht organisirt, als blosses Depositum betrachteten, dass sie ihr sogar die Gefässe abstritten. Mit dem Nachweis nicht nur der Gefässe, sondern einer sehr reichen Organisation sind alle diese Betrachtungen ihrer Unterlage beraubt.

Die melanotische Geschwulst besteht für uns wesentlich aus

*) Breschet. Journal de la physiologie par Magendie. 1821. T. I. p. 371.
**) C. F. Heusinger. Untersuchungen über die anomale Kohlen- und Pigmentbildung in dem menschlichen Körper. Eisenach. 1823. S. 187–190.

Digitized by Google

einer Zusammenordnung zelliger Elemente, welche die Träger des Farbstoffes sind. Erst, wenn sie zerfallen, wird derselbe frei, und wenn dies hier und da in grosser Ausdehnung geschieht, so begreift sich dies, wenn man sieht, wie häufig gerade in Melanosen des Auges inmitten der Geschwulst die ausgedehntesten Fettmetamorphosen vorkommen. Sind aber Zellen die Träger des Farbstoffes, so fragt es sich, wie kommen sie zu demselben? Erzeugen sie ihn oder beziehen sie ihn von irgend woher? Diese Frage ist nicht leicht zu beantworten. Ich habe schon früher durch eine Zusammenstellung der bekannten chemischen Analysen des Farbstoffes dargethan*), dass sich daraus ein bestimmter Schluss nicht ziehen lässt. Andererseits lässt sich nicht leugnen, dass manche Hämatin-Derivate eine grosse, sowohl chemische, als morphologische Aehnlichkeit mit dem melanotischen Pigment besitzen, ja dass wirklich hämorrhagische Färbungen in den Sarkomen vorkommen (S. 219). Nichtsdestoweniger kann ich nicht zugestehen, dass der gewöhnliche Farbstoff der Melanosen aus Extravasat hervorgeht. Er verhält sich bald wie das Pigment des Rete Malpighii, bald wie das der Bindegewebsstrata (nicht des Epithels) der Iris und Choroides, bald wie das der Nebennieren. Aber von allen diesen Pigmenten wissen wir bis jetzt nicht, ob sie durch metabolische Thätigkeit der Zellen selbst entstehen, oder aus den Säften des Körpers aufgenommen und abgelagert werden.

Gewisse Beobachtungen scheinen allerdings darauf hinzudeuten, dass es sich bei der Melanose nicht um eine ganz locale Erscheinung handelt. Dahin gehören vor allen die Erfahrungen bei den Pferden. Wie schon erwähnt (S. 240), sind es fast ohne Ausnahmen Schimmel, oder, genauer gesagt, weisse und graue Pferde, bei denen sich die Melanosen bilden. Nun sind aber bekanntlich diese Thiere gewöhnlich nicht von Geburt an hell. Weissgeborne Pferde gehören zu den Seltenheiten und sind nur in einzelnen Gestüten sorgsam gezogen worden**); die gewöhnlichen weissen und grauen Pferde werden fuchsfarbig,

*) Virchow Archiv. Bd. I. S. 477—81.
**) Eric Viborg. Samtlige Veterinair-Afhandlinger. Kjöbenh 1820. Bd. I. S. 396. Dietrichs Handb. der prakt. Pferdekenntniss. Berlin 834. S. 25. Kreutzer. Grundriss der ges. Veterinärmedicin. Erl. 1853. S. 25.

Digitized by Google

braun oder schwarz geboren und beginnen erst mit 6—10 Wochen graue Haare zu bekommen. Gerade diese weiss gewordenen oder gemischten Schimmel sind für die Erzeugung der Melanose besonders disponirt und zwar so sehr, dass Trousseau und Leblanc*) behaupteten, fast alle weissen und grauen Pferde hätten wenigstens melanotische Achsel- oder Leistendrüsen. Gohier**) berichtet, dass die Hautknoten in den hereditären Fällen in einem Alter von 2—3 Jahren erscheinen; meist ist die erste Eruption in einer ungleich späteren Zeit beobachtet. Obwohl das Allgemeinbefinden der Thiere dabei überaus wenig oder gar nicht leidet, und die Hauptstörungen mehr von der Lage der Geschwülste abhängig und mechanischer Art sind (S. 263), so scheint es doch, dass gewisse Veränderungen, namentlich an den Haaren auf die bevorstehende Erkrankung hinweisen. Französische Thierärzte***) erfuhren zuerst von Arabern in Algier, dass solche Pferde eine eigenthümlich wellige, krause Beschaffenheit der Haare in Schwanz und Mähne zeigen, wobei die Haare trocken, rauh anzufühlen, brüchig, leicht auszureissen seien und ihre Geschmeidigkeit und ihren Glanz verloren haben. Gewiss sind dies Alles Erscheinungen, welche auf eine constitutionelle Besonderheit hinweisen, und wenn man die Coincidenz der Haarveränderung mit der Melanosenbildung ins Auge fasst, so kann man leicht mit Haycock†) dahin kommen, den Pigmentdefect der Haare als ursächliche Bedingung des Pigmentexcesses der Geschwülste, das Pigment der Geschwülste als metastatische Ablagerung des Haarpigments oder, wie Trousseau und Leblanc sagen, als Folge der gehinderten Ausscheidung des Farbstoffes aus dem Blute aufzufassen.

Beim Menschen giebt es gewisse analoge Erscheinungen. Allerdings finde ich nur eine ganz entsprechende Angabe von Fergusson††). Er operirte bei einem 45jährigen Manne eine nicht congenitale Telangiektasie am Nabel. An der Narbe er-

*) Trousseau et Leblanc. Arch. génér. de méd. 1828. T. XVI. p. 183.
**) Gohier l. c. p. 330.
***) Prangé et Goubaux. Recueil de méd. vétér. prat. Paris 1851. 3. Sér. T. VIII. p. 931.
†) Haycock. The Veterinerian. 1847. Vol. XX. p. 377.
††) Fergusson. The Lancet. 1852. Vol. II. p. 176. Med. Times and Gaz. 1855. Nov.

Digitized by Google

schien in kurzer Zeit eine melanotische Geschwulst, die wiederum exstirpirt wurde. Bald nachher zeigte sich eine Melanose in der Leiste, die gleichfalls durch Operation entfernt wurde. Darauf neue Knotenbildung um die Narbe der Muttergeschwulst und im Bauche mit tödtlichem Ausgange. Während dieser Zeit wurden die schwarzbraunen Haare des Mannes fleckweise am Kopf und an anderen Theilen weiss; die der Augenlider, der Brauen, der Scham u. s. w. wechselten im Laufe eines Jahres vollkommen ihre Farbe. Fergusson deutet diese Erscheinung ganz im Sinne der Thierärzte. Langenbeck*) giebt an, die Entwickelung einer melanotischen Geschwulst mit dem Erblassen eines Naevus zusammenfallen gesehen zu haben. Jedenfalls sind dies Ausnahmsfälle, denen andere gegenüberstehen, wo, sei es schon sehr früh, sei es in der letzten Zeit der Krankheit, eine allgemeinere dunkle Färbung der Haut beobachtet wurde**), und wir wissen vom Menschen nur das sicher, dass gewisse congenitale Mäler und Warzen zur Melanosenbildung disponiren (S. 234). Ob die weisse Race gegenüber der schwarzen mehr zur Melanose neigt, ist bei dem Mangel sicherer Nachrichten zweifelhaft; ich habe allerdings nur den einen Fall von Montgomery (S. 247) gefunden, wo diese Geschwulstform beim Neger beobachtet wäre, aber unsere Kenntnisse über die Krankheiten der Neger sind überhaupt sehr mangelhaft.

Nichtsdestoweniger lässt sich eine gewisse Analogie zwischen den weissen mit Pigmentmälern versehenen Menschen und den weissgewordenen, meist gefleckten Pferden nicht verkennen. Schon bei den Melanomen habe ich auf gewisse Uebereinstimmungen des Hautpigmentes sowohl in seinen normalen, als in seinen abnormen Zuständen mit dem Pigment der Iris, der Choroides oculi und der Arachnoides hingewiesen (S. 120) und es ist vielleicht nicht ohne Bedeutung, dass in einigen Fällen von Melanose bei Schimmeln auch eine stärkere Färbung der Arachnoides um die Medulla oblongata gefunden ist***). Gewiss verdienen diese Erscheinungen eine grössere Aufmerksamkeit;

*) B. Langenbeck. Deutsche Klinik. 1860. S. 170.
**) Alibert. Nosol. natur. p. 551. D. Williams l. c. p. 252. Savenko l. c. p. 12.
***) Laurens d'Alby. Journ. prat. de méd. vétér. 1829. p. 513. Haycock l. c. p. 376.

Digitized by Google

wenn sich aber auch durch weitere Erfahrungen eine etwas andere Auffassung ergeben sollte, so wird doch eine gewisse constitutionelle Bedeutung der Melanosen nicht in Abrede zu stellen sein.

Der Gedanke, dass bei den Melanosen ein bestimmter Farbstoff im Blute existire, schien durch die Beobachtungen von Eiselt*) über das Vorkommen von schwarzem oder wenigstens an der Luft und durch Zusatz von Säuren sich schwärzendem Harn um so mehr eine besondere Bestätigung zu finden, als schon einzelne ältere Beobachtungen**) dieses Vorkommen erwähnen und Bendz***) darauf in Verbindung mit anderen gefärbten Absonderungen sogar eine diagnostische Lehre gegründet hat. Hoppe-Seyler†), der in mehreren Fällen die Angabe von Eiselt bestätigte, hat gezeigt, dass dieser Harn, sehr reich ist an Indican, dass er aber die schwärzende Eigenschaft nur in einem höheren Grade zeigt, als anderer Harn, mit anderen Worten, dass er keinen specifischen Farbstoff enthält. Ich selbst habe früher die Chromaturie genauer studirt und namentlich ihre Beziehungen zur Leberthätigkeit und zur Hämatinumsetzung hervorgehoben††). Darnach erscheint es mir sehr fraglich, ob die Chromaturie mit der Bildung melanotischer Geschwülste als solcher zusammenhängt, oder ob sie nicht vielmehr, wie wenigstens in den Fällen von Eiselt†††) wahrscheinlich ist, die Entwickelung secundärer Melanosen in der Leber und demnach Erkrankungen dieses Organs begleitet. Jedenfalls ist die Identität des Harnfarbstoffes mit dem Geschwulstfarbstoff nicht nur nicht nachgewiesen, sondern eher unwahrscheinlich. Ja, in den Fällen von Bolze*†), welche Eiselt zur Unterstützung seiner Ansicht anzieht, ist sogar ein ganz unzweifelhafter Zusammenhang der Harnzustände mit fieberhaften Bewegungen, die nichts mit der Geschwulsbildung zu thun hatten, offenbar.

*) Eiselt. Prager Vierteljahrschr. 1861. Bd. LXX. S. 107. 1862. Bd. LXXVI. S. 46.

**) Norris l. c. Schilling l. c. D. Williams l. c. p. 255.

***) Bendz in Gräfe und Walther Journal f. Chirurgie und Augenheilk. 1835. Bd. XXXII. S. 625.

†) Hoppe-Seyler. Mein Archiv. 1863. Bd. XXVII. S. 390.

††) Virchow. Archiv. 1854. Bd. VI. S. 259. Vgl. Würzb. Verh. Bd. II. S. 303.

†††) Man vergleiche namentlich den zweiten Fall. (Prager Vierteljschr. Bd. 70. S. 110.)

*†) Bolze. Prager Vierteljahrsschr. 1860. Bd. [illegible] 140.

Digitized by Google

Ich kann daher um so weniger unterlassen, noch auf eine andere Analogie hinzuweisen, welche freilich ebenfalls so dunkel ist, dass sie vor der Hand nicht viel erklärt; ich meine die nach Erkrankungen der Nebennieren beobachtete Bronzekrankheit (Morbus Addisonii). Der Farbstoff, der sich hier in dem Rete Malpighii, und zwar nicht selten fleckweise, in der Form des Melasma oder des Spilus, ablagert und der, wie ich wenigsten in einem Falle mit Herrn v. Recklinghausen sah, auch in dem Bindegewebe der Papillen und der Cutis vorkommen kann, gleicht in Farbe, Vertheilung und Anordnung in hohem Maasse dem der Melanosen. Andererseits findet sich in den Nebennieren, in einer zwischen Cortical- und Medullarsubstanz gelegenen, von mir als Intermediärschicht bezeichneten Lage sehr gewöhnlich ein gelbbrauner Farbstoff, der von älteren Autoren seit Bartholin öfter als atrabilär bezeichnet ist. Ja, man kann sagen, dass diese Intermediärschicht in ihrem Bau eine nicht geringe Aehnlichkeit mit gewissen Melanosen, namentlich mit melanotischen Carcinomen hat. Erwägt man nun, dass die Zerstörung der Substanz der Nebennieren durch krankhafte Vorgänge nicht selten die Bronzekrankheit nach sich zieht, so ist darin eine neue Analogie mit den Fällen von Melanose gegeben, die mit Weisswerden der Haare und Erblassen von Naevis zusammen fallen.

Endlich könnte man auch an die nach Intermittens auftretende Melanämie*) erinnern, bei welcher schwarze Körner in den zelligen Elementen der Milz und Leber, freilich nicht in Form von Geschwülsten, entstehen und später ins Blut übergehen.

Immerhin gewähren alle diese Thatsachen keinen geeigneten Aufschluss über das Wesen des melanotischen Prozesses, und wenn man auch den constitutionellen Charakter desselben noch so sehr hervorhebt, so lässt sich doch nicht leugnen, dass die Natur des Muttergewes eine weit bestimmtere und vielmehr verständliche Erläuteruug giebt. Der einzige Fall, wo dies nicht ganz zutrifft, ist die Entstehung primärer melanotischer Knoten im Unterhaut-Fettgewebe, welche zuweilen beobachtet wird. Hier kann man nur an die Erfahrung erinnern, dass atrophirendes Fett häufig sehr stark gefärbt, ja geradezu gelbbraun wird.

*) Cellularpathologie. 3. Aufl. S. 207. Fig. 83.

Digitized by Google

Diese Färbung ist ganz verschieden von der nach parenchymatösen Blutungen zurückbleibenden, die sich allerdings auch sehr weit im Unterhautfett verbreitet und hauptsächlich an dem interstitiellen Bindegewebe haftet. Hat eine von beiden Färbungen mit der Melanose etwas zu thun, so liegt es zunächst gewiss näher, an die erstere zu denken, wenn auch manche schon erwähnten (S. 219) Erfahrungen die zweite Möglichkeit unterstützen.

Aber auch in Beziehung auf diese ist zu bemerken, dass die hämorrhagische Färbung für sich in der Regel kein eigentliches Melanosen-Aussehen giebt, sondern mehr gelbe, braune, rostfarbene Zeichnungen macht. Bei den beiden gewöhnlichsten Melanosen, denen des inneren Auges und denen der Haut*), ist manchmal von Extravasationen gar nichts wahrzunehmen. Allerdings beginnt die Färbung als eine diffuse Tränkung der Zellkörper mit einem schmutzig gelbbraunen Stoff, aus dem sich erst bei einer gewissen Höhe der Erkrankung braune Körner ausscheiden. Aber ob dieser Farbstoff eingedrungen ist oder nicht, ist unbekannt. Der Anschein spricht mehr für das Erstere, da nicht selten dicht neben den gefärbten Zellen ungefärbte derselben Art liegen.

Sowohl runde, als spindel- und sternförmige Zellen können pigmentirt werden. Erreicht die Pigmentirung einen sehr hohen Grad, so zeigen freilich fast alle Zellen eine grosse Neigung, rund zu werden, und daher kommt es, dass man so häufig in den jüngeren Sarkomen nur spindelförmige, in den älteren entweder nur runde oder ein Gemisch von beiden vorfindet. Ein krebsiger Zug ist durch die Rundung der Zellen an sich nicht ausgesprochen.

Betrachten wir nun ihrer Wichtigkeit wegen die Melanosen des Auges etwas genauer, so giebt es darunter theils einfache Sarkome, theils Carcinome, theils Mischformen beider, ganz abgesehen davon, dass gelegentlich auch in anderen Geschwülsten z. B. in Gliomen, pigmentirte Stellen vorkommen. Von den Sarkomen muss man drei, dem Ausgangspunkt nach verschiedene Formen unterscheiden.

---

*) Eiselt (Prager Vierteljahrsschr. Bd. LXXVI. S. 54) berechnet unter 104 Fällen als primären Sitz der Melanose das Auge 47, die Haut (mit Einschluss der Unterhaut) 40mal. Was die Angaben über den primären Sitz in inneren Organen angeht, so betrachte ich dieselben der Mehrzahl nach als höchst zweifelhaft.

Digitized by Google

Die primär äusseren Melanosarkome des Auges kommen an denselben Stellen, wie die Melanome (S. 122), vor, nehmlich an der Hornhautgrenze, wo sie sich als flachrundliche, häufig etwas körnig oder lappig aussehende Geschwülste von graubräunlicher, brauner oder schwarzer, häufig etwas fleckiger Farbe erheben. Zuweilen wachsen sie über die ganze Hornhaut, und zwar unter dem Epithel derselben, wie ein Pannus carneus fort. Werden sie grösser, so wird auch ihre Oberfläche unregelmässiger, höckeriger, und sie stellen dann eine der von den älteren Schriftstellern unter dem Namen des Staphyloma racemosum beschriebenen Formen dar. Sie enthalten meist sehr schöne, gefärbte und ungefärbte Spindelzellen.

Fig. 149.

Diesen, gleichsam cutanen Formen zunächst stehen die orbitalen Melanosen*), welche aller Wahrscheinlichkeit nach von dem Fettgewebe der Augenhöhle ausgehen, also den subcutanen Pigment-Geschwülsten parallel sind. Sie liegen hinter oder neben dem Auge, bedingen deshalb entweder Exophthalmos (Orbitocele), oder drängen sich neben dem Augapfel hervor. Die in der Literatur aufgezeichneten Fälle**) sind zum grossen Theil schwer zu classificiren. Einerseits scheint es, dass auch hier wirklicher Krebs vorkommt; andererseits ist eine Verwechselung mit secundären, ursprünglich intraoculären Melanosen um so leichter, als diese sich nicht selten auf das Orbitalfett fortsetzen, und hinwiederum primär orbitale Melanosen später ins Auge hineinwachsen können. Wenigstens scheinen mir gewisse Fälle nicht anders erklärlich. So hat Lebert***) einen Fall, wo die

---

Fig. 149. Reines melanotisches Spindelzellensarkom der Conjunctiva und Cornea. Das innere Auge ist ganz frei. Die Geschwulst ist leicht lappig; einzelne Lappen heller, andere dunkler, alle gefleckt. (Präp. No. 676.) Natürliche Grösse.

*) Demarquay. Traité des tumeurs de l'orbite. p. 456.

**) Chomel. Nouveau Journ. de méd. 1818. T. III p. 41. Buisson. Arch. génér. 1852. Mai. p. 24. Curling. Transact. of the Path. Soc. Lond. Vol. VIII. p. 318. Lebert. Traité d'anat. path. T. I. p. 320. Pl. XLIII. fig. 8 – 9. C. O. Weber. Chirurg. Erfahrungen. S. 335.

***) Lebert. Ebendaselbst. Pl. XLIII. fig. 4 — 7. Dieselbe Beobachtung bei Sichel Iconogr. ophthalm. p. 560. Pl. LV. fig. 4 — 7.

Digitized by Google

sehr grosse (wahrscheinlich sarkomatöse) Geschwulst hinter dem Auge lag, aber einige Millimeter weit in den Grund des Auges eindrang und die Retina mitergriffen hatte. Unsere Sammlung besitzt einen ganz ähnlichen Fall: Die sehr umfangreiche Geschwulst liegt hinter dem Bulbus um den Opticus her bis dicht an die Sclerotica. Sie besteht aus mehreren, mit dicker fibröser Schale versehenen Lappen, innerhalb deren eine weichere, zum grossen Theile schwarze, zum kleineren weissliche, weichfaserige Masse aufgehäuft ist, welche fast ganz aus dicht gedrängten Spindelzellen besteht. Die helleren Theile reichen bis an die Eintrittsstelle des Sehnerven, dessen Scheide sehr verdickt ist und zunächst, nach aussen von dem Nervenstrange, eine schwärzliche Schicht umschliesst. Von der Gegend des Opticus-Eintrittes erstreckt sich eine, fast den ganzen hintern Abschnitt des Auges füllende, grossentheils schmutziggraue oder bräunlichgraue, gefleckte, in ihrem vorderen Theile fast ganz schwarze Geschwulst nach vorn, die an einer Stelle schon eine Adhärenz mit dem Hornhautrande eingegangen ist, und die gleichfalls hauptsächlich Spindelzellen enthält. Mit der Choroides hat sie nur an einer Stelle, nahe am Opticus-Eintritt, einen Zusammenhang; im Uebrigen ist diese sowohl nach Lage, als nach Aussehen ziemlich normal. Die Retina dagegen ist mit der Geschwulst innig verschmolzen. Hier scheint kaum ein Zweifel zu sein, dass die intraoculäre Geschwulst erst eine secundäre Vergrösserung der ursprünglichen Orbitageschwulst ist.

Fig. 150.

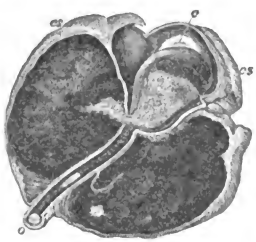

Fig. 150. Grosses orbitales Melanosarkom, in der Nähe des Opticus-Eintrittes continuirlich in das Innere des Auges reichend und hier eine bis zur Pupille vordringende Geschwulst von buntem, leicht lappigem Aussehen bildend. Das etwas comprimirte und hervorgetriebene Auge ist eröffnet und man sieht im Hintergrunde die Cornea *c* von innen. Die Conjunctiva sclerotica *cs* sehr stark verdickt, aber nicht melanotisch. Der Opticus *o* von einer zwischen dem eigentlichen Nervenstrang und dem Neurilem gelegenen melanotischen Schicht umgeben. Die Geschwulst ist an den meisten Stellen sehr weich und vielfach in fettiger Rückbildung. (Präparat No. 266. vom Jahre 1858). Natürliche Grösse.

Digitized by Google

Ganz verschieden davon sind die primär inneren Melanosarkome, welche am häufigsten von der Choroides und zwar von ihrem hinteren Theile ausgehen. Wie gross ihr Gebiet ist und wie viel namentlich von den Melanosen der Iris in dasselbe hineingehört, wird sich erst bei einer ungleich genaueren Untersuchung, als sie bis jetzt meist ausgeführt worden ist, übersehen lassen. Denn nach meiner Erfahrung muss ich erklären, dass sowohl melanotische Krebse, als Mischformen, namentlich ein Melanosarcoma carcinomatodes, an denselben Orten vorkommen. Das eigentliche Sarkom entsteht, wie es scheint, gewöhnlich in dem pigmentirten Bindegewebe der Choroides*), in der Art, dass anfangs nicht nur die Retina und Sclerotica, sondern auch das epitheliale Lager von Pigmentzellen unversehrt über die Geschwulst fortlaufen**). Später verbindet sich leicht eine Ablösung der Netzhaut durch cruente, rothe oder braune Flüssigkeit damit und es kommt vor, dass die Netzhaut unter Atrophie des Glaskörpers sich gegen die Mitte des hinteren Augenabschnittes zusammendrängt und wie ein Trichter von der Papilla optici zum Rande der Linse zieht***). Mit der Sclerotica tritt gewöhnlich bald eine Adhärenz ein, welche so innig wird, dass man glauben kann, das Gewächs gehe unmittelbar von ihr und nicht von der Choroides aus. In dem Maase, als die Geschwulst wächst, füllt sie allmählich den ganzen Raum hinter der Linse aus, drängt diese nach vorn gegen die Hornhaut, dehnt das Auge aus und bildet zugleich, unter Atrophirung der Retina, eine fast solide Ausfüllungsmaasse desselben. Früher oder später überschreitet sie die Grenzen des Bulbus und zwar je nach Umständen auf drei verschiedenen Wegen. Manchmal setzt sie sich schon früh in den Sehnerven fort, indem von der Lamina cribrosa aus zuerst schwarze Züge in dem Perineurium auftreten (Fig. 151*o*), welche sich zwischen den Nervenfasern allmählich rückwärts erstrecken und, indem sie reichlicher und dicker werden, nicht nur den Nerven aufblähen, sondern auch eine Fortsetzung der Erkrankung in die Augenhöhle und selbst in die Schädel-

*) Savenko l. c. p. 33. Tab. II. fig. 2.
**) J. W. Hulke. The Royal Ophth. Hosp. Rep. Vol. IV. P. I. p. 81.
***) Dor. Archiv f. Ophthalmologie. Bd. VI. 2. S. 248. Hulke l. c. Vol. III. No. III. p. 281. fig. A. v. Gräfe. Archiv für Ophthalm. Bd. VII. 2. S. 41.

Digitized by Google

Fig. 151.

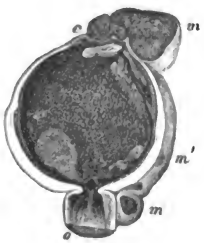

höhle möglich machen. Oder es erfolgt eine wirkliche Perforation, gewöhnlich durch den Hornhautrand (Fig. 151*c*), zuweilen durch die Sclerotica; die schwarze Masse dringt durch die Oeffnung vor und breitet sich jenseits derselben als ein schwarzer, zu Blutungen geneigter Pilz aus, welcher wächst und leicht zu ulcerösen Zuständen führt. Oder endlich, es erscheint jenseits der Sclerotica ein und der andere schwarze Knoten (Fig. 151 *m' m'*), selten in deutlichem Zusammenhange mit dem intraoculären Gewächs, meist als ein scheinbar unabhängiges Gebilde*). Indess zeigt die mikroskopische Untersuchung gewöhnlich die progressive Erkrankung der Sklerotical-Elemente. Sind einmal solche Nebenknoten vorhanden, so schreitet die Ausbreitung in der Orbita rasch vorwärts.

Sehr oft sind diese Melanosen keineswegs durch und durch gefärbt. Gerade die Sarkome sind häufig gefleckt, aus weissen oder grauen und schwarzen oder braunen Abschnitten gemischt, doch können sie auch ein ganz dichtes, sepiafarbenes Ansehen zeigen. Möglicherweise ist das gefleckte Aussehen davon abhängig, dass ursprünglich ungefärbte Gebilde, wie die Retina, der Opticus und die Sclerotica, an der Erkrankung theilnehmen und

---

Fig. 151. Choroideales Melanosarkom des Bulbus, welches nach vorn und hinten fortwuchert. Von Herrn v. Gräfe exstirpirt. Die ursprüngliche Geschwulst füllt fast den ganzen Raum des Augapfels und hat die sehr abgeflachte Linse bis dicht an die Cornea *c* vorgetrieben. Letztere ist von aussen eingedrückt durch einen grossen lappigen melanotischen Knoten *m*, der am Rande der Hornhaut von innen her durchgebrochen ist. Nach hinten finden sich mehrere kleinere, von schwieligem Bindegewebe umhüllte Knoten *m' m'* dicht an der Sclerotica und dem Opticus-Eintritt, ohne dass jedoch ein unmittelbarer Zusammenhang mit der intrabulbären Geschwulst zu erkennen ist. Der Opticus *o* zeigt eine von der Lamina cribrosa in das Perineurium (interstitielle Gewebe) streifig hineindringende melanotische Masse, während aussen im Neurilem auf der einen Seite (in der Zeichnung rechts) eine nur ganz schwach gefärbte, auf der anderen dagegen eine ganz schwarze Geschwulstmasse liegt. Die innere Geschwulst ist etwas fleckig mit helleren und dunkleren Partien. Die helleren sind zellenreicher und zum Theil in Fettmetamorphose. (Präparat No. 6. vom Jahre 1863.). Nat. Grösse.

*) Poland. Ophthalmic Hosp. Rep. 1856. July. p. 170. fig.

Digitized by Google

ungefärbte Brut liefern, aber auch schon an der ursprünglichen Choroidealgeschwulst finden sich manchmal ungefärbte Abschnitte oder Elemente. Namentlich bei den extraoculären Knoten ist nicht selten ein Theil ungefärbt, während ein anderer die dunkelste Pigmentirung zeigt. Manche Stellen sind auch ziemlich stark geröthet, denn es ist kein Zweifel, dass die Melanose regelmässig vascularisirt ist.

Im Feineren erweist sich die Geschwulst zuweilen fast allein aus Spindelzellen zusammengesetzt; sehr gewöhnlich finden sich aber auch Stern- und Netzzellen, ja nicht selten auch Rundzellen, zumal in den weicheren Theilen*). Alle sind regelmässig mit grossen, oft sehr schönen Kernen und Kernkörperchen versehen. Ihre Pigmentirung**) ist stets verschieden von derjenigen der Pigmentzellen des Epithelialstratums der Choroides und Uvea, dagegen stimmt sie ganz überein mit derjenigen der Zellen der Lamina fusca und des Parenchyms der Iris. Es ist mikroskopisch ein braunes, anfangs diffuses, später körniges Pigment. An manchen Stellen finden sich auch Blutkörperchenhaltige Zellen und freie, mehr rothe oder braunrothe Pigmentkörner, welche auf innere Hämorrhagien hindeuten. An anderen Stellen wieder findet in grosser Ausdehnung, selbst an pigmentirten Zellen, eine Fettmetamorphose statt, mit der ein Zerfall und eine partielle Erweichung verbunden ist. Die Intercellularsubstanz ist sehr verschieden, mehr entsprechend den jedesmaligen Muttergeweben. Wo die Sclerotica mit erkrankt, da sieht man zwischen den Pigmentzellen die dichtesten Faserlamellen; an der Choroides selbst liegt eine sehr zarte, schwach fibrilläre Zwischensubstanz zwischen den Zellen, nur hie und da durch einen derberen Gefässbalken oder einen Nervenstrang unterbrochen; in den innersten Theilen fehlt die Intercellularsubstanz häufig fast ganz.

Das Fortschreiten der Erkrankung studirt man am besten an der Sclerotica. Hier sieht man zuerst die Elemente sich vergrössern und die Kerne sich vermehren. Allein sehr schnell färben sich diese Elemente braun, so dass zu einer Zeit, wo die Struktur des alten Gewebes noch ziemlich unversehrt ist, schon

*) Hulke. Transact. of the Path. Soc. Lond. 1857. Vol. VIII. p. 320, 324. Pl. VII. fig. 7—8.
**) Virchow. Archiv. Bd. IV. S. 531.

Digitized by Google

eine vollständige Pigmentirung der Zellen stattgefunden hat. Diese pigmentirten Zellen theilen sich weiterhin und verzehren mehr und mehr die Intercellularsubstanz.

Dass der ursprüngliche Mutterboden, das Choroidealgewebe, die eige thümliche Richtung der Geschwulstentwickelung bestimmt, kann wohl nicht zweifelhaft sein. Freilich giebt es auch Fälle von ungefärbtem Sarkom, die primär in der Choroides auftraten. Ich habe selbst einen solchen Fall untersucht*), der nicht zweifelhaft sein konnte, da sich wesentlich Spindelzellen fanden: Hulke**) beschreibt einen ganz ähnlichen als Medullarkrebs. Möglicherweise ist hier der weniger pigmentirte innere Theil der Choroides der Ausgangspunkt. Indess kommen auch ungefärbte Sarkome, namentlich solche mit vielkernigen Zellen, an Stellen vor, wo normal fast nur pigmentirtes Gewebe liegt. Ich sah ein solches von der Iris***). Hulke beschreibt einen anderen Fall, der wahrscheinlich von der Choroides ausging†). Dass auch diese Erscheinung einen örtlichen Grund hat, bezweifle ich nicht, obwohl ich ihn nicht anzugeben vermag; jedenfalls ist das sicher, dass metastatische Melanosen im Innern des Auges kaum jemals vorkommen, ganz entsprechend dem früher von mir entwickelten Gesetze (Bd. I., S. 69). Poland††), der gerade umgekehrt die Melanose des Auges im Allgemeinen als eine secundäre Krankheit bezeichnet, verschliesst sich mit dieser Auffassung den eigentlichen Zugang zu der Erkenntniss des Vorganges.

Die Erfahrung lehrt vielmehr, dass vom Auge aus die Infektion, Dissemination und Metastase in der gefährlichsten Weise fortschreitet. Der gewöhnlichste Weg ist nach innen gegen die Augen- und Schädelhöhle hin, wo am häufigsten die weiche Hirnhaut befallen wird. Weiterhin sind es namentlich die Leber, die

*) v. Gräfe. Archiv f. Ophthalmologie. Bd. IV. 2. S. 223.
**) Hulke. Ophth. Hosp. Rep. Vol. IV. P. I. p. 85.
***) v. Gräfe. Archiv f. Ophthalmologie. Bd. VII. 2. S. 38.
†) Hulke l. c. Vol. III. p. 283.
††) Poland l. c. p. 170. Die einzigen, mir bekannten Fälle, wo man die Melanose des Auges als metastatisch ansehen könnte, beziehen sich auf äussere. In dem von Chomel (a. a. O.) war eine Orbital-Melanose mit grossen Leberknoten combinirt; in dem von Sichel (Iconogr. ophth. p 536) waren Pigmentflecke in der Sclerotica und eine Infiltration in der Scheide des Opticus bei ausgebreiteter Melanose des Gehirns und der Unterleibsorgane, aber möglicherweise bei gleichzeitiger innerer Melanose des anderen Auges.

Digitized by Google

Nieren, die Lungen, das Herz und der Digestionstractus, die Lymphdrüsen und die Schilddrüse, welche heimgesucht werden. Ob es Wanderzellen sind, welche dabei die Vermittler spielen, muss erst durch genauere Beobachtungen festgestellt werden. Der Umstand, dass selbst bei anderen Erkrankungen des inneren Auges eine bis jetzt freilich immer als rein mechanisch betrachtete*) Einwanderung von Pigment aus der Choroides in die Retina stattfindet, sowie der andere, dass man in den Gefässen der Umgebung bei Melanose Pigment gesehen haben will**), sprechen für jene Möglichkeit, welche jedenfalls das discontinuirliche Vorkommen disseminirter Melanose an den Hirnhäuten und der Parotis besser erklärt, als die Leitung blosser Flüssigkeiten.

Die Gefahr wird wahrscheinlich noch gesteigert, wenn die Melanose nicht einfach sarkomatös, sondern gemischt, sarkomatocarcinomatös ist. Ich habe das Sarcoma carcinomatodes wiederholt beobachtet, am deutlichsten in einem Falle, wo Herr v. Gräfe ein glaukomatöses Auge exstirpirt hatte, dessen hinterer Raum fast ganz von einer bunten Geschwulstmasse eingenommen war, welche nach vorn bis in das Corpus ciliare und in die Sclerotica übergriff und welche nach hinten hellbraune fungöse Wucherungen am äusseren Umfange des Bulbus erzeugt hatte. Diese letzteren sowohl, als mehrere grössere Abschnitte der inneren Masse hatten den reinen Spindelzellensarkom-Charakter, während andere innere Abschnitte, sowie die Erkrankung des Ciliarkörpers grosse Alveolen mit pigmentirtem Stroma und einem grosszelligen Alveolen-Inhalt zeigten. Nach einiger Zeit bildete sich ein Recidiv in der Orbita in der Form der Mélanose enkystée, welches fast rein carcinomatös war. —

Primäre Melanosarkome innerer Organe sind fast gar nicht bekannt. Einzelne entgegenstehende Angaben beziehen sich auf das Vorkommen anderer gefärbter Geschwülste, in welchen das Pigment aus stockendem oder extravasirtem Blute hervorgegangen war, die also dem Gebiet der eigentlichen Melanose

*) Junge. Archiv f. Ophthalm. Bd. V. 1. S. 69, 79. Schweigger. Ebendas. S. 107. Bd. V. 2. S. 221, 236. Maes in Donders Tweede jaarlijksch verslag over het Nederl. Gasthuis voor oogl[i]ders. Utrecht. 1861. Bl. 256. Bolling Pope. Würzb. med. Zeitschr. 1862. Bd. III. S. 244. A. Pagenstecher. Ebendas. S. 399.

**) Holmes Coote. The Lancet. 1846. Aug. II. 5.

Digitized by Google

nicht angehören***). Zuweilen hat man die Leber†) als Primärsitz der Melanose angeschuldigt. Allein in den meisten dieser Fälle waren doch auch Knoten in der Haut, im Unterhautgewebe oder in der Orbita vorhanden, und es ist sehr wahrscheinlich, dass diese die Primärleiden waren. Wie bei dem sogenannten Leberkrebs, so kommt es auch bei der Melanose vor, dass die metastatische Erkrankung der Leber einen Umfang erreicht, gegen welchen die Grösse der Primärknoten fast verschwindend klein ist, aber dies beweisst nur, dass die Leber ein besonders günstiger Keimboden für die Melanose ist. Ein Fall, in dem die

Fig. 152.

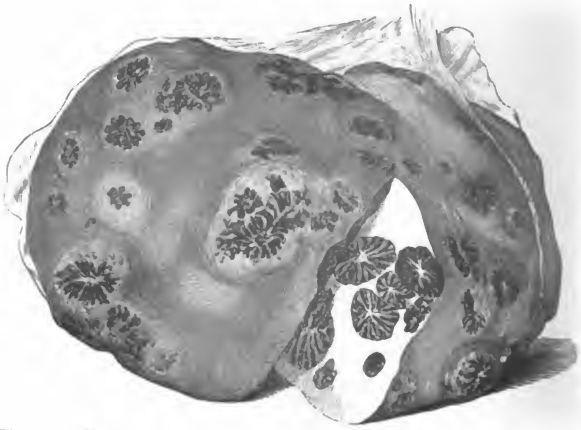

Fig. 152. Metastatisches melanotisches Radiärsarkom der Leber. Man sieht zahlreiche grössere und kleinere Hervortreibungen der Oberfläche, die meisten flachrundlich, einzelne schwach genabelt. In der Regel haben sie in der Mitte eine derbere und hellere Stelle, um welche die schwarzen Massen radiär-baumförmig geordnet sind. Auf einem Einschnitte in die Leber sieht man das Verhältniss im Innern des Organs. (Präparat No. 844 *a*.). Etwa in halber natürlicher Grösse.

*) So beschreibt Warren (Obs. on tumours p. 65) eine incystirte Muskel-Melanose, die offenbar nichts anderes, als ein alter Hämatomknoten war, und von seinem Fall von maligner Melanose im Muskel (p. 71) ist es wenigstens zweifelhaft, ob nicht die primäre Affektion einem oberflächlichen Theile angehört hat.

**) Chomel a. a. O. C. G. Natorp. Diss. sistens historiam morbi de melanosi cordis, hepatis totiusque telae cellulosae. Berol. 1836.

Digitized by Google

gewöhnlichen Primärstellen frei gewesen zu sein scheinen und doch eine höchst ausgedehnte Entwickelung eines melanotischen Spindelzellensarkoms in der Leber stattgefunden hatte, ist von Lebert*) beobachtet worden. Derselbe unterscheidet sich durch den Charakter einer mehr diffusen „Infiltration" des ganzen Organs von den gewöhnlichen Fällen der Metastase. Denn in diesen bilden sich gewöhnlich einzelne, grössere, scharf umgrenzte Kugelknoten, welche freilich sehr zahlreich sein können. Zuweilen sind sie rein schwarz oder schwarzbraun; manchmal jedoch wechseln auch in ihnen gefärbte und ungefärbte Stellen und es kommt sogar vor, dass sie den unebenen, narbenartigen Charakter rückgängiger Krebse darbieten (Fig. 152), ohne dass sie jedoch aufhören, Spindelzellen-Sarkome zu sein. In recht ausgeprägten Fällen zeichnen sie sich durch die radiäre, zuweilen fast fasciculäre Anordnung der einzelnen Geschwulsttheilchen um ein gemeinschaftliches Centrum sehr deutlich vor dem Krebse aus.

Auch die anderen Organe des chylopoetischen Systems sind der primären Melanose wenig ausgesetzt. Nur am Mastdarm ist das melanotische Sarkom als Primärleiden sicher beobachtet**), was um so bemerkenswerther ist, als dies gerade eine der Prädilectionsstellen beim Pferde ist. Dagegen sind Metastasen auf Magen und Darm, sowohl bei Melanosen der Haut, als bei denen des Auges nicht selten und sie verdienen ihrer Eigenthümlichkeit wegen eine besondere Erwähnung. Sie stehen gewissermaassen denen der äusseren Haut am nächsten, insofern sie von der Schleimhaut, also von der Oberfläche ausgehen und hier zuerst in Form der kleinsten schwarzen Flecke oder Stippchen erscheinen. Werden sie grösser, so greifen sie in das submucöse Gewebe und noch tiefer, bilden zunächst rundliche, erbsenförmige Knoten, später mehr flache oder flachrundliche Anschwellungen, die eine grosse Neigung zur Ulceration besitzen. Man findet sie zuweilen in ungeheurer Zahl durch den Magen und den ganzen

*) Frerichs. Klinik der Leberkrankheiten Braunschw. 1861. Bd. II. S. 285, 319. Fig. 20—21. Herr Frerichs hatte die Güte, mir eine colorirte Abbildung dieser Leber zu zeigen, welche das eigenthümliche Wesen dieses Falles noch deutlicher darthat, als der Holzschnitt in seinem Werke. Er erinnerte sich noch eines zweiten, ähnlichen Falles.

**) R. Maier. Bericht der naturf. Ges. zu Freiburg in Breisg. 1858. No. 30. Taf. XIV. fig. 1. Ich selbst habe einen Fall von Melanosarcoma carcinomatodes mit sehr malignem Verlauf untersucht.

Digitized by Google

Fig. 153

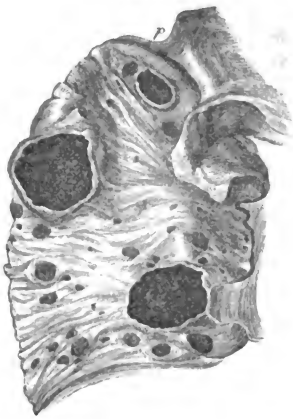

Verlauf des Darms verbreitet. Sie sind den krebsig-melanotischen Geschwüren so ähnlich, dass nur die mikroskopische Untersuchug eine Unterscheidung möglich macht.

Nicht minder auffällig sind die Metastasen auf die weichen Häute des Gehirns und des Rückenmarks, für welche es in der ganzen Geschwulstgeschichte kaum eine Analogie giebt. Sie sind gewöhnlich im höchsten Grade multipel, verbreiten sich im Umfange der Gefässe an den verschiedensten Stellen, erscheinen zuerst punktförmig, dann feinknotig und zuletzt ganz diffus, greifen später auf die Substanz des Gehirns, des Rückenmarks oder der Nerven über und bedingen so die schwersten Zufälle. In einem Falle sah ich fast die ganze Dicke des Rückenmarks von einem solchen, aus der Arachnoides spinalis hervorgewucherten Melanosarkom durchdrungen.

Fig. 153. Metastatische ulceröse Melanosarkome des Duodenums. Bei *p* der Pylorus. Neben grossen, flachen, mit dintenähnlicher Masse erfüllten Geschwüren, die einen scharf abgeschnittenen, leicht erhabenen Saum und nahezu rundliche Gestalt haben, sieht man zahlreiche miliare Knötchen bis zu blossen Flecken, die frisch fast wie Dintenflecke aussahen. (Präp. No. 844 *b*.). Nahezu natürliche Grösse. Von demselben Fall, wie Fig. 152.

Digitized by Google

Ebenso häufig und vielfach sind die Metastasen auf das Herz, wo die eigentliche Muskelwand der Hauptsitz der Erkrankung ist. Sowohl an den Vorhöfen, als an den Kammern, an den Fleischbalken und Papillarmuskeln wachsen die Knoten, manchmal ganz „interstitiell", manchmal so, dass sie über die innere oder äussere Fläche hervortreten und flach-polypöse Auswüchse darstellen. Sehr gewöhnlich finden sich einzelne, sehr schwach oder gar nicht gefärbte, namentlich eigenthümlich bräunlichgraue Knoten unter ganz schwarzen oder schwarzbraunen zerstreut.

Am seltensten werden die Knochen, nächstdem vielleicht die Sexualdrüsen betheiligt, doch kommt Beides vor*). Was die Lymphdrüsen betrifft, so werden sie oft übersprungen. Jedenfalls sind die bronchialen, mediastinalen und mesenterialen mehr zu der Erkrankung disponirt, als die peripherischen. Die Schilddrüse scheint häufiger zu erkranken, als die Milz.

Nach diesen Erfahrungen wird man wohl nicht anstehen, zu sagen: an der Spitze der bösartigen Sarkome stehen die weissen und schwarzen Medullarsarkome, und zwar kommen zuerst die Melanosarkome, dann die kleinzelligen weissen, zuletzt die grosszelligen weissen Medullarsarkome. An sie schliessen sich zunächst die durch Saftreichthum ausgezeichneten, sowie die mit besonderer Gefässentwickelung verbundenen Formen. Jedoch wird es zweckmässiger sein, die weitere Betrachtung mehr an die einzelnen Organe zu knüpfen, da nur auf diese Weise eine praktisch genügende Kenntniss gewonnen werden kann.

Ich wende mich zuerst zu den viel besprochenen Sarkomen der Knochen. Hier warne ich vor allen Dingen vor der so häufigen Verwechselung von Sarkomen der Knochen und Osteosarkomen. Osteosarkom oder richtiger Osteoidsarkom wird man am besten als Bezeichnung für diejenige Sarkom-Varietät anwenden, welche sich den Osteomen am nächsten anschliesst (S. 188, 217). Nicht jedes Sarkom der Knochen ist ein Osteosarkom in diesem Sinne; im Gegentheil giebt es zahlreiche, durchaus weiche Sarkome der Knochen, wie ja schon die neuere Lehre von den Myeloidgeschwülsten darthut. Andererseits giebt

*) Römhild (De melanosi. Diss. inaug. Hal. 1833. p. 13) berichtet einen Fall von Bergemann (Nasse. Jahrbücher f. Anthropologie und zur Path. und Ther. des Irreseins. 1830. S. 272), wo eine primäre Melanose der Milchdrüse bestanden zu haben scheint.

Digitized by Google

die aus der Beinhaut oder dem Knochen hervorwachsen. Es kommt gegenwärtig wenig darauf an, sich darum zu streiten, welche Arten von Gewächs man eigentlich Epulis nennen will, denn es lässt sich jedes Gewächs zweckmässiger in anderer Weise bezeichnen; will man den Namen beibehalten, so ist es am meisten geeignet, wie übrigens der Sprachgebrauch es gewissermaassen mit sich bringt, ihn überhaupt nur im topographischen Sinne in der Bedeutung von „Geschwulst der Alveolarfortsätze" zu gebrauchen. Es hat eine gewisse Bequemlichkeit, von einer Epulis sarcomatosa, fibromatosa, myxomatosa u. s. f. zu sprechen*).

In dem letzten Decennium ist der Name des Osteosteatoms allmählich verschwunden, und der vereinzelte Versuch Schuh's (Bd. I. S. 470), das Steatom für eine wahrscheinlich myxomatöse oder chondromatöse Geschwulstform zu retten, hat keine Nachfolge gehabt. Auch hat man seit Lobstein**) den Winddorn mehr und mehr von der Klasse der Osteosarkome abgelöst und den entzündlichen Anschwellungen angenähert. Aber auch innerhalb des Rest-Gebietes geschahen immer mehr Trennungen. Zuerst ging Müller***) vor, indem er von den gutartigen Osteosarkomen die bösartigen Schwämme oder, wie er später sagte†), die Osteoide ablöste. Darauf folgte der schon früher (S. 5, 212) erwähnte Versuch, unter der Bezeichnung der Myeloid- oder myeloplaxischen Geschwülste gerade die am meisten gutartige Form abzusondern. So blieb gewissermaassen nur noch eine kleine Gruppe übrig, und auch von dieser brachte man wieder die mehr bösartigen Formen zum Krebs, die mehr gutartigen zur fibroplastischen Geschwulst. Ja, manche gingen noch weiter und rechneten sowohl das Osteoid, als die markigen Formen der fibroplastischen Geschwulst (als Bündelkrebs) zum Carcinom. Die dadurch hervorgebrachte Verwirrung stieg noch mehr durch den Gebrauch der Wiener Schule (Rokitansky, Schuh, Wedl u. s. f.), die einfache Knochengeschwulst (das Osteom) Osteoid zu nennen (S. 2) und das Osteoid Müller's bald als ossificirtes Enchondrom, bald als ossificirten Krebs zu deuten.

*) Bardeleben-Vidal. Chirurgie. 3. Aufl. Berlin. 1860. Bd. III. S. 295. L. Saurel. Mém. sur les tumeurs des gencives connues sous le nom d'épulies. Paris et Montp. 1858. p. 15.

**) Lobstein. Path. Anat. II. S. 107, 186. Atlas. T. II. Pl. IV., VIII.

***) Joh. Müller. Ueber den feineren Bau der Geschwülste. S. 44.

†) Müller in seinem Archiv. 1843. S. 396.

Digitized by Google

Paget hat insofern für das Verständniss jedenfalls einen besseren Weg eingeschlagen, indem er das Osteoid durchweg als eine besondere, typische Varietät des Krebses, als Osteoidkrebs, auffasste, aber die Nachfolger haben zum Theil auch diese Auffassung wieder durchbrochen. So unterscheidet Wilks*) sowohl das Carcinom, als den Osteoidkrebs von dem Osteosarkom, obwohl er auch dieses als maligne, metastasirende Geschwulst nimmt und von dem Myeloid trennt, während Senftleben**) gerade das Myeloid als Osteosarkom, das Osteoid als Osteoidsarkom aufführt.

Ein grosser Theil dieser Differenzen wäre vielleicht unterblieben, wenn man sich frühzeitig daran gewöhnt hätte, den Namen des Osteosarkoms nicht zur Bezeichnung eines jeden Sarkoms, welches an einem Knochen vorkommt (Sarcoma ossium), zu gebrauchen. Hätte man auch hier nur von Sarkom gesprochen, so würde es sich von selbst ergeben haben, dass man verschiedene Varietäten desselben unterschieden und diese auf Struktur, Entstehung, Verlauf und Bedeutung geprüft hätte. Man hätte sich dann gewiss überzeugt, dass nicht einmal alle ossificirenden Sarkome zu derselben Varietät gehören, sondern dass Geschwülste derselben Species in verschiedener Weise ossificiren und von vorn herein in verschiedener Art dazu angelegt sind. Durch eine solche Betrachtung complicirt sich freilich die Lehre, und zwar um um so mehr, als ja auch ossificirende Fibrome und Chondrome, medullöse Osteome und ossificirende Krebse an den Knochen vorkommen und mit den verschiedenen Arten ossificirender Sarkome mannichfache Aehnlichkeiten darbieten können.

Meiner Meinung nach muss man vor allen Dingen die Sarkome der Knochen nach ihrem Ausgangspunkte unterscheiden. Ich setze dabei natürlich voraus, dass diese Unterscheidung sich nicht nur ausschliesslich auf die frühesten Stadien der Geschwulstbildung, bevor diese von ihrem ursprünglichen Heerde aus nach innen oder aussen um sich greift, sondern auch nur auf die Primärformen bezieht, da natürlich die secundären, namentlich die metastatischen, eine ganz andere Bedeutung haben. Insbesondere kann es sich hier nicht um die freilich seltneren Fälle

*) Wilks. Guy's Hosp. Rep. 1857. Ser. III. Vol. III. p. 150.
**) Senftleben. Arch. f. klin. Chirurgie. 1861. Bd. I. S. 134, 153.

Digitized by Google

handeln, wo ein primäres Sarkom der Weichtheile auf die Knochen übergreift.

Wie ihre nächsten Verwandten, die Chondrome, so zerfallen auch die Sarkome der Knochen am natürlichsten in zwei Hauptgruppen, in die äusseren und inneren. Jene gehen in der Regel nachweisbar von der Beinhaut aus, diese wachsen meist aus dem Mark hervor. Die periostealen sind in der Mehrzahl harte (speckige, steatomatöse) Formen, unter denen der Knochen sich in der Regel erhält, ja sogar häufig sklerotisch wird; die myelogenen dagegen pflegen weiche (im engeren Sinne fleischige, sarkomatöse oder markige, medulläre) Gewächse zu bilden, unter deren Entwickelung das Knochengewebe entweder überhaupt schwindet, oder die Knochenrinde sich zu blasigen Schalen „aufbläht". Die Fähigkeit zur Erregung ossificatorischer Vorgänge kann beiden Gruppen innewohnen, aber das periosteale Sarkom bildet mehr eine knöcherne Basis mit allerlei strahligen oder knolligen Ausläufern, das myelogene erzeugt im besten Falle eine knöcherne Schale (Cyste) oder ein knöchernes Balkenwerk.

Sehr gut sind diese Unterschiede schon von Astley Cooper hervorgehoben worden. Er unterschied*) alle Exostosen ihrem Sitze nach in periosteale und medullare, und ihrer Natur nach in knorpelige und schwammige (fungöse). Die Exostosis fungosa, die seiner Ansicht nach von maligner Natur und dem Fungus haematodes (Hey) ähnlich sei, würde also gleichfalls in zwei Formen, der medullaren und periostealen, auftreten. Dass im Grossen seine Beschreibung davon sich auf unser Sarkom bezieht, wird Niemand bezweifeln, der seine Abbildungen ansieht. Obwohl ich nun mit dem grossen Chirurgen darin übereinstimme, dass bald die Beinhaut, bald das Mark (oder, wie er sagt, die Markhaut) der Ausgangspunkt ist, so will ich doch nicht behaupten, dass das eigentliche Knochengewebe sich ganz unthätig dabei verhalte. Im Gegentheil kann es leicht bemerkt werden, dass, wenn nicht von Anfang an, so doch sehr bald im Verlauf des Leidens, das Knochengewebe mit betheiligt werden mag, und ich will daher besonders aussprechen, dass die Bezeichnung pe-

*) A. Cooper and B. Travers. Surgical essays. Lond. 1818. P. I p. 155, 165, 180. Pl. IX.

Digitized by Google

riosteal und myelogen im Folgenden nur den Hauptsitz des Uebels bezeichnen soll, und dass in Wirklichkeit oft genug Fälle vorkommen, in denen es ziemlich willkürlich ist, ob man sie als periosteal oder als myelogen bezeichnen will. —

Betrachten wir zunächst die periostealen Sarkome genauer, so finden wir, dass sie am häufigsten den Varietäten der Fibro-, Chondro- und Osteoidsarkome angehören. Gar nicht selten enthalten sie Abschnitte, welche fast rein den Charakter des Fibroms, des Chondroms, namentlich des Osteoidchondroms, oder des Osteoms an sich tragen, und von welchen aus man die allmählichen Uebergänge zum Sarkom verfolgen kann. Ihr Wachsthum beginnt aus den inneren, dem Knochen zugewendeten Schichten der Beinhaut, und manchmal erhalten sich die äusseren Schichten der letzteren noch lange als ein fibröser Ueberzug, als ein Balg, wie die älteren Schriftsteller sagten, der die Oberfläche glättet, und zugleich durch seinen Druck das Wachsthum zurückhält, verlangsamt. Die Knochenrinde läuft anfangs ganz glatt unter der Geschwulst fort, allein sehr bald pflegt sie uneben zu werden, indem die Geschwulst in die Oberfläche eingreift und sie bis auf eine gewisse Tiefe hin verändert. Ist die compakte Rindenschicht sehr dick, wie an den Diaphysen der Röhrenknochen, so erhält sie sich in der Regel zu einem beträchtlichen Theile, jedoch nur zum Theile; befinden sich dagegen nahe unter der Oberfläche spongiöse Theile, wie an den Epiphysen der Röhrenknochen, an den Zahnrändern der Kiefer, so greift die Geschwulst fast immer in die Markräume über, und es ist dann schwer, die periostealen Sarkome von den myelogenen zu unterscheiden*).

Die neuen Schichten setzen sich allerdings lagenweise auf die alten ab, aber ihre einzelnen Abschnitte fügen sich meist bündel- oder balkenförmig in senkrechter oder schiefer Richtung an die Oberfläche des Knochens, mit der sie sehr früh innig zusammenhängen. So entsteht gewöhnlich ein strahliger, radiärer Bau, ein Bündel- oder Blättersarkom, dessen einzelne Abschnitte sich beim Auseinanderreissen leicht zertheilen und ein eigen-

*) Mit Unrecht basirt Wilks auf diesen Umstand seine Unterscheidung von Osteosarkom und Osteoidkrebs, indem er dem letzteren hauptsächlich die Entwickelung in der Markhöhle zuschreibt.

Digitized by Google

Fig. 154.

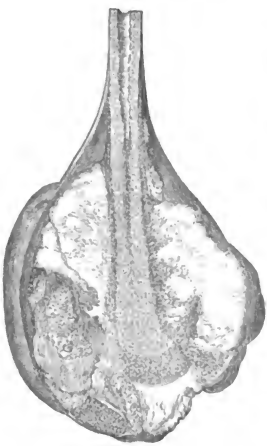

thümlich zerklüftetes Aussehen erzeugen. Erst wenn die Wucherung in die äusseren Lagen der Beinhaut oder gar in die benachbarten Weichtheile*) herübergreift, bilden sich mehr knollige, lappige, tuberöse Abschnitte, welche die Oberfläche mehr und mehr unregelmässig höckerig erscheinen lassen.

In die feinere Zusammensetzung geht von Anfang an ein gewisser, jedoch meist nur mässiger Antheil von Gefässen ein, welche sich aus den Ernährungsgefässen des Knochens und der Beinhaut hervorbilden. Die Hauptmasse des Gewebes aber ist zelliger Natur, so zwar, dass die jüngsten, also äussersten Schichten fast ganz aus Zellen zusammengesetzt sind, welche sich sehr leicht isoliren lassen, während die älteren, also tieferen und innersten Theile eine mehr oder weniger grosse Masse von fibrillärer, knorpeliger oder knöcherner Intercellularsubstanz zeigen.

Die Formen der Zellen sind überaus verschieden. Verhältnissmässig am häufigsten sind Spindelzellen, zumal in den äusseren Lagen; jedoch giebt es auch Fälle, wo fast die ganze Geschwulst ein beinahe reines Spindelsarkom darstellt. An manchen Orten findet sich hier fast gar keine Intercellularsubstanz, so dass auf einem mikroskopischen Schnitte die prächtigsten

---

Fig. 154. Mächtiges malignes ossificirendes Chondrosarcoma periosteale des Knieendes vom Oberschenkel, welches später im Text genauer beschrieben ist. Am unteren Umfange (in der Zeichnung links) liegt die an sich fast unveränderte Patella, aber sie ist durch grosse osteoide und weichere Wucherungen, welche das Gelenkende und den Knorpel überwuchern und in dieser Gegend das ganze Gelenk füllen, von dem Oberschenkel getrennt. Ueber der Patella grosse Osteoidknoten, weiterhin ein buntes Gemisch chondromatöser und ossificirender Theile. Nach oben, besonders hinten, eine ganz junge osteoide Periostwucherung. (Präparat No. 116a. vom Jahre 1859). ½ der natürlichen Grösse.

*) Wilks. Guy's Hosp. Rep. Ser. III. Vol. III. Pl. IV. fig. 12.

Digitized by Google

Spindelzellen in Masse lose herausfallen oder mit ihren Enden hervorstehen; an anderen zeigt sich zwischen den Spindelzellen ein schwaches fibrilläres Wesen, an anderen endlich nimmt dies so zu, dass man an fibromatöse Struktur erinnert wird. Die Grösse der Spindeln welchselt sehr beträchtlich; manchmal sind es ganz kleine, winzige Gebilde von grosser Schmalheit und kurzen, schmalen, fast stabförmigen Kernen; anderemal findet man ganz ausserordentlich grosse und breite, mit stattlichen Kernen und glänzenden Kernkörperchen ausgestattete Elemente. Niemals reicht aber diese Struktur in die eigentlich knorpeligen oder knöchernen Theile.

Etwas seltener und ungleich weniger verbreitet sind Rundzellen in den weicheren periostealen Sarkomen*). Allerdings finden sie sich oft genug vereinzelt zwischen Spindelzellen oder in den äussersten und jüngsten Wucherungsschichten, wo sie wohl als Bildungszellen der späteren Spindeln zu betrachten sind. Als Hauptmasse der weicheren Bestandtheile kommen sie mehr ausnahmsweise vor. Dagegen sind sie regelmässige Bestandtheile der knorpeligen Schichten, welche am häufigsten dem jungen Callusknorpel gleichen, indem die Zellen, von mässig starken Kapseln umgeben, in einer hyalinen, von etwas groben Fasern durchzogenen Grundsubstanz stecken. Sowohl diese inkapsulirten, als die freien Rundzellen sind häufig der Sitz einer Fettmetamorphose, unter deren Fortschreiten sie sich in Körnchenkugeln umbilden und schliesslich zerfallen. Anderemal sieht man sie in ähnlicher Weise, wie im rachitischen Knorpel und in Chondromen, verkalken.

Endlich die Stern- und Netzzellen gehören in den weicheren Lagen gleichfalls zu den seltneren und wenigstens nicht sehr ausgebildeten Bildungen. Nur in der Nähe der Beinhaut und an sehr festen, mehr fibromatösen Stellen finden sie sich zuweilen in sehr schöner Ausbildung. Am zahlreichsten sind sie in osteoiden und wirklich knöchernen Theilen, stets umgeben von einer sehr dichten, eng anliegenden, knorpelartigen oder verkalkten Grundsubstanz. Ihre Grösse wechselt in hohem Maasse. In den osteoiden Schichten sind sie zuweilen sehr klein und fein,

*) John H. Bennett. On cancerous and cancroid growths. p. 104. fig. 121. Friedberg. Chirurgische Klinik. Jena. 1855. S. 299.

Digitized by Google

zuweilen aber auch recht gross; in den jungen Knochenschichten, zumal bei schneller Ossification, haben sie öfters eine ganz ungewöhnliche Grösse und hängen untereinander auch wohl durch ganz breite, fast kanalartige Fortsätze zusammen.

Vielkernige Zellen kommen öfters vor, jedoch in meist mässiger Grösse, so dass sie den Charakter wahrer Riesenzellen (Myeloplaxen, Mutterzellen) seltener erreichen. Ist dies der Fall, so erscheinen sie manchmal als Andeutung einer Art von Markraumbildung in fibroiden oder osteoiden Schichten. Am häufigsten sind sie in jenen periostealen Kiefer-Sarkomen, die man als Epulis bezeichnet. Die Zellkörper werden hier so gross, dass sie nach ihrem Ausfallen Löcher (falsche Alveolen) zurücklassen, die vom blossen Auge deutlich zu erkennen sind Auch können sie in einzelnen Theilen so zahlreich sein, dass sie wirklich die grössere Masse der Geschwulstsubstanz ausmachen*). Diese Formen mag man als Riesenzellensarkome bezeichnen (S. 213).

So sehr man nun geneigt sein könnte, nach der Form der Zellen die Sarkom-Varietät zu bezeichnen oder gar diese Varietäten zu unabhängigen Species zu erheben, so wenig ist dies zulässig. Was sollte es nützen, die weichen medullären (multicellularen) und die knorpeligen Sarkome zu vereinigen, bloss weil beide runde Zellen enthalten? oder die fibrösen mit den knöchernen zusammenzulegen, weil beide Netzzellen enthalten können? Noch mehr liegt das Unzulässige einer solchen Terminologie auf der Hand, wenn man erfährt, wie häufig in derselben Geschwulst die verschiedensten Varietäten vereinigt sind, ja wie ganz reine Formen unter den periostealen Geschwülsten fast gar nicht vorkommen. Denn die meisten Spindelsarkome enthalten wenigstens stellenweise eine gewisse Zahl von Rundzellen, und sowohl die Chondro-, als die Osteosarkome sind in grossen Abschnitten gewöhnlich aus Spindelzellen zusammengesetzt. Ja, gerade die beiden Zellenformen, auf welche man am meisten Gewicht gelegt hat, die Spindelzellen (fibroplastischen Körper) und die vielkernigen Riesenzellen (Myeloidzellen, Myeloplaxen) kommen in so inniger Vereinigung neben einander vor, dass man

*) Förster. Atlas der mikroskop. pathol. Anatomie. S. 24. Taf. II. Fig. V.

Digitized by Google

ar nicht von einander trennen kann*). Zieht man endlich rwägung, dass auch noch Combinationen von Sarkom mit s**) und Kystom gefunden werden, so dürfte es sich wohl ehlen, wenigstens die Anschauung von der Einheit der Sar- e festzuhalten, eine Anschauung, deren Berechtigung vom tischen Standpunkte aus auf das Bestimmteste bewiesen wer- kann.

Man überzeugt sich davon, wie ich schon vor langer Zeit her- gehoben habe***), am besten an solchen periostealen Sarko- , welche in regelmässiger Aufeinanderfolge von aussen nach en zuerst ein weiches Gewebe enthalten, das ganz regelmässig h innen hin in hyalinen oder osteoiden Knorpel übergeht, auf zuletzt Knochen folgt, der sich aus diesem Knorpel ent- kelt. Die runden oder eckigen Zellen der markigen Schicht rden dabei nach und nach Knorpel- und endlich Knochenzellen. er auch Spindelzellen und Netzzellen können diese Uebergänge chen, wenn sie noch nicht über ein gewisses Maass der Grösse aus entwickelt sind, denn im letzten Falle persistiren sie als che. Bei diesen Umwandlungen geschieht zugleich eine all- hliche Umbildung der ursprünglich fibrillären Intercellularsub- anz in homogene, sklerotische und schliesslich verkalkende asse, und kaum irgendwo kann man mehr überzeugende Bilder eses umittelbaren Zusammenhanges gewinnen.

Ich will damit keineswegs aussagen, dass in jedem Fall ie später knöcherne Masse durch alle diese Stadien hindurch- eht. Manchmal ist ein Theil der knöchernen Basis als eine ehr hyperplastische Bildung zu betrachten, welche sich, wie die ewöhnliche Periostose, unmittelbar aus wuchernden Periostschich- en bildet, ohne dass ein eigentlich sarkomatöses Vorstadium be- teht. Wenn man die allerjüngsten Anfänge mancher Osteoid- arkome untersucht, so machen sie den Eindruck einer reinen Hyperplasie des Knochens (supracorticale Hyperostose); erst nach und nach erhebt sich darüber die sarkomatöse Schicht, welche um so deutlicher wird, je grösser die Geschwulst an- wächst. Aber auch von dieser ossificirt später wieder ein Theil,

*) Förster. Ebendas. S. 56. Taf. X. Fig. III.
**) Wilks. Guy's Hosp. Rep. 1857. Ser. III. Vol. III. p. 151.
***) Virchow. Archiv (1849) Bd. III. S. 224.

Digitized by Google

und so entstehen jene oft so umfangreichen Knochenmassen, die man am besten nach der Maceration*) und Ablösung der Weichtheile in Form mächtiger Osteome die Knochen umgeben sieht. Aber auch im Innern des Knochens, sowohl in der eigentlichen Markhöhle, als in den Räumen der spongiösen Substanz bildet sich neuer Knochen durch fortschreitende Ossification theils des Markgewebes, theils des an seiner Stelle entwickelten Geschwulstgewebes, (Fig. 155.), zuweilen in so grosser Menge, dass das letztere gänzlich schwindet und ein Zustand elfenbeinerner Sklerose eintritt**).

Fig. 155.

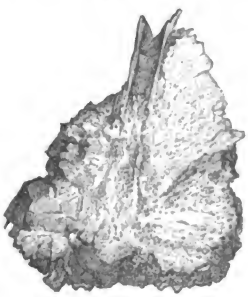

Der entstehende Knochen hat zuweilen eine sehr abweichende Zusammensetzung. Er enthält nicht selten verhältnissmässig grosse und mehr rundliche Knochenkörperchen, zuweilen mit ungewöhnlich grossen Fortsätzen, so dass ein breites Kanalnetz durch das Gewebe zieht***). In diesem Falle zeigt der Knochen schon für das blosse Auge ein mehr trübes, kreidiges Aussehen, nicht das graugelbliche oder weissliche, durchscheinende Aussehen des gewöhnlichen Knochens. Anderemale dagegen finden sich gewöhnliche Knochenkörperchen, zuweilen in regelmässig geschichteten, auch wohl concentrischen Lamellen. Dann entsteht ein sehr

---

Fig. 155. Durchschnitt eines macerirten Osteoidsarkoms des Knieendes vom rechten Oberschenkelbein aus der Würzburger Sammlung (No. 364. Hesselbach. Beschreibung der path. Präparate S. 130). Der Umfang der Geschwulst beträgt 22½ Zoll, ihr Gewicht 3 Pfd. Sie hat eine etwas lose, bimsteinartige Beschaffenheit, geht nach aussen in eine leicht radiäre Masse über, füllt zum Theil die Markhöhle, umwuchert die Gelenkknorren, lässt aber die Gegend des Knorpels frei.

*) Howship. Pract. observ. in surgery and morbid anatomy. Lond. 1816. p. 443. Pl. VI. fig. 2. A. Cooper. Surg. essays. Lond. 1818. P. I. p. 182. Pl. IX. fig. 5–6. Gluge. Atlas der path. Anat. Lief. 12. Taf. IV.

**) R. Volkmann. Bemerkungen über einige vom Krebs zu trennende Geschwülste. Halle. 1858. S. 18. Taf. I. Paget. Lectures on surg. path. Vol. II. p. 498. fig. 65. Wilks. Guy's Hosp. Rep. Ser. III. Vol. III. p. 159. Pl. IV. fig. 10.

***) Virchow. Würzburger Verhandl. Bd. I. S. 197.

Digitized by Google

compakter und schwerer Knochen. Endlich kommt es nicht selten vor, dass, bald in sehr grosser Ausdehnung, bald nur in kleinen Nestern oder Inseln überhaupt keine regelmässige Ossifikation, sondern eine einfache Verkalkung (Petrifikation) des Gewebes stattfindet, sowohl bei Chondrosarkomen, als bei Osteoidsarkomen. Bei den ersteren hat diese Verkalkung denselben Charakter, wie bei den Enchondromen (Bd. I., S. 474); bei den Osteoidsarkomen bildet sich manchmal ein ausgedehntes Netz verkalkter Substanz, welches in einer homogenen, an den Rändern kugelige Kalkkörner enthaltenden Grundsubstanz sehr unregelmässig zackige Figuren verästelter Zellen erkennen lässt, oder welches auch wohl ganz ausgedehnte Verkalkungen einzelner Bündel des Grundgewebes erzeugt*).

Grohe**) unterscheidet darnach zwei verschiedene Formen des Osteosarkoms, von denen er die eine als spongioides oder osteoides, die andere als ossificirendes Sarkom bezeichnet. Ich möchte nicht glauben, dass es sich empföhle, diese beiden Arten als wirkliche Varietäten oder Unterspecies zu behandeln, da die blosse Verkalkung immer nur ein niederes Stadium der wahren Verknöcherung darstellt und sich in dieselbe fortbilden kann, wie es ja auch im normalen Gange der Verknöcherung der Fall ist. Man findet daher nicht selten beide Zustände in derselben Geschwulst neben einander; gewöhnlich sind dann die weicheren, mit dem Messer noch schneidbaren, meist äusseren Theile blosse Verkalkung, die harten, nur durch Schleifen genauer zu behandelnden, gewöhnlich mehr inneren Stellen wahre Verknöcherungen. Beim Maceriren unterscheiden sie sich höchst auffällig. Die unvollständig ossificirten oder blos verkalkten Theile geben eine brüchige, leicht zerfallende, zuweilen mehr mörtelartige Masse von grosser Leichtigkeit; die vollständig ossificirten stellen ein dichtes, manchmal ungemein schweres, fast bleiern schweres, elfenbeinernes Gebilde dar.

In jedem Falle ist es von Interesse zu sehen, wie wenig die normalen Knorpel von dem Sarkom angegriffen werden. Bei den so häufigen Sarkomen der Enden der Röhrenknochen (Fig. 154., 155.) bleibt der Articularknorpel fast regelmässig erhalten, wenn

*) Rokitansky. Allg. path. Anat. Wien. 1855. S. 182. Fig. 78.
**) Vidal-Bardeleben. Chirurgie. 4. Ausg. Bd. I. S. 558.

Digitized by Google

auch die Erkrankung bis unmittelbar an ihn heranreicht. Die Masse der Geschwulst kann allmählich von aussen her den Knorpel umwuchern, gegen das Gelenk heranrücken oder selbst in dasselbe eindringen (Fig. 154.), aber der Knorpel erhält sich. Bei jungen Individuen, wo der Intermediärknorpel noch die Epiphyse trennt, erhält sich derselbe in dem Zustande, in dem er sich gerade befindet. Ebenso verhalten sich die Intervertebralknorpel, die Rippenknorpel u. a. bei Sarkomen der Nachbarknochen. Sie dienen als sequestrirende Körper.

Dagegen greift, wie schon erwähnt, die Sarkomatose, wenngleich sie ursprünglich eine blos periosteale war, sehr bald auf die Knochenrinde und in späterer Zeit auf die benachbarten Weichtheile über, sie wirkt also infektiös.

Die Art der natürlichen Verbindung zwischen der Beinhaut und den Nachbartheilen ist für die Leitung des Prozesses bestimmend. Sehnen, Nerven und Gefässe, die lose neben den Knochen vorüberlaufen, bleiben oft lange unversehrt; die Geschwulst umwächst sie und bekommt dadurch an ihrer Oberfläche Furchen und Rinnen, wie wir sie in ähnlicher Weise bei den Chondromen (Bd. I., S. 490) kennen gelernt haben. Muskeln dagegen, die von dem erkrankten Knochen entspringen, Ligamente, welche sich an ihm befestigen, werden leicht mitergriffen; namentlich leidet das weichere, parosteale Bindegewebe.

Diese fortschreitende Infektion erklärt es, dass bei blos oberflächlicher und beschränkter Abtragung der Geschwülste so leicht locale Recidive, bald an den Knochen, bald an den Weichtheilen eintreten, während eine mit ergiebiger Resection, Amputation oder Exarticulation vorgenommene Abtragung in einem gewissen Zeitraume sichere und dauernde Heilung gewährt. Die Entwickelung in den Weichtheilen ist zunächst gleichfalls eine weiche, häufig eine fast markige, zellenreiche Wucherung, aber später kann auch sie zur Ossifikation fortschreiten. Die fortschreitende Erkrankung erklärt es endlich, dass sich der Prozess zuletzt von einem Knochen auf den anderen fortsetzt. In einem Fall*) fand ich, dass die Wucherung von dem Ende des Femur in das Kniegelenk und von da durch die Ligamente in den Kopf der Tibia hineingegangen war; in letzterem fand sich

*) Präparat No. 507.

Digitized by Google

ein ganz beschränkter, kaum Kirschengrosser Knoten*). Auch lassen sich jene Fälle nur als infektiöse deuten, wo an platten Knochen eine doppelseitige Geschwulstbildung erfolgt. Ich erwähne nur den merkwürdigen Fall einer fibroplastischen Geschwulst des Schädels von Dumas**), welche sich zugleich durch ihr langsames Wachsthum (durch 20 Jahre hindurch) und durch ihre Multiplicität auszeichnete.

Aber die Infektionsfähigkeit dieser Sarkome ist keine blos örtliche, sie kann auch in der Form eigentlicher Metastase auftreten. Schon vor Joh. Müller ist eine Reihe von Fällen bekannt geworden, in denen sich theils nach der Entfernung von knöchernen Geschwülsten am Knochen, theils ohne dieselbe, bei ungestörtem Fortgange der Erkrankung, knöcherne Geschwülste in inneren Organen fanden. Müller***) selbst hat eine Reihe älterer Beobachtungen zusammengetragen, von denen es natürlich nicht sicher ausgemacht werden kann, ob sie gerade in diese Kategorie gehören. Nachdem wir gegenwärtig wissen, dass auch Chondrome metastasiren können, ist es namentlich zweifelhaft, ob die berühmten Fälle von Cheston †) und Pott ††) zu den Sarkomen gerechnet werden dürfen. Dagegen scheint dies kaum zweifelhaft von dem Fall Phil. v. Walther's †††), den nachträglich Weber*†) genauer untersucht hat. Es konnte darnach als festgestellt angesehen werden, dass sowohl die Lymphdrüsen, als die Lungen und die Pleura von ähnlicher Erkrankung secundär befallen werden können und es rechtfertigte sich, wenn Müller diese bösartigen Schwämme besonders auszeichnete.

Wenn eine grosse Zahl späterer Beobachter die Thatsache der Bösartigkeit wohl anerkannten, aber derartige Geschwülste zu den Krebsen rechneten, so übersahen sie zum Theil, dass das Vorkommen ossificirender Krebse Müller **†) nicht entgangen

*) Vgl. einen ganz ähnlichen Fall bei Müller in seinem Archiv. 1843. S. 412. Derselbe Fall bei Ruffmann Tumoris osteoidis casus singularis. Diss. inaug. Berol 1843. p. 16.

**) Dumas. Gaz. des hôp. 1858. No. 13.

***) Joh. Müller in seinem Archiv. 1843. S. 414 folg.

†) Cheston. Philos. Transact. 1780. Vol. LXX. p. 323, 578. Pl. VII., VIII., XIII., XIV.

††) Pott. Philos. Transact. 1740. p. 616.

†††) Phil. v. Walther. Journal. Bd. V. S. 290.

*†) Weber bei Müller a. a. O. S. 418.

**†) Müller a. a. O. S. 429.

Digitized by Google

war, dass er aber mit gutem Grunde beide Kategorien von einander getrennt hatte. Ich kann dem nur beistimmen. Freilich habe ich in einigen Fällen am Umfange grösserer Osteosarkome, in den jüngsten, noch weichen und stark wuchernden Schichten eine Art von alveolarem Bau gefunden, indem mehrere Zellen gruppenweise in einzelnen Hohlräumen lagen. Aber einerseits bemerkte man, dass auch solche Zellen sich mit anfangs schwachen, später stärkeren Schichten von Intercellularsubstanz bekleideten und allmählich eine knorpelige oder osteoide Beschaffenheit annahmen, andererseits zeigten gerade die metastatischen Knoten diesen alveolaren Bau nicht. In einem Falle war überdies eine Metastasenbildung nicht einmal bekannt geworden.

Ich habe dreimal Gelegenheit gehabt, die metastatische Form des periostealen ossificirenden Knochensarkoms zu untersuchen:

In der Würzburger Sammlung*) befindet sich ein von Dr. Jäcke geschenktes Präparat von einem 28jährigen Soldaten, der nach einem schweren Fall ein „Osteosteatom" unter dem linken Oberarmkopf bekommen hatte. Dasselbe bildet eine starke Geschwulst, welche über die Oberfläche des Knochens hervortritt und sich pilzförmig über dieselbe herüberschlägt, so dass auf einer längeren Strecke das Periost die Geschwulst von dem Knochen trennt. Nach der Beschreibung von Münz bestand das Gewächs äusserlich aus einer röthlich weissen, ins Gelbliche ziehenden, dem Fungus medullaris ähnlichen Masse; innerlich war es fest und knöchern. Das Gelenk und die Scapula waren frei, die Muskeln um die Geschwulst gleichfalls, dagegen erstreckte sich das Gewächs über den fibrösen Theil der Gelenkkapsel hinweg. Bei der mikroskopischen Untersuchung fand ich die äussere Masse aus einer sehr dichten Anhäufung grosser Spindelzellen gebildet, zwischen welchen fast gar keine Intercellularsubstanz lag; die innere Masse deutlich knöchern. Die alten Grenzen des Knochens sind noch erhalten, aber das spongiöse Gewebe desselben ist ganz elfenbeinern und zwar weit über die äusseren Grenzen der Geschwulst hinaus. — In den Lungen und zwar hauptsächlich in der rechten sassen die Metastasen. In letzterer zählte ich mehr als 50 erbsen- bis wallnuss-, sowie 7 apfelgrosse Knoten, von denen mehrere noch weich, die meisten aber verknöchert und elfenbeinern waren. Viele sassen äusserlich und traten über die Oberfläche der Lunge, welche wie im höchsten Inspirationszustande ausgedehnt war, hervor, andere hatten eine ganz tiefe Lage. In der Vena axillaris war frisch ein markiges Coagulum bemerkt worden.

Einen zweiten Fall**) konnte ich in Berlin bei einem 22jährigen Schlosser

*) Präparat No. 801. (Johann Vogt, Soldat, früher in Griechenland, später in Germersheim dienend, wo er an Intermittens litt, kam am 1. Januar 1839 in das Würzburger Militairspital und starb daselbst am 1. April).

**) Präparate No. 16a – d vom Jahre 1858.

Digitized by Google

untersuchen, der nach einem kurzen Aufenthalte in der Charité gestorben war. Nach seiner Angabe früher stets gesund und kräftig, war er vor etwa 10 Wochen beim Herausteigen aus einem Keller auf das rechte Knie gefallen, und hatte dabei eine heftige Erschütterung verspürt, aber aufstehen und herumgehen können. Erst einige Tage später hatte sich plötzlich eine Anschwellung des rechten Oberschenkels mit Röthung der Haut gezeigt, die täglich zunahm und heftige Schmerzen erzeugte. Im Stettiner Krankenhause hatte man eine Incision gemacht, allein die Geschwulst hatte sich darnach nicht vermindert, vielmehr hatte sich eine übelriechende, sehr reichliche Absonderung, Fieber und schnelle Abmagerung eingestellt. Unter Zunahme dieser Erscheinungen erfolgte der Tod durch Erschöpfung. Die Autopsie ergab zunächst eine ausgedehnte, eiterig-brandige Phlegmone der Weichtheile des Schenkels mit puriformer Füllung der Lymphgefässe und ausgedehnter, zum Theil schmelzender Thrombose der Venen, sodann eine sehr umfangreiche, bis auf die Beinhaut dringende Jauchehöhle, welche den Knochen auch nach hinten umgab und hier von der Gegend der Kniekehle bis nahe an das Becken reichte. In der Jauchehöhle fanden sich zahlreiche, theils lose, theils noch fetzig anhängende Theile einer knöchernen Geschwulst; ringsumher waren die Wandungen der Höhle von solchen Theilen durchsetzt. Bei genauerer Untersuchung zeigte sich, dass der Grund der Jauchehöhle, welcher, wie erwähnt bis auf den Knochen reichte und zwar ungefähr auf die Mitte der Diaphyse stiess, rings umgeben war von einem harten Wall von Geschwulstmasse, die überwiegend aus einem porösen, dicht bimsteinartigen Knochengewebe gebildet wurde, und die zum Theil fest dem alten Knochen aufsass, zum Theil mit dem Periost, wie frischer Callus, im Zusammenhang von der Oberfläche des Knochens abgezogen werden konnte. Rechnete man die ulceröse, mit nekrotischen Geschwulstmassen gefüllte Höhle mit zur Geschwulst, so maass diese in perpendiculärer Richtung 14 Cent. Aber ringsum fanden sich auch die benachbarten Weichtheile, insbesondere die Muskeln, von beträchtlichen, zum Theil faustgrossen Geschwulstmassen eingenommen. Diese reichten bis an die äussere Schenkelfascie, mit der sie noch innig zusammenhingen. An den meisten Stellen fand sich derselbe, etwas mürbe, fein bimsteinartige, brüchig und mit dem Messer leicht zu schneidende, junge Knochen, wie in der Tiefe; am Umfange sah man denselben stellenweise übergehen in sklerotische, hier und da fast knorpelartig aussehende, jedoch mehr faserige oder balkige Züge. An manchen Stellen, und so auch am Periost unterhalb der Geschwulst war die Masse weicher, homogener und von mehr markigem Aussehen; an anderen endlich trat ein mehr schwammiges, blutreiches Gewebe hervor. Die mikroskopische Untersuchung ergab überwiegend jungen, spongioiden Knochen, wie man ihn bei frischer periostealer Knochenbildung gewöhnlich findet; er ging zunächst hervor aus osteoidem Knorpel mit kleinen Netzzellen, wie ihn das Osteoidchondrom besitzt (Bd. I., S. 530). Allein weiterhin am Umfange fand ich Stellen, die fast ganz aus grossen Spindelzellen mit wer[illegible] Intercellularsubstanz bestanden; sie gingen hier und da in [illegible], aber sehr dicht gedrängte Zellengruppen

Digitized by Google

über, in denen fast alle Intercellularsubstanz fehlte und die ein eigentlich markiges Aussehen erzeugten. Endlich hatten grosse Abschnitte des jüngeren Gewebes ganz die Struktur des Myxosarkoms: runde, verschieden grosse, zum Theil sehr umfangreiche Zellen lagen in einer sehr losen und weichen, theils fibrillären, theils netzförmigen, theils homogenen Intercellularsubstanz, meist vereinzelt, doch stellenweise auch gruppirt. Ein eigentlich alveolarer Bau zeigte sich nirgends; wo die Struktur ihm am nächsten kam, da ergaben sich die scheinbaren Alveolen als Gefässdurchschnitte. Gerade in den schleimigen Abschnitten hatte sich hier und da eine fast rein telangiektatische Einrichtung ausgebildet, so dass zwischen den varicösen, ziemlich dickwandigen Gefässen nur ganz spärliche Lagen myxosarkomatösen Gewebes lagen. Wahrer Knorpel war nirgends vorhanden; wohl aber hatten hier und da einzelne Schleimzellen isolirbare Kapseln um sich. Endlich bestand an einzelnen Abschnitten sehr ausgedehnte Fettmetamorphose der Zellen. — Es wurde nun das Oberschenkelbein der Länge nach durchsägt. Darnach fand sich, dass die Rinde desselben überall nicht blos unversehrt, sondern auch sehr dick und fest war. Aeusserlich war sie fast ihrer ganzen Ausdehnung nach mit einer 1—4 Cent. dicken periostealen Knochenlage bedeckt, über welcher sich nach oben hin noch 5—6 Cent. weit über die scheinbare Geschwulstgrenze hinaus eine junge Osteoidwucherung erhob. In der sonst mit fettreichem Mark gefüllten Markhöhle des Knochens und zwar gerade unter der Mitte der Jauchehöhle lagen zwei gesonderte Geschwulstknoten dicht neben einander: ein grösserer, 12 Millim. im Durchmesser haltender, fast vollkommen kugeliger, derber, vom Centrum aus radiär gestreifter unmittelbar unter der Rinde; ein etwas kleinerer, mehr flacher, durch eine Marklage von der Rinde getrennt. Beide bestanden aus Knochenknorpel und netzförmiger, junger Knochensubstanz. — Weiterhin waren die Lymphdrüsen der Inguinalgegend bis in das Becken hinein beträchtlich vergrössert, in ihrer Rindenschicht theils markig, theils schieferig, jedoch ohne alle Verknöcherung; die mikroskopische Untersuchung zeigte darin nur kleinzellige, lymphatische und eiterige Zellen, sowie Lymphgerinnsel. Dagegen waren die Lungen mit knöchernen, sehr harten, zum Theil stachelig anzufühlenden Knoten durchsetzt, die rechte stärker als die linke. Dieselben sassen zum grössten Theil im Lungenparenchym selbst und zwar meist inmitten der Lobuli, hatten häufig kaum die Grösse eines Hanfkorns und fühlten sich dann von aussen, wie die sogenannten obsoleten Miliartuberkeln, an. Sie hatten meist eine rundliche oder eckige Gestalt, waren fast ganz knöchern, von gelblich bimsteinartigem Aussehen und schwer zu schneiden. Wo sie an die Oberfläche traten, da war die Pleura gewöhnlich zu einer knorpelig aussehenden, rundlichen Platte verdickt, an welche sich nach innen die knöcherne Masse ansetzte. Nur an wenigen Stellen hatte die Pleura-Affektion einen mehr selbständigen Charakter angenommen, und an einer Stelle erhob sich ein nach aussen flacher, nach innen breit gestielter, halb fibröser, halb knöcherner Polyp über die Fläche. Das Mikroskop zeigte überall junges Knochengewebe, welches im Umfange, jedoch nur in sehr geringer Ausdehnung, von fibrösem Gewebe oder Knochenknorpel

Digitized by Google

umgeben war. An einer einzigen Stelle, nahe an der Lungenwurzel, fand sich ein Kirschkerngrosser, weicher Knoten, welcher im Bau mit den äusseren Theilen der Schenkelgeschwulst übereinstimmte. Er enthielt zahlreiche, zum Theil grosse Zellen, an manchen Stellen nur spindelförmige mit schwach fibrillärer Intercellularsubstanz, an vielen rundliche, in grösseren Gruppen und Haufen, fast krebsartig angeordnet. —

Der dritte Fall kam mir 1859 zu Händen*). Herr Wilms setzte bei einem 18jährigen Mädchen das Bein wegen einer colossalen Geschwulst des linken Oberschenkels ab. Dieselbe umfasste die untere Hälfte des Os femoris, besonders in der Nähe des Kniegelenkes, welches in bedeutender Weise mitergriffen war. Sie bildete eine 21 Cent. hohe, in ihrem unteren Theile durchschnittlich 18—19 Cent. dicke, äusserlich im Grossen kegelförmige und glatte, nur hier und da mehr knollig anzufühlende, äusserst harte Masse. Nachdem sie durchschnitten war (Fig. 154.), sah man, dass sie sich am stärksten nach vorn und den Seitentheilen entwickelt hatte und hier eine 8—10 Cent. dicke Auflagerung auf den Knochen bildete. Die Grenze des letzteren war überall deutlich zu erkennen. Seine Markhöhle und die spongiöse Substanz des unteren Endes waren wenig verändert, am wenigsten die eigentliche Epiphyse; oberhalb des Intermediärknorpels, der nur noch sehr schwach angedeutet war, zeigte sich eine leichte Verdichtung, jedoch weder eine Sklerose, noch eine weiche Geschwulstbildung im Innern. Auch der Gelenkknorpel war überall erhalten und fast gar nicht verändert; die Knochenrinde liess sich durchweg verfolgen, indess war sie äusserlich von der Geschwulst etwas angefressen. Nach oben hin, besonders an der hinteren Seite, setzte sich noch 9 Cent. hoch über die eigentliche Geschwulstgrenze hinaus eine stellenweis 5—6 Millim. dicke, poröse, jedoch ziemlich feste Knochenauflagerung fort, welche an manchen Orten über das Periost in die anstossenden Weichtheile hinübergriff. Die Geschwulst selbst hatte in ihren verschiedenen Abschnitten eine sehr verschiedene Zusammensetzung; während sie in grossen Theilen eine ganz knöcherne, stellenweis sogar elfenbeinerne Beschaffenheit darbot, waren andere von einem bläulich weissen, ganz und gar knorpeligen Ansehen; andere wiederum, und zwar namentlich die jüngsten und äussersten waren weich, mehr weisslich oder röthlich, hier und da geradezu markig. Die Anordnung der Gewebstheile war am Knochen selbst meist eine radiäre, jedoch zeigten sich überall im Umfange, wo die Geschwulst in die Weichtheile, namentlich die Muskeln übergriff, kleinere Lappen oder grössere Knollen. Dies war besonders hinten der Fall, wo ein Faustgrosser, hart-weicher Knoten die Gegend der Glandula lymphatica poplitaea einnahm. Nach vorn hin drang eine mächtige Geschwulstmasse in die Gelenkhöhle und deren Ausstülpung unter dem Tendo extensorius ein, füllte die letztere gänzlich, bildete hier zunächst oberhalb der Patella einen grossen, fast ganz knöchernen Knollen von Patella-ähnlicher Gestalt, der fast 8 Cent. hoch, 2—3 dick war und an einer Stelle eine cystoide

*) Präparat No. [illegible] u. b. vom Jahre 1859 (Fig. 154).

Digitized by Google

Höhle enthielt; weiterhin schob sich eine 2 Cent. dicke, ganz elfenbeinerne Masse zwischen Patella und Oberschenkelknochen in das Kniegelenk ein, beiderseits mit dem Knochen verwachsen; von hier aus schloss sich eine nur zum Theil verknöcherte, meist weiche und mehr radiär-balkige Geschwulstmasse an, welche den äusseren Condylus ganz umhüllte und die äussere Hälfte der Gelenkhöhle bis zum Lig. cruciatum gänzlich ausfüllte, während die innere Hälfte ganz frei und der Condylus internus ganz normal waren. Beiderseits hing die letzterwähnte Geschwulstmasse mit den Knorpelüberzügen des Os femoris und der Tibia zusammen, indem die oberflächlichen Knorpeltheile in ein faseriges Gewebe umgewandelt waren, welches continuirlich in die noch erhaltenen tieferen Knorpeltheile fortging. Nur im Umfange des Gelenkknorpels und an der Eminentia intermedia war die Tibia rauh und etwas angefressen, doch fand sich auf einer Sägefläche ihr Inneres ganz normal. — Die mikroskopische Untersuchung zeigte an den bläulichen Stellen deutlichen Knorpel mit grossen, runden Zellen, mässig dicken Kapseln und einer hyalinen, von steifen Fasern durchzogenen Intercellularsubstanz. Hier und da verkalkte derselbe unmittelbar; gewöhnlich ging er allmählich in ein osteoides, sklerotisches Gewebe über, dass seinerseits in regelmässiger Weise ossificirte. Gegen die weicheren Theile hin nahmen die Zellen an Grösse und Zahl zu, viele hatten ein eckiges, zuweilen sternförmiges Aussehen und manche erreichten ziemlich bedeutende Grössenverhältnisse. Gleichzeitig war hier die Intercellularsubstanz spärlicher, nicht knorpelig, sondern rein bindegewebig. Ohne diese letzteren Stellen würde man die Geschwulst als einfaches ossificirendes Enchondrom haben bezeichnen können; Alles zusammengenommen, kann sie wohl nur als Chondrosarkom angesehen werden.

Fig. 156



Nicht lange nachher starb die Kranke an einer sehr ausgebreiteten Bronchopneumonie, hauptsächlich der Unterlappen, welche hier und da grössere knotige Heerde erzeugt hatte. Ausser-

Fig. 156. Metastatische Knoten der Lunge von dem in Fig. 154. abgebildeten malignen Chondrosarkom. Die Zeichnung stellt einen kleinen Theil des Durchschnittes der Lunge dar, welche zugleich von Bronchopneumonie verändert war. *a* ein grösserer, innen verkalkter, aussen knorpeliger Knoten, von einem Hepatisationsknoten grossentheils umfasst. *b* ein kleinerer, rein knorpelig-fleischiger Knoten. *c* ein einfacher Hepatisationskern mit dichterem Centrum. (Präparat No. 116b. vom Jahre 1859). Natürliche Grösse.

Digitized by Google

dem fand sich eine mässige Zahl theils knorpelartig, theils knöchern aussehender Knoten von geringer Grösse. Nur wenige davon sassen äusserlich in der Pleura, mit platter Oberfläche leicht hervortretend, aber auch sie griffen in das Gewebe der Lunge über und waren central verknöchert. Die meisten sassen inmitten des Lungenparenchyms, sie hatten 3—6 Cent. im Durchmesser, eine rundliche Gestalt, grosse Derbheit und zum Theil ganz knorpelige Beschaffenheit, zum Theil einen knöchernen Kern und knorpelige Schale (Fig. 156.). Das Mikroskop zeigte innen deutliche Knochenbalken, die in osteoides Gewebe übergingen; dieses setzte sich in hyalinen Knorpel fort und manche hatten zu äusserst ein derbes, fibröses Gewebe. An einigen konnte ich deutlich die Entwickelung der jungen Schichten aus einer Wucherung der Wände der Lungen-Alveolen beobachten; mit zunehmender Verdickung der Wandungen schwanden die Höhlungen der Alveolen und schliesslich blieb keine Spur des alten Strukturverhältnisses zurück.

Diese Beispiele werden genügen, um die Eigenthümlichkeiten der osteosarkomatösen Metastase zu zeigen, und ich mache nur darauf aufmerksam, dass man damit nicht die Fälle von einfacher Kalkmetastase verwechseln möge, die ich (S. 101) mehrfach und namentlich auch bei Sarkomen gefunden habe. Letztere ist insofern nicht unähnlich, als sie gleichfalls hauptsächlich in der Lunge vorkommt und hier zuweilen begrenzte, mehr oder weniger lobuläre Heerde bildet. Aber diese Heerde sind keine Geschwülste, sondern das einfach verkalkte Lungenparenchym ohne alle Neubildung. Auch fanden sich diese Kalkmetastasen nicht bei Osteoidsarkomen, sondern gerade bei weichen Geschwülsten der Knochen, sowohl krebsigen, als sarkomatösen, und zwar im letzteren Falle bei primärem Knochen-Sarkom, nicht gerade bei ausgedehnter Metastase in Knochen, welche auf primäre Sarkomatose an Weichtheilen z. B. der Brust*) folgte.

Man ersieht ferner aus den mitgetheilten Beispielen, dass verschiedene Varietäten des ossificirenden Sarkoms an der Malignität Theil nehmen und dass die ursprüngliche Aufstellung Müller's, es müsse jedesmal ein dem Knochenknorpel ähnliches Weichgewebe der Ausgang sein, irrthümlich war. Wie auch andere Beobachter**) gesehen haben, so kann eine Geschwulst mit gewöhnlichem Knorpel eben so wohl der Ausgangspunkt sein und somit das Sarkom mehr dem Enchondrom, als

*) Virchow. Archiv Bd. IX. S. 619.
**) Wilks ' Fergusson and Beale. Transact. of the Path. Soc. London 21. Pl. XVII. fig. 8—12.

Digitized by Google

dem Osteoidchondrom nahe stehen. Auch ein mehr oder weniger zellenreiches Fasergewebe*) dient zuweilen als Matrix.

Möglicherweise giebt es daneben Mischformen mit wahrem Krebs. So hat Müller**) eine grosse, zum Theil cystoide, zum Theil knöcherne Geschwulst vom unteren Ende des Femur eines 21jährigen Soldaten beschrieben, welche er als wahren Krebs deutete. Allein die Autopsie zeigte ausser einer grösseren Zahl von „blutschwammartigen", meist weichen Geschwülsten der Lunge, von denen eine ein knöchernes Netzwerk enthielt, ein grosses Gewächs der Brustwand, welches ebenfalls cystoid war, aber ein inneres Knochennetz besass. Leider fehlt eine genauere mikroskopische Untersuchung, die gerade hier von höchstem Interesse gewesen wäre. — Am nächsten kommt ihm ein Fall von Sedgwick***), wo bei einem 16jährigen Burschen eine grosse, aus ossificirendem Fasergewebe bestehende Geschwulst am Knieende des Oberschenkels nach einem Stoss schnell entstand und das Bein 3 Monate nachher amputirt wurde. Er blieb 3 Jahre wohl, dann bildete sich eine Geschwulst des Schlüsselbeins, es entstand Dyspnoe und Husten, Abmagerung, Hirnzufälle und er starb. Die Autopsie zeigte einen „gewöhnlichen Krebs" im Gehirn, eine ganz knöcherne Geschwulst des Schlüsselbeins, zahlreiche knöcherne Geschwülste der Lungen und der Mediastinaldrüsen. — Sodann ist zu erwähnen eine Beobachtung von Rokitansky†): Ein 45jähriger Kranker hatte sich vor 2 Wochen die Hüfte durch Ausgleiten beschädigt; unter spontanen remittirenden Schmerzen entwickelte sich eine Geschwulst in der Fossa iliaca und um das Hüftgelenk, und der Kranke stirbt nach langen Leiden, 10 Monate nach der Verletzung. Eine Mannskopfgrosse, theils knochenharte, theils knorpelartige, lappige Geschwulst füllt die Regio iliaca und geht durch den Grund des Acetabulums nach aussen; einzelne Knollen in der Peripherie und in der Tiefe schwellend weich und von milchigem Saft strotzend, bestehen aus einem bindegewebigen Maschenwerk und kleinen, rundlichen und ovalen, einkernigen Zellen und zahlreichen

*) Stanley. Diseases of bones. p. 168. Paget l. c. p. 506.
**) Joh. Müller in seinem Archiv. 1843. S. 426.
***) Sedgwick. Med. chir. Review. 1855. July.
†) Rokitansky. Wochenblatt der k. k. Gesellschaft der Aerzte zu Wien. 1857. No. 1.

Digitized by Google

nackten Kernen. In beiden Lungen zahlreiche erbsen- bis nussgrosse Tumoren, mehrere davon weich und schwellend, jedoch alle mit knorpelartigen und verknöcherten Stellen. Einzelne Bronchialdrüsen in derselben Weise degenerirt. — In einem anderen Falle, bei einer 33jährigen Frau, die nach einem Stosse an der Brust unter Schmerzen eine Geschwulst sich entwickeln gesehen hatte, fand Rokitansky*) ein knochenhartes Gewächs nahe am Schwertfortsatz und eine von der 5. Rippe durch das Diaphragma zum Körper des 5. Brustwirbels hindurchreichende, grossentheils sehr harte Aftermasse; das Netz mit knorpelartigen und knöchernen Knoten besetzt; ebenso die Beckenknochen und das Schulterblatt. Nach der Abbildung stellte das Knochengewebe ein deutliches Maschenwerk dar. — Ich übergehe andere Beobachtungen**), indem ich nur den Wunsch ausspreche, dass gerade solche Fälle einer genauen, neuen Prüfung unterworfen werden möchten.

Die Wege, auf denen die Generalisation des Osteosarkoms stattfindet, scheinen sowohl die des Lymph-, als die des Blutstromes zu sein. Verhältnissmässig oft hat man die nächsten Lymphdrüsen in knöcherne Massen***) verwandelt gefunden. Manchmal waren es ganz entfernte Lymphdrüsen z. B. bei Osteoiden des Oberschenkels mediastinale, bronchiale oder selbst cervicale Drüsen†). Aber in anderen Fällen, wie in den meinigen und in dem von Birkett††), wurden die Lymphdrüsen übersprungen und die Metastase erschien sofort in den Lungen oder der Pleura. Hier kann kaum ein anderer Weg, als der durch das Blut angenommen werden. In einem Fall von Stanley†††), der freilich mit Krebs combinirt gewesen sein soll, war „encephaloide“ Substanz in die Wand der Vena cava superior und um dieselbe abgelagert. Paget*†) fand eine harte, der äusseren

*) Rokitansky Ebendaselbst. Vgl. sein Lehrbuch der path. Anat. 3. Ausg. Wien. 1855. Bd. II. S. 265. Fig. 107.

**) Der von Grohe nach Nieter (De tumoribus quibusdam a carcinomate dignoscendis. Diss. inaug. Berol. 1859. p. 12) angeführte Fall ist kein Sarkom, sondern Osteocarcinom.

***) Paget l. c. p. 499. fig. 66. Stanley l. c. p. 164. Wilks l. c. p. 156.

†) Stanley l. c. p. 166. Gerlach. Der Zottenkrebs und das Osteoid. Mainz. 1852. S. 38.

††) Birkett. Guy's Hosp. Rep. Ser. III. Vol. III. p. 338.

†††) Stanley l. c. p 166.

*†) Paget l. c. p. 506. Die früher (S. 303) erwähnten Fälle von Cheston und Pott würden sich hier anschliessen, wenn sie wirklich Sarkomfälle

Digitized by Google

Geschwulstmasse analoge Substanz in den Venae iliacae communes und deren Aesten, welche sich 5 Zoll weit und in einer Dicke von 1¼ Zoll in die V. cava inferior fortsetzte; weiterhin aber zeigte sich auch eine ähnliche Masse in den Aesten der Art. pulmonalis, welche harte, korallenartige Stränge darstellten. Hier liegt es gewiss nahe, an wirkliche Embolie zu denken. Und in der That scheint auch für die anderen Infektionsfälle kaum eine andere Möglichkeit übrig zu bleiben, als an Zellen als Seminium zu denken.

Es kommt dazu ein anderer Umstand, welcher die Osteosarkome vor allen anderen Geschwülsten auszeichnet, nehmlich die Regelmässigkeit, mit welcher gerade die Lunge das Prädilectionsorgan der entfernten Metastasen ist. Keine andere Geschwulstart steht der gewöhnlichen embolischen Metastase, wie sie bei thrombotischen Zuständen vorkommt, so nahe. Nächst der Lunge selbst ist es die Pleura, in einzelnen Fällen das Diaphragma*) und nur in einem das Omentum**) gewesen, welches knöcherne Knoten zeigte; sonst ist (abgesehen von den Lymphdrüsen) kein anderes Organ als leidend erwähnt. In der Regel endigen daher solche Kranke unter Respirationsbeschwerden, namentlich Dyspnoe oder Hämoptoe.

Aber man würde sich täuschen, wenn man deshalb das Osteosarkom als schlechthin bösartig bezeichnete. Geschwülste derselben Art sind oft genug durch die Operation beseitigt worden, ohne dass ein Recidiv oder eine Metastase eingetreten wäre. Ich selbst habe einen von Herrn Berend***) vor beinahe 20 Jahren amputirten Oberschenkel untersucht, an dessen unterem Ende sich ein ausgezeichnetes grosses Osteosarkom befand; bis jetzt ist der Fall durchaus günstig verlaufen. Wilks†) führt einige ähnliche Fälle auf, zieht aber sonderbarerweise daraus den Schluss, dass eine längere Zeit nach der Operation vergehen müsse, ehe die Recurrenz eintrete. Ich ziehe vielmehr den Schluss, dass,

waren. Die oben (S. 304) erwähnte „markige" Masse in dem Würzburger Fall ist leider nicht genauer untersucht; möglicherweise bestand sie auch aus Geschwulstmasse.

*) Wilks l. c. p. 156. Hillier. Transact. of the Path. Soc. Lond. Vol. VI. p. 317. Pl. XV.

**) Hillier. Ebendaselbst. Vgl. übrigens den Fall von Rokitansky (S. 311).

***) Deutsche Klinik. 1860. S. 208.

†) Wilks l. c. p. 158.

Digitized by Google

wenn die Entfernung der Geschwulst früh genug geschieht, ehe noch secundäre Entwickelungen in anderen Theilen, ehe also noch eine Infektion stattgehabt hat, die Operation jedesmal ein günstiges Ergebniss haben wird. Die periostealen Sarkome der Kieferknochen geben offenbar nur deshalb eine so günstige Prognose, weil hier die Operation gewöhnlich weit früher geschieht, als es an den Extremitäten der Fall ist. Auch kommt gewiss die anatomische Einrichtung des leidenden Organs, seine Beziehung zu Lymph- und Blutgefässen in Betracht, und ich glaube nach meinen Erfahrungen insbesondere darauf aufmerksam machen zu müssen, dass die Prognose im Ganzen eine günstige ist, wenn die Geschwulst noch durch Periostlagen und nahe anstossende Fascien sequestrirt ist, dass sie aber in hohem Maasse bedenklich wird, sobald einmal die extraperiostealen und namentlich die extrafascialen Weichtheile inficirt sind. Dann wird nicht blos das Wachsthum der Geschwulst sehr energisch, sondern es beginnen auch die Zellen „lebendig" zu werden.

Von besonderem Interesse ist es in Beziehung auf die prognostische Bedeutung der periostealen Sarkome, die Geschichte der sarkomatösen Epulis ins Auge zu fassen. Ich nehme dabei diese Bezeichnung in dem Sinne der Neueren (S. 292). Wie schon früher erwähnt (S. 211), finden sich gerade in der Epulis ungewöhnlich häufig vielkernige Riesenzellen*), und man ist daher mehr und mehr dahin gekommen, diese Geschwulst von den Sarkomen zu trennen und unter die Myeloide zu setzen. In der That giebt es kaum einen Ort, wo die Riesenzellen in ihrer ganzen, abenteuerlichen Grösse und Gestalt so massenhaft und häufig auftreten, wie hier. Sie erscheinen zuweilen als mächtige, verästelte und gleichsam vielfüssige Gebilde von fast thierischem Aussehen**), und zwar in so grosser Menge, dass sie die Hauptmasse der Geschwulst ausmachen.

Nach den umfassenden Untersuchungen von Eug. Nélaton***) kommen diese Geschwülste in zwei, ihrem Sitze nach

*) Robin. Compt. rend. de la Soc. de Biol. T. II. p. 8. Schuh. Ueber die Erkenntniss der Pseudoplasmen. Wien. 1851. S. 211

**) Hutchinson. Transact. of the Pathol. Soc. Lond. Vol. VIII. p. 380. Pl. VIII. fig. 5—7. Wilks. Guy's Hosp. Rep. 1856. Ser. III. Vol. II. p. 6. Pl. V. fig. 5.

***) E. Nélaton. D'une nouvelle espèce de tumeurs bénignes etc. p. 57, 274, 278, 305.

Digitized by Google

verschiedenen Formen vor, die er als péri-osseuse ou sous-périostique und als intra-osseuse bezeichnet, und die nach seiner Ansicht beide durch eine Hypergenese des Knochenmarkes entstehen. Es liegt auf der Hand, dass diese beiden Formen den beiden Sarkomformen entsprechen, welche wir eben besprechen, dem periostealen und dem myelogenen. Lassen wir das letztere vorläufig bei Seite, so würde nach der Meinung von Nélaton die periosteale Epulis aus denjenigen Markzellen hervorgehen, welche in den auf die Oberfläche frei auslaufenden Gefässkanälen (Havers'schen Kanälen) enthalten sind. Allein er übersieht dabei, dass nicht selten eine knöcherne Basis der Geschwulst vorhanden ist, vermöge welcher sie sich beträchtlich über die alte Knochenoberfläche erhebt, und dass der weichere Theil der Geschwulst, welcher die Myeloplaxen enthält, durch diese knöcherne Basis von der Oberfläche des alten Knochens getrennt wird. Er selbst führt ganz deutliche Fälle der Art unter dem Namen von subgingivalen nach Verneuil und Velpeau an*); ähnliche erwähnen Lebert**), Stanley***), Sangalli†) u. A. Sehr viel gewöhnlicher ist es freilich, dass die Epulis überwiegend aus Weichtheilen besteht und dass in dieselben von der Oberfläche des Knochens nur eine gewisse Zahl von Knochenblättchen oder Nadeln (Spiculae) ausstrahlt††). Die Epuliden verhalten sich in dieser Beziehung im Allgemeinen, wie andere periosteale Sarkome. Freilich erwähnt auch Nélaton†††), dass ausser den Myeloplaxen noch andere Elemente in die Zusammensetzung der Geschwulst eingehen, namentlich fibröse oder fibroplastische*†), aber er nennt diese Elemente accessorische, obwohl er zugesteht, dass sie das Uebergewicht haben können und obwohl er sogar eine Variété fibroide aufstellt.

Dies ist offenbar eine sehr willkürliche Art der Deutung. Thatsache ist, dass die sarkomatöse Epulis, gleich anderen periostealen Sarkomen, in der Regel eine gemischte Zusammen-

*) E. Nélaton l. c. p. 135, 136.
**) Lebert. Physiol. path. T. II. p. 144. Pl XIV. fig. 5–8.
***) Stanley. Diseases of the bones. p. 260.
†) Sangalli. Storia dei tumori. II. p. 171. Tav. II. fig. 9.
††) Tomes. Dental physiol. and surg. p. 303. James Salter. Transact. of the Path. Soc. Lond. 1854. Vol. V. p. 121. Pl. VI.
†††) Nélaton l. c. p. 263.
*†) Lebert. Physiol. path. T. II. p. 145. Pl. XIV. fig. 9–11.

Digitized by Google

setzung hat. Knöcherne, fibröse, zellenreiche, zuweilen schleimige Bestandtheile können in ihr vereinigt sein. Dabei ist in der Regel der Antheil von Weichtheilen verhältnissmässig stark; ja in manchen Fällen fehlen die knöchernen Theile fast ganz. In den Weichtheilen erreichen die Zellen beinahe immer eine sehr beträchtliche Grösse und gewöhnlich bilden sie die vielkernigen Riesenzellen. Am besten unterscheidet man harte und weiche Epuliden. In den ersteren ist ein sehr derbes fibröses Gewebe*), oft mit Knochentheilen**), in den letzteren ein weiches, ganz den Habitus des Spindelzellensarkoms tragendes Gewebe vorhanden; Riesenzellen können in beiden vorkommen und ihre Zahl hat nur einen geringen Einfluss auf die Consistenz.

Am auffälligsten unterscheiden sich beide Formen durch den Sitz. Ich will hier nicht von den „intraossösen" Epuliden Nélaton's reden, sondern nur von den „periossösen". Wie die periostealen Sarkome anderer Knochen, liegen sie zuweilen ganz flach äusserlich dem Knochen an; andermal dagegen ist der letztere von der Oberfläche her angefressen, grubig, wie zernagt und die Geschwulst greift in den Knochen ein. Man sieht dies am auffälligsten in den von einzelnen Schriftstellern***) nach einer falschen Lesart des Celsus unter dem Namen der Parontiden (Parodontiden?) bezeichneten Form, wo ein Zahn ganz umfasst wird von der Geschwulst (Fig. 157.). Hier greift die Epulis nicht selten in die Alveole ein, aber die letztere ist so sehr zerstört, dass die Geschwulst selbst die Alveole darstellt. Es liegt daher

Fig. 157.

Fig. 157. Epulis sarcomatosa ulcerosa vom Unterkiefer eines 13jährigen Mädchens, von Herrn Langenbeck durch Exarticulation der linken Kieferhälfte entfernt. Man sieht den Kiefer von hinten; der hintere, mehr oberflächliche Theil der Geschwulst ist abgetragen, um das Verhältniss der Geschwulst zu dem von ihr umfassten Zahn deutlich zu zeigen. Die Oberfläche ist unregelmässig lappig. Die Geschwulst nähert sich der schaligen Form. (Präparat No. 582. der Sammlung der chirurgischen Universitätsklinik). Zeichnung um ⅓ verkleinert.

*) Tomes. Dental phys. and surg. p. 305. fig. 109. Sangalli. Storia dei tumori. II. p. 170. Tav. II. fig. 7. Friedberg. Chirurgische Klinik. Jena. 1855. S. 290. Taf. XXIII. (Der Fall ist mit Unrecht als Enchondrom beschrieben). Magitot. Mém. sur les tumeurs du périoste dentaire. p. 7, 27.

**) Saepe animadverti, ejusmodi carnem in cartilagineam et osseam substantiam vetustate induruisse. A. Paraeus l. c. p. 229.

***) Manget. Bibl. chir. T. IV. p. 81. Jourdain l. c. T. II. p. 342.

Digitized by Google

nahe, sie auch aus dem Gewebe der Alveolen, namentlich, wie schon Tomes gethan hat, aus den erweiterten Gefässkanälen abzuleiten. Aber dies ist keineswegs unzweifelhaft. Denn zuweilen greift die Geschwulst auch in die Wurzeln der Zähne selbst ein, und erzeugt darin seitliche Aushöhlungen und Vertiefungen, welche mit Geschwulstmasse gefüllt sind, und zwar an Stellen, wo es gar keine Gefässkanäle giebt. Ich will damit nicht behaupten, dass jedesmal der Knochen nur passiv betheiligt ist; ich habe ja schon bei den periostealen Sarkomen der Knochen überhaupt gezeigt (S. 295), dass sie den Knochen selbst secundär tiefer und tiefer inficiren, aber ich will doch das leichte Argument zurückweisen, aus der Tiefe des Leidens sofort auf den Ausgangspunkt desselben zurückzuschliessen.

Magitot*) hat für eine Reihe der verschiedensten Epulisformen (fibröse, fibroplastische, myeloplaxische u. s. f.) nachgewiesen, dass sie ihren Ursprung von dem Periost der Alveolen nehmen und eine längere Zeit in der Tiefe der Alveolen, unter den Zähnen verborgen liegen. Sie können auf diese Weise die peinlichsten Zustände unterhalten. Erst mit der Ausziehung des betreffenden Zahnes wird auch die intraalveoläre Geschwulst blosgelegt, die zuweilen mit dem Zahn zugleich ausgezogen wird und der Wurzel desselben ansitzt. Bleibt ein solcher Zahn in der Alveole, so wird natürlich bei weiterem Wachsthum der Geschwulst dieselbe sich neben dem Zahn unter allmählichem Schwund des umliegenden Knochengewebes hervordrängen, und es kann der Anschein entstehen, als habe die Geschwulst aus dem Knochen selbst ihren Anfang genommen.

Die weichen Epuliden bestehen zuweilen fast ganz aus einem Gemisch von Spindelzellen und vielkernigen Riesenzellen, welche in gewissen Abständen zwischen den ersteren liegen und einen gleichsam alveolären Bau bedingen. Nicht selten sind die Spindelzellen überwiegend und an solchen Stellen stimmt die Bildung ganz und gar mit dem gewöhnlichen Spindelsarkom überein. Die Spindelzellen können sehr gross sein, doch sind sie zuweilen auch ziemlich klein und wenig entwickelt**). Die intraalveolä-

*) E. Magitot. Mémoire sur les tumeurs du périoste dentaire. Paris. 1860. p. 5.

**) Paget. Lectures. II. p. 217. fig. 31.

Digitized by Google

Fig. 158

ren Epuliden enthalten nicht selten auch runde und sternförmige Elemente, neben denen scheinbar nackte Kerne in grösserer Zahl hervortreten können*). Intercellularsubstanz fehlt in den grosszelligen Formen fast ganz; in den kleinzelligen dagegen pflegt sie in einer gewissen Menge zugegen zu sein und theils eine fibrilläre, theils eine feinkörnige Beschaffenheit zu haben.

Dazu tritt endlich in sehr wechselnder Menge ein fernerer Bestandtheil, nehmlich Gefässe. Manche Epuliden sind sehr gefässreich und bluten leicht. Diese Blutungen können frei zu Tage treten oder blos interstitiell sein. Im letzteren Fall entstehen in der Regel gelbbraune oder rothbraune Pigmentkörner,

---

Fig. 158. Mikroskopischer Durchschnitt aus der in Fig. 157. abgebildeten Epulis. Man sieht ein ziemlich regelmässiges Gemisch von Spindel- und vielkernigen Riesenzellen (fibroplastischen und myeloiden Elementen), von denen die ersteren gleichsam ein alveoläres Stroma, die letzteren die Füllung der Alveolen darstellen. Die Riesenzellen mit feineren und gröberen Fortsätzen. Vergrösserung 300.

*) Magitot l c. p. 32—43. fig. 2.

Digitized by Google

welche haufenweise durch das Gewebe zerstreut liegen, zuweilen intracellular, und welche dann dem Geschwulst-Durchschnitt ein eigenthümlich gelbliches oder bräunliches Colorit geben (Pigment-Epulis).

In allen diesen Verhältnissen liegt nichts, wodurch sich die periosteale Epulis principiell von anderen periostealen Sarkomen unterscheidet. Es fragt sich nur, ob die vielkernigen Riesenzellen wirkliche Markzellen oder heteroplastische Gebilde sind, und hierauf antworte ich unbedenklich, dass sie heteroplastischer Natur sind. Sie entstehen zunächst aus wuchernden Elementen des Periostes, welche sich allmählich vergrössern und ihre Kerne vermehren, während gleichzeitig andere Elemente zu gewöhnlichen Spindel- oder Netzzellen, zu Knorpel- oder Knochenkörperchen werden.

Wenn es aber nicht bezweifelt werden kann, dass die vielkernigen Riesenzellen heteroplastisch, also ausserhalb des Knochenmarkes, entstehen, so lässt sich andererseits nicht verkennen, dass diese Heteroplasie keine im engsten klinischen Sinne bösartige ist. Wenigstens ist mir kein Fall bekannt, wo der Process in metastatischer Form sich von einer ursprünglichen Epulis auf innere Organe verbreitet hätte, oder wo er auch nur auf die nächsten Lymphdrüsen fortgeschritten wäre. Letzteres ist um so mehr bemerkenswerth, als gerade in submaxillaren Lymphdrüsen*) ganz ähnliche Riesenzellen ohne Combination mit Geschwulstbildung an den Kiefern vorkommen (S. 212).

Dagegen ist die locale Bösartigkeit der Epulis seit langer Zeit bekannt. Die älteren Autoren seit Paré und Fernel sprechen deshalb von einer Degeneration in Krebs. Ob dieselbe vorkommt, ist mir nicht bekannt, obgleich nicht zu leugnen ist, dass die vielkernigen Riesenzellen eine gewisse Annäherung an kankroide Formen darstellen, und obgleich ich in der weiblichen Brust solche Uebergänge wirklich gesehen habe**). Es wird eine Aufgabe der weiteren Beobachtung sein, ob nicht manche Fälle von dem so häufigen Kankroid der Kieferknochen in diese Kategorie gehören. Es ist das namentlich durch die Beobachtungen von Magitot***) sehr wahrscheinlich geworden, durch welche

*) Virchow. Archiv. Bd. XIV. S. 48. Holzschnitt.
**) Virchow. Ebendas. S. 49. Holzschn.
***) Magitot l. c. p. 8, 43. fig. 3.

Digitized by Google

das Vorkommen epithelialer (kankroider) Intraalveolar-Epuliden ganz in der Form der sarkomatösen unmittelbar dargethan ist.

Die örtliche Bösartigkeit der Epulis sarcomatosa äussert sich durch ihre grosse Recidivfähigkeit und durch den fressenden Charakter der Wucherung. Es ist ein Gegenstand der gewöhnlichen Erfahrung, dass oberflächlich abgetragene Epuliden leicht repulluliren, ja dass die Recidive einen ungleich schnelleren Verlauf machen, als die ursprünglichen. Eine Aenderung des Charakters der Geschwulst ist dadurch nicht ausgedrückt. Ich habe eine von Herrn Langenbeck bei einem 4jährigen Kinde exstirpirte Epulis*) untersucht, welche bei dem vierten Recidiv noch immer die Zusammensetzung eines aus Spindel- und vielkernigen Riesenzellen gebildeten Sarkoms an sich trug. In der Regel tritt Repullulation ein, wenn die Exstirpation der Geschwulst ohne Wegnahme der entsprechenden Knochenstelle erfolgt; nach J. Salter**) liegt die Gefahr in dem Fortbestehen des Alveolar-Fortsatzes und es würde nach seiner Erfahrung in manchen Fällen das Ausziehen der betreffenden Zähne, welches die spontane Absorption der Alveolen bedingt, auch bei oberflächlicher Exstirpation genügen, um das Wiederkehren des Uebels zu hindern. Für die intraalveolären hat Magitot***) dargethan, dass schon das Ausziehen des erkrankten Zahnes für sich genügt, um eine dauernde Heilung zu erzielen. In einem Fall von Lawrence†), wo eine Epulis der rechten Seite des Oberkiefers fünfmal repullulirte und schliesslich bis in die Kieferhöhle reichte und wo sich dann eine ähnliche Geschwulst an der linken Seite und zwei weiche Anschwellungen an den Scheitelbeinen zeigten, gingen nach der partiellen Resection des rechten Oberkiefers die anderen Geschwülste freiwillig zurück. Freilich ist es nicht bewiesen, dass diese anderen Geschwülste identischer Art mit der entfernten waren; immerhin geht aber aus diesem Beispiel die verhältnissmässig gutartige Beschaffenheit des Leidens deutlich hervor.

Was den fressenden Charakter der Epulis betrifft, so zeigt

*) Präparat No. 673. der Sammlung der chirurg. Universitätsklinik.
**) James Salter l. c. p. 121.
***) Magitot l. c. p. 25.
†) Paget. Lectures. II. p. 219.

Digitized by Google

sich dieser in der immer ausgedehnteren Betheiligung der Knochen, sowohl was die erkrankte Oberfläche, als was die tiefer liegenden Knochentheile betrifft. Während die erste Entwickelung am häufigsten zwischen den Zähnen, und zwar namentlich zwischen den Backzähnen des Oberkiefers, beginnt, so kann sich das Leiden nach und nach über einen grossen Theil der einen Seite ausdehnen. Die Geschwulst wächst mehr und mehr hervor, anfangs meist schmerzlos; nach und nach vascularisirt sie sich mehr, später kann sie ulceriren, bluten, jauchen und schmerzen. Aber gleichzeitig kann sie auch in die Tiefe greifen und durch den Knochen bis in die Kiefer-, ja in die Nasenhöhle durchdringen. Wedl*) berichtet einen Fall, wo die zwischen dem ersten und zweiten Backzahn aufsitzende Geschwulst die äussere Haut durchbrochen hatte; Albrecht**) hat eine ähnliche Beobachtung mit tödtlichem Ausgang. Nichtsdestoweniger geben selbst die schlimmeren Fälle bei ausgiebiger Entfernung der Knochen eine günstige Prognose. —

Aehnlich der Epulis sarcomatosa verhalten sich manche andere periosteale Sarkome. Schon Paget***) beschreibt eine Myeloidgeschwulst des Schädeldaches von einem 15jährigen Knaben, die sich zu beiden Seiten der Knochen ausgedehnt hatte und mit Knochenstacheln durchwachsen war, unter der aber der Knochen, wenngleich äusserlich angenagt, noch continuirlich fortlief. Einen ähnlichen Fall vom Oberarmkopf eines 18jährigen Burschen schildern Simon und Bristowe†). Ein überaus grosses Präparat††) vom unteren Ende des Oberschenkels besitzt unsere Sammlung; dasselbe hat zum grössten Theil den Habitus des Osteoidsarkoms, und zwar des periostealen, aber an seinem Umfange sind grosse Knoten aus Weichgewebe, welches fast überall grosszellig ist und an vielen Orten mehrkernige, den myeloiden entsprechende Zellen führt. Diese Fälle beweisen, dass die Myeloidform der Zellen nicht blos der myelogenen, sondern

*) Wedl. Path. Histologie. S. 533.
**) Albrecht. Die Krankheiten der Wurzelhaut der Zähne. Berlin. 1860. S. 186.
***) Paget. Lectures. II. p. 221. fig. 32.
†) Simon and Bristowe. Transact. of the Path. Soc. London. Vol. VII. p. 351. Pl. XV. fig. 11 – 14.
††) Präparat No. 507.

Digitized by Google

auch der periostealen Reihe angehört, und dass man aus ihrem Vorkommen keinen Schluss ziehen darf auf die Ursprungsstätte des jedesmaligen Gewächses. —

Wenden wir uns nun zu den myelogenen Knochensarkomen, so zeigt sich ein sehr auffälliger Unterschied in der äusseren Erscheinung (S. 294): Sie bestehen in ihrem Haupttheile in der Regel aus weichem Gewebe, welches zugleich häufig im höchsten Maasse gefässreich, ja zuweilen geradezu telangiektatisch ist, während das Knochengewebe entweder ganz und gar fehlt, oder nur in Form einer Kapsel oder Schale (Knochencyste) vorhanden ist, oder, was jedoch seltener der Fall ist, auch im Innern der Geschwulst in mehr oder weniger grossen Balken oder Netzen auftritt. Diese Geschwulst ist es, auf welche ein grosser Theil der alten Beschreibungen von Spina ventosa und Fungus*) passt, insbesondere jene Form von Fungus haematodes, welche seit Dupuytren**) in der französischen Chirurgie von den erectilen Geschwülsten getrennt wurde. Später sind wohl die meisten zum Krebs gerechnet worden, es sei denn, dass man einzelne als Cystengeschwülste (Kystes osseux) abschied. In letzter Zeit ist gerade für sie der Name der Myeloidgeschwulst in Gebrauch gekommen.

Ich muss aber darauf aufmerksam machen, dass besonders für diese Varietät es sehr wichtig ist, die metastatischen Knochensarkome auszuscheiden. Meiner Erfahrung nach ist das Sarkom, wenn es metastatisch am Knochen vorkommt, ausnahmslos weich und meist sogar von keiner vollkommenen Knochenschale gedeckt. Im Allgemeinen richtet sich die Varietät der Metastase nach der Varietät des Mutterknotens (vgl. S. 255, Fig. 147.). Es wäre daher an sich denkbar, dass auch osteoide Metastasen im Knochen auftreten könnten; dies habe ich jedoch nie gesehen.

Genaue Beobachtungen über die ersten Anfänge der primär inneren Sarkome der Knochen liegen eigentlich nicht vor, indess spricht der ganze Habitus derselben dafür, dass sie nicht etwa aus den Balken und Blättern des Knochens, sondern aus dem

*) Ruysch (Observ. anat. chir. Centuria. Amstel. 1691. p. 102. Obs. 81), der die Geschwulst als Tumor spongiosus bezeichnet, erwähnt, dass sie seiner Zeit in Deutschland Schwamm genannt wurde.

**) Dupuytren. Klin. chir. Vorlesungen. Deutsch von Bech und Leonhardt. Leipzig. 1834. Bd. II. 2. S. 23.

Digitized by Google

Mark hervorgehen, also, wie ich sagte, myelogen sind. Die allgemeine Erfahrung, dass jede Sarkomform eine gewisse Erinnerung an ihr Muttergewebe bewahrt, spricht entschieden für diese Auffassung. Denn im Grossen stehen die centralen Knochensarkome offenbar den verschiedenen, nicht fettigen Zuständen des Markes am nächsten. Dabei ist es aber immerhin bemerkenswerth, dass am seltensten der Ursprung in der eigentlichen Markhöhle*) liegt; gewöhnlich sind es spongiöse Knochen oder Theile derselben, welche überwiegend leiden: an den langen Knochen die Gelenkenden, an den platten die Diploë der Schädel- und Beckenknochen, die Wirbelkörper, die kleinen Knochen der Hand und des Fusses, die spongiöse Masse der Kieferknochen. Nimmt man dazu, dass das Alter kurz nach der Pubertät (S. 239) verhältnissmässig am stärksten exponirt ist, so kann man wohl, ohne den Thatsachen Gewalt anzuthun, schliessen, dass gerade das junge Knochenmark**) Prädilectionsort ist.

Um so mehr liegt es nahe, gerade diese Sarkomform mit dem Knochenmark in eine nähere Beziehung zu setzen, wenn sich zugleich ergiebt, dass markartige (myeloide) Bildungen so häufig in ihre Struktur eingehen oder überwiegende Bestandtheile derselben bilden. Nichtsdestoweniger muss ich auch hier bemerken, dass es sich nicht blos um eine Hyperplasie des Markes handelt, denn sonst würden wir entweder ein Myxom (Bd. I., S. 422) oder ein medullöses Osteom (Bd. II., S. 3, 5, 11) des Knochens vor uns haben. Immer unterscheidet sich das Gewebe durch Reichthum und Entwickelung der Zellen von diesen einfacheren Formen, ja nicht selten zeigt es eine gewisse Abweichung, z. B. eine hervorstechende Bildung von Spindelzellen, welche bekanntlich zu den gewöhnlichen Bestandtheilen des Knochenmarkes nicht gehören. Aber man kann trotzdem zugestehen, dass bald das Myxom, bald das medullöse Osteom als Grundschema für die Entwickelung dienen, und dass neben ihnen höchstens das Fibrom noch in Betracht kommt.

---

*) Senftleben (Archiv f. klin. Chirurgie. I. S. 134) erwähnt einen einzigen Fall, wo bei einem 15jährigen Knaben die Geschwulst vom Mark der Diaphyse ausging und sich in die Epiphyse ausbreitete.

**) H. Gray (Med. chir. Transact. 1856. Ser. III. Vol. XXI. p. 143) findet in dem normalen Knochenmark der Epiphysen der Röhrenknochen grosse „Myeloidzellen" bis zum 18—19. Lebensjahre, nicht später.

Digitized by Google

Dem medullösen Osteom schliesst sich zunächst an diejenige Form, welche vielfach als Cystosarkom oder als eigentliches Myeloid beschrieben ist und die ich als schaliges myelogenes Sarkom bezeichne. Sie findet sich vorwiegend an den Enden der langen Knochen, besonders an den Kniegelenkenden der Ober- und Unterschenkelknochen, am Schulterende des Oberarm- und am Ellenbogenende der Vorderarmbeine. Sie bildet zuweilen äusserst umfangreiche Geschwülste, von Mannskopfgrösse und darüber, welche eine unregelmässig kugelige Gestalt zu haben pflegen und deren Grösse ausser allem Verhältniss zu der Grösse der Knochen steht, aus welchen sie hervorgehen. Sie sind nach aussen etwas uneben, leicht höckerig und zuweilen vollständig von einer Knochenschale eingeschlossen, häufig jedoch und bei einer beträchtlichen Grösse fast regelmässig an einzelnen Stellen weich, zuweilen fluktuirend und

Fig. 159.

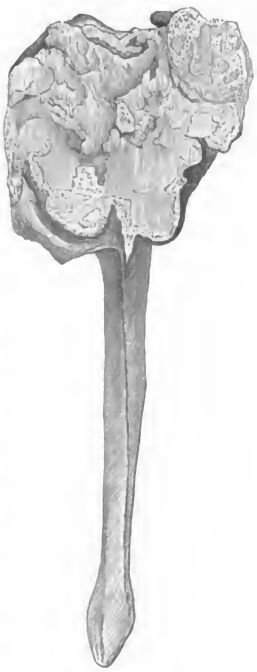

Fig. 159. Schaliges, myelogenes Sarkom (Myeloid) des Capitulum fibulae, von Herrn Berend durch Amputation des Oberschenkels operirt. Das Köpfchen des Wadenbeins ist zu einer kindskopfgrossen, etwas höckerigen Geschwulst aufgebläht, welche eine höckerige, zu ½ durch eine dicke und äusserst compakte Rinde abgeschlossene Oberfläche besitzt. Nur an einzelnen Stellen dringt die innere weiche Masse nach aussen vor und hat hier die umgebenden Weichtheile, sowie die Tibia angesteckt. Auf dem in der Zeichnung dargestellten Durchschnitt sieht man, dass die Geschwulst aus einer Reihe kleinerer und grösserer Knoten oder Lappen besteht, von denen jeder einzelne wieder von einer bald vollständigeren, bald unvollständigen Knochenschale umgeben ist. Die innere weiche Masse war frisch sehr roth, gefässreich und namentlich nach der einen (in der Zeichnung linken) Seite hin von grossen, mit Blut und Gerinnsel erfüllten Höhlen durchsetzt. An anderen Stellen sah man braune und gelbe, pigmentirte Stellen. Nur wenige

Digitized by Google

in einzelnen Fällen sogar pulsirend. Es sind dies die Stellen, wo die weichere Inhaltsmasse die Schale durchbricht und sich mehr und mehr in die benachbarten Weichtheile ausbreitet. Von dem Zeitpunkte des Durchbruches an wird die Oberfläche unregelmässiger, lappig und knotig.

Zuweilen erscheint die innere Masse ganz und gar breiig oder weich, manchmal so weich, dass sie fast zerfliesst. In diesem Falle ist sie fast immer sehr roth, äusserst gefässreich, die Gefässe weit, manchmal sackig, varicös, und nicht selten finden sich grosse hämorrhagische Ergüsse vor*). Da, wo die Zahl der Gefässe geringer ist, hat das Gewebe ein grauweisses oder bläulichweisses und nicht selten durch hämorrhagische Pigmente ein gefleckte, gelbes, braunes oder grünliches Aussehen. Macerirt man solche Geschwülste, so bekommt man jene „Winddörner", jene luftführenden, etwas durchbrochenen Knochenschalen**), wie sie in alten Sammlungen so häufig sind***). Diese „blasigen Auftreibnngen" der Knochen können vollkommen den Eindruck machen, als sei die äussere Schale nur durch die Markgeschwulst „auseinandergetrieben".

Allein eine genauere Betrachtung ergiebt leicht, dass diese Knochenblase nicht die alte Rinde ist, sondern dass, wie bei den schaligen Enchondromen, aus der Beinhaut neue Knochenauflagerung auf die Oberfläche erfolgt ist, während die alte Rinde längst verzehrt war. Auch hat nicht selten diese neue Rinde eine viel grössere Dicke, als die alte. Man findet dicht unter dem Gelenkende, wo sonst eine ganz dünne Rinde liegt, Knochenschichten von 5—10 Millim. Dicke. Ja, nicht selten finden sich auch nach innen dicke Balken und Züge von Knochensubstanz, welche das Innere der Geschwulst in Abtheilungen zerlegen, und zu-

---

Theile waren dicht, weisslich und mehr faserig. Die mikroskopische Untersuchung zeigte vielkernige Riesenzellen, daneben zum Theil sehr kleine Rundzellen und Spindelzellen in einer pulpösen Intercellularsubstanz. (Präparat No. 103. vom Jahre 1861).

*) Senftleben. Archiv f. klin. Chir. I. S. 136. E. Nélaton l. c. p. 149. Pl. III.

**) A. Cooper. Surg. essays. P. I. p. 167. Pl. IX. fig. 3. Wedl. Path. Histologie. S. 534. fig. 111. Wilks. Guys Hosp. Rep. Ser. III. Vol. III. p. 173. Pl. III. fig. 6.

***) Köhler. Beschreibung der Präparate aus der Loder'schen Sammlung. Leipz. 1795. Th. I. S. 34, 117. Hesselbach. Beschreibung der path. Präparate in Würzburg. S. 130.

Digitized by Google

weilen kann man besondere, getrennte Lappen unterscheiden, von denen jeder einzelne für sich eine dicke Knochenschale und einen weichen Inhalt hat (Fig. 159.). Es lässt sich daher nicht bezweifeln, dass der Knochen hier zum grossen Theil neugebildeter ist. Am wenigsten ist ein solcher Zweifel zulässig, wo sich nachweisen lässt, dass derartige Lappen auch noch jenseits der Beinhaut in den umliegenden Weichtheilen vorkommen.

Dieser Knochen pflegt eine sehr dichte, compakte Beschaffenheit zu besitzen, zuweilen so dicht, dass er dem Felsenbein gleicht. Seine Struktur entspricht der normalen Beschaffenheit der Rindensubstanz. Da, wo eine mehr mürbe, mörtelartige Beschaffenheit hervortritt, kann man in der Regel darauf rechnen, dass nicht Knochen, sondern einfach verkalkte Weichtheile vorhanden sind. Nach der Auflösung der Kalksalze zeigen sich Zellen der verschiedensten Art, selbst ganz grosse vielkernige Elemente*).

Was die Weichtheile betrifft, so hat man ganz besonderen Werth auf die Riesenzellen, die sog. Myeloplaxen gelegt, und gewiss nicht ohne Grund. Denn sie finden sich zuweilen in colossalen Mengen, so dass ganze Abschnitte der Geschwulst fast nur aus ihnen bestehen. Aber niemals bilden sie den einzigen Bestandtheil**) und nicht selten stellen sie nur einen kleinen Bruchtheil der Gesammtmasse dar, so dass man sie nur an einzelnen Stellen oder vereinzelt durch die ganze Geschwulst antrifft. Neben ihnen findet man insbesondere zahlreiche Spindelzellen, bald fast ohne Intercellularsubstanz, bald in einem Gewebe, welches sich mehr dem Myxo- oder Fibrosarkom anschliesst. An anderen Stellen liegen vielleicht runde und kleine Zellen***) und sehr häufig ist ein grosser Theil der Elemente in voller Fettmetamorphose und Erweichung (Variété graisseuse von E. Nélaton). In einzelnen Fällen liegen die Riesenzellen, wie regelmässige Markzellen, in Räumen des Knochengewebes, die sie ganz füllen, oder sie finden sich in ähnlicher Weise in einem Gewebe, das dem Knochenknorpel (Osteoidknorpel) angehört. Nach einer Beob-

---

*) Senftleben. Archiv f. klin. Chirurgie. 1861. Bd. I. S. 144, 145. Ranvier. Bullet de la Soc. anat. 1862. Juill. p. 362.

**) H. Gray. Med. chir. Transact. 1856. Ser. III. Vol. XXI. p. 139. Pl. I.–II. Billroth. Beiträge zur path. Histologie. S. 91. Förster. Atlas der mikr. path. Anat. S. 56. Taf. X. Fig. III.

***) Senftleben. Archiv f. klin. Chirurgie. Bd. I. S. 142, 143.

Digitized by Google

achtung von Hulke*) scheinen sie sich auch direct aus Knorpel- und Knochenkörperchen zu entwickeln.

Man mag daraus, dass die Mischung der Elemente so mannichfaltig ist, immerhin den Schluss ziehen, dass es zulässig sei, verschiedene Unterabtheilungen aufzustellen; nur darf man diese Unterabtheilungen nicht als Mischformen, als Combinationen, z. B. von Myeloid mit fibroplastischer Geschwulst auffassen**). Denn niemals giebt es ein reines Myeloid, welches nur aus Myeloplaxen bestände; immer stellen diese nur höhere Entwickelungen von Zellen dieser oder jener Sarkom-Varietät dar, und neben ihnen giebt es bald Spindel-, bald Rundzellen, bald beides, ja es findet sich neben Fasergewebe und Knochen auch Schleimgewebe und selbst Knorpel***). Heinr. Meckel†) betrachtete sogar die vielkernigen Zellen als Knorpelzellen und nannte daher die Myeloidgeschwülste „Körnerknorpel- oder Knorpelfasergeschwülste.“ Mit viel mehr Recht würde man jene Zellen zum Schleimgewebe zählen und das ganze Gewächs ein Myxosarcoma gigantocellulare nennen, wenn nicht andere Mal schleimige Bestandtheile ganz fehlten und die Riesenzellen als einfache Fortentwickelungen von Spindel- oder Netzzellen erscheinen, ja zuweilen durch deutliche Anastomose ihrer Fortsätze den alten Bindegewebscharakter noch auf das Bestimmteste erkennen liessen. Man wird daher auch hier keine andere Unterabtheilungen aufstellen können, als wir sie für das Sarkom überhaupt (S. 188) zugelassen haben.

In diese Gruppe gehört auch ein Theil derjenigen Kiefergeschwülste††), die man hie und da ebenfalls Epulis nennt und die E. Nélaton †††) als Variété intra-osseuse enkystée bezeichnet. Sie beginnen nicht oberflächlich, wie die gewöhnliche Epulis, sondern in der Tiefe; sie bedingen starke, zuweilen fast kugelige Auftreibungen der Kiefer, und da die Knochenschale, welche sie umgiebt, manchmal bis auf ein eindrückbares Blatt verdünnt wird, so werden sie am Oberkiefer leicht mit Geschwülsten der High-

*) Hulke. Beale's Archives. I. p. 112. Pl. XIII. fig. 3–5.
**) Cock. Guy's Hosp. Rep. 1856. Ser. III. Vol. II. p. 4.
***) Vgl. die Fälle von Paget (Parker) und Bransby Cooper bei Gray l. c. p. 137, 138, ferner Nélaton l. c. p. 163 (Denonvilliers).
†) Meckel. Charité-Annalen. 1856. VII. 1. S. 93.
††) Billroth. Beiträge zur path. Histologie. S. 91. Taf. III. Fig. 1–2. Deutsche Klinik. 1855. Senftleben a. a. O. S. 144–146.
†††) E. Nélaton l. c. p. 280. Pl. I. fig. 3–6. Pl. II. fig. 1.

Digitized by Google

morshöhle verwechselt. Schliesslich durchbricht die weiche Masse die Knochenschale und dann nehmen sie oft ein sehr übles, krebsartiges Aussehen an. —

Von diesen weichen myelogenen Sarkomen unterscheiden sich sehr erheblich die festen Formen, welche sich mehr den Fibromen oder gar den Osteoidchondromen anschliessen. Ziemlich genau auf der Grenze steht eine schon früher von mir erwähnte (Bd. I., S. 532) sehr eigenthümliche Kiefergeschwulst, welche sich öfters bei Thieren, besonders bei Ziegen*) findet, und so grosse und gleichmässige Anschwellungen der ganzen Knochen erzeugt, dass man auf den ersten Blick eine Hyperostose vor sich zu sehen glaubt. Beim Einschneiden findet man, dass unter einer oft sehr dünnen, stellenweise selbst fehlenden Knochenschale die ganze innere Masse aus einem dichten, weisslichen, faserknorpelig aussehenden, sehr gefässarmen Gewebe besteht, in dem hie und da eine schwache Anlage zur Verknöcherung hervortritt, das sich aber sehr bequem schneiden lässt. Die Zahnwurzeln werden davon umfasst und die Zahnpulpe steht in innigem Zusammenhange damit. Bei der Untersuchung findet man ein osteoides, dem Haut- oder Knochenknorpel sehr ähnliches Gewebe, welches ein grobes Maschenwerk bildet, in dessen Räumen grosszelliges Bindegewebe mit schönen Netzzellen und hie und da kleinere und grössere, vielkernige Zellen (Myeloplaxen), theils vereinzelt, theils in Gruppen enthalten sind. Das Ganze hat die grösste Aehnlichkeit mit der rachitischen Knochenwucherung, und die Thierärzte bezeichnen daher zuweilen auch den ganzen Prozess kurzweg als Rachitis. Er ist aber ganz und gar davon verschieden, da er innen und nicht aussen am Knochen vorkommt. Ich selbst habe früher**) die Bildung vom Ober- und Unterkiefer der Ziege als weiches Osteom bezeichnet, doch muss dieser Name wohl aufgegeben werden, da eine wirkliche Ossifikation fast gar nicht vorhanden ist.

Aehnliche Geschwülste kommen auch beim Menschen an den

*) Präparate unserer Sammlung 157. und 272 vom Jahre 1858. Dahin gehören vielleicht auch die von Davaine und Lebert beschriebenen Osteosarkome vom Kiefer des Ochsen (Compt. rend. de la Soc. de Biologie. T. II. p. 119), von denen Lebert (Traité d'anat. path. T. I. p. 205. Pl. XXVII. fig. 6—9.) genauere Mittheilung gemacht hat. Sie unterscheiden sich von meinen Präparaten hauptsächlich durch das Vorhandensein knöcherner Stellen.

**) Virchow. Cellularpathologie. 3. Aufl. S. 400. Fig. 138. und 139.

Digitized by Google

Kiefern vor, wenngleich sie nicht eine solche Ausdehnnng erreichen und ihre Consistenz eine weniger feste zu sein pflegt. Sehr häufig stehen sie mit anomaler Lage oder Retention der Zähne in ursächlicher Verbindung, und es ist manchmal schwer, sie von Odontomen (S. 57) zu trennen. —

Alle schaligen Sarkome des Knochens haben eine gewisse Neigung, weichere und schliesslich cystische Stellen zu bilden, und viele werden daher unter dem Namen von Cystosarkomen zusammengefasst. Gray*) will sie myelo-cystische Geschwülste genannt wissen. Allein was ich im Allgemeinen von den cystischen Zuständen des Sarkoms gesagt habe (S. 191), das trifft hier im vollen Maasse zu. Es giebt wirkliche Kystome der Knochen und Combinationen derselben mit Sarkom und Carcinom. Andererseits entstehen leicht cystoide Zustände in den Sarkomen, theils durch Hämorrhagien, theils durch fettige Erweichung, nicht selten durch beide gleichzeitig**). Bristowe***) leitet die Cysten hauptsächlich von hämorrhagischen Infarcten und deren nachträglicher Resorption her, indess führt diese für sich wohl selten zu umfangreicher Einschmelzung, wenn nicht eine sehr bedeutende Angiektasie voraufgegangen ist. In der Regel lässt sich nachweisen, dass in grosser Ausdehnung ein fettiger Zerfall stattfindet, und zuweilen kommt es vor, dass dadurch Höhlen mit ganz klarer, synoviaartiger Flüssigkeit, jedoch ohne glatte Wand gebildet werden.

Aber freilich giebt es auch Fälle, wo die Erweiterung der Gefässe einen so hohen Grad erreicht, dass sie die ganze Erscheinung der Geschwulst bestimmt. Wird die Schale in einer gewissen Verbreitung zerstört durch das Wachsthum der inneren Masse, so kann die Geschwulst sogar ein pulsirendes Gefühl darbieten†) und mit einer erectilen Geschwulst oder mit einem anastomotischen Aneurysma des Knochens verwechselt werden. —

---

*) Gray l. c. p. 140.

**) Berend. Med. Zeitung des Vereins f. Heilk. in Preussen. 1861. No. 43. S. 337. H. Köhler. De amputatione humeri cystosarcomate provocata. Diss. inaug. Gryphiae. 1862. p. 14. E. Nélaton l. c. p. 188.

***) Bristowe and Borlase Childs. Transact. of the Path. Soc. London. Vol. VII. p. 370.

†) E. Nélaton l. c. p. 155, 167, 174. Senftleben a. a. O. S. 152. Biefel. Deutsche Klinik. 1860. No. 15.

Digitized by Google

Von diesen schaligen Formen des myelogenen Sarkoms unterscheiden sich wenigstens der äusseren Erscheinung nach in hohem Maasse die nicht schaligen, ganz und gar weichen, welche in der Regel in hohem Maasse den Charakter des Medullarsarkoms an sich tragen. Sie scheinen im Ganzen seltener zu sein, wenigstens finde ich sie in der Literatur nur wenig erwähnt*) und meine eigene Erfahrung erstreckt sich nur über eine geringere Zahl von Fällen. Letztere betrafen hauptsächlich die kleineren, an spongiöser Substanz reichen Knochen, insbesondere die der Hand und des Fusses, sowie der Kiefer.

Man findet hier die Knochen entweder im Ganzen, oder in gewissen Abschnitten aufgetrieben durch eine bald derbere, bald weichere, zuweilen geradezu fluktuirende Geschwulst von im Grossen gleichförmiger Oberfläche. Schneidet man ein, so sieht man meist einen sehr deutlich radiären Bau, indem von der Mitte des Knochens oder wenigstens von seinem Innern aus gegen die Peripherie hin Streifen, Bündel oder Blätter ziehen, die, je weiter sie nach aussen kommen, immer dicker werden. Gerade hier zeigt sich die Form des Sarcoma fasciculatum am allerdeutlichsten. Freilich treten daneben vielfach rundliche Knoten oder Lappen hervor, aber meist sind dies nur Querschnitte von Bündeln, denn allerdings liegen auch die Bündel gewöhnlich in gewissen Haufen, lappig, aneinander.

An der Hand- und Fusswurzel habe ich solche Fälle untersucht, wo schliesslich jede Spur von Knochengewebe untergegangen war und als einziger Rest des alten Knochens sich noch die Gelenkknorpel und gewisse Theile der Beinhaut nachweisen liessen. Dies ist, um mit den älteren Schriftstellern zu reden, eine wahre Osteosarcosis.

Ist dagegen die Erkrankung nur partiell, so findet man, wie bei der entsprechenden Epulisform (Fig. 160), einen Theil des Knochens ganz weich, den anderen ganz unverändert und zwischen beiden eine wenig scharfe Grenze, mindestens einen sehr innigen Zusammenhang oder, besser zu sagen, Uebergang.

Die feinere Zusammensetzung ist ziemlich mannichfaltig. Die

*) Ein ausgezeichnetes, auch durch den glücklichen Erfolg der Operation bemerkenswerthes Beispiel hat Lobstein (Path. Anat. Bd. II. S. 190. Atlas II. Pl. VIII.).

Digitized by Google

Fig. 160.

am meisten medullären, weichen Geschwülste stellen öfters die wundervollsten Beispiele von Spindelzellensarkomen*) dar. Hier bestehen die Bündel oder Balken ganz überwiegend aus Spindelzellen, mit wenig oder fast gar keiner Intercellularsubstanz und einem sehr verschiedenen Gehalt von Gefässen. Ich habe Geschwülste dieser Art untersucht, welche für das blosse Auge fast rein markig weiss aussahen und nur einen geringen Antheil von Gefässen führten, und wieder andere, welche einen geradezu telangiektatischen, hämorrhagischen Charakter hatten und nachdem sie aufgebrochen waren, den Habitus des Fungus haematodes in vollendeter Erscheinung zu Tage trugen.

Auch die Entwickelung der Zellen ist überaus verschieden. In einem Falle von der Hand*) besteht fast die ganze Geschwulst aus riesigen, zum Theil mehrkernigen, jedoch meist einkernigen Spindelzellen, deren Kerne und Kernkörperchen eine erstaunliche Grösse erreichen; in einem von dem Fuss**) dagegen sind die Spindelzellen so klein, dass man von den schmalen und kurzen Kernen beiderseits nur ganz feine Zellfortsätze hervorfreten sieht. Dabei ist die letztere Geschwulst überaus gefässreich, die erstere verhältnissmässig arm an Gefässen.

Fig. 160. Nichtschaliges, myelogenes Radiärsarkom des Oberkiefers, in der Klinik des Herrn Jüngken resecirt. Der Durchschnitt zeigt den äusseren und oberen Theil des Oberkiefers normal, dagegen den inneren und unteren, namentlich gegen die Gaumenfläche hin in eine nach aussen flache, auf dem Schnitt leicht bündelförmig erscheinende Geschwulst umgewandelt, welche die Zahnwurzeln grossentheils umfasst. Nach aussen waren die benachbarten Weichtheile bis zur Wangenhaut und selbst noch der entsprechende Nasenflügel ähnlich erkrankt. Die äusseren Theile fast medullär und ganz kleinzellig, die inneren mehr fibrös oder knochenknorpelig, mit Zügen von kleinzelliger Wucherung. (Präparat No. 195. vom Jahre 1861). Natürliche Grösse.

*) Joh. Müller. Ueber den feineren Bau der Geschwülste. Taf. II. Fig. 17.

**) Präparat No. 89. vom Jahre 1863.

***) Präparat No. 105a. vom Jahre 1859.

Digitized by Google

Diese Varietät ist zuweilen einer gewissen Form des Knochenkrebses so ähnlich, dass es sich leicht begreift, dass man sie vielfach verwechselt und bald Krebse als Sarkome, bald Sarkome als Krebse*) beschrieben hat. Es giebt aber auch ein Carcinoma fasciculatum (Bündelkrebs) und gerade in den Knochen kommt es in der vollendetsten Form vor. Nirgends bedarf es einer grösseren Vorsicht in der Untersuchung. Denn bei der mikroskopischen Durchforschung trifft man hier leicht spindelförmige Elemente. Wenn man aber genauer zusieht, so zeigen sich in der Richtung der Bündel ausgezogene, zuweilen ganz lange und schmale Alveolen, welche dicht mit länglichen Zellen erfüllt sind, die, wenn sie isolirt werden, ihre epitheliale Natur durch ihre platte, zuweilen bandförmige Beschaffenheit (S. 196) leicht erkennen lassen. Gegen die Basis hin sind aber auch diese Krebse nicht selten dichter, zuweilen geradezu fest, und in manchen Fällen (Fig. 161.) liegt es überaus nahe, an wirkliche Mischformen von Krebs und Sarkom zu denken.

Fig. 161.

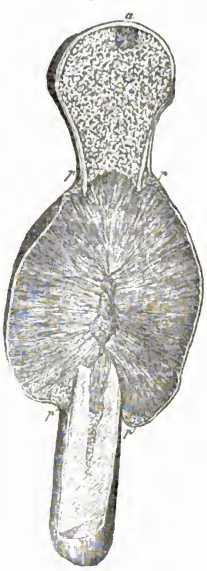

Noch schwieriger ist die Entscheidung, wenn die Zellen der

Fig. 161. Nichtschaliges, myelogenes Carcinoma fasciculatum der Diaphyse des Oberarmbeines von einer alten Dame. Die Bündel oder Blätter der Geschwulst treffen innen in einer festeren, fast fibrösen Centralmasse zusammen, füllen einen Theil der Markhöhle und gehen nach aussen bis an das Periost. Nur oben und unten sieht man bei *pp*, insbesondere bei *p' p''* Ansätze einer periostealen Knochenschale. Bei *a* ein junger Secundärknoten dicht unter dem Gelenkknorpel. Die Masse ist sehr gefässreich, die Gefässe sehr weit; je weiter nach aussen, um so mehr findet man lange, radiär gestellte, aber sehr schmale Alveolen, mit platten Epithelialzellen gefüllt. (Präparat No. 7. vom Jahre 1860.). Etwas unter Naturgrösse. Dem Institut von Herrn Dr. Gusserow übergeben.

*) Paget. Lectures. II. p. 371. Fig. 51.

Digitized by Google

Geschwulst überwiegend rund sind. Unter den weichen myelogenen Sarkomen der Knochen giebt es solche, welche sich den vollkommensten Rundzellensarkomen anschliessen. In der Regel sind die Zellen klein und die Intercellularsubstanz weich, schleimig oder körnig, so dass man die Geschwulst als Myxo- oder Gliosarkom bezeichnen kann. Gerade hier nähert sich ihre Struktur in einem hohen Maasse derjenigen der jüngsten Granulationen und des jugendlichen, rothen Knochenmarkes. Robin und E. Nélaton*) beschreiben sie daher als Tumeur à médullocelles und unterscheiden sie von der Tumeur à myéloplaxes. In der That stimmt ihre Entwickelung in hohem Maasse mit der Geschichte des Knochenmarkes. Die erste Grundlage der Entwickelung bildet nehmlich zuweilen (wie in der Geschwulst Fig. 160) ein mehr fibröses Gewebe mit stark ausgebildeten Netz- und Spindelzellen. In diesem tritt eine anfangs heerd-, später strichweise Wucherung der Zellen ein, wodurch eine Art von Markräumen oder Markgängen entsteht, die unter einander anastomosiren, aber von fibrösen Balken oder Blättern eingeschlossen sind. Mehr und mehr verbreitern sich die Markräume und Markgänge, bis schliesslich grosse Abschnitte der Geschwulst nur aus dem kleinzelligen, weichen Gewebe bestehen. —

Was nun die Bedeutung der myelogenen Sarkome anbetrifft, so bestehen darüber die grössten Widersprüche. Während einige Beobachter gerade um ihrer Bösartigkeit willen fast alle diese Geschwülste zu den Krebsen rechnen wollen, scheiden andere wenigstens einen grossen Theil derselben als ausgemacht gutartige aus. Namentlich gilt dies von allen den Schwämmen, die vielkernige Riesenzellen enthalten, den sogenannten Myeloid- oder myeloplaxischen Geschwülsten. Paget**) hat sich noch sehr vorsichtig darüber ausgedrückt, aber seine Nachfolger, insbesondere Gray und Nélaton, sind ganz kategorisch. Von den Epuliden habe ich schon erwähnt, dass sie ausser der localen Bösartigkeit allerdings niemals Veranlassung zum Verdacht gegeben haben, aber ich habe auch hervorgehoben, dass sie verhältnissmässig früh exstirpirt zu werden pflegen, und man darf nicht übersehen, dass

*) E. Nélaton l. c. p. 324.
**) Paget. Lectures. II. p. 225.

Digitized by Google

auch andere Kiefergeschwülste, z. B. kankroide, eine ungewöhnlich günstige Prognose geben.

Von den Myeloiden der langen Knochen sind aber nach und nach mehrere unzweifelhafte Fälle höchst bösartiger Metastase bekannt geworden. Freilich hat man nachträglich diese Fälle als complicirte*) und die Metastasen als krebsige ausgegeben, aber gewiss mit Unrecht. Ein älterer Fall von Gerlach**), der von ihm selbst als Krebs beschrieben ist, mag in Beziehung auf den Ausgangspunkt zweifelhaft sein: Ein 17jähriger Bursche starb an einer mehr corticalen, strahligen Knochengeschwulst des unteren Endes des Tumor, welche in ihren äusseren weichen Theilen eine grosse Menge Zellen enthielt, darunter „viele ziemlich grosse mit endogener Kernbildung (Mutterzellen)." In den Lungen und dem Mediastinum metastatische, weiche Knoten, in denen die grossen Mutterzellen und die Zellenkerne sehr zahlreich waren, auch häufig geschwänzte Körper vorkamen, dagegen „das faserige Gerüst sehr zurückgedrängt war." Dass dies kein Krebs, sondern ein Sarkom mit „Myeloidzellen" im heutigen Sinne war, liegt auf der Hand, aber es scheint, dass es keine myelogene, sondern eine periosteale Form war. Immerhin hat der Fall dann Werth für die Frage von der Malignität der Myeloidgeschwülste.

Anders verhält es sich mit dem nächsten Fall: Hutchinson***) beschreibt eine kindskopfgrosse Geschwulst, die sich bei einer 33jährigen Frau am Kopfe des Humerus entwickelte, nachdem sie 6 Jahre zuvor durch einen schweren Fall eine Verrenkung und Bruch am Gelenk erfahren, seitdem steif geworden, jedoch 14 Monate lang keine Anschwellung gehabt hatte. Vier Jahre lang hatte sie den Arm noch gebraucht, schliesslich war aber die Geschwulst immer mehr gewachsen und hatte auch die Drüsen in der Achsel ergriffen. Das obere Drittheil des Oberarms nebst Acromion und Proc. coracoides wurden resecirt, die Wunde heilte grösstentheils, aber nach 10 Wochen zeigte sich eine Anschwellung am oberen Ende des Oberarms, es entstand ein

*) E. Nélaton l. c. p. 332.
**) Gerlach. Zeitschr. für rat. Medicin. 1847. Bd. VI. S. 377.
***) Hutchinson. Transact. of the Path. Soc. London. 1857. Vol. VIII. p. 346. Pl. VI. fig. 5. (Die Abbildung zeigt fast nur schöne Spindelzellen, und die dazu gehörige Tafelerklärung nennt die Geschwulst recurrent fibroid.).

Digitized by Google

Fungus aus der Wunde in der Axillargegend; die Kranke verfiel und 5 Monate nach der Operation erfolgte der Tod. Die ursprüngliche Geschwulst hatte eine knöcherne, hie und da durchbrochene, dünne Schale; stellenweis war das Periost durchbrochen und die Masse reichte bis in die benachbarten Muskeln. Sie bestand aus einem Gemisch „fibroplastischer und myeloider" Elemente, von denen die ersteren häufiger waren; ausser zahlreichen freien Kernen wurde nichts Krebsiges bemerkt. Die Drüsen waren wallnussgross, von ähnlicher Beschaffenheit, jedoch ohne Myeloidzellen. Der recurrirende Fungus enthielt hauptsächlich freie Kerne und einzelne grosse, 1—3kernige Zellen. Ausserdem fanden sich in den Lungen einige Ablagerungen von „weichem Krebs", ähnlich den Gewächsen in der Achsel. Paget erklärte die letzteren für wahren Krebs. Ogle und Gray bezeichneten das ursprüngliche Gewächs als ein fibröses, das in den harten Theilen Fasern, Körner und Kerne, in den äusseren weichen Theilen ein amorph körniges Material enthielt, während die Drüsen nur hypertrophisch und entzündet seien. Myeloidzellen fanden sie nur wenige eiförmige ohne Fortsätze, mehr in den inneren Theilen, während Bristowe erklärte, dass er wahre Modelle davon beobachtet habe.

Auch der nächste Fall von Cooper Forster*) fand ähnliche Zweifel. Die ursprüngliche, 2 Fäuste grosse Geschwulst sass am Kopf der Fibula bei einem 18jährigen Manne; sie enthielt ausser zerstreuten Knochentheilen und Cysten mit Blut und Serum eine encephaloide Masse, hie und da mit Abschnitten, welche Zellen von „wahrhaft myeloidem Charakter" zeigten. 3 Monate nach günstiger Heilung der Amputationswunde war der Rückfall ausgesprochen und der Tod erfolgte 2 Monate später unter Metastasen an der Wirbelsäule und den Lungen. Wilks**) erklärte die metastatische Geschwulst für ähnlich derjenigen der Fibula: er fand darin Knochengewebe, Kerne, Kernzellen und, wenngleich nicht zahlreich, Myeloidzellen, und bezeichnete daher den Fall als Combination von Osteoidkrebs mit Myeloid.

Weniger Zweifel erregte der folgende Fall von Mitchell

*) Cooper Forster. Transact. of the Path. Soc. Lond. 1857. Vol. VIII. p. 389.

**) Wilks. Ebendas. 1858. Vol. IX. p. 377.

Digitized by Google

Henry*). Eine 43jährige Frau, die seit 20 Jahren an Rheumatismus gelitten hatte, bemerkte seit 12 Monaten, dass die Schmerzen sich in der rechten Schulter fixirten und lancinirend wurden; 10 Monate später fühlte sie zuerst eine Anschwellung. Nach geschehener Exarticulation fand sich eine orangegrosse Geschwulst des Oberarmkopfes, die zum Theil knöchern, zum Theil fast fibrös war. In der Markhöhle war eine weiche, röthliche Masse, die sich bis in die Geschwulst fortsetzte. Die äusseren Theile enthielten fibroplastische Elemente mit wenig Myeloidzellen; die röthliche Masse dagegen bestand fast ganz aus den letzteren und enthielt ausserdem eine körnige Masse mit Kernen und Spindelzellen. Die Wunde war nach 5—6 Wochen geheilt, doch blieb eine verdächtige Schwellung zurück. 11 Wochen nach der Operation kehrte die Frau in einem sehr schlechten Zustande zurück; am Stumpf fand sich eine ulceröse Geschwulst. Bald erfolgte der Tod. Bei der Section zeigte sich an der Scapula eine kindskopfgrosse, die Axillardrüsen umfassende Geschwulst, bestehend aus porösen knöchernen Lappen, die durch fibröse Bänder und Blutcysten von einander getrennt waren; die Lungen enthielten 20—30 bis erbsengrosse Knoten. Die Geschwulst an der Scapula sass derselben äusserlich auf; ihr knöcherner Theil hatte Knochenkörper ohne Kanälchen, der weiche zeigte in einer gallertigen, feinkörnigen Grundsubstanz kleine Zellen und Kerne, grössere Zellen mit einem und mehreren Kernen, fibroplastische Zellen und fast überall Myeloidzellen mit 3—14 Kernen. Die Knoten in der Lunge enthielten nur wenig fibröse Theile, dagegen deutliches Knochengewebe und weniger zahlreiche Myeloidzellen.

Endlich ist noch von Cock und Wilks**) ein Fall beobachtet worden, der scheinbar jeden Zweifel ausschliesst. Der 32jährige Mann wurde wegen eines schaligen Myeloids des Köpfchens der Fibula, dessen erstes Erscheinen 7 Monate vorher beobachtet war, über dem Knie amputirt. Die Wunde heilte gut, der Mann setzte seine Arbeit (auf dem Lande) fort, aber nach 2 Jahren kam ein Recidiv am Stumpfe. Einige kleinere Knoten, die sich als vollkommen schalige Myeloide erwiesen, wurden zuerst, ein grösserer später exstirpirt; sie waren ohne Verbindung mit dem

*) Mitchell Henry. Ebendas. 1858. Vol. IX. p. 367. Pl. XI. fig. 7—10.
**) Cock u. Wilks. Med. Times and Gaz. 1859. Jan. p. 70.

Digitized by Google

Knochen. Wenige Tage später starb der Mann an Pleuritis, und man fand an jeder Lunge 3 — 4 Knoten, den grössten vom Umfange des Herzens, gleichsam polypös aufsitzend. Keine Lymphdrüse war betheiligt. Die Lungenknoten erwiesen sich als myeloid.

Nach diesen Erfahrungen wird man es wohl aufgeben müssen, die Myeloidgeschwülste überhaupt als gutartige zu bezeichnen. Den Einwand, dass es sich hier um keine reinen Formen gehandelt habe, verstehe ich nicht. Reine Myeloide giebt es überhaupt nicht; sie sind immer zusammengesetzt (S. 325), und die Bedenken, welche man gegen die Natur der mitgetheilten Fälle aufgestellt hat, würden mit ebenso viel Grund gegen fast alle anderen, namentlich gegen die meisten geheilten Fälle von Myeloid erhoben werden können. Thatsache ist, dass auch die vielkernigen Riesenzellen (Myeloplaxen) in metastatischen Knoten, z. B. der Lungen, auftreten und sich demnach ebenso schlimm verhalten, als wären sie Krebselemente.

Die vielkernigen Riesenzellen sind aber keine hyperplastischen, sie sind heteroplastische Elemente, und Gray*) täuscht sich vollständig, wenn er trotz der schon lange vor ihm bekannten Fälle von heterotopem Vorkommen derselben (S. 212) dabei bleibt, dass die Myeloidzellen nur am Knochen und seinen Häuten vorkämen. Ich will daher gleich hier noch einige Fälle**) von gigantocellularen Sarkomen an unzweifelhaften Weichtheilen anführen. In einer von Hrn. von Gräfe***) theilweise exstirpirten, anfangs repullulirenden, später jedoch glücklich geheilten Geschwulst der Iris eines Kindes fand ich einen grossen Theil des Gewebes aus „Myeloplaxen" bestehend. Einen ganz ähnlichen Fall aus der vorderen Augenkammer beschrieben Desmarres und Robin†). Ein 18jähriger Bursch auf meiner Abtheilung trug seit langer Zeit an der linken Wange über dem vorderen Rande der Parotis eine wallnussgrosse, stellenweis fluktuirende und bläulich durchschimmernde Geschwulst, welche von der

*) Gray l. c. p. 145, 148.

**) Wahrscheinlich ist hierher auch die von Hillier und Hutchinson (Transact. of the Path. Soc. Lond. 1856. Vol. VII. p. 18. Pl. III. fig. 1.) beschriebene Hirngeschwulst zu zählen, die ich später in Verbindung mit anderen ähnlichen noch zu erwähnen habe.

***) v. Gräfe. Archiv f. Ophthalmologie. Bd. VII. 2. S. 37.

†) Desmarres et Robin. Archives d'ophthalmologie. 1855. Mars et Avril.

Digitized by Google

Fascie auszugehen schien; endlich brach sie auf und entleerte dunkles Blut. Nun wurde sie exstirpirt und heilte gut. Sie enthielt ausser mehreren grossen Blutsäcken und einem Atherom ein mässig weiches, hellgelbliches Gewebe, das in einer schleimigen Grundsubstanz neben zahlreichen einkernigen Rundzellen eine grosse Zahl vielkerniger, in voller Fettmetamorphose begriffener Zellen zeigte*). — Hr. Martin machte vor einiger Zeit bei einem jungen Frauenzimmer die Ovariotomie; die Person starb an Peritonitis. Bei der Section fand sich**) das Peritonaeum besetzt mit einer grossen Zahl meist schwarzrother Geschwülste von der verschiedensten Grösse; einzelne waren kaum hanfkorngross, andere dagegen stark apfelgross. Eine der grössten sass im Netz. Auf Durchschnitten sah man fast nur flüssiges und geronnenes Blut, häufig in gallertigen Gerinnseln; bei der mikroskopischen Untersuchung zeigten sich ausser zahlreichen, erweiterten Gefässen in einer schwach faserigen, hie und da körnigen Intercellularsubstanz zahlreiche Zellen und freie Kerne (Fig. 139). Erstere waren zum Theil ganz klein und einkernig, zum Theil erreichten sie die äusserste Grösse und Vielkernigkeit. Die ursprüngliche Ovarialgeschwulst erwies sich als ein einfaches Schleimkystom (Colloid) und enthielt nirgends ähnliche Bestandtheile; nur auf ihrem serösen Ueberzuge sassen einzelne kleinere Sarkomknoten der gleichen Art***). Eine Brustgeschwulst mit Myeloplaxen beschreibt Lancereaux †).

Kehren wir zu den Riesenzellen-Sarkomen der Knochen zurück, so kann für Niemand ein Zweifel darüber bestehen, dass sie local inficiren und heteroplastische Knoten in den Nachbartheilen hervorrufen. Nélaton ††) will freilich auch die Einwirkung auf die Nachbartheile als eine fast ganz mechanische, durch Druck hervorgebrachte angesehen wissen, aber man kann in einzelnen Fällen bei längerem Wachsthum der Geschwulst bestimmt constatiren, dass in den benachbarten Weichtheilen eine selb-

*) Präparat No. 92 vom Jahre 1864.
**) Präparat No. 91*a* bis *c* vom Jahre 1864.
***) Hr. Prof. Grohe in Greifswald theilt mir nachträglich einen Fall mit, wo eine ganz ähnliche telangiektatisch-hämorrhagische Geschwulst äusserlich am Coecum sass und grosse Metastasen in der Leber und Lunge mit höchst entwickelten Myeloidzellen gefunden wurden.
†) Lancereaux. Bullet. de la soc. anat. 1860. p. 292.
††) E. Nélaton l. c. p. 300.

Digitized by Google

ständige Entwickelung neuer Knoten beginnt*). In einem Falle (Fig. 159) habe ich gesehen, dass sich von der am Kopf der Fibula entwickelten Geschwulst aus ein wallnussgrosser, weicher Knoten im Kopf der Tibia, mitten in dem spongiösen Gewebe desselben, gebildet hatte. Die weiteren Wege sind bis jetzt weniger deutlich. Nur in einem Falle**) wurden die Venen im Umfange der Geschwulst mit Pfröpfen erfüllt gefunden, welche dieselbe Zusammensetzung hatten, wie die Geschwulst selbst. Das Verhalten der Lymphdrüsen verdient eine genauere Erforschung.

Die Riesenzellen-Sarkome verhalten sich demnach nicht anders, wie die myelogenen Spindelzellen-Sarkome (fibroplastischen Geschwülste), deren mögliche Malignität nicht bezweifelt werden kann. Paget***) hat solche Fälle von der letzten Phalanx der grossen Zehe und vom Alveolarfortsatz des Unterkiefers als Medullarkrebs beschrieben, aber seine Beschreibung und Abbildung zeugen gegen ihn. Lebert, der ursprünglich die Benignität der fibroplastischen Geschwülste behauptete, hat später selbst zwei Fälle von derartigen Knochensarkomen beschrieben, wo Metastasen eintraten†). Es wird genügen, wenn ich ein Beispiel aus meiner Erfahrung genauer anführe.

Ein 31jähriger Saffianarbeiter wurde am 8. Februar 1859 wegen einer Geschwulst am linken Fusse in die Charité aufgenommen. Im Frühjahr des vorhergegangenen Jahres hatte er nach einer heftigen Erkältung eine doppelte Pleuritis (heftige Stiche, mässiger Luftmangel, starkes Fieber) gehabt, die sich nach Anwendung von Schröpfköpfen und Calomel und unter starker Harnausscheidung (2000 CCent. täglich) schnell minderte. Anfangs März war das Exsudat vorn ganz beseitigt und nur hinten links noch nachweisbar. Dafür bildete sich seit Pfingsten ohne sonstige bekannte Veranlassung eine Geschwulst auf dem linken Fussrücken, scheinbar in den Sehnenscheiden, und seit Michaelis eine andere in der Gegend des äusseren Knöchels. Die Haut darüber war verschiebbar und nicht geröthet, die obere Geschwulst faustgross, mässig weich, stellenweis fluktuirend, mässig empfindlich. Die Geschwulst am Knöchel war deutlich getrennt; auch die Planta etwas vorgewölbt. Während die Geschwülste wuchsen und die Haut sich darüber verdünnte, so dass eine fast schwärzliche Farbe durchschimmerte, trat wieder eine Pleuritis mit Exsudat rechts hervor; im März steigerten sich die Athembeschwerden zu wahrer Orthopnoe ohne Husten und Auswurf; dabei bren-

*) Senftleben a. a. O. S. 142.
**) Bristowe. Transact. of the Path. Soc. London. 1856. Vol. VII. p. 352, 354. Pl. XV. fig. 13.
***) Paget. Lectures II. p. 371—372. fig. 51—52.
†) Lebert. Traité d'anat. path. T. I. p. 194, 196.

Digitized by Google

nender Durst, spärlicher jumentöser Harn; schneller Collapsus; Tod am 3. April. — Die Sektion zeigte Geschwülste*) von sehr weicher, unter dem Fingerdruck zerfliessender Beschaffenheit, an den besterhaltenen Stellen aus zahlreichen, deutlich getrennten, markig aussehenden Lappen bestehend, an vielen Stellen mit hämorrhagischen, theils frischen, theils älteren, grünlich bräunlichen Massen durchsetzt, hie und da auch mit grösseren, blutige Flüssigkeit enthaltenen Höhlen versehen. Die Metatarsalknochen der 2. und 3. Zehe vollständig, die kleinen Fusswurzelknochen zum Theil zerstört, die grossen dagegen noch frei. Von einzelnen der ersteren ist nur noch das Periost und der Knorpel erhalten; von anderen ist nur ein Theil der Markmasse infiltrirt, während die Rinde noch erhalten ist Die unteren Inguinaldrüsen bis wallnussgross, kugelig, auf dem Durchschnitt markig; die nächst höheren einfach hyperplastisch, mit sehr erweiterten Gefässen, bräunlich und gelblich gefärbt, hie und da mit kleinen markigen Knoten. Auch in der Kniekehle eine schwach markig infiltrirte Drüse. Weiterhin fand sich im Mediastinum eine Reihe von markigen Knoten. Im rechten Pleurasack eine fast 2 Quart betragende dicke hämorrhagische Flüssigkeit; die Pleura selbst ringsum mit weichen, leicht zerdrückbaren, sehr gefässreichen und vielfach mit Blut durchsetzten Wucherungen besetzt, die eine fest zusammenhängende Schicht bilden, aber gegen die Höhle hin theils in zottige, theils in knotige Unebenheiten ausgehen. Am stärksten sind sie über dem Diaphragma, wo die Schicht 1½—2″ dick ist und an einzelnen Stellen ein mehr gelbgrünliches, gallertiges, an anderen ein weissmarkiges Aussehen darbietet. Aehnliche Zustände, jedoch nur in geringer Ausdehnung, finden sich an der linken, grösstentheils verwachsenen Pleura. Dagegen zeigten sich links auch im Innern der Lunge markig-gallertartige Knoten, namentlich in der Gegend der Basis, sowie ein apfelgrosser, fast ausschälbarer in der Spitze, während die rechte Lunge einfach comprimirt war. — Die feinere Zusammensetzung aller dieser Massen war übereinstimmend. Ueberall fand sich ein zellenreiches und zwar kleinzelliges Spindelsarkom mit schwachfaseriger Intercellularsubstanz und sehr zahlreichen und weiten Gefässen; die Anordnung meist bündelförmig.

Einen ähnlichen Fall berichtet Grohe**): ein weiches zelliges Sarkom sass in der Epiphyse des Oberschenkels und die Metastasen waren in den Lungen und Bronchialdrüsen. Weber***) beschreibt einen anderen Fall, wo die Primärgeschwulst am Becken sass.

Angesichts solcher Thatsachen wird man nicht umhin können, zuzugestehen, dass die verschiedenen Arten von myelogenen Sarkomen der Knochen eine ähnliche Malignität besitzen können, wie die periostealen sie zugestandenermaassen zeigen. Ja, der er-

*) Präparat 105 vom Jahre 1859.
**) Grohe in Vidal-Bardeleben. Chirurgie. 1863. Bd. I. S. 538.
***) C. O. Weber. Chirurgische Erfahrungen. S. 364.

Digitized by Google

wähnte Fall von Cooper Forster lehrt, dass auch das sogenannte Myeloid Metastasen in der Lunge mit knöchernen Beimengungen erzeugen kann, und dass insofern eine nicht geringe Aehnlichkeit mit dem Osteoidsarkom hervortritt.

Aber andererseits wird man auch zugestehen müssen, dass diese Fälle seltener sind und dass die Mehrzahl der myelogenen Knochensarkome, zumal bei früher und vollständiger Exstirpation, eine so günstige Prognose giebt, dass man sie nahezu als benigne oder unschuldige Gewächse bezeichnen darf. Die Praxis gewinnt nichs dadurch, dass man die wenigen malignen Fälle von den benignen abtrennt und zu den Krebsen rechnet. Im Gegentheil ist es weit mehr vorzuziehen, auch hier den Erfahrungssatz (S. 266) anzuwenden, dass jedes Sarkom eine mehr locale und insofern unschuldige Periode hat, in der es sich zur Operation eignet, dass aber auch jedes eine generalisirende und damit maligne Beschaffenheit annehmen kann. Daraus folgt für die Praxis die Regel der frühzeitigen und ausgiebigen Operation, denn nur diese sichert vor Recidiven und Repullulationen.

Nirgends ist ferner der Gedanke einer primären Dyskrasie specifischer Art weniger begründet, als hier. Denn wenn nach einer späten Operation innere Metastasen hervortreten, so ist wohl mit Sicherheit anzunehmen, dass dieselben schon zur Zeit der Operation angelegt waren und nur erst nach, vielleicht auch in Folge der Operation, in ein schnelleres Wachsthum geriethen. Gerade für die primären Sitze der Knochensarkome lassen sich am häufigsten örtliche Ursachen, namentlich traumatische, auffinden. Dafür spricht nicht bloss der Sitz, der so überwiegend an den Extremitäten und namentlich an demjenigen Gelenk stattfindet, welches bei jedem Falle am meisten ausgesetzt ist, nehmlich am Kniegelenk, und nächstdem an den Kiefern, wo Störungen im Gebiet der Zahnwurzeln so häufig eintreten; sondern es zeugt dafür auch die Anamnese, welche in unverkennbarer Weise diese Einflüsse darlegt. Kommt dazu eine gewisse Prädisposition, wie sie durch ungeordnetes Knochenwachsthum, durch gewisse pathologische Prozesse, wie den Rheumatismus, erzeugt werden kann, so wird der örtliche Reiz zu einer wuchernden Neubildung führen, die freilich in der Richtung des präexistirenden Gewebes fortgeht und den Typus desselben nicht vollständig verlässt, aber doch

Digitized by Google

elementare Formen hervorbringt, welche über das Maass des speciellen Typus hinaus sich entwickeln. Jeder neue Reiz, sei er nun local, sei er allgemein, wird diese Entwickelung steigern, und nicht bloss fieberhafte Zustände, wie sie so oft durch die Operation hervorgerufen werden, sondern auch die Schwangerschaft*) üben einen bestimmten Einfluss aus. —

An die Sarkome der Knochen schliessen sich zunächst gewisse parosteale Formen, die zuweilen recht schwer zu unterscheiden sind und die sich auch in der Besonderheit ihrer Entwickelung sehr nahe an die periostealen anschliessen, ähnlich wie die parostealen Osteome den periostealen in hohem Maasse gleichen (S. 64); sie sitzen zuweilen sehr fest auf dem Knochen auf**). Ein ausgezeichnetes Beispiel dieser Art, ein Osteoidsarkom mit poröser Knochenbildung, hat Grohe***) vom Kniegelenk beschrieben; dasselbe lag lose am Periost der Tibia. In einem Falle von Verneuil†) sass eine fibroplastische Geschwulst lose in der Kniekehle, in einem von Lancereaux††) am Oberschenkel. Aehnlich scheinen sich die von Paget†††) vom Humerus und aus der Kniekehle erwähnten Fälle verhalten zu haben, während der etwas zweifelhafte von Pott*†) zwischen Sartorius und Vastus internus sass und zahlreiche Metastasen in Brust, Bauch und Hals gemacht hatte. Entwickelt sich die Geschwulst da, wo Muskeln sich an den Knochen ansetzen, so nimmt sie leicht den Charakter eines medullaren Sarkoms an. Ein Beispiel dieser Art vom unteren Theil des Vorderarms schilderte Troska**†). Geht die Entwickelung der Geschwulst von einer dem Knochen nahen Fascie aus, so kann sie mehr knorpelig***†) sein oder wirklich ossificiren. Ich habe einen solchen Fall am Ellenbogen gesehen, den Hr. Textor exstirpirte. Die Geschwulst sass am obersten Ende des Vorderarms, liess sich ohne alle Ver-

*) Cock. Guy's Hosp. Rep. 1856. Ser III. Vol. II. p. 2.
**) Decès (Laugier). Bullet. de la Soc. anat. 1855. Juin. Lücke. Verh. der Ges. für Geburtsh. Berlin. 1863. XV. S. 26.
***) Grohe. Vidal-Bardeleben. Chirurgie. 4. Aufl. 1863. Bd. I. S. 558.
†) Gérin-Rose. Bullet. de la soc. anat. 1858. p. 213.
††) Lancereaux. Ebendaselbst p. 275.
†††) Paget. Lectures II. p. 496.
*†) Pott. Philos Transact. 1740. p. 616.
**†) Troska. De exarticulatione cubiti ob tumorem antibrachii facta. Diss. inaug. Berol. 1859. p. 59.
***†) Senftleben. Archiv f. klin. Chir. Bd. I. S. 117.

Digitized by Google

Fig. 162

letzung der Knochen abtragen und zeigte nach der Maceration ein ausgezeichnetes Skelet (Fig. 162), dessen unteres, mehr abgerundetes Ende von einer ziemlich glatten, etwas porösen Schale gebildet war, von welcher nach aussen zahlreiche Blätter und Stacheln ausstrahlten. Die Geschwulst repullulirte wiederholt und die Person ging endlich an Verjauchung zu Grunde. — Klärlich folgt aus solchen Beispielen, dass Osteosarkome nicht nothwendig Knochensarkome sind (S. 289).

Die parostealen Sarkome verhalten sich prognostisch, wie die Sarkome überhaupt. Zuweilen werden sie durch eine einzige Operation dauerhaft beseitigt, anderemal repulluliren sie*) und manchmal machen sie Metastasen, zumal in der Lunge**). —

Fasciale Sarkome kommen aber auch in grosser Entfernung vom Knochen, namentlich an oberflächlichen Fascien, ziemlich häufig vor. Sie gehören der Mehrzahl nach in die Kategorie der Fibrosarkome und nicht selten sind sie kaum von den fascialen Fibromen (Bd. I., S. 352) zu trennen***). Ganz besonders sind die Fascien der Unterextremität der Ausgangspunkt†). Zuweilen entwickeln sie sich nur nach einer Seite; manchmal aber sind sie doppelseitig und die Fascie schneidet sie gleichsam in zwei Hälften††). In der Nähe von Muskelinsertionen erweisen sie sich zellenreicher und auch wohl kleinzellig†††). Meist sind sie soli-

---

Fig. 162. Durch Maceration frei gelegtes Skelet eines parostealen, an der Fascia antibrachii sitzenden und mit dem Knochen nicht zusammenhängenden Osteoidsarkoms mit grosser Recidivfähigkeit. (Zeichnung von Hrn. Dr. Schmerbach). Nat. Grösse.

*) Richardson. The Lancet. 1856. Aug. Vol. II. No. 5.

**) Chassaignac. Gaz. des hôp. 1856. No. 111.

***) Ein sehr interessantes Präparat erhielt ich kürzlich von Hrn. Dr. Lövinsohn. Es war ein Fibrosarkom von im Grossen nierenförmiger Gestalt, aber wie 3 Fäuste gross, welches sich bei einer Dame von den fibrösen Gebilden um die unteren Brustwirbel gegen den Thorax-Raum hin entwickelt und durch Suffocation getödtet hatte. Es enthielt grosse verfettete und erweichte Abschnitte, einige mit hämorrhagischem Inhalt, war aber grösstentheils so hart, dass es den prävertebralen Fibromen (Bd. I., S. 354) nahe stand.

†) Präparate No. 118 vom Jahre 1857 u. No. 654. Senftleben a. a. O. S. 124.

††) Birkett. Guy's Hosp. Rep. Ser. III. Vol. IV. p. 254. Pl. II.

†††) Senftleben a. a. O. S. 118.

Digitized by Google

tär, wachsen langsam und geben für die Exstirpation eine sehr günstige Prognose. Anderemal sind sie multipel, recidiviren vielfach, aber sehr selten machen sie Metastasen auf innere Organe.

Mit ihnen kann man die Sarkome der Gefässscheiden*) zusammenstellen, welche durch ihre innige Beziehung zu den Gefässen, namentlich zu Venen, den Operateur zuweilen in die unangenehme Lage setzen, ganze Stücke grösserer Gefässe mit auszuschneiden. Ich habe deren gesehen, welche von sehr dichtem, eigenthümlich trabekulärem Bau waren, so dass man auf den ersten Blick sie für viel mehr zusammengesetzt hätte halten sollen, während die genauere Untersuchung zeigte, dass nur die Durchkreuzung und Verflechtung der nach sehr verschiedenen Richtungen ziehenden Balken die scheinbare Mannichfaltigkeit der zusammensetzenden Bestandtheile bedingte.

Die Retroperitonäal-Sarkome habe ich schon früher (S. 271) erwähnt und Beispiele angeführt. Sie sind in der Regel solitär, wachsen langsam, können aber dafür auch eine ungeheure Grösse erreichen. Ihre Hauptwirkung besteht in dem Druck, welchen sie auf die Nachbartheile ausüben und dessen Erscheinungen natürlich verschieden sind je nach dem Ort ihrer Entwickelung. Im kleinen Becken drücken sie zunächst auf die Schenkelnerven und die ersten Erscheinungen können die einer Neuralgie oder einer Lähmung sein. In der Fossa iliaca verengern sie die Gefässe und die Symptome können mit halbseitigem Oedem oder Phlegmatia alba dolens anheben. Liegen sie noch höher, so können sie die Därme umwachsen**) oder so stark erheben, dass dieselben ganz platt werden; in beiden Fällen erzeugen sie Stenosen mit allen ihren unbequemen und gefährlichen Folgen.

Endlich ist hier zu sprechen von dem sogenannten Fungus durae matris, der eine so grosse und unklare Literatur hat. Ich werde auf diese Frage beim Krebs zurückkommen, denn es kann nicht zweifelhaft sein, dass ein gewisser Theil der hier

*) B. Langenbeck. Archiv f. Chirurgie. Bd. I. S. 11. Senftleben Ebend. S. 126.

**) Präparat No. 677. — Hierher gehört vielleicht auch ein Fall von „maligner fibro-cellulärer" Geschwulst, den A. B. Buchanan (Glasgow med. Journal. 1864. April. p. 52. Fig. 1—2) beschreibt, jedoch ist derselbe auch möglicherweise zum Krebs zu zählen.

Digitized by Google

beschriebenen Fälle zum Krebs gehört*). Aber es giebt auch unzweifelhafte Sarkome der Dura mater**). Diese sitzen jedoch am häufigsten an der inneren, dem Schädelraum zuge-

Fig. 163.

wendeten, und nicht an der äusseren, dem Knochen anliegenden Seite. Am häufigsten finden sie sich an der Basis***), um die Sella turcica†) und das Felsenbein††). Ihre Hauptwirkung ist Druck, zum Theil gegen die aus dem Schädel austretenden Nerven, zum Theil gegen das Gehirn selbst, an dessen Oberfläche sie beträchtliche Vertiefungen hervorbringen, während sie doch nur selten†††) in eine wirkliche Verwachsung mit ihm treten. Allein auch die Knochen erleiden an der entsprechenden Stelle zuweilen eine sehr

---

Fig 163. Sarkom der Dura mater cerebralis. Nat. Grösse. Die Geschwulst ragt von der inneren Oberfläche der Haut halbkugelig gegen die Grosshirnhemisphäre vor, rings umgeben von starker hämorrhagischer Hyperämie.

*) R. Volkmann. Ueber einige vom Krebs zu trennende Geschwülste. S. 28.

**) Lebert. Physiol. path. T. II p. 148. Virchow. Archiv. Bd. I. S. 197. Sangalli. Storia dei tumori. II. p. 176.

***) Lebert. Mein Archiv. Bd. III. S. 481. Mackenzie. Transact. of the Path. Soc. Lond. Vol. XIII. p. 16.

†) Hirschfeld. Compt. rend. de la Soc. de Biol. T. II. p. 187. C. E. E. Hoffmann. Mein Archiv. Bd. XXIV. S. 551. Taf. VI.

††) Lebert. Physiol. path. T. II. p. 148, 151.

†††) Charcot. Compt. rend. de la Soc. de Biol. T. III. p. 19.

Digitized by Google

bemerkenswerthe Atrophie, und in einem Falle*), wo auch die äussere Seite der Dura mater mit Geschwulstmasse besetzt war, fand ich eine tiefe Usur der Knochen mit blasiger Auftreibung nach aussen. Die Zusammensetzung dieser Geschwülste ist gewöhnlich sehr einfach; es sind häufig Spindelzellensarkome mit mässig zahlreichen, zuweilen erweiterten Gefässen, die flach auf der Dura aufsitzen und sich halbkugelig über sie erheben. Indess giebt schon Lebert**) an, dass er auch grosse „Mutterzellen" wiederholt gefunden habe; es sind nach seiner Abbildung dieselben, die man jetzt als Myeloplaxen schildert. Einzelne Fälle erscheinen wie eine Combination von Psammom mit Gliosarkom, indem neben den gewöhnlichen Bestandtheilen des Psammoms (S. 114) zahlreichere, feine Spindelzellen und grössere, weiche, mehr gliöse Abschnitte mit Kernen und Zellen sichtbar werden. Ob der von Friedreich***) erwähnte Fall, wo zwischen dem „Sarkom" und dem Gehirn eine seröse Cyste lag, genau hierher gehört, lasse ich dahin gestellt.

Auch an der Dura mater spinalis kommen ähnliche Geschwülste vor†). Nirgends habe ich die Spindelzellen so colossal entwickelt gesehen (Fig. 135 und 136, S. 195 und 197), indess sind die Zellen zuweilen auch sehr zart und hinfällig, und es kommen überwiegend freie Kerne zu Tage††). Diese spinalen Geschwülste sind natürlich ungleich wichtiger, als die cerebralen, da sie schon früh Lähmung zu erzeugen pflegen. —

Was die Sarkome der Haut und Unterhaut betrifft, so kann ich mich kürzer fassen, da ich bei Gelegenheit der Verrucae sarcomatosae (S. 230), der Melanosen (S. 234) und der Keloide (S. 242) schon ein beträchtliches Stück dieser Geschwülste mit abgehandelt habe. Im Grossen haben sie natürlich das höchste Interesse, da sie sowohl der Beobachtung an sich, als den zu Heilzwecken geschehenden Eingriffen am meisten zugänglich sind,

*) N. Friedreich. Beiträge zur Lehre von den Geschwülsten innerhalb der Schädelhöhle. Würzb. 1853. S. 26.

**) Lebert. Phys. path. T. II. p. 151. Pl. XIV. fig. 13. Traité d'anat. path. T. I. p. 204. Pl. XXVII. fig. 4—5. Vgl. E. Vix. Archiv f. klinische Chirurgie. Bd. II. S. 116.

***) Friedreich a. a. O. S. 30.

†) W. Gull. Guy's Hosp. Rep. 1856. Ser. III. Vol. II. p. 148. Pl. IV. fig. 2. Pl. V. fig. 1. (Nach der Beschreibung Myxosarcoma cysticum.) — Präparat unserer Sammlung No. 57 vom Jahre 1863.

††) Wilks. Transact. of the Path. Soc. London. 1856. Vol. VI. p. 37.

Digitized by Google

und da sie zu allen Zeiten gewissermaassen als Norm für die ganze Lehre, insbesondere der fungösen und fungoiden Bildungen gedient haben. Gerade die moderne Doctrin von den fibroplastischen und von den malignen und recurrirenden fibrösen Geschwülsten stützt sich am meisten auf die Kenntniss von ihnen.

Manche Sarkome gehen ganz oberflächlich von der Haut aus, so dass selbst die tieferen Schichten der Cutis nicht daran Theil nehmen; andere liegen etwas tiefer, so dass wenigstens anfangs der Papillarkörper noch unversehrt darüber hinweggeht; andere endlich sitzen tief in der Unterhaut und die Cutis läuft über sie in ihrer ganzen Dicke unverändert fort. Darnach ist ihre Erscheinung verschieden. Die oberflächlichen pflegen ein deutlich warziges oder lappiges Aussehen (Fig. 134, 145) zu besitzen und daher bald gewissen Warzen und Condylomen, bald den Kankroiden zu gleichen. Die tieferen dagegen bilden glatte Geschwülste, den Fibromen und Mollusken ähnlich; manchmal ist die Haut über ihnen ganz eben und glänzend.

Ihr Wachsthum geschieht heerdweise, also durch Infektion. Immer neue kleine Knoten und Läppchen fügen sich zu den alten und bilden die Collectivgeschwulst. Bei den oberflächlichen Formen sitzt gewöhnlich Lappen neben Lappen in der Fläche (Fig. 143), und der Durchschnitt bietet ein mehr radiär streifiges oder lappiges Aussehen; bei den tieferen dagegen gruppiren sich die Lappen um und neben einander, so dass sie kugelig-lappige Geschwülste bilden (Fig. 146). Zuweilen fehlen die Lappen und man sieht auf dem Durchschnitt nur ein dichtes Geflecht von Faserzügen.

In der Regel enthalten die Hautsarkome nur einen mässigen Antheil von Gefässen, und sie sehen daher auf dem Durchschnitt manchmal rein weiss aus. Sind die Gefässe reichlicher, so ist auch gewöhnlich die Schnittfläche saftreicher, feuchter und das Ganze bietet ein blassröthliches, in hohem Maasse fleischähnliches Aussehen. Wird die Spannung der Haut sehr gross, so erweitern sich die oberflächlichen, ausserhalb der Geschwulst gelegenen Gefässe, namentlich die Venen, und es zeigt sich auch hier die so oft als charakteristisches Zeichen der Krebse angegebene Zeichnung (Bd. I., S. 9).

Diese Geschwülste haben in der Regel eine indolente Beschaffenheit und ein langsames, zuweilen durch Jahre fortgehendes Wachsthum. Tritt ein stärkerer Reiz ein, so können sie sich

Digitized by Google

sehr schnell vergrösserp, und dann geschieht es nicht selten, dass in der Nähe ganz neue, unabhängige Knoten entstehen. Diese können vollständig von einander getrennt sein*) oder sich dicht an einander legen und eine einzige, knotige Masse bilden.

Bleiben sie lange Zeit bestehen, so beginnen sie, zumal an solchen Stellen, wo sie häufigen äusseren Insultationen ausgesetzt sind, endlich zu verschwären. Die Haut verdünnt sich mehr und mehr, endlich bricht die Geschwulst auf und bildet ein wenig nässendes Geschwür. Nur die melanotischen Formen zeigen früh eine Neigung zu Blutungen (S. 218).

Was die innere Zusammensetzung anbetrifft, so ist die Spindelzellenform ganz überwiegend. An sie schliesst sich der Häufigkeit nach das Netzzellensarkom, welches hauptsächlich den tieferen Cutisschichten angehört. Nur im Fettgewebe pflegen weichere, zuweilen ganz markige Rundzellensarkome zu wachsen. Die Spindelzellensarkome enthalten entweder wohl entwickelte Zellen oder so weiche Elemente, dass man fast nur Kerne**) zu sehen bekommt (fibronucleäre Geschwulst S. 201). Die Intercellularsubstanz ist meist faserig, seltener schleimig oder körnig.

Die Prognose richtet sich nach der Zeit und Vollständigkeit der Exstirpation, zum Theil auch nach dem Sitze. Je oberflächlicher die Geschwulst liegt, um so günstiger. Vielleicht erklärt sich dies daraus, dass gerade die oberflächlichen, häufig pilzförmigen Gewächse früher und vollständiger abgetragen werden. Vergeht eine längere Zeit vor der Operation, haben sich vielleicht schon accessorische Knoten gebildet, so sind die Recidive gewöhnlich***). Die neuen Gewächse (recurrent fibroid growths Paget) repulluliren meist dicht neben der Narbe†) aus dem schon inficirt gewesenen und stehen gebliebenen Nachbargewebe.

---

*) Förster. Wiener med. Wochenschrift. 1858. No. 9. S. 131.

**) Förster. Atlas der mikr. path. Anat. Suppl. S. 6. Taf. XX. Fig. V.

***) Virchow. Archiv. 1847. Bd. I. S. 224. Bennett. On cancerous and cancroid growths. 1849. p. 87. fig. 100—103. Paget. Lectures on surg. path. 1853. Vol. II. p. 155. fig. 16—18. Larrey. Union méd. 1852. No. 10. p. 43. Gaz des hôp. No. 35. p. 140. Lebert. Traité d'anat. path. T. I. p. 189. Leydhecker a. a. O. S. 19. Durham. Lond. Path. Soc. Transact. Vol. XII. p 219. Birkett. Ebendas. Vol. VI. p. 339. Pl. VI. fig. 6. Sibley. Ebendas. Vol. VII. p. 340. Pl. XVI. fig. 5. Birkett. Guy's Hosp. Rep. 1858. p. 237, 243, 254. Bryant. Ebendas. 1863. p 246. Hardwick. Med. Times and Gaz. 1857. Nov. p. 387. H. Schlesinger. De sarcomatibus recidivis. Diss. inaug. Berol. 1859. p. 11.

†) Leydhecker a. a. O. S. 51.

Digitized by Google

Zuweilen gelingt es, durch neue, mehr. ausgiebige Operationen eine dauernde Heilung zu erzielen. Anderemal dagegen wird gerade durch die Operation ein vermehrter Reiz gesetzt, und nicht bloss die neuen Nachbargeschwülste wuchern überaus schnell, sondern es treten endlich metastatische Eruptionen in inneren Theilen, namentlich in den Lungen ein*). Das ist dann die Generalisation der fibroplastischen Geschwülste, wie die französischen Autoren sagen.

Eine solche Generalisation setzt in keiner Weise eine Metaplasie zu Krebs voraus. Die Zusammensetzung der metastatischen Knoten stimmt im Bau ganz und gar mit derjenigen der Mutterknoten. Nur ist auch diese abhängig von der Schnelligkeit des Wachsthums. Je rapider das Sarkom wächst, um so zellenreicher (markiger) wird es**), und so kann es kommen, dass die späteren Geschwülste, und zwar nicht bloss die metastatischen, sondern auch die accessorischen, den Eindruck von weichem Krebs machen***).

Die Lymphdrüsen werden zuweilen in derselben Weise ergriffen, doch zeigt sich auch hier die allgemeine Erfahrung der Sarkome, dass die Metastase in entfernten Organen nicht selten unmittelbar eintritt. Im Uebrigen lässt sich nicht leugnen, dass in Beziehung auf Malignität manche Sarkome der Körperoberfläche den schlimmsten Formen der Krebse nicht nachstehen. Nichtsdestoweniger treten gerade hier die Unterschiede recht deutlich hervor. Oft Jahre lang besteht das Uebel örtlich, häufig ohne Schmerz, ohne Unbequemlichkeit für den Kranken, ohne irgend eine Störung des Allgemeinbefindens. Wird es in dieser Zeit entfernt, so ist der Kranke geheilt. Tritt eine Periode schnellerer Wucherung ein, so wächst die Gefahr; der Operation folgt oft die Repullulation, aber selbst diese gebraucht nicht selten Monate oder Jahre, ehe sie wieder einen gewissen Umfang erreicht. Die Fälle sind nicht selten, wo die Kranken 5, 7 und noch mehr Jahre nach der Operation sich

*) Woillez. Arch. génér. 1852. Août. p. 453. Larrey. Bullet. de la soc. de chir. T. VIII. p. 379. Lebert. Traité d'anat. path. T. I. p. 195. Birkett. Guy's Hosp. Rep. 1858. Ser. III. Vol. IV. p. 263. E. Vix. Archiv f. klin. Chirurgie. Bd. II. S. 102. Cock and Wilks. Med. Times and Gaz. 1863. Vol. I. p. 506.

**) Chr. Heath. Transact. of the Path. Soc. London. Vol. XIV. p. 237. Förster. Atlas der mikr. path. Anat. S. 56. Taf. X. Fig. 4.

***) Hulke. Med. Times and Gaz. 1862. Vol. II. p. 587.

Digitized by Google

einer scheinbar ungestörten Gesundheit erfreuten. Und selbst in solchen Fällen ist es möglich, bei eintretender Repullulation durch ausgiebige Operation dauernde Heilung zu erzielen. Was die endliche Generalisation betrifft, so darf man dabei nicht übersehen, dass sie überaus selten ist, so selten, dass noch gegenwärtig die Zahl der beglaubigten Fälle von sarkomatösen Metastasen eine sehr kleine ist. Dass hierin ein nicht zu verkennender Unterschied vom Carcinom, namentlich von seinen medullaren Formen liegt, ist gewiss deutlich. —

An die tiefsitzenden Sarkome der Unterhaut schliessen sich die überaus gefährlichen Orbital-Sarkome*). In der Regel gehen sie von dem Fettgewebe hinter dem Auge aus, drängen nach einiger Zeit den Bulbus aus der Orbita hervor, treten als rundliche, pralle Anschwellungen unter der Conjunctiva auf und brechen schliesslich in fungöser Gestalt auf. Ihr Anfang ist öfters auf bestimmte traumatische Einwirkungen zurückzubeziehen. Werden sie nicht operirt, so wird das Auge endlich durch Druck und Entzündung zerstört und im besten Falle atrophisch; andererseits wächst der Schwamm nach innen, erreicht die Dura mater, dringt in den Schädel, und gewöhnlich endigt er mit Metastasen (S. 255 Note), unter denen die in den Schädelknochen am bemerkenswerthesten sind**). Die meisten Orbital-Sarkome haben eine weichere Constistenz und gehören den Melano-, Myxo- oder Gliosarkomen an***); sie pflegen vielzellig zu sein. Aber selbst die kleinzelligen können mit Erfolg exstirpirt werden†). —

Gegenüber der äusseren Haut zeigen die inneren Häute, namentlich die serösen, synovialen und Schleimhäute, eine auffallend geringe Disposition zur Sarkombildung. Sieht man von den Fibromen, Myxomen und Myomen ab, welche noch jetzt oft mit Sarkom verwechselt werden, so bleibt, selbst unter den polypösen und fungösen Formen, ein sehr geringer Rest übrig. Im Einzelnen verhalten sich diese sehr ähnlich, wie die Sarkome der äusseren Haut. Anfangs solitär, vergrössern sie sich

*) K. Himly. Die Krankheiten und Missbildungen des menschlichen Auges. Berlin. 1843. I. S. 369. Demarquay. Tumeurs de l'orbite. p. 438.
**) Hillier. The Lancet. 1855. Nov.
***) Präparat No. 17 vom Jahre 1862 (Fig. 138 und 148), No. 170 vom Jahre 1858 und No. 76c vom Jahre 1861 (vgl. Fig. 147).
†) Sydney Jones. Transact. of the Path. Soc. Lond. Vol. XIV. p. 250.

Digitized by Google

durch neue Nebenknoten. Treten sie metastatisch auf, was freilich, mit Ausnahme der Melanosen, äusserst selten vorkommt, so sind sie meist multipel. Im Beginn bilden sie flachrundliche, papulöse Anschwellungen, die seltener in ausgedehnte „Infiltrationen" übergehen, sondern meist zu grösseren, anfangs bloss tuberösen, später immer mehr polypösen Auswüchsen werden.

Von den Schleimhäuten ist besonders die der Nasenhöhle und ihrer Nebenhöhlen ausgesetzt. Die früheren Schriftsteller (S. 172) waren gewohnt, jeden grossen Polypen dieser Gegend Sarkom zu nennen*), und obwohl dies vielleicht im Allgemeinen richtig ist, so fehlt doch gerade hier das histologische Detail in hohem Maasse. Von der grossen Mehrzahl der wirklichen Sarkome der Nase, der Kiefer- und Keilbeinhöhlen kann man ohne Weiteres annehmen, dass sie nicht primär der Schleimhaut, sondern den darunter gelegenen Knochen angehören, und dass die Schleimhaut entweder nur secundär inficirt, oder gar nur durch die Geschwulst emporgehoben ist.

Von der Uterinschleimhaut ist Sarkombildung gleichfalls öfters angegeben, und schon Lebert**) in seiner ersten Mittheilung beschreibt einen fibroplastischen Polypen. Nichtsdestoweniger ist meiner Erfahrung nach auch hier das Sarkom sehr selten und das Meiste, was als solches beschrieben wird, einfach hyperplastischer Natur (S. 199). Indess kommt das wahre Sarkom und zwar primär auf der Schleimhaut des Uterus vor***). Es ist eine schwer zu erkennende, oft sehr weiche rundzellige Medullärform, zuweilen deutliches Myxosarkom; doch kann es stellenweis dichter werden, grössere Knoten bilden und eine so derbe Beschaffenheit erreichen†), dass, wie ich erfahren habe, selbst gute Beobachter sich über die Natur des Gewächses täuschen und dasselbe für Fibroid nehmen können. Die mir vorgekommenen Fälle††) gehörten bis auf einen nicht der Polypenreihe†††) an, sondern stellten vielmehr

*) Weinhold. Ideen über die abnormen Metamorphosen der Highmorshöhle. Leipzig. 1810. S. 139.

**) Lebert. Physiol. path. T. II. p. 155. Pl. XV. fig. 1—2.

***) Präparat No. 171 vom Jahre 1858.

†) Callender. Transact. Path. Soc. London. Vol. IX. p. 327.

††) Virchow. Verh. der Berliner geburtsh. Gesellsch. (1860.) Bd. XII. S. 22.

†††) Möglicherweise war der von Gläser (Mein Archiv. 1862. Bd. XXV. S. 422) beschriebene Polyp sarkomatöser Natur. Ein Fall von Oldham wird als polypöses recurrirendes Fibroid, welches eine Inversion des Uterus bedingt hatte, bezeichnet (Wilks. Path. Anat. p. 404. Catalogue of Guy's Hosp. Mus. No. 2262. vgl. No. 2262[10]).

Digitized by Google

ausgedehntere „Infiltrationen“ der Schleimhaut dar, unter denen sich der Uterus sehr beträchtlich nach oben vergrössert und profuse Blutungen bestanden hatten. Das Orificium externum war ursprünglich ganz frei. Erst nach und nach drängen die Massen gegen dasselbe, und in einem solchen Falle entfernte mein verstorbener Schwager August Mayer grössere Theile eines fasciculären und reticulären Myxosarkoms mit Leichtigkeit, die wie Bröckel mürben Holzes oder Baumschwammes aussahen*). Die Prognose ist hier übel, weniger durch die Gefahr der Metastase, als durch die örtlichen Folgen**). Indess habe ich auch Mischformen (Sarcoma carcinomatodes) gesehen, die natürlich viel schlimmer verlaufen.

Noch weit seltener leidet die Schleimhaut der Digestions-

Fig. 164.

Fig. 164. Fungöses, nicht ulceröses Sarkom des Magens, an der kleinen Curvatur sitzend. Etwas unebene, höckerig-warzige Oberfläche, pilzförmig übergeschlagene Ränder. Präparat No. 203 vom Jahre 1863. In demselben Falle fand sich Sarkom beider Eierstöcke und des Peritonaeums. Die mikroskopische Untersuchung zeigte einen grossen Reichthum meist kleinerer Rundzellen, die reihenweise in einer faserigen Intercellularsubstanz eingelagert waren, stellenweis eine fast krebsige Anordnung der Zellen in Heerden. Von einem jungen Mädchen.

*) Präparat No. 175 vom Jahre 1857.

**) Carl Mayer. Verh. der Berliner geburtsh. Gesellsch. (1860.) XII. S. 19. Louis Mayer. Ebend. (1862.) XIV. S. 26.

Digitized by Google

organe durch primäre Sarkombildung. Man muss natürlich davon absehen, dass in secundärer Weise von der Nachbarschaft aus Sarkome heran- und hereinwachsen. Das sieht man bei den Retroperitonäalsarkomen in ähnlicher Weise, wie bei den Retropharyngealsarkomen*). Auch metastatische Sarkombildung**) kommt, abgesehen von den Melanosen, nur selten vor. Von primärer Sarkombildung scheint hauptsächlich der Magen und der Mastdarm zu leiden. Am Magen***) kommt eine ausgezeichnet fungöse Form

Fig. 165.

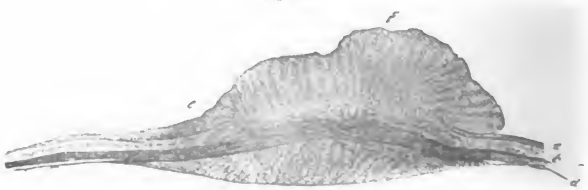

vor (Fig. 164 und 165), die sich vom Krebs durch ihre geringe Neigung zur Verschwärung und ihr Vorkommen bei jugendlichen Individuen, von einfach hyperplastischen Geschwülsten durch die ausgedehnte Erkrankung aller Magenhäute unterscheidet†). Denn sie durchdringt nach und nach die ganze Magenwand, wenngleich

---

Fig. 165. Durchschnitt durch das Präparat Fig. 164 in der Richtung des dort bezeichneten Pfeiles *a*. Man sieht den radiär lappigen Bau und zugleich das Durchgreifen der Geschwulst bis auf die Serosa. Die Hauptmasse des Fungus *f* geht aus der Schleimhaut *a* hervor; von der einen Seite *e* her erhebt sich die Anschwellung ganz allmählich, nach der anderen (rechts) klappt sie pilzförmig über die Schleimhaut herüber. Die Submucosa *b* ist mässig verdickt, zeigt aber gerade unter *f* einen festeren Punkt, gleichsam einen Wirbel, gegen den die Radien der Geschwulst ausstrahlen. Die Grenze der Submucosa gegen die Muscularis *c* ist an dieser Stelle undeutlich, indem gewisse Züge des Sarkoms durch die Muskelhaut hindurch bis in die Serosa *d* dringen, welche eine sehr beträchtliche, wenngleich etwas mehr platte Anschwellung bildet. Nat. Grösse.

*) W. Busch. Charité-Annalen. Jahrg. VIII. Heft 1. S. 89. Heft 2. S. 16. Taf. II. Hanf. De specimine quodam sarcomatis retropharyngealis. Diss. inaug. Berol. 1859.

**) E. Vix a. a. O. S. 102. Sibley. Path. Soc. Transact. Vol. VII. p. 343.

***) Ob der von Sam. Cohn (De carcinomate ventriculi fasciculato medullari. Diss. inaug. Berol. 1856. p. 21. fig. I.—III.) als Bündelkrebs beschriebene Fall hierher gehört oder nicht vielmehr ein Skirrh war, ist schwer zu entscheiden.

†) Wilks. Transact. Path. Soc. Lond. Vol. X. p. 146.

Digitized by Google

sie wahrscheinlich von der Schleimhaut ausgeht*). — Vom Rectum beschreibt Rokitansky**) ein Carcinoma fasciculatum, dessen Abbildung ein deutliches Spindelzellensarkom anzeigt. Die Beobachtung ist um so interessanter, als dieselbe Lokalität die einzige bis jetzt bekannte ist, wo primäre Melanose an den Digestionsorganen vorkommt (S. 287).

Etwas häufiger, offenbar wegen ihrer mehr exponirten Lage, leidet die Conjunctiva oculi an Sarkom. Freilich ist man auch hier sehr freigebig mit dem Namen gewesen, indem man gewisse Granulationszustände, besonders die mit Ectropium verbundenen (Ectropium sarcomatosum s. luxurians Beer) geradezu als Fungus s. sarcosis conjunctivae bezeichnete***). Namentlich die Sclerotica hat eine besondere Neigung, nach Verwundungen z. B. Staaroperationen, fungöse Granulationen von ungewöhnlich hartnäckigem Charakter (Papula rebellis) zu bilden, die doch nur aus gewöhnlichem Granulationsgewebe bestehen. Indess kann kein Zweifel sein, dass hier auch ganz sicher Sarkome und zwar die schönsten fusocellularen†) wachsen; die günstigen Erfahrungen über ihre Exstirpation sind für die allgemeine Doctrin von besonderer Bedeutung††). —

An den serösen Häuten kommen Sarkome etwas häufiger vor, jedoch als primäre Bildungen gleichfalls selten. Insbesondere gehört das Meiste von dem, was als Gliedschwamm (Fungus articuli) beschrieben ist, nicht hierher, sondern in die Kategorie der Fibrome (Bd. I., S. 338) oder des Tumor albus (Granulation).

Obenan der Häufigkeit der Erkrankung nach steht unter den serösen Häuten die Arachnoides (Pia mater) und die ihr parallele Choroides bulbi. Von letzterer habe ich bei Gelegenheit der Melanosen schon weitläufiger gehandelt und ich hätte hier nur noch einmal hervorzuheben, dass auch weisse Sarkome, namentlich fusocellulare und gigantocellulare (S. 284), an ihr vorkommen. Was die weichen Häute der Centralapparate des Ner-

*) Auf eine ähnliche, gegen die seröse Seite hin stark hervorwuchernde Geschwulstform werde ich bei den Myomen zurückkommen.

**) Rokitansky. Path. Anat. 3. Aufl. Bd. I. S. 291. Fig. 119.

***) J. Beer. Augenkrankheiten. Wien. 1817. Bd. II. S. 133. Himly a. a. O. II. S. 17.

†) Joh. Müller. Ueber den feineren Bau der Geschwülste. S. 7. Taf. II. Fig. 16. Lebert. Phys. path. T. II. p. 130.

††) Müller a. a. O. S. 7, 29. Helling. Rust's Magazin. Bd. II.

Digitized by Google

vensystems betrifft, so leidet die Pia mater spinalis*) vielleicht etwas häufiger, als die cerebralis an primärem Sarkom. Auch hat das spinale eine um so grössere Bedeutung, als es ungleich schneller durch Druck auf das Rückenmark paralytische Erscheinungen zu erzeugen pflegt. Erreicht es eine erhebliche Grösse, so schiebt es sich so sehr in das Rückenmark hinein, dass man auf den ersten Blick eine Geschwulst des Rückenmarkes selbst zu sehen glaubt**). — Indess ist es auch bei den cerebralen oft schwer auszumachen, ob die Geschwulst primär in der Pia mater sass. Denn die meisten dieser Schwämme entwickeln sich nicht frei über die Fläche, sondern mehr in der Tiefe des Gewebes; sie drängen daher die Hirnwindungen auseinander, bilden grosse Gruben an der Oberfläche, oder schieben sich dabei zugleich tief in das Gehirn hinein***). Ihr arachnoidealer Ursprung ist dann nur noch durch ihre lose Lage und ihre geringe Verbindung mit der Hirnsubstanz zu erkennen. Letztere leidet theils durch den Druck, der sie zur partiellen Atrophie und zu oft sehr beträchtlichen Verschiebungen zwingt, theils durch Extravasation, theils durch Reiz, in Folge dessen sich im Umfange häufig entzündliche Erweichungen ausbilden. — Im Allgemeinen kann man bei den cerebralen zwei Formen unterscheiden: die harten †), welche eine dichte, mehr faserige Grundsubstanz und kleinere Zellen enthalten und deshalb wohl meist als fibröse Geschwülste bezeichnet werden, und die weichen, welche eine lose und meist sehr geringe Intercellularsubstanz bei zahlreichen und verhältnissmässig grossen Zellen führen. Die Zellen sind meist spindelförmig ††), doch fehlen auch runde und vielkernige nicht †††). Nicht selten liegen die vielkernigen

*) W. Gull. Guy's Hosp. Rep. 1856. Ser. III. Vol. II. p. 151. Pl. IV. fig. 1. Pl. V. fig. 2. Bell. Edinb. med. Journ. 1856. Oct. p. 331. Lebert. Traité d'anat. path. T. II. p. 103—106. C. O. Weber. Sitz.-Bericht der niederrheinischen Ges. in Bonn. 1863. S. 150.

**) Präparat No. 203 vom Jahre 1863.

***) Albers. Atlas der path. Anat. Abth. I. Tab. III*a*. Fig. IV. Tab. XVIII. Fig. I.—II. (nach Kramer: Quaedam de morbis cerebri organicis et observatio steatomatis in cerebro certa. Diss. inaug. Berol. 1829). Lebert. Traité d'anat. path. T. II. p. 72, 124. Pl. C. fig. 4—5.

†) Präparat No. 17 vom Jahre 1859, von Hrn. Dr. Ulrich aus dem katholischen Krankenhause geschenkt. Eine über taubeneigrosse, flach eiförmige Geschwulst an der der grossen Längsspalte zugewendeten Seite einer Grosshirnhemisphäre, nahe der convexen Oberfläche.

††) Rees (Gay) and Toynbee. Transact. of the Path. Soc. London. Vol. IV. p. 16. Pl. I. fig. 1*a*—*c*.

†††) Hutchinson. Path. Transact. London. Vol. VII. p. 7. Pl. I. fig. 6. Hillier. Ebendas. p. 18. Pl. III. fig. 1.

Digitized by Google

und runden Elemente in einer mehr alveolaren Anordnung von den spindelförmigen umschlossen, und es entsteht dadurch ein krebsartiger Bau, der in einzelnen Fällen das Urtheil über die Natur der Geschwulst erschwert. Lebert*) hat diese Formen genauer beschrieben und den eigenthümlichen Complex ihrer Elemente als fibroplastische Mutterzellen oder als concentrische fibroplastische Kugeln bezeichnet (S. 211). Sie bieten unter Umständen eine grosse Aehnlichkeit mit den gigantocellularen Epuliden (Fig. 158. S. 317) dar, und, wie bei diesen, liegt auch bei ihnen die Frage vor, ob sie nicht manchmal direct in Kankroide übergehen. Nichtsdestoweniger ist mir kein Fall bekannt, wo sie im ausgesprochenen Sinne infektiöse, namentlich metastatische Ausbreitung gewonnen haben. Wenn sie auch in sehr seltenen Fällen zu zwei und mehreren vorkommen, so sind sie doch in der Regel solitär und in ausgemachter Weise von örtlicher Bedeutung. Gefässe enthalten die Arachnoidealschwämme gewöhnlich in grösserer Menge, und wenigstens kleinere hämorrhagische Beimengungen sind so häufig, dass Hooper**) sie geradezu als Hämatome bezeichnet. Bringt man sie in Flüssigkeiten und macerirt sie leicht, so lösen sie sich schnell in ein faseriges oder zottiges Wesen auf, während sie frisch gleichmässig und markig auszusehen pflegen. Sie erreichen zuweilen eine beträchtliche Grösse, z. B. die einer Wallnuss, eines Apfels, und die weicheren und gefässreichen sind sehr acuten Schwellungen ausgesetzt. Daher schaden sie hauptsächlich durch Druck***).

*) Lebert. Mein Archiv. Bd. III. S. 482. Traité d'anat. path. T. II. p. 72.

**) Hooper. Morbid anatomy of the brain. p. 39. Pl. X.

***) Als Beispiel dafür möge folgender Fall dienen: Ein 40jähriger Secretair wurde am 27. Jan. 1858 völlig bewusstlos auf meine Krankenabtheilung eingeliefert. Der Angabe nach sollte der sehr kräftige Mann mehrere Wochen lang über Kopfschmerz geklagt haben, aber erst seit 3 Tagen bettlägerig geworden sein, nachdem sich heftiges und anhaltendes Erbrechen eingestellt hatte und er in eine Schlafsucht versunken war, aus der er jedoch erweckt werden konnte und dann völliges Bewusstsein zeigte. Während dieser Zeit habe er keine Nahrung zu sich genommen, auf der Decke mit den Fingern gespielt, jedoch weder Krämpfe, noch Lähmung gehabt. Erst seit etwa 30 Stunden habe er kaum noch auf Reize reagirt. — Bei der Aufnahme bestand dieser Zustand fort. Die rechte Unterextremität war gestreckt und steif, die Flexoren der Hände mässig contrahirt, der Unterkiefer beweglich; die Pupillen starr und mässig verengert. Puls langsam, Temperatur niedrig; der mit dem Katheter entleerte Harn bildet ein starkes kreideweisses Sediment. Es wird eine Eisblase auf den Kopf gelegt, Solut. Natri sulf. und ein Clysma verordnet und ein Aderlass von 2½ Pfund gemacht. Während dieses Aderlasses werden die Bulbi mässig, die Flexoren

Digitized by Google

Von den übrigen serösen Häuten ist besonders das Bauchfell zu erwähnen. Hier kommen, theils in Verbindung mit Retroperitonäal-, Magen-, Eierstock-Sarkomen, theils ganz unabhängig und primär, Schwämme von höchst eigenthümlichen Eigenschaften vor*). Sie zeigen eine besondere Vorliebe, die fettreichen Theile, das Netz, die Appendices epiploicae und das Gekröse, zu befallen, und es mag davon herrühren, dass sie so oft vielkernige und riesige Zellen enthalten. Eine andere Eigenthümlichkeit ist ihre grosse Disposition zur Vascularisation und Hämorrhagie. Anfangs füllen sie sich selbst mit parenchymatösem Extravasat, das in ihnen gerinnt und allerlei Farben- und Consistenzveränderungen erfährt (S. 337). Später bluten sie aber in die Bauchhöhle und das Ganze erscheint wie ein primär hämorrhagischer Prozess**). Dieser wahre Fungus haematodes hat stellenweise, was Scarpa***)

---

der Hand und des Vorderarms heftig bewegt, der Puls wird voller und frequenter, 64 Schläge, die Pupillen weiter und es zeigt sich etwas Reaction. — Am nächsten Tage ist der Zustand besser, der Kranke hört und bewegt auf Aufforderung die Extremitäten, die linke leichter, auch streckt er die Zunge etwas und zwar scheinbar gerade hervor. Lähmungszustände am Gesicht nicht bemerkbar. Es wird ein Vesicator in den Nacken gelegt, das Eis auf den Kopf fortgesetzt, innerlich Calomel zu 2 Gran 3stündlich. — Am nächsten Morgen (29.) Stuhlausleerung und starker Schweiss; freierer Zustand. Ebenso am 30.: das Bewusstsein ist etwas mangelhaft, die Sprache langsam und träge, Puls 84. Das Calomel wird fortgereicht und eine kalte Uebergiessung gemacht. Darnach sinkt der Puls wieder und der Sopor kehrt zurück. In der Nacht völlige Bewusstlosigkeit; Tod am 31. Abends. — Die Autopsie zeigt eine Geschwulst von Apfelgrösse an der rechten Grosshirnhemisphäre, welche ungefähr vom Ende der Fossa Sylvii bis zur grossen Längsspalte reichte. Der Knochen war an der entsprechenden Stelle grubig atrophirt, die Dura mater adhärent an der Pia, deren Gefässe sehr ausgedehnt sind. Die Geschwulst selbst sitzt in der Pia und besteht aus einem röthlichen, sehr gefässreichen und weichen Gewebe, das bei der Berührung in scheinbare Zotten und Bündel auseinanderweicht. Sie hat eine 1½" tiefe Grube an der Hirnoberfläche erzeugt, die grosse Längsspalte weit nach links verschoben, den rechten Seitenventrikel comprimirt, das Corpus striatum und die Hypophysis abgeflacht. Die nächst anstossende Hirnsubstanz in grösserem Umfange mit citronenfarbener Infiltration (Blutkörperchen). Die mikroskopische Untersuchung ergiebt zahlreiche, relativ weit- und ziemlich dickwandige Gefässe, umgeben von einem sehr dichten, vielzelligen Gewebe mit schwacher Intercellularsubstanz: die Zellen meist spindelförmig, in grossen, sich vielfach durchflechtenden Bündeln, hie und da auseinandergedrängt durch grössere, runde oder eckige Zellen mit 2—6 Kernen. (Präparat No. 112 vom Jahre 1858.)

*) Eine derjenigen schwammartigen Affektionen, welche am häufigsten bei Thieren die serösen Häute befallen, die Perlsucht oder Franzosenkrankheit, habe ich früher ebenfalls als Sarkomatose betrachtet; ich ziehe es gegenwärtig vor, sie bei den lymphatischen Gewächsen abzuhandeln.

**) Kussmaul. Zeitsch. für rationelle Medicin. 1847. Bd. VI. S. 92.

***) Scarpa bei Maunoir. Mém. sur le fongus méd. et hématode. p. 133.

Digitized by Google

für andere Formen hervorgehoben hat, ein ganz placentaartiges Aussehen. Er ist es, von dem Henle*) die Aufstellung des Siphonoma hergenommen hat, dessen Röhren (Siphones) eben Gefässe waren (Bd. I., S. 339). In der That ist es vor dem vielen Blut oft recht schwer, irgend etwas ausser den Gefässröhren wahrzunehmen. —

Ungleich häufiger sind Sarkome in den Drüsen und zwar namentlich in den Sexualdrüsen. Freilich ist auch hier der Name des Sarkoms ziemlich bunt auf die verschiedensten Dinge, namentlich Fibrome (Bd. I., S. 328, 342), Myxome (Bd. I., S. 426) und einfache Retentionscysten, namentlich solche mit proliferirenden Wänden (Bd. I., S. 285), angewendet worden, und nicht wenige Fälle sind unter das Carcinom gezählt, so dass es in der Literatur schwer ist, eine genaue Scheidung zu machen. Auch sind hier vielzellige (medulläre) und zugleich gefässreiche (Fungus haematodes) Formen so häufig, dass die Aehnlichkeit mit Medullarkrebs sehr gross wird. Indess hilft namentlich die Untersuchung künstlich gehärteter und ausgepinselter Präparate, an welchen die alveolare Struktur der krebsigen Formen überaus deutlich hervortritt. Die Medullarsarkome sind in der Regel rundzellige mit wenig Intercellularsubstanz.

Die letztere tritt dagegen deutlich hervor in den beiden Hauptformen des Drüsensarkoms, dem sog. Gallertsarkom, welches sich als Myxosarkom ausweist, und dem harten oder Fibrosarkom. Beide sind einfache Fortbildungen des Myxoms und Fibroms mit relativ constantem Typus. Aber nicht selten ist es, dass in verschiedenen Abschnitten derselben Geschwulst beide Formen gleichzeitig vorkommen, und wenn das Wachsthum rapider wird, dass in beiden die Zellenwucherung zunimmt und sich ein markiger Charakter herausbildet. Dieser beweist keine Metaplasie zu Krebs, wohl aber einen Fortschritt in der Malignität des Schwammes. In dem einfachen Myxo- und Fibrosarkom dominiren die Spindelzellen, doch finden sich gewöhnlich Abschnitte mit Rund- und andere mit Netzzellen. Gefässe sind hier meist nicht sehr reichlich vorhanden.

Die Entwickelung der krankhaften Masse geht regelmässig aus dem interstitiellen Bindegewebe der Drüsen hervor. Indem

*) Henle. Zeitschr. für rat. Med. 1845. Bd. III. S. 130, 319.

Digitized by Google

dieses an Masse zunimmt, werden natürlich die specifischen Theile der Drüse, ihre Gänge, Kanäle, Bläschen u. s. f. mit dem darin enthaltenen Epithel auseinandergedrängt. Geht die Bildung sehr gleichmässig vor sich, so bedingt diese Auseinanderdrängung gewöhnlich auch eine Zusammendrückung und schliesslich einen Schwund der specifischen Theile, und der Schluss kann eine auf dem Durchschnitt ziemlich dichte Vollgeschwulst sein. Allein sehr gewöhnlich ist die Bildung keine gleichmässige. Entweder erstreckt sie sich nicht über die ganze Ausdehnung der Drüse, oder sie macht wenigstens an einzelnen Stellen schnellere Fortschritte, als an anderen. Unter diesen Verhältnissen geschieht es leicht, dass auch die Dislocation und Compression der Drüsengänge nur eine partielle ist, dass hinter derselben eine Ansammlung von Secreten stattfindet und dass sich cystische Aussackungen der Gänge bilden. So entsteht das sogenannte*) Balgsarkom (Abernethy), der Wasserblasenschwamm (Spangenberg) oder das Cystosarkom (J. Müller).

Ich muss aber bemerken, dass unter letzterem Namen nicht bloss, wie ich schon früher (S. 191) auseinandergesetzt habe, sehr verschiedene Beziehungen von Sarkom- und Cystenbildung zusammengefasst, sondern dass auch gewöhnliche cystische Ektasien der Drüsengänge, sowie Fibrome und Myxome, welche damit combinirt sind, in dieselbe Kategorie geworfen worden sind. Unbefangen hat eigentlich nur Astley Cooper die Frage behandelt. Er spricht sowohl vom blossen Fungus oder Fungoid disease und von blosser Hydatidenkrankheit (hydatid disease), als auch von einer Combination beider**). Aber die Nachfolger haben diese Unterscheidung wenig beachtet. Daher ist die Literatur der Cystosarkome eine überaus verwirrende, zumal wenn es sich um die prognostische Frage handelt. Denn was den Sitz, die äussere Erscheinung und die Art des Fortganges betrifft, so stimmen die Cystosarkome mit den Cystofibromen und Cystomyxomen in hohem Maasse überein. Insbesondere geschieht auch bei ihnen sehr häufig

*) Abernethy. Med. chir. Beobachtungen, deutsch von Meckel. S. 29. Spangenberg. Horn's Archiv. 1813. Bd. I. S. 23, 58. Joh. Müller. Ueber den feineren Bau der Geschwülste. S. 56.

**) A. Cooper. Observations on the structure and diseases of the testis. Lond. 1830. p. 81. Darstellung der Krankh. der Brust. Deutsch. Weimar. 1836. S. 9.

Digitized by Google

ein allmähliches Uebergreifen der Neubildung von dem Interstitialgewebe auf die Wände der grösseren Drüsengänge selbst, und gerade dieses Uebergreifen begünstigt, indem es eine Vergrösserung dieser Wände bedingt, in erheblichem Grade die Ausbreitung der Oberfläche zu der cystischen Ektasie. Und auch hier bleibt die erkrankte Wand in der Regel nicht glatt, sondern sie treibt allerlei warzige, zottige oder kolbige Auswüchse in die Höhle der Cysten hinein. Das giebt das Cystosarcoma proliferum s. phyllodes*) im engeren Sinne des Wortes.

Die Discussionen über das Sarkom der Drüsen haben sich am meisten an dasjenige Organ geknüpft, welches sowohl am häufigsten, als auch am ausgedehntesten davon befallen wird, an die weibliche Milchdrüse, und es wird daher am nützlichsten sein, dass auch wir dieses Organ zunächst ins Auge fassen.

Das Sarkom der Brust kann bloss einzelne Abschnitte der Drüse befallen oder die ganze Ausdehnung derselben überziehen. Im ersteren Falle, dem gewöhnlichen, erscheint es in Form eines einfachen oder mehrfachen, lappigen Knotens, der anfänglich unter der Haut verschiebbar ist; im letzteren, dem selteneren, bildet es eine diffuse, gleichsam hypertrophische Anschwellung von zuweilen sehr beträchtlicher Grösse und Schwere. Anschwellungen von Kopfgrösse und darüber gehören nicht zu den Ausnahmen. Auch sie können eine knotige oder höckerige Oberfläche besitzen, jedoch haben sie zuweilen eine ebenso glatte Oberfläche, wie die capsulären Lipome (Bd. I., S. 375), die Fibrome oder Myxome der Brust. Ich habe Fälle**) gesehen, wo die Geschwulst eine grosse Halbkugel von 10—15 Cent. Radius darstellte, auf welcher die Warze zugleich auseinander- und eingezogen war, wie bei den mit chronischer Mastitis verbundenen Lipomen. Diese Geschwülste können schon durch ihre Schwere und die Spannung der Haut im höchsten Maasse belästigen.

Der Ausgangspunkt der Neubildung ist überwiegend häufig im Umfange der Sinus et ductus lactei in der Nähe der Brust-

*) Beide Namen stammen von Joh. Müller (Ueber den feineren Bau der Geschwülste S. 56); er bezeichnete als C. proliferum den Fall, wo die Auswüchse der Cysten wieder Cysten enthielten, als C. phyllodes den, wo die Auswüchse solid waren. Später sind beide Ausdrücke ziemlich synonym gebraucht worden, und ich finde in der That, dass sie nicht bezeichnend genug sind, um auseinander gehalten zu werden.

**) Präparate No. 144 und 145 vom Jahre 1860.

Digitized by Google

warze*), seltener in der Peripherie der Drüsenlappen. Allein immer hat das Sarkom eine grosse Neigung, sich infektiös über die Grenzen der Drüse hinaus zu entwickeln. Es ergreift das umliegende Fettgewebe und bildet in diesem oft grössere Massen, als in der Drüse selbst. Nun ist es schwer, äusserlich den Zeitpunkt dieses Uebergreifens zu constatiren, da die paramastische Neubildung mit der endomastischen in ununterbrochenem Zusammenhange zu stehen pflegt. Sicher wird dies erst dann, wenn das Sarkom auch die äussere Haut ergreift und sich das bekannte Zeichen der Adhärenz (S. 267) dem Beobachter sichtbar macht. Schliesslich wird die Haut in ihrer ganzen Dicke mit der Neubildung erfüllt, und dann steht bald der Aufbruch und die Verschwärung zu erwarten.

Die Geschwulst erweist sich damit als eine local bösartige, insofern sie in der Art heteroplastischer Bildungen die verschiedensten Theile (interstitielles Drüsengewebe, Tunicae propriae, Fett, Haut, zuweilen auch die Muskeln) in gleicher Weise ergreift. Obwohl es lange zu dauern pflegt, ehe sie zur Verschwärung kommt, so hat sie doch entschieden ulceröse Neigung, und es ist daher leicht begreiflich, dass solche Fälle geradezu als krebsige angesprochen werden. Für diejenigen, welche die nabelartige Einziehung der Warze als pathognomonisches Zeichen des Krebses ansehen, mag bei der Untersuchung gar kein Zweifel an der krebsigen Natur des Uebels bleiben.

Der beschriebene Gang des Uebels kann in derselben Weise stattfinden, gleichviel ob die Geschwulst eine solide oder eine cystische ist. Nur wird sich das Gefühl in beiden Fällen etwas verschieden verhalten. Die Vollgeschwülste pflegen eine etwas mehr derbe, resistente, hie und da etwas härtere, aber doch im Ganzen gleichmässige Beschaffenheit zu besitzen, während die cystischen an gewissen Stellen eine weichere, mehr eindrückbare, zuweilen geradezu fluktuirende Beschaffenheit darbieten. Auch sind die ersteren gewöhnlich mehr peripherisch, die letzteren mehr central gelegen. Gerade die grössten Geschwülste dieser Art sind in der Regel cystisch, wenngleich sie bedeutende, mehr peripherische Abschnitte besitzen mögen, welche durchaus solid gebaut sind (Fig. 166). Letztere entsprechen dann der paramastischen Entwickelung.

*) Bryant. Transact. of the Path. Soc. Lond. Vol. XII. p. 222.

Digitized by Google

Fig. 166.

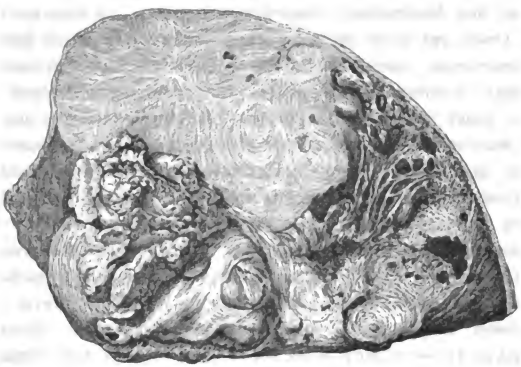

Das Gewebe dieser Geschwülste ist in der Regel, sobald sie eine gewisse Grösse erreicht haben, von etwas verschiedenartiger Beschaffenheit. Hie und da zeigt es eine sehr derbe, weissliche, mehr fibröse Beschaffenheit; an anderen Stellen ist es weicher, feuchter, mehr durchscheinend, zuweilen ganz gallertig; an anderen endlich hat es ein weiches, aber zugleich weissliches, markiges, oder ein röthliches, zuweilen ganz schwarzrothes Aussehen. Dem entsprechend findet man bald mehr eine bindegewebige, bald mehr eine schleimige, bald eine überwiegend zellen- und gefässreiche Gewebsmasse. Die ersteren Stellen für sich könnten manchmal einfach als fibromatöse oder myxomatöse genommen werden; die vielzelligen entscheiden den sarkomatösen Charakter. Die Zellen

---

Fig. 166. Durchschnitt eines grossen, von Hrn. Wilms amputirten Cystosarcoma arborescens mammae. Man sieht nach rechts eine von grossen Höhlen und Gängen, den erweiterten Drüsenkanälen, durchzogene (übrigens gerade unter der Brustwarze gelegene) Partie, in welcher sich aus dem interstitiellen Gewebe stellenweise breite Sarkommassen entwickeln, die nach aussen ganz unmerklich in das umgebende Fettgewebe verstreichen. Nach links ist die untere Partie ebenfalls voller Höhlen und Gänge, aber diese sind erfüllt von grossen, polypösen, oft dendritisch verzweigten Auswüchsen, die in der Zeichnung zum Theil herausgelegt sind. Nach links und oben sitzt ein grosser, ganz dichter Knoten von lappigem Bau, der nach rechts hin noch einzelne Löcher (Kanaldurchschnitte) zeigt, nach links dagegen ganz solid ist. Dieser Theil gehört nicht mehr der Drüse an, sondern greift stark in die Fettkapsel derselben und in die äussere Haut ein, die an einigen Stellen fast ganz verzehrt ist. Präparat No. 145 vom Jahre 1860. ½ der natürlichen Grösse.

Digitized by Google

selbst können Spindel-, Netz- oder Rundzellen sein, indess sind gerade hier Rundzellen*) ungewöhnlich häufig, so dass an manchen Orten gar keine andere Form gesehen wird. Reine Spindelzellensarkome, zumal solche mit verschwindender Intercellularsubstanz, kommen etwas seltener vor, zeichnen sich dann aber um so mehr durch die radiäre Anordnung ihres Gewebes aus**).

Manche Beobachter haben ein besonderes Augenmerk gerichtet auf eine gleichzeitige Hypertrophie oder Hyperplasie des specifischen Drüsengewebes, und es haben sich zahlreiche Differenzen ergeben über das Verhältniss der Sarkome zu den sogenannten partiellen Hypertrophien der Brust. Astley Cooper***) hatte neben der Hydatidenkrankheit und dem Fungoid noch eine chronische Brustdrüsengeschwulst unterschieden, was gewiss völlig berechtigt war. Allein bald vereinigte man diese Zustände. Velpeau †) verschmilzt ganz verschiedene Reihen unter dem Namen der Adenoidgeschwülste, wofür Billroth††) später adenoide Sarkome setzt. Birkett†††) wiederum schildert manches davon unter dem Namen der „wahren unvollständigen Hypertrophie", und Förster*†) bezeichnet das Cystosarkom ohne Weiteres als cystoide Drüsengeschwulst. Nun kommen in der That, wie schon Reinhardt**†) gezeigt hat, hyperplastische Bildungen von Drüsenendbläschen in Brustsarkomen vor, aber diese sind nicht nur nicht wesentlich für dasselbe, sondern sie verdecken vielmehr das wahre Verhältniss, welches wesentlich ausserhalb der Drüsenbläschen sich findet***†). Durch dieses Uebersehen kommt Velpeau*††) schliesslich zu der sonderbaren Aufstellung, dass er das eigenthümliche fibroplastische Gewächs in gewissen rübenförmigen Geschwülsten (tumeurs napiformes) sucht, die seiner eigenen Beschreibung nach unzweifelhafte Krebse waren.

---

*) Lebert. Physiol. pathol. T. II. p. 129. Pl. XII. fig. 10–11. Billroth Mein Archiv. Bd. XVIII. S. 70. Taf. II. Fig. 8.

**) Präparat No. 256 vom Jahre 1857 und 118 vom Jahre 1864.

***) A. Cooper. Darstell. der Krankheiten der Brust. S. 11, 21.

†) Velpeau. Traité des maladies du sein. Paris. 1854. p. 350, 357. Pl. IV. fig. 5—7.

††) Billroth a. a. O. S. 59.

†††) Birkett. The diseases of the breast. London. 1850. p. 145.

*†) A. Förster. Handbuch der path. Anat. Leipzig. 1863. Bd. II. S. 482.

**†) B. Reinhardt. Path. anat. Untersuchungen. Berlin. 1852. S. 126.

***†) Verneuil. Bull. de la Soc. anat. 1858. p. 329.

*††) Velpeau l. c. p. 458.

Digitized by Google

Der Name des Sarkoms ist nur so lange anwendbar auf solche zusammengesetzten Geschwülste, als der Hauptantheil der Bildung ihm angehört. Wenn der Hauptantheil den specifischen Drüsentheilen zufällt, wenn sogar, wie Rokitansky*) anführt, eine Milchsecretion damit verbunden ist, so gehört die Bildung der epithelialen Gruppe an und ist darnach zu bezeichnen. Das Sarkom kann ohne alle Drüsenhyperplasie vorkommen, und, wie schon erwähnt, es können sogar die vorhandenen Drüsentheile unter seiner Entwickelung schwinden. Aber allerdings ist es auch möglich, dass während die Sarkombildung überwiegend in den oberflächlichen Abschnitten, um die grösseren Milchgänge herum erfolgt, in den peripherischen Theilen, wo der Reiz als ein einfacher, nicht mehr als ein specifischer wirkt, eine Hyperplasie der Terminalbläschen geschieht. Rückt die sarkomatöse Erkrankung in diese Gegenden vor, so findet man beides gemischt, während es vorher getrennt neben einander lag.

Reinhardt glaubte die Bildung des Cystosarcoma proliferum in der Weise erklären zu können, dass er annahm, die von anderen Autoren als proliferirende Auswüchse betrachteten Gebilde in den Höhlen des Cystosarkoms seien eben nur stehengebliebene Reste des hyperplastischen Drüsengewebes, welche sich bei der fortschreitenden Confluenz der sich erweiternden Drüsengänge erhielten. Diese Auffassung scheint hervorgerufen zu sein durch die an sich ganz richtige Beobachtung, dass man zuweilen im Innern der cystischen Räume polypöse Massen findet, in welchen Drüsenläppchen enthalten sind. Freilich darf man nicht, wie Birkett**), solide Auswüchse der Wand wegen ihrer kolbigen Gestalt für unvollständig entwickelte Drüsenbläschen halten; was ich meine, sind lappige Vorsprünge, die wirkliche, mit Epithel gefüllte Drüsenblasen führen. Aber mit Recht hat schon Busch***) hervorgehoben, dass diess Drüsentheile sind, welche von aussen her in die Cysten hineingedrängt sind. Es sind herniöse Ausstülpungen, wahre Adenocelen†),

*) Rokitansky. Pathol. Anat. Wien. 1861. Bd. III. S. 529.

**) Birkett l. c. p. 79. Pl. III. fig. 1—5. Wie es scheint, ist auch Paget (Lect. on surg. path. II. p. 71) in denselben Irrthum verfallen.

***) W. Busch. Chirurgische Beobachtungen. Berlin. 1854. S. 86.

†) Ich bemerke dabei, dass der Name Adenocele bei neueren englischen Schriftstellern vielfach für die Bezeichnung des Cystosarkoms überhaupt in Anwendung ist.

Digitized by Google

welche nur durch eine wirkliche Dislocation an diese Stelle gekommen sind, ganz ähnlich denen, die sich auch bei einfachen Cysten finden (Bd. I., S. 285).

Ebenso wenig ist es zulässig, wenn Birkett und Andere von der cystischen Erweiterung der Drüsengänge in den Sarkomen eine wahre (autogene) Cystenbildung unterscheiden. Ich will nicht leugnen, dass zuweilen Eiterhöhlen mit sehr verändertem Inhalte vorkommen*); auch geschieht es, dass in Myxosarkomen einzelne Stellen cystoid erweichen, aber das giebt noch kein Cystosarkom. Dieses verdankt regelmässig seine Entstehung der Dilatation der grösseren Milchgänge und Milchsinus**), und bei günstigen Durchschnitten (Fig. 166) kann man gewöhnlich schon von blossem Auge die Reihe der Säcke von der Gegend der Brustwarze im Zusammenhange gegen die Peripherie verfolgen. Nimmt man eine Sonde, so kann man sie von Sack zu Sack, von Spalte zu Spalte fortschieben***) und die Verästelungen constatiren, falls nicht durch die Geschwulstmasse hie und da die Verbindung unterbrochen ist.

Man findet die Säcke in allen möglichen Grössen, von Hanfkorn- und Erbsengrösse bis zu Wallnussgrösse und darüber. Sie sind an sich glattwandig und mit Epithel bekleidet. Häufig sind sie so zusammengedrückt, dass sie als ganz flache und vollkommen leere Spalten oder Ritzen in dem Gewebe erscheinen. Anderemal stellen sie rundliche oder längliche Höhlen vor. Ihr Inhalt ist entweder eine rein seröse†) Flüssigkeit (daher die Bezeichnung des sero-cystic sarcoma von Brodie), oder ein milchiges, mit Fetttröpfchen gemengtes Wasser, oder eine mehr schleimige oder gallertartige Masse von grosser Zähflüssigkeit. Nicht selten sind hämorrhagische Beimischungen, welche ein röthliches oder nach längerer Dauer bräunliches oder grünliches Ansehen geben. Im letzteren Falle finden sich auch nicht selten Cholestearin-Ausscheidungen.

Manchmal sind die Säcke steril. Häufiger dagegen erheben

*) Leydhecker a. a. O. S 29.

**) Später hat Birkett (Transact. of the Path. Soc. London. 1856. Vol. VII. p. 379) sich an einem sehr charakteristischen Fall selbst von dieser Entstehung überzeugt.

***) A. Baur. Reichert und du Bois' Archiv. 1862. S. 184.

†) Astley Cooper. Darstellungen der Krankheiten der Brust. Weimar. 1836. Taf. II.

Digitized by Google

sich von ihrer Wand solide Auswüchse, die wohl von den oben erwähnten herniösen Ausstülpungen zu trennen sind, in Form von Warzen, Polypen*) oder selbst Blumenkohl**), nicht selten in so grosser Menge, dass die Säcke davon gänzlich erfüllt werden (Fig. 166). Sie gleichen am meisten denen beim Myxom (Bd. I., S. 428) und bestehen wesentlich aus demselben Gewebe, welches die interstitielle Wucherung zusammensetzt. Ihre Oberfläche ist mit demselben Epithel bekleidet, welches die Säcke und Drüsengänge überzieht. Manche sind kolbig und rundlich, sehr viele aber pflegen durch den gegenseitigen Druck abgeplattet zu sein. Macht man einen Durchschnitt durch sie, so bekommt man ein Bild, das vielfach mit dem des Arbor vitae vom Kleinhirn verglichen ist, das aber vielleicht noch mehr dem eines durchschnittenen Kohlkopfes gleicht. Wachsen sie mehr und mehr, so verschmelzen sie nicht etwa, wie Paget***) meint, um solide Geschwülste zu bilden, sondern sie bedingen eine Atrophie der Sackwandungen und perforiren allmählich. So können sie gelegentlich aus oberflächlich gelegenen Säcken nach aussen hervortreten und fungöse Ulcerationen vorspiegeln†). Sie unterscheiden sich von letzteren dadurch, dass sie mit der äusseren Haut in keiner Verbindung stehen, sondern lose durch die Hautöffnung hervortreten, so dass man neben ihnen eine Sonde in den geborstenen Gang oder Sack einführen kann, der blossgelegt sich durch seine im Uebrigen glatte Wand auszeichnet††). Ich habe solche Auswüchse bis zu Kindesfaustgrösse gesehen. Anderemal dringen sie von einem Sack in einen benachbarten, und es kostet Mühe, sie aus demselben zu entwirren.

Hie und da kommen auch in den Sarkomen der Brust Fettmetamorphosen†††), zuweilen in so grosser Ausdehnung vor, dass man sie vom blossen Auge an der tiefgelblichen Farbe unterscheiden kann. Damit hängt vielleicht die Erfahrung zusammen,

*) Cooper a. a. O. Taf. III. Fig. 1—3.
**) P. Kessel. De sarcomatis cystici mammae muliebris specie nova. Diss. inaug. Bonn. 1839. p. 25. Tab. Wedl. Pathol. Histologie. S. 547. Fig. 117.
***) Paget l. c. p. 70. 249.
†) Schuh. Pseudoplasmen. S. 449. A. Weber. Das Adenoid der weiblichen Brust. Inaug. Diss. Giessen. 1854. S. 59.
††) Präparate No. 256 vom Jahre 1857 und No. 213 vom Jahre 1858.
†††) Förster a. a. O. S. 477. Präparat unserer Sammlung No. 117 vom Jahre 1864.

Digitized by Google

dass in seltenen Fällen eine Verkleinerung der Geschwulst und ein Stehenbleiben für eine gewisse Zeit stattfindet. Allein immer ist diess nur für eine gewisse Zeit; später wachsen sie von Neuem und greifen immer weiter um sich.

Das Sarkom ist nicht ausschliesslich, aber doch in auffälliger Weise eine Krankheit der frühen Lebensalter. Häufig beginnt es schon bald nach der Pubertät und wächst dann bald gleichmässig, bald stossweise allmählig fort, bis es zu den colossalsten Grössenverhältnissen gelangt. Durch Beides unterscheidet es sich von dem Krebs, der mehr den späteren Lebensjahren angehört und selten eine ähnliche Grösse erreicht. Die Form der Knoten hat nichts Charakteristisches, und wenn, wie es öfters geschieht*), zwei und mehr Knoten an verschiedenen Stellen der Brust sich entwickeln, so kann auch jene höckerige, unebene Oberfläche entstehen, welche man beim Krebs regelmässiger antrifft.

Es ist von allen Beobachtern anerkannt, dass selbst in späteren Zeiten ihres Bestehens die Exstirpation gewöhnlich einen günstigen Erfolg gewährt. Mannskopfgrosse Geschwülste und sogar solche von medullarem Bau werden mit dauerndem Erfolge abgetragen. Somit erscheint der Gebrauch einzelner Schriftsteller, von gutartigen Cystosarkomen zu sprechen, sehr begründet. Allein wir haben schon früher (S. 360) gesehen, dass die Geschwulst infektiöse, also mindestens local bösartige Eigenschaften hat. Daraus erklärt sich zum Theil der glücklicherweise seltenere, aber doch unzweifelhafte und mehrfach von mir gesehene Fall, dass die Geschwulst an der Narbe repullulirt, ohne ihren Charakter zu ändern**). Indess weist auch nicht jedes Recidiv auf eine Infektion hin. Da, wie oben erwähnt, eine Multiplicität von Geschwülsten in derselben Brust vorkommt, so kann auch das Recidiv durch die schnellere Entwickelung eines vorher erst angelegten unabhängigen Knotens sich erklären.

Die in der Literatur vorfindlichen Fälle von Recidiven lassen zum Theil freilich eine andere Deutung zu. So sind von französischen

---

*) Präparate No. 117 und 118 vom Jahre 1864.

**) Paget. Lect. on surg. path. II. p. 76. J. S. Gamgee. Researches in path. anat. and clinical surgery. London. 1856. p. 60. Wilks. Pathol. Catalogue of the Museum of Guy's Hosp. London. 1863. No. $2299^{70, 72}$, $2300^{1-3, 8}$. Präparat unserer Sammlung No. 137 vom Jahre 1860.

Digitized by Google

Autoren*) mehrfach repullulirende Geschwülste beschrieben worden, welche als einfache oder drüsige Hypertrophien, gemischt mit fibrösen, embryoplastischen oder fibroplastischen Theilen, bezeichnet werden und in denen auch ausserhalb der Drüse drüsiges Gewebe, also neugebildete Drüsensubstanz gefunden sein soll. Ich werde auf diese Frage später zurückkommen, bemerke aber schon hier, dass ich manche dieser Fälle als kankroide Bildungen auffassen möchte.

Leider beschränkt sich aber die Bösartigkeit der Brustsarkome auf die blossen Localrecidive nicht. Freilich bleiben die Axillardrüsen gewöhnlich frei, und das ist ein wichtiger Unterschied vom Krebs, aber Metastasen in inneren Organen, insbesondere in den Lungen kommen auch hier vor. Ich habe einen Fall erwähnt**), wo das Recidiv von der Brust durch den Thorax hindurch in die Lungen gewachsen war und wo sich metastatische Knoten in den Lungen, den Mediastinis, der Leber, den Rippen, den Wirbelkörpern, den Beckenknochen, der Dura mater und dem Keilbein fanden. Volkmann***) beschreibt einen Fall, wo nach der Amputation eines Cystosarcoma mammae sich, freilich in Folge einer neuen mechanischen Veranlassung, ein Sarkom des Schädels ausbildete. Paget†) führt unter dem Namen der malignen fibrösen Geschwulst eine Beobachtung an, die wahrscheinlich hierher gehört. Wilks††) gebraucht in ähnlichen Fällen den Namen der recurrirenden Fibroidgeschwulst.

Die meisten, hier zu erwähnenden Fälle sind aber überhaupt nicht einmal unter so verwandten Kapiteln erwähnt, sondern geradezu als Krebs registrirt. Schon Benedict†††) nennt unser Cystosarkom einen Blasenskirrhus. Joh. Müller*†) hat dieselbe Bahn betreten, indem er eine recidivirende Geschwulst der Brust,

---

*) Gérin-Rose. Bullet. de la Soc. anat. 1858. p. 211, 281. Chalvet. Ebendas. 1861. p. 177. Parmentier. Ebendas. 1860. p. 354. (Betrifft einen von Demarquay, Gaz. méd. 1859. p. 818, genauer beschriebenen Fall.)

**) Virchow. Archiv. 1856. Bd. IX. S. 619.

***) R. Volkmann. Bemerkungen über einige vom Krebs zu trennende Geschwülste. S. 32.

†) Paget l. c. p. 151.

††) Wilks. Guy's Hosp. Rep. 1858. Ser. III. Vol. IV. p. 36. Lect. on pathol. anatomy. p. 419. Path. Catal. of Guy's Hosp. Museum No. 2300[1–3].

†††) T. W. G. Benedict. Bemerkungen über die Krankheiten der Brust- und Achseldrüsen. Breslau. 1825. S. 73.

*†) Joh. Müller. Ueber den feineren Bau der Geschwülste. S. 22.

Digitized by Google

welche offenbar ein Spindelzellensarkom war, als Carcinoma fasciculatum aufführte. Die Wiener Schule*) hat diese Lehre sehr weit ausgedehnt, indess ist es doch bemerkenswerth, dass Schuh**) selbst noch 2 und 3 Recidiven des Bündelkrebses der weiblichen Brust noch radicale Heilung zugesteht. Welchen Nutzen es bringt, diese Fälle, in denen eigentlich nur eine locale Malignität bestand, um ihrer Malignität willen zum Krebs zu stellen, und vom Sarkom, wohin sie anatomisch gehören, zu trennen, ist nicht abzusehen. Man kommt so zu der Consequenz, zu welcher Schuh gelangt, der nicht bloss den Bündelkrebs von dem gutartigen Cystosarkom trennt, sondern auch noch einen Uebergang des letzteren in den Bündelkrebs und damit ein Cystocarcinom der Brust aufstellt***). Ganz anders verhält es sich mit jenen Beobachtungen, in denen wirklicher Krebs nach Brustsarkom aufgetreten sein soll. Dahin gehört die schon erwähnte (S. 265), leider nicht genauer ausgeführte Angabe von Reinhardt†). Unsicher ist ein mehrfach erwähnter Fall von Bruch††), weil die Primärgeschwulst nicht genauer untersucht war. Dagegen wird von Cooke †††) eine Beobachtung mitgetheilt, wo nach der mehrmaligen Exstirpation eines repullulirenden Cystosarkoms der Brust Krebs der Pleura, der Leber, des Bauchfells, der Lymphdrüsen in Brust und Lendengegend auftrat. Andere Fälle erwähnt Paget*†) bei der Glandulargeschwulst (Adenoid) der Brust. Keine einzige dieser Beobachtungen ist so genau beschrieben, dass sie als entscheidend betrachtet werden kann. Ist es richtig, dass die Secundärgeschwülste Krebse waren, so würde ich vor der Hand annehmen, dass auch die Primärgeschwülste entweder Krebse, oder Mischformen von Sarkom und Krebs waren (S. 181). Aber wenn dies auch wirklich nachgewiesen würde, so dürfte

*) Rokitansky. Path. Anat. Wien. 1855. Bd. I. S 290. Fig. 117.
**) Schuh. Pseudoplasmen S. 313. Vgl. S. 310 u. 463.
***) Schuh. Ebend. S. 460, 463
†) In unserer Sammlung befindet sich ein aus der Zeit Reinhardt's stammendes Präparat (No. 626), welches als Cystosarcoma phyllodes bezeichnet ist und demselben in der That im Groben sehr ähnlich ist. Allein es zeigt mikroskopisch an manchen Stellen einen ganz skirrhösen Bau: in einem sehr derben, stellenweis sklerotischen und fast osteoiden Bindegewebe langgestreckte Alveolen mit zelligem Inhalt.
††) Bruch. Bösartige Geschwülste. S. 94.
†††) Cooke. Med. Times and Gaz. 1852. Aug. (Bei Paget. II. p. 79.)
*†) Paget l. c. p. 258.

Digitized by Google

doch Niemand daraus folgern, dass nicht auch das Sarkom für sich die Fähigkeit der Metastase besitzt. Ich betrachte es als ausgemacht, dass das Brustsarkom eine Geschwulst von beschränkter Malignität, aber doch mit vollständiger Befähigung zur Metastase ist.

Schliesslich erwähne ich, dass auch an der männlichen Brust Gewächse beobachtet sind, und zwar sowohl in derselben*), als neben derselben**), welche entweder geradezu als Sarkome und Cystosarkome, oder als fibroplastische und fibronucleäre Geschwülste beschrieben wurden. —

Wesentlich anders verhält sich der Eierstock. Während allerlei Geschwülste von sogenanntem fibroidem Verhalten öfters in ihm gesehen werden, gehören eigentliche Sarkome zu den grössten Seltenheiten. Das, was man als Cystosarkom zu bezeichnen pflegt, ist meiner Meinung nach nicht in dieselbe Gruppe mit den Cystosarkomen der Brust zu setzen; es ist ein wahres Kystom. Die wahren Sarkome bilden in der Regel solide oder Vollgeschwülste von ziemlich gleichmässiger Oberfläche, so dass sie auf den ersten Blick wie einfache „Hypertrophien" aussehen. Auf dem Durchschnitt haben sie ein dichtes, röthlich weisses oder rein weisses, mehr radiär gestreiftes Aussehen. Ihre Consistenz ist bald derber, bald loser, zuweilen so lose, dass man sie in radiäre Balken oder Bündel zerreissen kann. Cysten können gelegentlich neben ihnen vorkommen, doch nimmt in der Regel die Geschwulst das ganze Organ gleichmässig ein. Nicht selten erkranken beide Eierstöcke gleichzeitig oder wenigstens bald nach einander, und man findet dann jederseits neben dem Uterus einen rundlichen oder rundlich-ovalen Körper bis zu Faust- oder Kindskopfgrösse und darüber. Sie bestehen meist aus einem dichteren Fasergewebe, in dem zahlreiche, zuweilen grössere, häufig jedoch sehr feine Spindelzellen (fibroplastische Geschwulst) oder scheinbar nackte Spindelkerne (fibronucleäre Geschwulst) enthalten sind***). Manchmal finden sich auch zahlreiche Rund-

*) Joh. Müller. Ueber den feineren Bau der Geschwülste. S. 59. Leydhecker a. a. O. S. 25. Velpeau l. c. p. 711.

**) Nath. Ward. Transact. of the Path. Soc. London. Vol. XI. p. 268. (Kernfasergeschwulst).

***) Wilks. Lectures on pathol. anatomy. London. 1859. p. 412. Catalogue of Guy's Hosp. Museum No. 2246[55, 60].

Digitized by Google

zellen von der kleineren, dem Granulationsstadium angehörenden Art*). Gerade diese Form ist nicht leicht vom Krebs zu unterscheiden, der am Eierstock in derselben diffusen Weise vorkommt und zuweilen sogar einen ausgezeichnet radiären Bau hat (Carcinoma fasciculatum). Allein immer findet man im letzteren Falle eine sehr regelmässige Anordnung zahlreicher, freilich oft sehr schmaler und fast spindelförmiger Alveolen, in denen Gruppen epithelioider Zellen enthalten sind. Gelegentlich kommen auch Formen vor, die man als Mischgeschwülste (Sarcoma carcinomatosum) bezeichnen muss. Aber auch die einfachere Form kann sich vom Eierstock aus auf die Nachbarschaft disseminiren oder mit analogen Gewächsen, namentlich des Magens**), zusammen vorkommen, wo es später unmöglich ist, zu entscheiden, welches Organ der Ausgangspunkt war. Ihr Vorkommen in verhältnissmässig jugendlichem Alter***) begünstigt zuweilen die Unterscheidung von Krebs. — Dass Melanosarkome metastatisch in den Eierstöcken vorkommen, habe ich schon erwähnt (S. 289); dasselbe wird aber auch bei Marksarkomen beobachtet†). —

Ganz besonders verwickelt ist die Frage von dem Vorkommen des Sarkoms an den Hoden, wenn man sie vom Standpunkte der Literatur aus betrachtet. Bei den älteren Autoren††) ist am häufigsten von der Sarcocele die Rede als von einem fleischigen Gewächs innerhalb des Scrotums (tunicae = bourses). Allein lange Zeit wandte man diese Bezeichnung auch auf Geschwülste des Scrotums selbst an, zumal auf elephantiastische (Bd. I., S. 318), und als man endlich vorsichtiger wurde†††) und nur eigentliche Hodengeschwülste so benannte, fasste man doch noch alle möglichen Formen, namentlich krebsige, skrophulöse, entzündliche, wenn sie nur etwas „Fleischiges" darboten, unter demselben

*) Präparat No. 206 vom Jahre 1863.

**) Präparat No. 203*a* vom Jahre 1863. (Gehört zu dem in Fig. 165. S. 352 abgebildeten Sarkom des Magens). Wilks. Transact. Path. Soc. Lond. Vol. X. p. 146.

***) Wilks (a. a O.) erwähnt einen solchen Fall von einem 18jährigen Mädchen, wo die Eierstöcke kokusnussgross waren.

†) C. O. Weber. Chirurg. Erfahrungen und Beobachtungen. S. 365. Taf. VII. Fig. 9.

††) Ausser der kurzen Erwähnung in der pseudogalenischen Introductio cap. 18. zunächst Celsus, Medic. Lib. VII. cap. 18 u. 23.

†††) Morgagni. De sedibus et causis morb. Epist. XLIII. art. 38.

Digitized by Google

Namen zusammen*). Von diesem Standpunkte aus hatte die paulinische Eintheilung**) in eine gutartige und bösartige einen vollständigen Sinn, und es lag nahe, die letztere den Schwämmen und Krebsen anzuschliessen***).

Den ersten Versuch einer genaueren Scheidung scheint Baillie†) gemacht zu haben. Er beschrieb unter dem Namen des geschwollenen pulpösen Hodens (enlarged and pulpy testicle) eine zartfleischige, homogene Geschwulst, die er von der skirrhösen, skrophulösen und hydatidösen trennte, — eine Trennung, welche später durch Astley Cooper genauer durchgeführt wurde. Inzwischen wechselte die Bezeichnung häufiger, als die Anschauung. Wardrop††) sprach von Fungus haematodes, Abernethy†††) von Medullarsarkom, Maunoir*†) von Fungus medullaris, Baring**†) von Markschwamm, immer im Sinne einer vom Krebs verschiedenen Geschwulst, während sie doch sicherlich manche Verwechselung damit begingen. Andere warfen alle diese Formen einfach zum Carcinoma molle oder gebrauchten die Namen Markschwamm oder Fungus medullaris als identisch mit Carcinoma medullare.

Cooper***†) hat sich bemüht, dieser Verwirrung zu steuern. Er schildert sowohl den Schwamm (Fungus, fungoid disease), als den Skirrh, jenen als eine häufige, diesen als eine sehr seltene Krankheit des Hodens, und er beschreibt daneben die Hydatidenkrankheit, die skrophulösen und syphilitischen Geschwülste. Aber wenn man seine Schilderungen unbefangen prüft, so kann kein Zweifel darüber bleiben, dass er das ganze, ziemlich vorwiegende

*) Paletta. Exercitationes pathologicae. Mediol. 1820. P. I. p. 166.
**) Paulus Aegineta. Lib. VI. cap. 43.
***) Grashuis. Exercitatio de scirrho et carcinomate. Amst. 1741. p. 49. B. Bell. Abhandlung vom Wasserbruch, Fleischbruch und anderen Krankheiten der Hoden. Leipz. 1795. S. 118.
†) Matth. Baillie. Anatomie des krankhaften Bau's. Aus dem Engl. von Sömmering. Berlin. 1794. S. 205. Nachtrag. Berlin. 1820. S. 141. Engravings to illustrate the morbid anatomy. Lond. 1801. Fasc. VIII. p. 177, 179. Pl. VII. fig. 3.
††) Wardrop. Observations on fungus haematodes. Edinb. 1809. p. 124.
†††) Abernethy. Med. chir. Beobachtungen, übersetzt von Meckel. Halle. 1809. S. 35.
*†) Maunoir. Mémoire sur les fungus méd. et hématode. Paris et Gen. 1820. p. 40, 44.
**†) Baring. Ueber den Markschwamm der Hoden. Göttingen. 1833. S. 31.
***†) Astley Cooper. Observations on the structure and diseases of the testis. Lond. 1830. p. 116, 150.

Digitized by Google

Gebiet der weichen Krebse mit unter die Fungen aufgenommen hat, und nach meinen Erfahrungen muss ich sagen, dass es richtiger gewesen wäre, wenn er das Fungoid lieber im Ganzen als Carcinom genommen hätte, als dass er umgekehrt das viel häufigere Carcinom den Schwämmen untergeordnet hat. Curling*) und die Späteren, welche nur vom Markschwamm als einer Form des Krebses reden, haben daher in höherem Maasse Recht; ganz richtig ist aber ihre Darstellung keineswegs.

Denn es giebt ein unzweifelhaftes Sarkom des Hodens, das freilich ohne histologische Untersuchung kaum von dem weichen Krebs zu unterscheiden sein möchte. Soweit ich es aus eigener Erfahrung und der Literatur zu beurtheilen vermag, ist es verhältnissmässig selten. Es hat seinen Sitz überwiegend in dem eigentlichen Körper des Hodens, betheiligt aber leicht den Nebenhoden; doch kommt es auch primär am Nebenhoden vor**) und kann auch den Samenstrang und die Nachbartheile ergreifen***). Es bildet meist diffuse Erkrankungen, welche das ganze Organ gleichmässig auftreiben, ohne dass zunächst knotige oder höckerige Hervorragungen bemerkbar werden. Die Albuginea bildet lange einen Schutz, und die Tunica vaginalis†) pflegt höchstens in Form der Hydrocele mitzuleiden (Hydrosarcocele).

Schneidet man ein, so sieht man ein bald mehr, bald weniger gefässreiches, weissliches oder röthliches Gewebe von fleischigem Aussehen, mehr gleichmässiger Zusammensetzung und weicher Consistenz, so dass es unter dem Fingerdruck leicht zertrümmert. Einzelne Stellen haben öfters eine durchscheinende, gallertige oder schleimige Beschaffenheit; andere sind der Sitz hämorrhagischer, älterer oder frischerer Einlagerungen. Eigentliche Cystenbildung gehört nicht zu den gewöhnlichen Erscheinungen, obwohl sie mit dem Sarkom zusammentreffen kann. Dagegen treten Erweichungen des Gewebes ein, welche ein cystoides Aussehen haben können; jedoch pflegen keine reinen, mit Flüssigkeit ge-

*) Curling. Die Krankheiten des Hodens, Samenstranges und des Hodensackes. Aus d. Engl. von Reichmeister. Leipzig. 1845. S. 252.

**) Lebert. Traité d'anat. path. T. I. p. 189. Robin et Ordonnez. Arch. génér. de méd. 1856. Août.

***) Eine ohne Betheiligung des Hodens am Samenstrang entwickelte grosse fibroplastische Geschwulst wird in dem Catalogue of Guy's Hosp. Museum unter No. 2367^{20} erwähnt. Auch um die Samenbläschen habe ich ein paarmal Sarkome entwickelt gesehen.

†) Launay et Luys. Bullet. de la soc. anat. 1861. p. 365.

Digitized by Google

füllten Höhlen, sondern nur weiche Stellen, erfüllt mit einem losen, zelligen oder netzförmigen Gewebe, vorhanden zu sein. Gelegentlich finden sich auch vereinzelte Knorpelstücke.

Histologisch schliessen sich die Hodensarkome am häufigsten den Myxomen an. Zuweilen findet man die wundervollsten Myxosarkome, die in einer ganz weichen schleimigen Grundsubstanz die herrlichsten Spindelzellen enthalten*). Anderemal ist die Grundsubstanz dicht, mehr fibrillär und bindegewebig**). Noch häufiger nimmt die Zahl der zelligen Theile sehr zu, die Zellen sind überwiegend rund, und die Geschwulst gewinnt im Ganzen ein mehr markiges Aussehen. Diess sind die Formen, welche mit Krebs am leichtesten verwechselt werden.

Sehr häufig tritt in den Zellen Fettmetamorphose ein, durch welche sie zu Grunde gehen. Das Gewebe bekommt dann ein trübes, mehr gelblich weisses Aussehen, und zuweilen, namentlich wenn zugleich hämorrhagische Beimischungen zu Stande kommen, bildet sich ein mehr trockenes, dichtes, käseartiges Wesen, welches mit Tuberkel und Gummiknoten Aehnlichkeit hat.

Die Erfahrungen über die Bedeutung des Hodensarkoms sind bis jetzt noch nicht hinlänglich sicher gestellt. Ich selbst mag auf einige ältere Beobachtungen von mir, nach denen eine Dissemination und Metastase eingetreten war, nicht entscheidendes Gewicht legen, da ich eine nochmalige Untersuchung der Präparate nicht vornehmen konnte. Indess ist der eine von Lebert***) mitgetheilte Fall so charakteristisch, dass er für sich genügt, um darzuthun, dass das Sarkom auf die Bauchhöhle übergreifen und selbst in der Pleura und den Halslymphdrüsen Metastasen machen, dass es also alle Eigenschaften der Bösartigkeit zeigen kann.

Was man dem gegenüber als gutartigen Schwamm (Fungus benignus) des Hodens beschrieben hat†), ist von dem Sarkom ganz und gar zu trennen. Nach chronischer Orchitis entstehen öfters Abscesse im Hoden, die sich spontan durch den Hodensack

*) Präparat No. 152 vom Jahre 1858.

**) C. O. Weber. Chirurg. Erfahr. u. Beobachtungen. S. 368. Wilks (Birkett). Catalogue of Guy's Hosp. Museum No. 2353[50]. Fergusson. Med. Times and Gaz. 1859. Sept. p. 256.

***) Lebert. Traité des maladies cancéreuses. p. 404. Traité d'anat. path. T. I. p. 194 (Fall von Velpeau).

†) Lawrence. Edinb. med. and surg. Journ. 1808. Vol. IV. p. 257. Jarjavay. Arch génér. de méd. 1849. Juin. Fleming. Dublin Quart. Journal. 1864. Nov. p. 334.

Digitized by Google

nach aussen eröffnen oder künstlich eröffnet werden; heilen sie nicht frühzeitig, so tritt aus der cutanen Oeffnung zuweilen eine rothe, weiche, schwammige Masse hervor, welche sich ausserhalb der Oeffnung pilzförmig ausbreitet und eine nicht geringe Aehnlichkeit mit einem fungösen Sarkom darbieten kann. A. Cooper*), der den Zustand als granuläre Schwellung (granular swelling) bezeichnet, hat schon hervorgehoben, dass es sich wesentlich um wuchernde Granulationen handelt; ihr mögen zuweilen Samenkanälchen beigemengt sein, doch empfiehlt es sich nicht, deshalb mit Curling**) die Bildung Hernia testis zu nennen. Die grosse Hartnäckigkeit, der zuweilen geradezu rebellische Charakter erklärt sich daraus, dass die Bildung öfters nicht aus einem einfachen Abscess, sondern aus erweichtem Tuberkel***) oder syphilitischen Heerden hervorgeht. Allein immer ist es ein localer Prozess, der durch Exstirpation des Gewächses und milde Behandlung vollständig beseitigt werden kann.

Jarjavay hat neben diesem, von ihm als parenchymatöser Fungus bezeichnetem Zustande noch einen oberflächlichen beschrieben, der aus wuchernden Granulationen der durch Operation oder sonstwie entblössten Albuginea testis hervorgeht. Ich habe diese Form in der auffälligsten Art nach Gangrän des Hodensackes sich entwickeln sehen†), indess wird hier eine Verwechselung um so weniger leicht eintreten, als die Geschichte solcher Fälle ganz klar vorzuliegen pflegt. Trotzdem ist die Erwähnung dieses Zustandes hier um so nöthiger, als schon A. Cooper††) unter dem Namen der fungoiden Entzündung der Scheidenhaut eine Veränderung beschrieben hat, welche offenbar nur der Haematocele angehört, und als mir selbst ein ausgezeichnetes Präparat von Haematocele mit der Bezeichnung des Fungus zugeschickt worden ist. Die oft zottigen hämorrhagischen Massen, welche hier die Vaginalis bedecken (Bd. I., S. 159), werden für Wucherungen genommen. Benedict†††) spricht geradezu von Sarkom

*) Cooper l. c. p. 36. Pl. I. fig. 2—4.
**) Curling a. a. O. S. 221.
***) B. v. Herff. Ueber Tuberkelablagerungen und den gutartigen Schwamm des Hodens. Inaug. Abh. Giessen. 1853. S. 11/35.
†) Präparat No. 143 vom Jahre 1857.
††) A. Cooper l. c. p. 207.
†††) T. W. G. Benedict. Bemerkungen über Hydrocele, Sarkocele und Varicocele. Leipz. 1831. S. 95.

Digitized by Google

und Lebert*) von fibroplastischer Geschwulst der Scheidenhaut, letzterer, weil er in ihrem sehr verdickten Gewebe allerlei Spindel- und Rundzellen gefunden hat; es lag jedoch nichts vor, als die von mir früher (Bd. I., S. 165, Fig. 21) behandelte Sklerose der Vaginalis. —

Was die übrigen wahren Drüsen anbetrifft, so kommen sie für die Frage von dem primären Sarkom wenig in Betracht. Sekundäre, namentlich metastatische Knoten finden sich namentlich in den Nieren und der Leber oft genug. Dagegen kann ich als ursprünglichen Sitz des Leidens eigentlich nur die Speicheldrüsen und unter diesen die Parotis erwähnen. Indess auch hier gehört die Mehrzahl der sonst wohl als Sarkome betrachteten Fälle dem Myxom an (Bd. I., S. 430, 517), und nur sehr selten findet sich die Steigerung von diesem zu dem eigentlichen Sarkom**). —

Sehr viel schwieriger gestaltet sich die Frage bei den Lymphdrüsen. Wir haben schon früher gesehen, dass selbst für die sekundäre Erkrankung diese Organe eine sehr geringe Neigung zeigen und dass sie sogar bei metastasirenden Sarkomen sehr häufig übersprungen werden (S. 257). Nichtsdestoweniger kommen gelegentlich sekundäre Sarkome der verschiedensten Varietäten in den Lymphdrüsen vor. Noch viel geringer ist die Neigung zu primären Erkrankungen. In manchen Fällen, die als solche bezeichnet worden sind, mag die ursprüngliche, in einem anderen Theile gelegene Geschwulst übersehen sein; in anderen hat man sich, wenn man das eigentliche Muttergewebe oder Mutterorgan nicht mehr erkennen konnte, dabei beruhigt, den Ausgangspunkt in einer Lymphdrüse zu vermuthen. Schon früher habe ich das Drüsensarkom erwähnt (S. 209) und darauf hingewiesen, dass gerade in diese Kategorie Vieles aufgenommen ist, was zu den lymphatischen Geschwülsten zu zählen ist. Indess will ich nicht in Abrede stellen, dass wirkliche Sarkome primär in Lymphdrüsen vorkommen mögen, wie deren namentlich von den Cervicaldrüsen häufig und selbst von sehr zuverlässigen Beobachtern***) beschrieben sind. Von der

*) Lebert. Traité d'anat. path. T. II. p. 474. Pl. CLI. fig. 6.
**) Sęki. De glandulae parotidis exstirpatione. Diss. inaug. Berol. 1860. p. 22.
***) Langenbeck. Deutsche Klinik. 1860. No. 47. S. 463. C. O. Weber. Chirurg. Erfahr. u. Untersuchungen. S. 366. Förster. Atlas der mikr. path. Anat. Taf. X. Fig. 4.

Digitized by Google

Tonsille, die doch wesentlich in diese Reihe gehört, hat Billroth*) einen hierher gehörigen Fall geschildert.

Am schwierigsten ist die Entscheidung bei den schon erwähnten (S. 270) Mediastinalgeschwülsten, welche eine so überaus grosse klinische Bedeutung haben**). Die Mehrzahl von denjenigen, welche ich selbst zu beobachten Gelegenheit hatte, zeigte einen so sehr den Lymphdrüsen ähnlichen Bau, dass es mir zweckmässig erscheint, sie bei den lymphatischen Geschwülsten abzuhandeln. Nur in einem Falle hatte die Geschwulstmasse in grösseren Abschnitten den Bau eines reinen fasciculären Spindelzellensarkoms, während die anderen eine mehr alveoläre Einrichtung mit grossen Zellenklumpen zeigten, so dass ich das Gewächs als eine Mischform (Sarcoma carcinomatosum) aufzufassen genöthigt bin. Es war diess eine sehr umfangreiche Geschwulst, deren Hauptmasse sich in dem Herzbeutel entwickelt hatte, wo sie eine bis zu $1\frac{1}{2}$ und 2 Zoll dicke Lage um das Herz bildete, mit dem sie innig zusammenhing. Allein der Umstand, dass zugleich ein pflaumengrosser Knoten durch die Wand der Vena cava superior in deren Lumen hineingewachsen war, und dass sich sehr beträchtliche Massen im Mediastinum, sowie bis in die anstossenden Lungentheile hineinentwickelt hatten, scheint mir dafür zu sprechen, dass der ursprüngliche Sitz ausserhalb des Pericardiums zu suchen ist***). —

Es erübrigt jetzt noch eine wichtige Localität, welche zugleich manche Eigenthümlichkeiten der Sarkombildung zeigt, nehmlich das Gehirn. Leider ist auch für diesen Punkt die Literatur nur in geringerem Maasse brauchbar, da die Mehrzahl der Beschreibungen nicht genau genug ist, um die eigentlichen Sarkome von den Krebsen, den Myxomen und namentlich den Gliomen zu unterscheiden; ja, es ist mir nach eigenen Erfahrungen höchst wahrscheinlich, dass manches Sarkom als syphilitische Gummigeschwulst und umgekehrt †) aufgestellt worden ist. Ich

*) Billroth. Deutsche Klinik. 1856. No. 6. Beiträge zur path. Histologie. S. 189.

**) J. M. H. Gintrac. Essai sur les tumeurs intra-thoraciques. Thèse de Paris. 1845.

***) Präparat No. 131 vom Jahre 1862.

†) Die von G. Hirsch (Klinische Fragmente. Königsb. 1857. I. S. 154 und 155) beschriebenen Fälle, ebenso der von Rühle (Greifswalder Med. Beiträge. 1863. Bd. II. S. 62), machen anatomisch den Eindruck von Gummata, obwohl die Anamnese nichts dafür beibringt.

Digitized by Google

kann mich daher nur auf meine eigenen und wenige fremde Beobachtungen stützen.

Der groben Erscheinung nach lassen sich die Sarkome der Hirnsubstanz (wenn man von den schon besprochenen Arachnoideal-Sarkomen absieht) zunächst in harte und weiche Formen trennen. Was die ersteren, die von mir früher sogenannten faserigen Sarkome*) angeht, so bieten sie eine sehr verschiedene Consistenz dar, indem sie von dem Habitus einfach fibröser Geschwülste bis zu dem von knorpeligen wechseln, und wahrscheinlich ist Manches von dem, was unter dem Namen von fibrösen und knorpeligen Geschwülsten beschrieben worden ist, in diese Kategorie zu setzen. Diese Geschwülste sind gewöhnlich wenig gefässreich, von einer mehr gleichmässigen, dichten Beschaffenheit, von weisser oder bläulich weisser, hie und da gelblicher Farbe, an der Oberfläche rundlich oder leicht höckerig und von der benachbarten Hirnsubstanz, manchmal durch eine etwas gefässreiche Zone, deutlich abgegrenzt. Sie lassen sich meist sehr leicht auslösen und unterscheiden sich dadurch schon äusserlich von den blossen Sklerosen und den harten Gliomen.

Ihre feinere Zusammensetzung zeigt überwiegend Spindelzellen von mässiger Länge, welche in paralleler Lage ziemlich dicht angeordnet, aber durch eine sehr deutliche, derbe, zuweilen fibrilläre, zuweilen ganz homogene Intercellularsubstanz von einander getrennt sind. Sie gehören daher im Grossen den Fibrosarkomen an, obwohl die Intercellularsubstanz in einzelnen Fällen**)

*) Virchow. Archiv. Bd. I. S. 195.

**) Präparat No. 122 vom Jahre 1864. Dasselbe stammt von einer 41jährigen Frau. Nach der Mittheilung des Dr. Liepelt war die Kranke nach mehrwöchentlichem Krankenlager (Kopfschmerzen, leichte Erweiterung der Pupillen, unstillbares Erbrechen) am 22. Februar in Bethanien aufgenommen: Abmagerung, fast unausgesetzter heftiger Kopfschmerz, täglich mehrmaliges Erbrechen, hartnäckige Verstopfung, Menses nimii, keine Lähmungserscheinungen; die Kranke liegt theilnahmlos da, antwortet spät und langsam; Lungen- und Herzthätigkeit normal. Nachdem starke Darmentleerungen erzielt sind, hört das Erbrechen auf, aber die Theilnahmlosigkeit wird noch grösser. Ende Februar schlafsüchtiger Zustand, Pupillen mässig weit und langsam reagirend. Anfang März leichte Zuckungen der Extremitäten, 1—2 Minuten dauernd; in der freien Zeit Unterextremitäten halb flektirt, Zehen gekrümmt, Kopf sehr schmerzhaft. Im April Zuckungen häufiger und anhaltender, mehrtägiges Coma. Tod am 8. April. Es fand sich eine fast 5 Cent. lange, über 3 Cent. dicke Geschwulst von knorpelartiger Consistenz, welche links unter dem Corpus callosum den Seitenventrikel füllte und bis nahe an die Basis reichte, vor dem Corpus striatum.

Digitized by Google

so dicht wird, dass sie eine dem Knochenknorpel analoge Einrichtung zeigt und nahe an die Chondrosarkome streift. Allein auch in diesen Fällen kann man gewisse Richtungen des Streichens der Faserzellen, eine Art von bündelförmigem Bau erkennen, und zuweilen bilden diese Bündel ein Geflecht, wie in fibroiden Gewächsen. Ob in ihnen Verkalkung und Verknöcherung vorkommt, weiss ich nicht zu entscheiden*).

Ganz verschieden davon sind die weichen Formen, welche ich früher als faserig-zellige Sarkome unterschied. Sie gehören meist den Myxo- und Gliosarkomen an, aber es finden sich auch ganz reine Spindelzellensarkome darunter, die den weichsten Fibrosarkomen anzureihen sind. In der Regel ist die Intercellularsubstanz wenig entwickelt, so dass die Zellen, mögen es nun Spindel- oder Netz- oder Rundzellen sein, ganz überwiegend hervortreten, und ein mehr oder weniger markiges Aussehen entsteht. Indess sind die Zellen meist sehr blass und zart, so dass selbst in vielzelligen Gewächsen die Grundfarbe weniger weiss, sondern mehr hellgrau zu sein pflegt, ungefähr so, wie die graue Substanz des Streifenhügels. Meistentheils findet aber eine starke Vascularisation statt und die Gefässe sind verhältnissmässig weit, so dass ein grau-röthliches, zuweilen sogar ein fast ganz rothes Aussehen entsteht. In manchen Fällen bilden die Gefässe sehr regelmässige Netze, zwischen welchen die graue Grundsubstanz wie in kleinen Läppchen oder Körnern sichtbar wird.

Häufig sind diese Sarkome fast kugelrund und schälen sich leicht aus der Hirnsubstanz aus**). Anderemal dagegen gehen sie sehr unmerklich in die benachbarte Gewebsmasse über, so dass sie wie blosse Hypertrophien derselben erscheinen. Insbesondere ist diess der Fall an den Geschwülsten des Seh- und Streifenhügels. Die weicheren haben nicht selten eine fast fluktuirende Beschaffenheit, und man kann eine Cyste vor sich zu

---

Sie bestand aus mehreren, zum Theil getrennten Lappen, die von gefässreichem Gewebe umgeben waren und auf dem Durchschnitt einen balkig-radiären Bau zeigten. Ueberall Spindelzellen in sklerotischer Grundsubstanz, vielfach in Fettmetamorphose.

*) Ein Fall von Russell Reynolds (Transact. Path. Soc. London, Vol. VI. p. 25), der eine Geschwulst des Cerebellum von faserknorpeliger Beschaffenheit betrifft, scheint dafür zu sprechen, doch ist es möglicherweise eine Arachnoideal-Geschwulst.

**) Präparat No. 116 vom Jahre 1860, von Hrn. Stabsarzt Dr. Wendt geschenkt.

Digitized by Google

haben glauben, während doch der Durchschnitt eine ganz gleichmässige Vollgeschwulst ergiebt.

Von den einfachen Myxomen und Gliomen unterscheiden sie sich durch die sowohl numerisch, als individuell sehr stark hervortretende Zellenentwickelung. Unter diesen sind insbesondere auffallend gewisse Spindelzellen mit ausserordentlich langen Fortsätzen und einem verhältnissmässig engen Zellkörper*). Betrachtet man einen mikroskopischen Schnitt, so erblickt man zuweilen nur die ganz fibrillär aussehenden Fortsätze innerhalb des Objects oder über die Ränder desselben hervorstehend, und es macht den Eindruck, als habe man ein grobfibrilläres Bindegewebe vor sich. Namentlich in den Fällen, wo ausserdem viel Rundzellen vorhanden sind, erscheint die fibrilläre Masse wie ein Stroma, in welches die Rundzellen eingelagert sind. Zerzupft man aber die Masse, so ergiebt sich, dass jede Fibrille der Fortsatz einer, oft weit zurückliegenden Zelle ist und dass gewöhnliche (intercellulare) Fibrillen gar nicht vorkommen. Namentlich im Umfange der Gefässe bilden diese Faserzellen, die ich schon bei den Gliomen geschildert habe (S. 131), gewöhnlich förmliche Scheiden; jedoch finden sie sich auch getrennt von den Gefässen, mitten in dem Gewebe vor, ja zuweilen bilden sie den Hauptantheil desselben. E. Wagner**) beschreibt sie aus einer grossen Geschwulst der Vierhügel als eigenthümliche elastische Fasern.

Bei sehr vorsichtigem Zerzupfen des Gewebes findet man neben einfachen diklonen Faserzellen zuweilen auch ähnliche polyklone oder netzförmige Gebilde, deren Fortsätze wiederum verästelt und gewissen Formen von Ganglienzellen sehr ähnlich sind, nur dass gewöhnlich der Zellkörper sehr schwach entwickelt ist. Indess hat Beale***) aus einer umfänglichen Geschwulst am Corpus striatum auch grössere Bildungen dieser Art unterschieden.

In manchen Fällen bilden diese Elemente die Hauptbestandtheile des Gewebes. Meistentheils findet man aber neben ihnen

*) Virchow. Archiv. Bd. I. S. 199. Ogle. Transact of the Path. Soc. Lond. Vol. VII. p. 12. Pl. II. fig. 2. Bristowe. Ebendaselbst p. 28. Holzschnitt 1. Grohe. Mein Archiv. Bd XXII. S. 451.

**) E. Wagner. Archiv der Heilkunde. 1862. S. 91.

***) Beale. Archives of med. Vol. I. p. 52. Pl IX. fig. 4—5. Wahrscheinlich ist hier der Fall von Leubuscher (Mein Archiv. Bd. XIII. S. 496. Taf. VIII. Fig. 5—6.) anzureihen.

Digitized by Google

eine mehr oder weniger grosse Zahl von Rundzellen mit einfachen oder mehrfachen Kernen*). Selten überschreitet die Zahl der Kerne 4—6, doch kommen auch gewisse Annäherungen an Riesenzellen vor**). Immer sind die Kerne stark entwickelt, dagegen die Kernkörperchen weniger hervortretend. Die Zellkörper sind häufig sehr gebrechlich, so dass die Kerne leicht frei werden, doch ist diess nicht so gewöhnlich, wie in Sarkomen. Dagegen zeigen die Rundzellen eine andere, ziemlich auffällige Erscheinung; sie saugen leicht Wasser ein und bilden innerlich klare Räume, eine Art von Vacuolen, die schliesslich die ganze Zelle füllen und in ein blasiges Gebilde verwandeln können. Hat man einen Durchschnitt mit solchen Zellen, so kann derselbe wie ein dichtes Blasengewebe aussehen. Rechnet man dazu, dass gerade in solchen Formen eine weiche, schwachkörnige oder netzige Grundsubstanz vorzukommen pflegt, so hat das Gewebe vielfach Aehnlichkeit mit der sogenannten Substantia gelatinosa der Rautengrube im vierten Ventrikel. —

Ueberaus häufig unterliegen die Zellen in allen Arten der Hirnsarkome der Fettmetamorphose. Die Spindelzellensarkome***) verhalten sich darin nicht anders, wie die Rundzellensarkome. Ist die Fettmetamorphose sehr ausgedehnt, so erkennt man diesen Zustand schon durch das gelbliche oder hellgelbe Aussehen, welches die Theile annehmen; manchmal ist eine Erweichung der ganzen Substanz damit verbunden, so dass, wie bei den Gliomen, eine Aehnlichkeit mit gelber Hirnerweichung entsteht†); anderemal dagegen erhält sich die Consistenz und es kommt ein intensiv gelbes käsiges Aussehen zu Stande††). Letzteres findet sich besonders in Spindelzellensarkomen und es entsteht dadurch eine Aehnlichkeit mit Gummigeschwülsten, welche bis zum Verwechseln gehen kann†††). Endlich tritt aber wohl in allen Fällen eine Resorption ein. Diess geschieht zuweilen im Centrum der Geschwulst, als in ihrem ältesten Theile, während im Umfange noch

*) Lebert. Traité d'anat. path. T. II. p. 125. Pl. XCIX. fig. 6—8.
**) Part. Transact. Path. Soc. Vol. VII. p. 21.
***) Gay and Toynbee. Transact. Path. Soc. Vol. IV. p. 17. Pl. I. fig. 1. Bristowe. Ebendaselbst. Vol. VII. p. 28. Holzschnitt 1.
†) Virchow. Archiv. Bd. I. S. 198.
††) Präparat No. 123 vom Jahre 1864.
†††) Man vergleiche den S. 141 und 142 in der Anmerkung mitgetheilten Fall, sowie den in der auf der nächsten Seite folgenden Anmerkung ††).

Digitized by Google

eine andauernde Nachbildung neuer Elemente erfolgt. Trotz der Resorption der inneren Theile kann dann die Geschwulst persistiren und in ihrem Innern cystoide*) Räume bekommen, die mit Flüssigkeit gefüllt, aber mit keiner Membran ausgekleidet sind, ja durch welche selbst einzelne, stehen gebliebene Gefässe hindurchlaufen. Manchmal bleibt auch der innere Theil fest und die Höhlungen finden sich mehr nach aussen hin**).

Ungleich seltener sind hämorrhagische Veränderungen, wie wir sie schon bei den Gliomen besprochen haben. Manche Sarkome, besonders medulläre Gliosarkome, haben allerdings zuweilen einen ausgezeichnet telangiektatischen Charakter***). Allein die Gefässe sind in der Regel verhältnissmässig dickwandig, und wenngleich sehr zahlreich, sind sie doch zu Blutungen weniger geneigt. Es erklärt sich daraus der Umstand, dass diese Geschwülste Jahre lang bestehen, zu sehr beträchtlichem Umfange anwachsen können, ohne auffällige Symptome hervorzubringen. Freilich ist ihr Alter in der Mehrzahl der Fälle nicht zu berechnen, indess kommt es doch vor, dass die Anamnese bestimmte chronologische Anhaltspunkte gewährt. Unter diesen treten traumatische†) besonders hervor, obwohl auch hier die Syphilis sich so oft als mögliches ätiologisches Moment dazwischen schiebt, dass mir wiederholt die Frage entgegengetreten ist, ob ihre Einwirkung auf eine schon bestehende traumatische Störung nicht von Einfluss auf Wachsthum und Fortgang derselben sein könne††).

---

*) Tüngel. Klin. Mittheilungen. Hamburg. 1863. S. 24.

**) Friedreich. Geschwülste innerhalb der Schädelhöhle. S. 23.

***) Präparat No. 1370: Kleinfaustgrosses medullares telangiektatisches Gliosarkom des Hinterlappens, in das Hinterhorn hereinragend.

†) Friedreich a. a. O. S. 1.

††) Am 18. Februar 1848 machte ich die Sektion einer jungen Frau aus guter Familie, welche 15 Jahre vorher beim Springen über eine Kiste einen so heftigen Fall gethan hatte, dass sie Tage lang bewusstlos geblieben war, und darnach 5 Jahre lang an heftigem Schmerz im Hinterkopf gelitten hatte. Vor einigen Jahren hatte sie sich verheirathet und war darnach syphilitisch geworden (Condylomata lata ad anum), aber scheinbar geheilt. Darauf zeigte sich zuerst beim Schreiben eine Lähmung des rechten Arms, welche zunahm; es folgte der Fuss, doch schwächer, endlich die Zunge und am Gesicht zeigten sich ganz unbedeutende Erschlaffungen der Muskulatur. — Die Autopsie ergab ein normales Rückenmark mit viel Arachnoideal-Flüssigkeit. Die innere Schädelfläche sehr atrophirt, rauh und höckerig, besonders links; das Gehirn sehr prall, namentlich die linke Hemisphäre stark geschwollen und anaemisch und in der Mitte ihrer weissen Substanz eine stark apfelgrosse, etwas fluktuirende, gefässreiche, mit Extravasaten durch-

Digitized by Google

Zuweilen fehlt aber jeder bestimmte ursächliche Anhaltspunkt, und man kann nur aus der Grösse der Geschwulst und aus ihrer Latenz auf die Langsamkeit und Dauer der Entwickelung schliessen*). Denn nur bei sehr langsamem Wachsthum kann das Gehirn so grosse Dislocationen ertragen, wie sie hier vorkommen, und die Toleranz hört auf, sobald durch hämorrhagische Ergüsse acute Schwellungen des Geschwulstganzen eintreten, welche durch Druck auf die Nachbarschaft die schwersten Zufälle herbeiführen. Schliesslich gehen natürlich in jedem Falle die Kranken unter Druck- oder Reizerscheinungen zu Grunde**), und insofern gehört das Hirnsarkom zu den schlimmsten Gewächsen. Aber andererseits muss man ihm auch nachrühmen, dass es nur sehr geringe Neigung zur Infektion der Nachbarschaft***) zeigt, und dass auch nicht ein einziger Fall bekannt ist, wo es metastatisch auf andere Theile übergetragen worden wäre, während doch umgekehrt metastatische Sarkome, insbesondere melanotische, im Gehirn getroffen werden. Im Allgemeinen greifen die Hirnsarkome nicht über das eigentliche Hirnparenchym hinaus und die einzige Erscheinung, welche ihre Infektionsfähigkeit andeutet, ist das Vorkommen einer Gruppe von Knoten oder Lappen dicht neben einander.

---

setzte Geschwulst, die bis in den Seh- und Streifenhügel reichte und von einem röthlichen Hof umgeben war. In dem Ventrikel viel Flüssigkeit, links blutige mit entfärbten hämorrhagischen Klumpen. Die Geschwulst erwies sich als Spindelzellensarkom.

*) Niemals ist mir diess so auffallend entgegengetreten, als bei einem 5jährigen Kinde aus der Klinik des Hrn. v. Gräfe, das ich vor wenigen Tagen secirte. Dasselbe war bis auf eine Orbitalgeschwulst scheinbar ganz gesund gewesen und hatte noch wenige Tage vor dem Tode keinerlei Zeichen von motorischer oder psychischer Störung gezeigt. Und doch ergab die Autopsie ein beinahe faustgrosses Gliosarkom in der linken Hemisphäre, das von der Fossa Sylvii bis zum Cornu anterius reichte, und die grossen Ganglien ganz nach rückwärts gedrängt und die Sella turcica bis um das Dreifache ihrer normalen Aushöhlung erweitert hatte (Präparat 121*b* vom Jahre 1864).

**) Tüngel. Klin. Mitth. Hamburg. 1864. S. 72. v. Gräfe. Archiv für Ophth. 1860. Bd. VII. 2. S. 60. Wilks. Catal. Guy's Hosp. Mus. No. 1576[70].

***) Eine Ausnahme macht der in der vorletzten Anmerkung erwähnte Fall, wo die Geschwulst sich continuirlich aus der Hemisphäre in die Sella turcica erstreckte, die Subarachnoideal-Räume bis zum Pons und bis vor die Foramina optica gefüllt hatte, mit dem linken Opticus in die Orbita gegangen war und einen Exophthalmos erzeugt hatte. Der Fall zeigt zugleich die andere bemerkenswerthe Eigenthümlichkeit, dass sich von der Exstirpationswunde in der Orbita aus in die Geschwulst hinein eine acute Eiterung und Abscessbildung erstreckt hatte, woraus hervorgeht, dass dieses Sarkomgewebe selbst noch der Eiterbildung fähig ist.

Digitized by Google

Trotz der verhältnissmässig kleinen Zahl sicherer Fälle von Hirnsarkomen kann man doch sagen, dass kein Lebensalter davon verschont bleibt und dass namentlich schon junge Kinder davon getroffen werden*). Die genauere Geschichte der Affection ist jedoch erst zu machen, wenn eine grössere Zahl von Fällen bekannt ist. Für jetzt vermag ich nur noch anzugeben, dass verhältnissmässig häufig die tiefer gelegenen Theile des Gehirns der Sitz der Tumoren sind. So namentlich die grossen Ganglien (Thalamus opticus**), Corpus striatum, Corpora quadrigemina) und ihre nächste Umgebung, die Hirnstiele, der Pons Varolii und das Kleinhirn. — Was das Rückenmark betrifft, so scheint es im Ganzen selten befallen zu werden. Ich erinnere mich aus eigener Erfahrung keines einzigen zuverlässigen Falles, wo primäres Sarkom in seinem Parenchym vorgekommen ist, und ich versage es mir daher auch, die wenigen fremden Beobachtungen***), welche dahin zu rechnen sind, zu kritisiren. —

Wir haben nunmehr alle diejenigen Punkte besprochen, welche für die Geschichte des Sarkoms Bedeutung haben. Einzelne Organe, welche gelegentlich ebenfalls befallen werden können, wie die Milz, die Schilddrüse, die Samenbläschen übergehe ich, da es nicht darauf ankommt, jeden einzelnen beobachteten Fall zu rubriciren. Aus der Gesammtheit der Darstellung über das Sarkom, welche niemals vor mir in einer solchen Ausdehnung und Genauigkeit gegeben worden ist, wird hervorgehen, mit wie grossen Schwierigkeiten der Diagnostiker hier zu kämpfen hat, und wie nothwendig es ist, mit der grössten Vorsicht das histologische Detail zu untersuchen. An keinem andern Punkt haben sich die praktischen Fragen so innig an die histologischen Streitigkeiten geknüpft, und mehr als einmal sind Praxis und Wissenschaft gerade hier auf das Härteste auf einander gestossen, weil bald die Praxis, bald die Wissenschaft ihre Ergebnisse falsch

*) Gay und Toynbee a. a. O. (Geschwulst des Vorderlappens bei einem 7jährigen Knaben). Wilks. Transact. Path. Soc. Vol. VII. p. 26. Catal. Guy's Hosp. Mus. No. 1564[35]. (Geschwulst des Pons bei einem 10jährigen Kinde). Tüngel. Klinische Mittheilungen. Hamburg. 1862. S. 33. (Grosshirngeschwulst bei einem 10jährigen Mädchen).

**) Leyden. Mein Archiv. Bd. XXIX. S. 202. Tüngel a. a. O.

***) Förster. Handbuch der path. Anat. 1863. Bd. II. S. 629. Tüngel. Klinische Mittheilungen. Hamburg. 1864. S. 27.

Digitized by Google

formulirt hatte. Meine Darstellung hat es versucht, diese Differenzen zu lösen, indem sie einerseits nachwies, welchen Einfluss die Rücksicht auf die Organe auf die Prognose, insbesondere was Gut- und Bösartigkeit betrifft, ausüben muss, andererseits zeigte, dass die verschiedensten Varietäten der Sarkome sich in früheren Perioden ihrer Entwickelung mehr gutartig, in späteren mehr bösartig verhalten. Damit ist zugleich gesagt, dass die bisherige Praxis, die Frage der Gut- oder Bösartigkeit nach der Varietät oder Species allein zu beurtheilen, von mir verworfen wird aus praktischen und wissenschaftlichen Gründen, und dass ich consequenterweise der frühen Operation unter allen Verhältnissen das Wort rede. Ueber die Richtigkeit dieser Auffassung wird die Erfahrung entscheiden. Das Sarkom ist der eigentliche Prüfstein jeder onkologischen Doctrin; alle Systeme, welche aus vorzeitigem Streben nach Verallgemeinerung ihre Lehrsätze formulirt haben, sind hier gescheitert, und nur die ruhige, nüchterne, erfahrungsgemässe Beobachtung, nur die auf eine solche Beobachtung gestützte Ordnung werden Bestand behalten.

Digitized by Google

Zwanzigste Vorlesung.

14. Februar 1863.

Granulationsgeschwülste.

Praktisches Bedürfniss dieser Abtheilung. Die gewöhnliche Granulation und das junge Knochenmark als Vorbild. Tumeur à cytoblastions, Cytoblastoma, Granuloma. Verwandtschaft mit den Geschwülsten der Bindesubstanz-Reihe. Transitorischer Charakter ihres Gewebes. Stellung zu Sarkom und Entzündung. Die bindegewebigen Theile als Matrices. Innerer Bau: Beschaffenheit der Zellen und der Intercellularsubstanz.

Das wuchernde Granulationsgewebe. Tumor albus articulorum, Fungus artic. Granulöse und trachomatöse Entzündungen. Die einfache Fungosität (Fungus granulans): Epulis granulans, Papula rebellis, Chalazion.

Die eigentliche Granulationsgeschwulst:

1) Die syphilitische, oder das Gummigewächs. Der syphilitische Tuberkel, das Syphilom. Die Frage der specifischen Elemente. Unterscheidung der syphilitischen Localprocesse in einfach irritative (hyperplastische) und specifische (heteroplastische, gummöse). Verhältniss zu der Chronologie der Gesammterkrankung: secundäre und tertiäre, frühe und späte, leichte und schwere Zufälle. Der Mercurialismus und die dadurch geschaffene Prädisposition

Genauere Darstellung der Localprocesse: Knochen. Die periosteale Gummosität: Structur, mögliche Suppuration, fettige Rückbildung, käsiger Zustand, Resorption. Verhalten der Knochenoberfläche: Caries sicca, nachbarliche Hyperostose. Irritative Natur des Processes: Acrimonia syphilitica. Die einfachen Hyperostosen der Röhrenknochen, die Nodi und Exostosen. Periostitis syphilitica simplex et gummosa. Oertliche Gelegenheitsursachen. Syphilitische Dyskrasie. Ostitis und Osteomyelitis syphilitica: Spina ventosa, Necrosis. — Haut und Schleimhäute: Der indurirte Chancre: gummöse Natur der Induration. Die Syphiliden: einfach-irritative und specifische Formen. Tuberculia syphilitica, Lupus syph. Keloid. Condyloma latum (Schleimpapel, Schleimtuberkel): Verhältniss zum Condyloma acuminatum (Thymos); Gonorrhoe und Syphilis. Das condylomatöse Geschwür Die Schleimhautsyphiliden: einfach-irritative (erythematöse und catarrhalische) Formen, Hyperplasie der lymphatischen Gebilde (Tonsillen, Follikel), Follicular-Bubonen, Condylome und Gummata. Das Larynx-Syphilid: markige Beschaffenheit der Gummata, Ulceration, Perichondritis, Stenose, Incontinenz, Oedema glottidis, Papillarhyperplasie. Syphiliden des Digestionskanals: Oesophagus, Rectum. — Lymphdrüsen: Bubonen. Amyloide Degeneration. Einfache und specifische Bubonen: markige Hyperplasie, käsige Umbildung. Bedeutung für die Blutmischung: Leucocytose, Chlorose, Hydrämie. Beziehung zur Skrophulose. — Unterhaut: Tubercules profonds, Knotensyphilid.

Viscerale Syphilis: vorwiegend käsige Beschaffenheit der Gummiknoten. Leber: Gummöse Hepatitis, Diagnose, Structur und Entwickelung der Gummata, Gelegenheitsursachen, Resorption. Andere Formen des Leber-Syphilids. Congenitale und hereditäre Fälle: miliare Gummata. Amyloidgeschwulst. Hoden: Gonorrhoische und syphilitische Erkrankung. Unterscheidung der syphilitischen Orchitis in einfache (Periorchitis s. Albuginitis und Orchitis interstitialis fibrosa) und gummöse (Sarcocele syphilitica). Bau und Entwickelung der Gummata. Aspermie. Fungus testiculi benignus. Brust und Eierstock. Muskeln: einfache und gummöse Myositis. Bau der Gummata.

Digitized by Google

Grosse gummöse Geschwülste. Diaphragma. Zunge. Herz: gummöse Myocarditis, grosse Herztuberkel, Vorkommen und Entwickelung; einfach fibröse Myocarditis. Gefässe: Endoarteriitis, Aneurysmen. Nervensystem: Functionelle Störungen, klinische Beobachtung. Negatives Resultat mancher anatomischen Untersuchungen. Vorkommen von Gummiknoten und einfachen Entzündungen. Dura mater: Pachymeningitis externa und interna, diffuse und circumscripte, einfache und gummöse Formen. Synechie mit der Pia, Obliteration der Gefässe, Atrophie der Nerven. Pia mater: einfache Entzündungen, Hydrocephalus, Vegetationen, Gummiknoten. Hirnsubstanz: gummöse und einfache Encephalitis, Beschaffenheit der Gummiknoten, Resolution und Recrudescenz. Diagnose von Tuberkel, Gliom und Sarkom. Rückenmark und Nerven. Auge: Iris, Choroidea, Retina. Ohr. — Lungen: Asthma und Phthisis a lue venerea, Verhältniss zur Tuberculose; Gummiknoten, Vorkommen bei Neugebornen; einfache Entzündungen, die weisse Hepatisation der Neugebornen, die braune Induration, die Bronchopneumonie.

Rückblik auf die Lues: Unterscheidung der Localprocesse in 3 Reihen (einfach irritative, gummöse und amyloide) und der Gummiknoten in verschiedene Varietäten nach den Muttergeweben (fibröse, markige, gallertige und käsige). Infectiöse und contagiöse Natur des Virus. Gesammtverlauf: der Mutterknoten, die secundären und metastatischen Knoten. Träger der Infection. Dyskrasie: Nichtpermanenz derselben, Abhängigkeit von dem Bestehen örtlicher Heerde, Latens der letzteren. Congenitale Syphilis: Verhalten der Eihäute. Endometritis decidua: proliferirende Form. Endometritis placentaris: gummöse Form. Verhalten des Fötus: intrauterines Absterben und Abortus secundäre und tertiäre Erkrankungen. Syphilis tarda.

2) Der Wolf, Lupus. Historisches: Herpes esthiomenos. Neoplastischer Charakter des Processes; die einfache oder fibröse und die granulirende oder zellige Form. Verlauf. Lupus tuberosus, laevis, tumidus s. hypertrophicus. Regelmässiger Ausgang von Knoten. Verhalten der Oberhaut: Lupus exfoliativus; Bildung von Milien und Erkrankung der Haare. Leiden der Haut und Schleimhaut: Granulationsgewebe, Zusammensetzung desselben, Zellen. Verschwärung: Lupus exedens s. vorax. Resolution: Lupus non exedens, Vitiligo. Vernarbung und fortkriechende Verschwärung: Lupus serpiginosus. Grösse der Verunstaltungen. Wucherung des Geschwürsgrundes: Lupus exuberans. Lupus erythematosus. Solitäre und multiple Formen. Leiden der Schleimhäute. Fehlen der lupösen Erkrankung in Lymphdrüsen und Eingeweiden. Verhältniss zur Syphilis: Lupus syphiliticus, Zweifelhaftigkeit desselben. Lupus scrophulosus. Mangel einer specifischen Dyskrasie. Therapeutische Gesichtspunkte.

3) Der Aussatz, Lepra Arabum, Elephantiasis Graecorum. Terminologie. Verhältniss von Lepra und Elephantiasis; vielfache Verwirrung. Die Hauptformen: Lepra tuberosa, L. glabra s. anaesthetica, L. maculosa s. Morphaea (Miselsucht), L. mutilans s. articulorum; Bedeutung der Krankheit. Verhältniss zur Syphilis und zum Lupus. Gegenwärtiges Vorkommen. Aetiologie: 1) Erbliche Prädisposition; Discussion in Norwegen. Historisches. 2) Ansteckung und endemisches Vorkommen. 3) Diätetische Schädlichkeiten: Fische. 4) Dyskrasie. — Die Lepraknoten; Vorkommen: Haut: Rothe Flecken (Lepra rubra, Mal rouge de Cayenne, Cocobe, Eruption), Bildung der Knoten, Alopecie. Satyriasis s. Leontiasis; feinerer Bau. Analogie mit Fleischwarzen; Beschaffenheit und Entwickelung der Zellen. Das leproese Geschwür. Persistente Knoten. Partielle oder völlige Rückbildung: Morphaea nigra et alba. Schleimhäute: knotige und ulceröse Formen. Zunge, Rachen, Kehlkopf, Nase, Auge. Nerven: Lepra anaesthetica; diffuse (entzündliche) und knotige Form. Verlauf. Feinerer Bau und Entwickelung, Rückbildung; Atrophie und Functionsstörung der Nerven. Folgezustände: Pemphigus leprosus, indurative Atrophie (Malum mortuum), neuroparaiytische Entzündung, Verstümmelung der Extremitäten und des Auges: Lepra mutilans. Lymphdrüsen: Bubones leprosi. Viscerale Lepra: Hoden. Leproese Kachexie: Nephritis und Diarrhoe.

4) Syphiloide, Lupoide und Leproide: Radesyge. Framboesia. Sibbens. Beerenähnliche Geschwülste (Thymiosen). Beule von Aleppo, Biskara u. s. w. Sporadische Leproide.

5) Rotz und Wurm (Malleus, Farcimen). Beziehung zu Syphilis, Aussatz und Tuberculose. Infection und Contagion. Rotz- und Wurmknoten beim Pferde: anatomische und histologische Beschaffenheit, Verlauf, acute und chronische Formen. Vorkommen: Nase, Lymphdrüsen, Respirationsorgane, Haut. Uebertragung auf den Menschen.

Digitized by Google

Wir haben gegenwärtig eine Reihe von Gewächsen zu besprechen, welche in manchen Beziehungen dem Gebiete der Geschwülste sich entzieht, wo es oft sehr schwer ist zu sagen, ob das, was man an pathologischem Bestand vor sich hat, nur ein Entzündungsproduct darstellt oder ob es eine Geschwulst genannt werden soll, wo aber zu anderen Zeiten die Neubildungen so sehr den geschwulstartigen Charakter annehmen, dass sie nicht gut von einem Gebiet ausgeschlossen werden können, dessen Grenzen an sich nur durch das praktische Bedürfniss bestimmt werden (Bd. I., S. 3). Auch haben sie eine so grosse praktische Bedeutung, dass es dringend nothwendig ist, ihre Stellung gegenüber anderen Tumoren genauer zu bezeichnen. Es ist das um so mehr nothwendig, als sehr viele von diesen Bildungen sowohl unter sich, als mit anderen Gewächsen allerlei Beziehungen haben oder wenigstens in allerlei Beziehung gebracht worden sind, wobei die Grenzen zwischen den einzelnen Arten oft auf das allerwillkürlichste verschoben wurden.

Die hier zu betrachtende Reihe kann man, wie ich glaube, am besten zusammenfassen unter dem Namen der Granulationsgeschwülste, insofern das gewöhnliche Gewebe der Granulation oder, wenn man einen normalen Typus will, das Knochenmark in seinem jugendlichen Zustande das Paradigma abgiebt, über welches diese Entwickelungen in der Regel nicht hinausgehen. In der französischen Literatur sind manche hierher gehörige Geschwülste unter dem Namen der Tumeurs à cytoblastions*) oder der Cytoblastome**) beschrieben worden; will man einen einfachen Terminus, so könnte man sie Granulome nennen.

Es schliessen sich im Allgemeinen diese Formen an die Reihe der Bindegewebs- und bindegewebsartigen Geschwülste an. Sie unterscheiden sich von den regelmässigen Arten derselben wesentlich dadurch, dass sie in ihrem entwickelten Zustande keine reife Bindesubstanz, noch ein Analogon davon darstellen, dass sie an sich keinen bleibenden Charakter gewinnen, kein Dauergewebe bilden, sondern überwiegend aus Elementen transi-

*) Magitot. Mém. sur les tumeurs du périoste dentaire. p. 10, 52.
**) Verneuil. Gaz. hebd. de méd. et de chir. 1856. T. III. p. 615.

Digitized by Google

torischer Art bestehen, und dass der Zerfall, das Untergehen, das Erweichen und Ulceriren bei ihnen gleichsam der regelmässige und nothwendige Beschluss ihrer Existenz ist. Man könnte insofern geneigt sein, sie als eine Unterabtheilung der Sarkome zu führen, mit deren kleinzelliger Varietät sie manche Verwandtschaft haben. Es giebt in der That Fälle, wo eine Unterscheidung beider höchst schwierig ist. In der Regel kann aber der Umstand leiten, dass der eigentliche Geschwulst-Habitus gerade gegenüber den Sarkomen sehr in den Hintergrund tritt, und zwar um so mehr, je mehr die Affection den Charakter eines Allgemeinleidens annimmt und multiple Eruptionen macht. Gerade dann tritt am deutlichsten der entzündliche Charakter der Localstörung hervor, und es ist unmöglich, eine wirkliche Grenze zwischen Entzündung und Geschwulstbildung aufzufinden. In der Praxis pflegt man sich mit der Annahme einer specifischen Entzündung zu helfen.

Bei allen diesen Formen sind es überwiegend, jedoch nicht ausschliesslich die Bindegewebs- und bindegewebsartigen Theile, aus welchen die neue Entwickelung hervorgeht. Der Process beginnt auch hier wieder zunächst mit einer Proliferation der Zellen, die zuerst anschwellen (Hypertrophie) und ihre Kerne in oft prodigiöser Weise vermehren (Nucleation). Dann folgen Theilungen der Zellen selbst (Cellulation), und das Ende (die eigentliche Florescenz) ist gewöhnlich die Entstehung zahlreicher, im Allgemeinen kleiner, aber in der Regel verhältnissmässig grosskerniger, meist runder Zellen, welche eine gewisse Aehnlichkeit mit den sogenannten Lymphzellen haben und die man früher auch vielfach unter dem Namen von Lymph- oder Exsudatkörperchen zu bezeichnen und auf eine directe Exsudation zu beziehen pflegte. Zerschneidet oder zerzupft man das Gewebe, so sieht man oft eine grosse Zahl freier oder nackter, rundlicher oder rundlich ovaler, blasser, schwach körniger Kerne (Cytoblasten) mit einem oder mehreren Kernkörperchen. Genug, es handelt sich überall um jüngere, wenig entwickelte, mehr indifferente, jedoch zellige Gebilde, und keineswegs um blosse Kerne, wie sie Robin*) unter dem Namen der Cytoblastions beschrieben hat.

*) Robin et Nysten. Dictionnaire. Art. Cytoblastion. Verneuil. Mém. de la Soc. de Biol. 1854. Sér. II. T. I. p. 177.

Digitized by Google

In manchen Fällen entwickeln sich diese kleinen Zellen überhaupt nicht weiter, sondern es tritt sehr früh ein regressiver Zustand ein. In manchen kommt es nicht einmal zur Bildung runder Zellen, sondern die regressiven Vorgänge treten schon an den einfach vergrösserten oder bloss mit mehrfachen Kernen versehenen Elementen ein. Anderemal erreichen die Zellen eine beträchtlichere Grösse, entwickeln sich zu kugeligen Gebilden von der Grösse der Schleimkörperchen und darüber, die keine Beziehung zu Nachbartheilen eingehen und nach kürzerer oder längerer Zeit zerfallen. An den Grenzen und Rändern der Geschwulst schliessen sich an diese Zellen die bekannteren Elemente des gewöhnlichen Bindegewebes; man sieht anastomosirende spindel- und sternförmige Zellen, die sich von den gewöhnlichen nur durch ihre Zahl und Grösse unterscheiden. Eine gewisse Menge von Intercellularsubstanz umgiebt die Zellen, doch ist ihre Beschaffenheit sehr verschieden. Manchmal ist sie mehr faserig und die ganze Zusammensetzung steht dem Bindegewebe näher; anderemal ist sie weich, durchscheinend, selbst gallertig und dem Schleimgewebe ähnlich; anderemal endlich ist sie ganz zerfliessend und eiterartig. Das Wesentliche bleibt aber die Entwickelung eines jungen hinfälligen Gewebes, welches, je mehr specifisch es ist, um so zellenreicher wird, und je mehr Zellen es hat, um so kleinere und um so weniger entwickelte Zellen besitzt.

In der gewöhnlichen Pathologie erstreckt sich das Gebiet der Granulationsgewebe ziemlich weit. Sieht man auch ganz ab von jenen Zuständen, in denen dasselbe nur als Anfang einer bleibenden Organisation erscheint, z. B. als Anfang einer Narbe, rechnet man alle die Bildungen ab, welche ein Granulationsstadium als Einleitung ihrer Entwickelung haben (Bd. I., S. 89), und beschränkt man sich auf die Fälle, wo ein solches Granulationsstadium die Akme der Bildung bezeichnet und wo unmittelbar darnach der Zerfall eintritt, so bleibt doch noch ein sehr wichtiger Rest. Ich erwähne hier vor Allem die weisse Gelenkgeschwulst, den Tumor albus der Autoren, welche hauptsächlich darin besteht, dass zunächst die Synovialhaut, nächstdem die weichen Gelenkbänder, das extrasynoviale Bindegewebe, später selbst die Knorpel in ein weiches Granulationsgewebe mit Neigung zu fettigem Zerfall verwandelt werden, wäh-

Digitized by Google

rend sich weiter nach aussen ein derberes, callöses Bindegewebe entwickelt (Bd. I., S. 306). Allein niemals entsteht daraus eine Geschwulst im modernen Sinne des Wortes, und wenn man früher*) unter dem Namen des Gliedschwammes (Fungus articuli) manche derartige Erkrankung aufgeführt hat, so besitzt diese Bezeichnung für uns doch nur ein historisches Interesse. — In die gleiche Kategorie gehören manche der sogenannten granulösen und trachomatösen Schleimhautentzündungen, z. B. die aegyptische Augenentzündung, manche Granulationen des Collum uteri. Ihre Erwähnung an diesem Orte hat die Bedeutung, uns daran zu erinnern, dass die Aetiologie dieser Störungen durch ihren anatomischen Bau nicht entschieden werden kann, dass aber in einem Punkte, nehmlich in dem entzündlichen Charakter der Localstörung, auch die ätiologisch am weitesten auseinanderstehenden Processe miteinander übereinstimmen.

Selbst die gewöhnliche Granulation der Wundflächen kann unter Umständen einen mehr wuchernden Gang einschlagen und die Gestalt eines Schwammes, eines Fungus oder, wie man wohl auch sagt, einer Fungosität annehmen, somit sich dem Aussehen einer, wenn auch kleineren Geschwulst annähern**). Am meisten ist diess bei den Granulationen der fibrösen Gebilde, der Sehnen, der Fascien, des Periosts, der Fall. Daraus können gelegentlich diagnostische Schwierigkeiten entstehen. Ich habe wiederholt schwammige Auswüchse der Sclerotica, nach Verwundungen und Operationen entstanden, gesehen, welche in ihrer äusseren Erscheinung einem Sarkom oder Krebs ähnlich genug waren***). Aber auch ohne so augenfällige traumatische Einwirkungen kann aus unverletztem (ohne laesio continui bestehenden) Gewebe ein Fungus granulans hervorwachsen, der das bedenklichste Aussehen annimmt. Dahin gehören gewisse Excrescenzen der Zahn-

*) Grashuis. Exercitatio med. chirurg. de scirrho et carcinomate. p. 88. J. F. Böttcher. Abhandlung von den Krankheiten der Knochen, Knorpel und Sehnen. Königsb. u. Leipzig. 1793. Bd. III. 2. S. 225.

**) Man vergleiche das über den sogenannten Fungus benignus testiculi Gesagte (S. 373).

***) Erst kürzlich zeigte mir Herr von Gräfe einen Mann, der nicht weit vom Hornhautrande unter der Conjunctiva eine flache, gelblichweisse Geschwulst trug, die wir Beide für Kankroid hielten. Als ein Theil davon ausgeschnitten wurde, fand ich nichts als Granulationsgewebe mit runden, ein- und mehrkernigen, meist kleinen Zellen. Eine tiefere Operation legte kleinere Eiterheerde bloss.

Digitized by Google

pulpe aus hohlen Zähnen*), sowie einzelne Epuliden, sowohl intra-, als extraalveoläre, welche sorgfältige Beobachter schon längst als Fungositäten oder Polypen von den sarkömatösen und krebsigen Formen unterschieden haben (S. 291). Dahin zählt ferner manches von dem, was man am Auge als Papula rebellis unterschieden hat (S. 353), und endlich eine Form, welche der Geschwulst sehr nahe steht, das Chalazion. Letzteres stellt bekanntlich ein weiches, mässig gefässreiches Gewächs der Augenlider dar, welches sich vom Lidrande, der Umgebung Meibom'scher Drüsen entsprechend, nach innen und hinten erstreckt und gewöhnlich eine durchscheinende, grauröthliche, weiche Hervorragung bildet. Das Mikroskop zeigt darin zahlreiche blasse, sehr schwach körnige Rundzellen von verschiedener Grösse, die meisten mit einem blassen, rundlichen oder rundlich-eiförmigen Kern, umgeben von einer sehr weichen, theils gallertigen, theils faserigen, meist schleimigen Intercellularsubstanz. Die Bildung nähert sich jedoch mehr den Fleischwarzen (S. 223), insofern ihre Zellen eine nur geringe Neigung zum freiwilligen Zerfall zeigen.

Wenden wir uns nach diesen Vorbemerkungen zu unserer eigentlichen Aufgabe, so ergiebt sich sofort, dass wir hier, ganz im Gegensatze zu den früheren Abschnitten, der Rücksicht auf die ätiologischen Verhältnisse für die Trennung der einzelnen Glieder in keiner Weise entrathen können. Innerhalb dieser Abtheilung kann man nehmlich hauptsächlich drei Geschwulstarten unterscheiden, deren Grenzen gegen einander jedoch so ausserordentlich schwer zu ziehen sind, dass die Streitigkeiten darüber fortdauernd anhalten. Die erste ist die Gummigeschwulst, welche als das specifische Product der syphilitischen Erkrankung sich darstellt, die zweite der Lupus und die dritte die Lepra Arabum oder Elephantiasis Graecorum, der Aussatz, Krankheiten, welche so vielfach aneinanderstossen, dass gewisse Formen des Lupus bekanntlich als Lupus syphiliticus unterschieden werden, und dass auf der anderen Seite die Vorstellung, als ob zwischen Aussatz und Syphilis

*) Bell. On the teeth. Ed. 2. 1835. p. 207. James Salter. Guys Hosp. Rep. Ser. III. Vol. IV. p. 281. Pl. II. E. Albrecht. Die Krankheiten der Zahnpulpa. Berlin. 1858. S. 72. Magitot. Mém. sur les tumeurs du périoste. p. 56.

Digitized by Google

innere verwandtschaftliche Beziehungen bestehen, vielfach sowohl in früherer als auch in neuerer Zeit vertheidigt worden ist.

Was zunächst die Gummigeschwulst, den Tumor gummosus*) anbetrifft, so ist das eine Bildung, von der wir bis jetzt wenigstens voraussetzen, dass sie jedesmal das Resultat einer constitutionellen Lues sei. Ich will jedoch sofort bemerken, dass wir allerdings nicht in jedem einzelnen Falle, wo wir derartige Bildungen antreffen, mit Bestimmtheit nachweisen können, dass wirklich Lues voraufgegangen ist. Wir finden bei Autopsien manchmal solche Zustände, ohne dass man aus der Anamnese oder aus anderen Thatsachen, die sich an demselben Cadaver finden, den Nachweis führen könnte, dass eine andere syphilitische Affection voraufgegangen ist. Es ist also bis zu einem gewissen Punkte willkürlich, wenn man alle solche Bildungen als syphilitische bezeichnet, und es ist denkbar, dass eine analoge Form auch unter anderen Umständen entstehen könnte. Man weiss aber auch, wie schwer es überhaupt ist, der Aetiologie syphilitischer Erkrankungen nachzugehen oder aus concomitirenden Erscheinungen bei Formen, wo wir gar nicht zweifeln, sie in die syphilitische Reihe stellen zu müssen, jedesmal ganz sichere Beweise für ihre syphilitische Natur beizubringen.

Wie der Lupus und die Lepra (der Aussatz), so erscheint auch die Gummigeschwulst in Form von Knoten, und sie geht daher seit langer Zeit mit unter dem Namen des Tuberkels, des Tuberculum syphiliticum**). Dieser Name soll nichts anderes bedeuten, als ein kleines Tuber, ein knotiges Gebilde, keineswegs dass wir etwas mit dem Product der Tuberculose Identisches vor uns hätten, und wenn in der neueren Zeit, insbesondere durch von Bärensprung***) die Thesis vertheidigt worden ist, dass es sich auch bei den syphilitischen Tuberkeln um eine wirkliche Tuberkulose (im jetzt gebräuchlichen Sinne des Wortes) handele, so musste ich dieser Auffassung nach meinen Erfahrungen ent-

*) Der Name Gummi venereum, Gummositas stammt schon aus den frühesten Zeiten der Syphilidologie. Nicolaus Massa (Luisinus Aphrodisiacus. Lugd. Bat. 1728. p. 46) sagt: Sunt apostemata dura, adhaerentia panniculis et ossibus, ut sunt ossa furculae pectoris, crurum et frontis, quae a vulgaribus gummata appellantur. Roselli (De morbo gallico tractatus. Romae. 1593. p. 23) spricht von Gummositates.

**) Schon Botalli (bei Luisinus Aphrodisiacus p. 880) gebraucht „Tubercula seu gummata" als Synonyme.

***) v. Bärensprung. Deutsche Klinik. 1858. No. 17.

Digitized by Google

schieden widersprechen*). Ich wüsste auch nicht, dass irgend Jemand sonst diese Auffassung angenommen hätte, vielmehr hat sich gerade in den letzten Jahren die Meinung festgestellt, dass die Gummigeschwulst eine besondere Art von Bildung ist, welche sich durch wesentliche Charaktere von den wahren Tuberkeln unterscheidet. Ja man ist in der letzten Zeit so weit gegangen, dass man sie im histologischen Sinne als eine specifische Geschwulst aufgestellt hat. Nachdem zuerst Robin**) in diesem Sinne vorgegangen war, hat E. Wagner***) in Leipzig den Namen der Syphilome vorgeschlagen, um die ganz aparte Natur auszudrücken.

Diess ist, wie ich glaube, auch wieder etwas übertrieben. Specifische Elemente und ein so beständiger Bau, dass man in jedem Falle im Stande wäre, daraus mit vollkommener Sicherheit die Diagnose zu bestimmen, sind meiner Ansicht nach auch in den Gummata nicht vorhanden†). Jedenfalls ist der Bau, die Gesammteinrichtung des Knotens in höherem Maasse eigenthümlich, als die einzelnen Elemente, an denen die Hinfälligkeit, die Neigung zu frühem Zerfall wiederum mehr bezeichnet, als die Form und Ausbildung der Zellen selbst. Wir können nichts weiter thun, als dass wir einerseits die Geschwulst durch ihre Stellung unter den Granulationsgeschwülsten in eine bestimmte Position innerhalb der histologischen Reihe der Bindesubstanz-Gewächse bringen, andererseits in Hinsicht auf ihren Verlauf ihren Unterschied von anderen analogen Tumoren feststellen. Ich bemerke ausserdem, dass der Name Syphilom mir schon deshalb nicht zweckmässig gewählt zu sein scheint, weil es eine ganze Reihe von syphilitischen Geschwülsten giebt, welche keine Gummigeschwülste sind. Wir sind schon bei früheren Gelegenheiten auf solche Dinge gestossen; ich erinnere nur an die syphilitische Exostose (S. 78). Die syphilitischen Hyperplasien, auf die ich nachher noch zurückkommen werde, sind ganz anderer Natur,

*) Virchow. Archiv. Bd. XV. S. 221, 325. Man vergleiche auch die Discussion in der Gesellschaft für wiss. Medicin zu Berlin (Deutsche Klin. 1858. No. 21—27. Canstatt's Jahresbericht für 1858. Bd. IV. S. 308).

**) H. van Oordt. Des tumeurs gommeuses. Thèse de Paris. 1859. p. 30.

***) E. Wagner. Archiv der Heilkunde. 1863. Jahrg. IV. S. 1.

†) Man vergleiche auch C. O. Weber Sitz.-Ber. der niederrheinischen Gesellsch. zu Bonn. 1864. S. 173 Auspitz. Zeitschr. der Ges. der Aerzte in Wien. 1864. Bd. II. S. 232.

Digitized by Google

als die Gummigeschwülste, trotzdem dass sie ebenfalls aus der constitutionellen Syphilis hervorgehen und in der Reihenfolge der Entwickelungen sich ebenso in den regelrechten Gang des Gesammt-Processes einfügen, wie die Gummigeschwülste. Endlich würde es eine wesentliche Abweichung sein von der Art, wie wir überhaupt die Geschwulst-Terminologie machen, wenn man in dieser Weise ätiologische Begriffe zur Bezeichnung der Geschwulstart als solcher heranziehen wollte. Das Gummigewächs ist eine syphilitische Granulationsgeschwulst oder, wie Verneuil*) sagt, ein syphilitisches Cytoblastom, und sie unterscheidet sich ätiologisch so scharf von anderen Granulationsgeschwülsten, z. B. den leprösen, wie das syphilitische Osteom von anderen Osteomen, z. B. den traumatischen.

Nach allen Beobachtungen, die wir besitzen, kann man, wie ich schon in einer früheren Vorlesung (Bd. I., S. 76) auseinandersetzte, im Laufe der Lues überhaupt zweierlei Entwickelungsreihen unterscheiden**). Zunächst solche Bildungen, welche sich als einfach hyperplastische darstellen, welche also an jedem Gewebe homologe Productionen erzeugen, an einem Knochen Knochengewebe, an einem Organ, welches bindegewebige Masse enthält, Bindegewebe in Form von allerlei Knoten, an einer Lymphdrüse lymphatische Theile in vermehrter Menge, so dass der Gang der Bildung sich innig an das Bekannte und Existirende anschliesst. Diese Formen bezeichnen die einfachen, leichteren Reizungszustände. Sie entsprechen nicht ganz genau einer bestimmten Zeit, namentlich nicht, wie man gewöhnlich annimmt, der secundären Periode. Manche von ihnen treten allerdings in der secundären, manche dagegen in der tertiären Periode auf; ja die einzelnen Syphilidologen sind uneinig darüber, ob sie die eine oder andere Form in die secundäre oder in die tertiäre Periode hineinrechnen sollen. Exostosen, d. h. Knochenhyperplasien rechnet man gewöhnlich zu den tertiären, Anginen, welche hyperplastische Anschwellungen der Tonsillen darstellen, zu den secundären Phänomenen, obwohl die Angina nichts

*) Verneuil l. c. p. 618.

**) Wegen der genaueren Auseinandersetzung verweise ich auf meine Arbeit über die Natur der constitutionell-syphilitischen Affectionen (Archiv Bd. XV. S. 217), welche auch in einem Separatabdruck erschienen ist.

Digitized by Google

anderes an den Tonsillen darstellt, als die Exostose an der Oberfläche von Knochen.

Ich leugne damit nicht, dass gewisse Localaffekte im Laufe der Gesammterkrankung (Lues) schneller, andere langsamer aufzutreten pflegen, und dass in der Aneinanderreihung der „Symptome", wie schon die ältesten Schriftsteller über Syphilis gethan haben, frühe und späte unterschieden werden können. Allein nach und nach hat man eine so streng systematische Chronologie zu Stande gebracht, dass sie mit der Erfahrung nicht mehr übereinstimmte. Am schärfsten trat dies in der durch Ricord*) allgemein gewordenen Scheidung in eine secundäre und tertiäre Periode hervor. Nachdem ich zuerst sowohl die thatsächliche Unrichtigkeit dieser Lehre, als auch die Widersprüche ihrer Anhänger unter einander dargethan hatte**), sind immer mehr Beobachter zu der gleichen Auffassung gekommen***), und es kann gegenwärtig wohl als allgemein zugestanden angesehen werden, dass sogenannte Tertiärzufälle in der Secundärperiode der Krankheit und umgekehrt eintreten. Richtig ist, dass in der Reihenfolge der erkrankenden Organe eine gewisse Regelmässigkeit zu bestehen pflegt, insofern von dem Orte der Primärerkrankung, dem Chancre oder dem syphilitischen Mutterknoten aus die Infektion zunächst auf die Lymphdrüsen, sodann auf die äusseren Theile und schliesslich auf die inneren Theile (viscerale Syphilis) fortzugehen pflegt. Auch diese Regel ist nicht absolut, aber sie bestätigt sich doch in der Mehrzahl der Fälle. Was dagegen die Form der Erkrankung an den einzelnen Organen betrifft, so kann man daran schwerere und leichtere unterscheiden, und im Allgemeinen kann man annehmen, dass die schwereren den späteren Zeiten der Localerkrankung angehören, die leichteren den früheren, so dass also möglicherweise gleichzeitig an einem Organ schwerere (tertiäre), an einem anderen leichtere (secundäre) Erkrankungen bestehen können.

*) Ricord. Leçons sur le chancre, redig. par A. Fournier. Paris. 1860. p. 198.

**) Virchow. Archiv. Bd. XV. S. 218, 259, 327.

***) S. Engelsted. Die constitutionelle Syphilis. Aus dem Dänischen von Uterhart Würzburg. 1861. S. 160. H. Zeissl. Lehrbuch der constitutionellen Syphilis. Erlangen. 1864. S. 74. Paul. Verhandlungen der Breslauer medicinischen Section. Breslau. 1860. S. 8. Galligo. Trattato teorico-pratico sulle malattie veneree. Firenze. 1864. p. 481.

Digitized by Google

Leichtere nenne ich aber die kurz zuvor erwähnten einfach irritativen, entzündlichen oder hyperplastischen Formen; unter schwereren verstehe ich eben die der Heteroplasie sich annähernden Gummigeschwülste. Auch ihr Erscheinen entspricht keiner bestimmten Periode der Krankheit, und darin liegt die wesentliche Differenz meiner Auffassung von der, welche früher wenigstens v. Bärensprung vertheidigte, der seine Tuberkel ein für allemal in die tertiäre Periode hineinsetzte und in ihnen das pathognomonische Product dieser Periode zu erkennen glaubte.

Ich habe dagegen bewiesen*), dass der indurirte Chancre dieselbe Entwickelung wie die Gummigeschwülste besitzt, dass beide parallele Bildungen darstellen, und v. Bärensprung selbst hat meine Beschreibung des Chancres neuerlichst bestätigt**). Der Chronologie nach gehört daher auch die Gummigeschwulst verschiedenen Zeitabschnitten der Syphilis an, und wenn man vielfach der Ansicht gewesen ist, dass die Tertiärreihe nicht ein einfaches Entwickelungsstadium der constitutionellen Lues sei, sondern in einer mehr oder weniger innigen Weise mit Mercurialismus zusammenhänge, so widerstreitet dem sofort der Umstand, dass schon in der Secundärperiode ausgemachte gummöse Bildungen auftreten, ja dass der indurirte Chancre selbst ein gummöses Geschwür ist und nicht selten aus einem Gummiknoten hervorgeht. Die Frage, bis wie weit Hydrargyrosen auf die Entwickelung solcher Processe Einfluss haben, ist bis jetzt nicht ganz sicher abgeschlossen; aber das ist trotz der bestimmtesten Behauptungen mancher Antimercurialisten***) sicher, dass bei Hydrargyrose ohne Syphilis solche Geschwülste nicht entstehen†). Es würde also nur festzustellen sein, ob Syphilis mit Hydrargyrose solche Dinge machen könne. Diese Frage ist noch nicht mit allgemeiner Zustimmung zu entscheiden gewesen, weil die Casuistik den Anforderungen der Antimercurialisten nicht genügt

*) Virchow. Tageblatt der Naturforscher-Versammlung. Tübingen. 1853. No. 6. S. 63. Archiv. Bd. XV. S. 326.

**) v. Bärensprung. Annalen des Charité-Krankenhauses zu Berlin. 1860. Bd. IX. Heft 1. S. 139.

***) Jos. Hermann. Die Behandlung der Syphilis ohne Mercur. Wien. 1857. Die Nachtheile der Mercurialkur. Wien. 1859. Lorinser. Wiener Med. Wochenschrift. 1858. No. 19 – 21.

†) R. Overbeck. Mercur und Syphilis. Berlin. 1861. Kussmaul. Untersuchungen über den constitutionellen Mercurialismus und sein Verhältniss zur constitutionellen Syphilis. Würzburg. 1861.

Digitized by Google

hat und vielleicht nie genügen wird*). Wenn Jemand auch eine Zeit lang von einem Antimercurialisten sich behandeln lässt, aber durch ihn nicht vollständig curirt wird, so fällt er in der Regel einem Mercurialisten in die Hände, und man hat keinen reinen Fall mehr.

Ich muss jedoch sagen, dass ich wenig von der Vorstellung eingenommen bin, dass Mercur einen bestimmten Einfluss auf die Erzeugung von Gummigeschwülsten ausübt. Allerdings ist es sehr wahrscheinlich, dass durch eine eingreifende Mercurbehandlung gewisse Prädispositionen der Gewebe (Bd. I., S. 64) geschaffen werden, vermöge welcher sie nachher leichter der Sitz von Reizungsprocessen werden, die unter Umständen einen einfach entzündlichen Charakter behalten, unter Umständen aber auch eine specifische Form annehmen**). Leute, welche einer längeren Mercurbehandlung ausgesetzt waren, können, wenn sie in der kälteren Jahreszeit aus dem Spital entlassen werden, sehr leicht eine Iritis bekommen, welche manchmal einen ganz specifischen Charakter annimmt, so dass gummöse Knoten, sogenannte Condylome aus der Iris herauswachsen. Andere werden unter ähnlichen Verhältnissen auf einen leichten Stoss vielleicht eine Exostose oder ein periosteales Gummigewächs entstehen sehen. Ja, es mag vorkommen, dass nach einer unvollständigen Mercurialbehandlung gewisse Zufälle früher eintreten, als ohne dieselbe, wie W. Boeck***) für die Knochenaffectionen, die Paralysen und die Visceral-Syphilis durch statistische Angaben zu zeigen sucht. Hier mag man immerhin annehmen, dass durch den Mercur eine Praedisposition in dem Gewebe hervorgebracht ist, aber dass der Mercur auf die Natur des Processes, der nachher entsteht, einen specifischen Einfluss ausübte und dass ein Knoten, der irgendwo entsteht, gerade durch den Einfluss des Mercurs gummös wird, dafür spricht auch nicht eine einzige Thatsache. Auch Boeck gesteht zu, dass dieselben Zufälle mit und ohne Mercur eintreten.

---

*) Man vergleiche F. A. Simon. Geschichte und Schicksale der Inunctionskur. Hamburg. 1860.

**) Virchow. Archiv. Bd. XV. S. 306, 332. Aus diesen Stellen ergiebt sich, dass die Vorwürfe, welche Zambaco (Des affections syphilitiques. Paris. 1862. p. 575) gegen mich erhebt, auf einem reinen Missverständnisse beruhen.

***) W. Boeck. Recherches sur la syphilis, appuyées de tableaux de statistique. Christiania. 1862. p. 68 h.

Digitized by Google

Die Gummigeschwulst ist am längsten bekannt an der Knochenoberfläche, wo sie besonders in einer späteren Zeit der Lues, in der sogenannten tertiären Periode häufiger erscheint, jedoch auch in der secundären keineswegs ausgeschlossen ist. Man fühlt dann an oberflächlichen Knochen (Stirnbein, Schlüsselbein, Schienbein), dass das Periost eine gewöhnlich flache Anschwellung bildet, die beim Fingerdruck eine elastische Resistenz

Fig. 167.

darbietet und daher zur Vergleichung mit Gummi führte*). Schon früh wusste man, dass die Anschwellung eine dem Baumgummi ähnliche Masse enthalte, und man näherte sie daher ihrer Con-

Fig. 167. Periostitis et ostitis gummosa cranii von einem 14jährigen Knaben mit wahrscheinlich hereditärer Syphilis. Präparat No. 38a. vom Jahre 1859. Man sieht den vorderen Theil des Schädels bis hinter die Sutura coronaria noch von dem sehr veränderten Pericranium bedeckt, während dasselbe vom hinteren Theile abgelöst ist und hier insbesondere das Os parietale mit tiefen, grubigen Unebenheiten zu Tage liegt. Die Gummiknoten des Pericraniums, welche man theils von aussen her, theils auf dem Querschnitte sieht, bildeten sehr derbe, gelbweisse, 3—4‴ dicke, rundliche bis zu 1″ und darüber im Durchmesser haltende Platten. Sie sassen in der Substanz des Pericraniums selbst, welches sich ziemlich leicht von dem Knochen ablösen liess. Letzterer zeigte theils unregelmässige, sternförmige Vertiefungen, in welche die periostealen Knoten eingriffen, theils derbe, flachrundliche Höcker, welche mit der Substanz continuirlich waren, theils eine gelbliche Infiltration. Nirgends Eiter oder weiche Masse.

*) Gummi solet vocari tumor, ex ipsa ossis substantia enatus, talis tenacitatis et mollitiei, ut digitis cedat, fere uti solent gummi ex arboribus stillantia et concreta, dum radiis solaribus mollescunt, vel nondum perfectam duritiem acquisiverunt (van Swieten. Comment. in Boerhave Aphor. T. I. p. 939).

sistenz wegen den galenischen Atheromen und Meliceriden*). Freilich war man darin so ungenau, dass Jahrhunderte hindurch auch die harten Knochengeschwülste, die Nodi und Exostosen, unter demselben Namen zusammengefasst wurden. Erst in der neueren Zeit sonderte man die einzelnen Formen schärfer, und ging an die Untersuchung derselben. Da sich nun zeigte, dass beim Anschneiden gummöser Geschwülste sich eine zähe, schlüpfrige, klebrige Flüssigkeit entleert**), so hielt man es für ausgemacht, dass hier eine freie Exsudation zwischen Periost und Knochen erfolge***). Die genauere Untersuchung lehrt aber, dass diese Masse keineswegs ein Exsudat, sondern ein weiches, schnell wucherndes Gewebe ist, welches nicht zwischen Periost und Knochen liegt, sondern hauptsächlich aus den inneren Schichten des Periosts hervorgeht und die meiste Aehnlichkeit mit weichem Schleimgewebe hat. In diesem Gewebe findet man eine zarte, gallertige, hier und da faserige Intercellularsubstanz mit gewucherten Zellen, die zum Theil spindelförmig, zum Theil rund, kleiner und grösser, meist ziemlich blass, mit einem, selten zwei oder mehr blassen Kernen versehen sind†). Allein nicht immer hat das Gummigewächs diese fast flüssige Consistenz; häufig ist es, wenn auch elastisch und verschiebbar, doch fest (Fig. 167.). In diesen Fällen nähert es sich mehr dem gewöhnlichen granulirenden Bindegewebe: es hat eine fibrilläre Intercellularsubstanz und enthält bald Sternzellen mit einem oder mehreren Kernen, bald Spindel- und Rundzellen in grösserer Zahl, jedoch von geringer Entwickelung. Diese derberen Massen sind die Apostemata dura der älteren, die speckigen Auflagerungen der neueren Syphilidologen.

Von diesem Stadium aus giebt es weitere Fortschritte, indem die Masse der zelligen Elemente sich vermehrt, und da kann es allerdings zuweilen vorkommen, dass die Wucherung bis zu einer wirklichen Eiterung fortschreitet, in Suppuration übergeht und aufbricht. Allein in der Regel ist das nicht der Fall;

*) Tumores atheromatici, qui gummata vocantur assumpta similitudine ab arboribus, quoniam in morbo gallico crescunt tubercula aemulantia gummas arborum (Gabr. Falloppii de morbo gallico liber. Patavii. 1564. p. 19).

**) Morgagni. De sedibus. Ep. LVIII. art. 8. Bertrandi. Knochenkrankheiten. S. 296. Böttcher. Knochenkrankheiten. S. 33.

***) Lobstein. Pathol. Anatomie. Bd. II. S. 81.

†) Virchow. Archiv. Bd. XV. S. 248.

Digitized by Google

vielmehr, wenn die zelligen Theile eine gewisse Grösse erreicht haben, so gehen sie wieder zu Grunde, und zwar in den verschiedensten Zeiträumen. Manchmal geschieht die Rückbildung an grossen, spindel- oder netzförmigen Elementen, manchmal an grossen runden, häufig an kleinen runden. Eine lange Dauer hat die periosteale Gummigeschwulst niemals; immer erweist sie sich als ein hinfälliges Gebilde, und wenn sie wirklich längere Zeit besteht, so erklärt sich dies nicht aus der Persistenz ihrer Elemente, sondern aus dem Nachwuchse neuer Elemente aus der Nachbarschaft, der Folge nachbarlicher Infection.

Das Zugrundegehen erfolgt fast immer in der Weise, dass eine fettige Metamorphose in grosser Ausdehnung stattfindet*). In dem Maasse, als diese Fettmetamorphose geschieht, nimmt die Stelle, an der sie geschieht, eine gelbliche, trübe, undurchsichtige Beschaffenheit an. Ist die Masse der zelligen Theile gross, oder das Intercellulargewebe mehr derb, dann gewinnt die Stelle einen mehr trockenen, festeren, käsigen Charakter, sie bekommt ein Aussehen, welches eine nicht geringe Aehnlichkeit mit Tuberkel darbietet und häufig damit verwechselt ist. Dieses käsige Material ist also das Ende der Bildung, ein Ausgang, keineswegs, wie man früher vielfach angenommen hatte, der Anfang der Entwickelung, nicht das rohe (crude) Material, nicht das aus dem Blute abgeschiedene Exsudat, sondern im Gegentheil abgestorbenes, aus dem organischen Verbande herausgetretenes, zerfallenes Gewebe, ein Caput mortuum, welches als solches eine mehr oder weniger lange Zeit in loco liegen bleiben kann**).

Das Liegenbleiben ist wiederum sehr verschieden. In manchen Fällen beginnt nach kurzer Zeit eine Resorption; die Massen verschwinden, ähnlich wie an anderen Stellen die Producte der fettigen Degeneration, auf dem Wege der Resorption. In dem Maasse, als sie verschwinden, entsteht an der Stelle der vorherigen Schwellung eine Abflachung; ja nicht selten wird die Abflachung tiefer, als die umliegenden Partien, und es bildet sich eine wirkliche Depression. Diese Erscheinung erklärt sich daraus, dass in vielen Fällen die gummöse Entwickelung

*) Virchow. Ebendaselbst S. 248. Taf.V. Fig. 3.
**) Chassaignac. Clinique européenne. 1859. No. 30. p. 240.

Digitized by Google

an der Oberfläche der Knochen keineswegs allein von dem Periost ausgeht, sondern dass, wie van Swieten überhaupt annahm, die oberflächliche Knochenschicht an der Erkrankung Theil nimmt, indem sie eine Metamorphose in gummöses Gewebe eingeht. Kommt dann später eine Resorption zu Stande, so betrifft sie auch diesen Antheil und es bildet sich eine Vertiefung, welche bis in den Knochen reicht. Der macerirte Knochen sieht an diesen Stellen aus, als ob er von peripherischer Caries getroffen gewesen wäre, ohne dass doch jemals Eiter an dem Process betheiligt war. Es ist eine Art von Caries sicca*), die auch unter noch bestehenden Gummimassen**) schon vorhanden sein kann (Fig. 167). Am Stirnbein ist die Umbildung solcher Anschwellungen in Vertiefungen, in welche sich das etwas verdickte Periost hineinlegt, sehr bequem am Lebenden zu verfolgen, denn es ist gerade diese Form von Gummiknoten, welche unter einer Jodbehandlung gewöhnlich sehr schnell schwindet. Neben diesen Stellen bilden sich nicht selten einfache hyperplastische Verdickungen, ja selbst Exostosen. Der Knochen nimmt dadurch eine unebene, hügelige Beschaffenheit an. Aber die Gummigeschwulst selbst ossificirt nicht; sie erzeugt nicht aus sich direct Exostosen, sondern wenn überhaupt der besondere wuchernde Charakter, der die Gummimasse charakterisirt, eintritt, dann ist der Zerfall, das Untergehen der Masse die Regel.

Der zweite Fall ist der, dass die käsige Masse längere Zeit liegen bleibt, dass sie als eine Art von persistentem Knoten sich erhält, was gewöhnlich dann geschieht, wenn ringsum starke, schwielige Verdickungen des Gewebes eingetreten sind. Diess geschieht an der Oberfläche der Knochen seltener, als im Innern parenchymatöser Organe, worauf ich alsbald zurückkommen werde.

Der dritte Fall ist der der Ulceration, der, wie schon erwähnt, manchmal dadurch erfolgt, dass wirklich ein Fortschreiten zur Suppuration eintritt, sehr häufig aber und gewöhnlich dadurch,

*) Bertrandi. Lehre von den Knochenkrankheiten. Aus dem Ital. Dresd. u. Leipz. 1792. S. 297. Virchow. Archiv. Bd. XV. S. 243. Taf. V. Fig. 1—2. Breslau. Mein Archiv. Bd XVII. S. 350. Wilks. Guys Hosp. Rep. 1863. Ser. III. Vol. III. p. 52. Pl. II. fig. 1.

**) Ricord. Clinique iconographique de l'hôpital des Vénériens. Paris. 1851. Pl. 30. fig. 4. Biermer. Schweizerische Zeitschr. für Heilk. 1862. Bd. I. S. 130. L. Meyer. Zeitschr. für Psychiatrie. Bd. XVIII. S. 291. Taf. I. Fig. 1. P. E. Hase. De ostitide gummosa. Diss. inaug. Hal. 1864. Tab. I—II.

Digitized by Google

dass die fettig zerfallene Masse erweicht und allmählich sich auflöst. Auch diess ist am Knochen verhältnissmässig selten, denn die gefürchtete Caries und Necrosis syphilitica geht meist von einer gummösen Entwickelung im Knochen (Osteomyelitis gummosa) aus.

So gestaltet sich die Anschauung von dem periostealen Gummigewächs an der Hand der anatomischen Erfahrung. Es erweist sich als das Erzeugniss örtlicher Wucherung der Beinhaut, an welcher die Rinde des Knochens bald mehr, bald weniger betheiligt ist. Nichts lässt uns erkennen, dass die Masse des Gewächses als solche einfach aus dem Blute abgelagert sei, und wenn sie trotzdem eine bestimmte Beziehung zum Blute hat, wenn sie, wie ich gern zugestehe, eine Dyskrasie voraussetzt und wenn sie sich endlich wie eine Metastase verhält, so ist dies doch nur so zu verstehen, dass aus dem Blute irgend ein Seminium oder, wenn man lieber will, eine Acrimonia in das Gewebe aufgenommen wird und hier als ein selbständiger Reiz wirkt (Bd. I., S. 75—77). Denn unzweifelhaft ist der örtliche Vorgang, insofern er eine wuchernde Neubildung aus dem Gewebe hervorgehen lässt, ein activer und irritativer.

Freilich hat die Neubildung ein eigenthümliches, bis zu einem gewissen Grade specifisches Gepräge, aber ich kann diess nicht mit Robin und Wagner in der Zahl, Anordnung oder Beschaffenheit der Zellen oder Kerne finden, sondern vielmehr darin, dass die Zellen, gleichviel welche Zahl und Entwickelungshöhe sie erreichen, (und es ist dies in den einzelnen Fällen ausserordentlich verschieden,) eine überaus hinfällige, ich möchte sagen, elende Beschaffenheit haben, dass sie einem schnellen Zerfall entgegengehen und dass dieser Zerfall in der Regel durch eine unvollständige, häufig käsige Fettmetamorphose zu Stande kommt. Nichts charakterisirt das Gummigewächs mehr, als diese gelben, trüben, todten Massen, welche oft noch von jungem, zellenreichem, wucherndem Gewebe umgeben sind.

Aber auch das ist, wie ich früher weitläufig dargethan habe*), nichts im strengeren Sinne Specifisches; es findet sich bei vielen anderen Processen, z. B. bei der atheromatösen Degeneration der Arterien, die doch gewiss häufig gar nichts mit Syphilis zu thun

*) Virchow. Archiv. Bd. XV. S. 324.

Digitized by Google

hat. Wenn ich trotzdem das Gummigewächs als das specifische Product der Lues bezeichne, so geschieht es, weil an vielen Organen, die gerade für die Syphilis Prädilektionsorte sind, nichts Aehnliches vorkommt, und weil gerade das Gummigewächs meiner Auffassung nach der vollen Wirkung des specifischen Virus seine Entstehung verdankt.

Fig. 168.

Wir haben schon früher gesehen, dass bei einer geringen Höhe der Reizung, also doch wahrscheinlich auch bei einer schwächeren Wirkung des Virus gewöhnliche Produkte entstehen, die freilich auch, wie die Exostose, die Geschwulstform annehmen können, die aber doch häufig eben nur den Charakter der Hyperplasie tragen. Besonders deutlich zeigt sich dies in den beträchtlichen Hyperostosen*) der Extremitätenknochen (S. 86), wie man sie namentlich in älteren Sammlungen häufiger findet, wie sie aber jetzt, offenbar wegen der sorgfältigeren Behandlung, viel seltener vorkommen. Namentlich Femur und Tibia werden dadurch in ihrer Diaphyse sehr beträchtlich und in ihrer ganzen Ausdehnung aufgetrieben. Zuweilen sind die Knochen dabei im Ganzen sklerotisch und von äusserster Schwere und Dichtigkeit. Besteht der Zustand aber längere Zeit, so beginnt sich allmählich, wie im normalen Gange des Knochenwachsthums, die aufgelagerte sklerotische Substanz zu verändern; von innen her entstehen Markräume, zuerst in der alten Rinde,

Fig. 168. Syphilitische Periostose der Tibia von demselben Fall, wie Fig. 167. Präparat No. 38 *d.* vom Jahre 1859. Längsdurchschnitt. Oben und unten noch nicht verschmolzene Epiphysen. An der ganzen vorderen Seite ist die Tibia mit grossen, unebenen, zum Theil zackigen Höckern besetzt, über welchen sich das etwas verdickte Periost zum Theil leicht, zum Theil schwerer ablöste, und welche aus dichter Knochensubstanz bestehen. Eine ähnliche, jedoch weniger starke Auflagerung findet sich am hinteren Umfange. Die alte Knochengrenze ist ziemlich deutlich zu verfolgen, insbesondere die alte Markhöhle noch ganz vorhanden. Aber wohl erstreckt sich von innen her auch in die aufgelagerte Substanz eine progressive Markraumbildung, welche die hintere Auflagerung schon fast ganz in poröses Gewebe umgewandelt hat. Die Tibia ist daher trotz ihrer Grösse sehr leicht.

*) Canton. Transact. of the Path. Soc. Lond. Vol. XIII. p. 162. Pl. IX. fig. 2–3. L. Meyer. Zeitschr. f. Psychiatrie. Bd. XVIII. S. 301.

Digitized by Google

dann in der supracorticalen Auflagerung (Fig. 168), und es kann schliesslich der Knochen trotz seiner beträchtlichen Auftreibung leichter und poröser, als normal sein*). Aber dasselbe geschieht auch bei anderen, einfach entzündlichen Hyperostosen, und niemand wird deshalb, weil hier ein specifisches Agens mit im Spiel ist, bestreiten können, dass alle diese Nodi, Exostosen und Hyperostosen aus entzündlicher Reizung, aus Periostitis hervorgehen, und dass die Periostitis eine syphilitische, also specifische ist.

Aber specifisch ist nicht das Product der Periostitis, es ist gewöhnlicher Knochen; specifisch ist eben nur das Gummigewächs, welches an denselben Stellen unter sehr ähnlichen Reizungsverhältnissen entsteht, und welches in seinem Beginn von der gewöhnlichen periostealen Wucherung, die zu neuem Knochen wird, nicht zu unterscheiden ist. Daher hatten die Alten allerdings nicht Unrecht, wenn sie Nodi, Exostoses und Gummata dicht an einander reihten, und sie waren nicht weit von der Wahrheit, wenn sie aus Gummata selbst Exostosen entstehen liessen. Das Wahre ist, dass in beiden Fällen zuerst eine Periostreizung oder, wenn man will, eine Periostitis da ist, und dass diese bei schwächerer Reizung Osteome und Hyperostosen, bei stärkerer Gummiknoten erzeugt. Im letzteren Falle kann man daher auch unbedenklich von einer Periostitis gummosa reden.

Bei der Wichtigkeit des Gegenstandes will ich sofort hinzufügen, dass meiner Meinung nach diese Periostitis durchaus nicht einfach aus der Dyskrasie hervorgeht, sondern dass sie ihrerseits wieder örtliche Gelegenheitsursachen voraussetzt. Unendlich häufig lässt sich als solche eine traumatische oder, wie namentlich John Hunter**) betonte, rheumatische Einwirkung (S. 78) nachweisen***), welche freilich ohne die gleichzeitige Syphilis vielleicht nur ganz vorübergehende Störungen gesetzt hätte. Dass aber nicht jeder Stoss, nicht jede Erkältung bei einem Syphilitischen eine specifische Periostitis hervorruft, das habe ich dadurch zu erklären gesucht, dass auch bei der Lues die Dyskrasie

*) Boys de Loury (Gaz. hebd. de méd. et de chir. 1860. p. 632) beschreibt eine syphilitische Geschwulst des Schädeldaches, die sich nach seiner Beschreibung wie ein grosses Osteom darstellte.

**) John Hunter. A treatise on the venereal disease. Lond. 1786. p. 307.

***) Virchow. Archiv. Bd. XV. S. 256.

Digitized by Google

keine permanente ist*), sondern dass sie sich von den bestehenden Infektionsheerden her je nach dem daraus frei werdenden Material herstellt oder nachlässt. Die Virulenz dieses Materials aber dürfte es erklären, warum das eine Mal die Periostitis gummös (specifisch) wird, das andere Mal nicht.

Allerdings ist in dieser Auffassung manches Hypothetische, aber gewiss nichts Willkürliches. Die weitere Erfahrung wird lehren, ob sie bestehen kann oder ob sie durch eine andere Interpretation ersetzt werden muss. Vorläufig scheint sie mir den Werth zu haben, dass keine Thatsache ihr entgegensteht und alle Hauptfragen sich durch sie beantworten lassen.

Wie ich schon berührte (S. 401), so steht der syphilitischen Periostitis parallel die syphilitische Ostitis und Osteomyelitis. Insbesondere die letztere ist von der grössten Bedeutung für die Geschichte der syphilitischen Nekrosen, welche zuweilen so grosse Zerstörungen im Knochenapparat hervorbringen. Es ist hier das Knochenmark, insbesondere das in der spongiösen Substanz und der Diploe gelegene, welches der Sitz der Reizung wird. Erreicht diese eine specifische Höhe, so entstehen auch hier gummöse Bildungen**) mit käsigem Zerfall, innerhalb deren das Knochengewebe abstirbt (Nekrose), während sich um sie herum demarkirende Vorgänge (Eiterung, Granulationsbildung, Osteosklerose) gestalten. Ich beschränke mich auf diese Andeutungen, da im Ganzen diese Form keine Geschwülste im gewöhnlichen Sinne hervorbringt; sie hat aber doch auch für die Geschwulstlehre ihre besondere Bedeutung, insofern, wie schon ältere Schriftsteller***) richtig bemerkt haben, eine gewisse Form der Spina ventosa mit der Gummibildung oder, wie Petronius†) sagt, mit der Gummition eine bestimmte Beziehung hat, und insofern die ulceröse Tendenz dieses Knochenleidens uns eine nähere Verbindung mit den syphilitischen Zuständen anderer Organe eröffnet. —

---

*) Virchow. Archiv. Bd. XV. S. 332.

**) Ricord. Clinique iconographique. Pl. 28 bis et 39 bis. Rouget. Bullet. de la soc. anat. Ann. 26. p. 363. Dittrich. Prager Vierteljahrsschrift. 1849. Bd. I. S. 20. Präparate unserer Sammlung No. 37*a* u. No. 45. vom Jahre 1859.

***) Merklin in den Annotationes zu Pandolphini Tract. de ventositatis spinae saevissimo morbo. Norib. 1674. p. 271.

†) Luisinus. Aphrodisiacus. p. 1361.

Digitized by Google

Ulceration ist der gewöhnliche Fall an gummösen Bildungen der Haut und Schleimhäute, beim indurirten Chancre selbst und bei den in Deutschland sogenannten condylomatösen Geschwüren. Der indurirte Chancre entsteht allerdings in der Regel aus einer Excoriation, über welcher sich ein Bläschen, eine „Pustel" erhebt, aber er geht auch zuweilen aus einem ganz deutlich nachweisbaren Knoten, „Tuberkel", hervor, und namentlich bildet er sich manchmal in sehr ausgezeichneter Weise so, dass in der Narbe eines früheren Geschwürs sich nach einer gewissen Zeit ein Knoten entwickelt, der aufbricht und den indurirten Chancre bildet. In diesem Falle besteht der „Tuberkel" aus ähnlichem Granulationsgewebe*), wie die Gummimasse am Periost. Wenn die Proliferation sehr stark wird und das Erweichungs-Stadium eintritt, so bricht er auf, und das, was abgesondert wird, ist nicht wesentlich Eiter, sondern zerfallende Gewebsmasse, in der die zelligen Elemente zum grossen Theil in fettigen Detritus aufgelöst sind**), während eine gewisse Quantität von Bindegewebe und elastischen Fasern in Form von Fetzen sich loslöst. Entsteht der Chancre aus einem berstenden Bläschen und einer wunden Stelle, so indurirt sich der Grund nachträglich, aber auch diese Induration stimmt mit den gummösen Bildungen durchaus überein***), und das Geschwür zeigt keine Verschiedenheit von dem ursprünglich aus einem Knoten hervorgegangenen. Gelegentlich tritt der nekrotisirende Charakter noch stärker hervor in den phagedänischen Formen; aber er fehlt auch bei der langsam fressenden Art nicht, wovon das syphilitische Geschwür den Namen Chancre, Cancer hat†). Es ist nicht sowohl eine suppurirende, als vielmehr eine fettige oder nekrotisirende Ulceration, für deren Bezeichnung die alten Syphilographen daher nicht ohne Grund den Namen der Caries anwendeten, auch wo sie in Weichtheilen vorkam††).

*) Auspitz a. a. O. S. 223 Taf. II. Fig. 5.

**) Dieses Fett nimmt beim Zusatz von concentrirter Schwefelsäure eine rothe oder violette Farbe an, gleichviel ob man Jod dabei anwendet oder nicht. Wahrscheinlich wurde dadurch v. Bärensprung (Charité-Ann. 1855. VI. S. 16—17) veranlasst, in der Chancre-Induration und den Gummata die Anwesenheit von Speckstoffen (Amyloid) anzunehmen, was er späterhin nicht mehr aufrecht hielt (Ebendaselbst 1860. IX. 1. S. 139).

***) Michaelis. Mein Archiv. Bd XXIV. S. 62.

†) Si in veretro externo infectus locus haeserit, vocatur cancer, ob difficultatem curationis. van Swieten l. c. T. V. p. 475.

††) Gabr. Fallopius l. c. p. 18. Das 7. Capitel im 3. Buche von

Digitized by Google

Was die übrigen syphilitischen Erkrankungen der Haut ausser dem Chancre anbetrifft, so bilden sie bekanntlich ein grosses Gebiet, welches gewöhnlich der Secundär- und Tertiärperiode zugerechnet und von den neueren Autoren als das der Syphiliden zusammengefasst zu werden pflegt. Es würde mich hier zu weit führen, wenn ich auf das Einzelne genauer eingehen wollte, und ich bemerke daher nur, dass nirgends der Unterschied zwischen den ganz leichten, irritativen und einfach entzündlichen, und den schweren, mehr specifischen Erkrankungen deutlicher hervortritt, als an der Haut. Von den einfachsten Hyperämien (Roseola) bis zu den ausgemachtesten Wucherungen (Tubercula) finden sich alle Uebergänge. Für unsern Zweck genügt es, die zu geschwulstartigen Bildungen führenden Proliferationsformen kurz zu besprechen.

Das ausgemachte Gummigewächs*) findet sich an der Haut in knotiger (tuberöser) Gestalt, und zwar theils in solitären Knoten (Tubercula syphilitica), theils in Gruppen und Haufen, die zuweilen aus sehr zahlreichen Knoten zusammengesetzt sind, und dann wohl zum Lupus syphiliticus gerechnet werden. Das Gesicht, die Stirn, die Extremitäten, seltener der Rumpf sind der Sitz dieser Eruptionen, deren Multiplicität oft schon auf den ersten Blick die Ueberzeugung von der constitutionellen Natur des Leidens gewährt. Der Sitz der Knoten ist in der Dicke der Cutis. Manchmal bilden sie kaum eine Hervorragung an der Oberfläche, welche jedoch an der entsprechenden Stelle eine dichte und eigenthümlich dunkle Röthung zeigt; fasst man die Haut zwischen die Finger, so fühlt man die harte Geschwulst deutlich. Anderemal tritt der Knoten deutlich über die Hautfläche hervor, gewissen kleinen Atheromen oder Fibromen nicht unähnlich**). Gewöhnlich schreiten die Knoten schnell zur Verschwärung: sie werden im Innern weich, brechen auf und bilden

---

Astruc de morbis venereis ist überschrieben: De ulcusculis cancrosis sive carie pudendorum, vulgo Chancres.

*) Virchow. Archiv. Bd. XV. S. 261.

**) Verneuil (l. c. p. 616) beschreibt eine ganz grosse Geschwulst von der behaarten Kopfhaut eines 4jährigen Kindes als Cytoblastom, bei welcher er die Frage aufwirft, ob sie nicht syphilitisch gewesen sein könnte. Man würde sie wohl als Sarkom zu denten haben, wenn nicht sonderbarerweise zwei andere kleinere, jedoch ähnliche Geschwülste, sowie zwei, an der Narbe nachgewachsene spontan verschwunden wären. Ich erinnere an einen von Lawrence erwähnten Fall von Epulis (S. 319).

Digitized by Google

scharf ausgeschnittene, ziemlich tief eingreifende Geschwüre mit schlechter, dünner Absonderung. Sich selbst überlassen, fressen dieselben fortwährend um sich; bei geeigneter Behandlung, namentlich unter örtlichem Quecksilbergebrauch (Sublimat) heilen sie oft überraschend schnell und bilden spärliche, weissliche Narben mit grosser Neigung zu fortschreitender Retraction. Aber oft genug brechen nach kurzer Zeit im Umfange der Narben neue Knoten hervor, die wieder in schnelle Verschwärung übergehen und nun die sonderbare Erscheinung darbieten, dass gesunde Narbeninseln inmitten grosser Ulcerationsflächen abgeschlossen liegen.

Zuweilen werden auch die Narben selbst der Sitz neuer Erkrankung, gleichwie auch andere ulceröse Syphiliden, namentlich Ecthyma und Rhypia, öfters Narben zurücklassen, welche nach einiger Zeit von Neuem Ausgangspunkt einer Neubildung werden. Auch diese hat man wohl als Keloid*) bezeichnet (S. 244). In der That können die Neubildungen ganz das strahlige, krallenförmige Aussehen der Keloide annehmen. Ich habe einmal**) die Entwickelung grosser, harter, mit Ausläufern versehener Knoten an einer Kranken beobachtet, welche mit Rhypia syphilitica auf meine Abtheilung gebracht war; kaum waren die Rhypia-Geschwüre verheilt, so begann schon die Neubildung an Narben des Arms und des Oberschenkels. Ich exstirpirte eine solche Narbe an der Schulter mitsammt dem Knoten; derselbe bestand aus einem saftreichen, aber recht dichten Bindegewebe mit grossen Netzzellen, so dass man ihn als Fibrom bezeichnen musste. Trotz des Versuches der prima intentio trat neue Ulceration ein, und in der jungen Narbe bildete sich sofort wieder eine ähnliche harte (keloide) Geschwulst.

Man sieht an diesem Beispiele recht gut den Unterschied zwischen der einfach hyperplastischen Form, dem sogenannten Keloid, und der specifischen Form, dem gummösen Hautknoten, der unter Umständen ganz auf dieselbe Art, wie die erstere, in

*) Birkett and Wilks. Guy's Hosp. Rep. Ser. III. Vol. V. p. 157. 1861. Vol. VII. p. 309. Westphal. Deutsche Klinik. 1860. No. 21. S. 209. Ausserdem citirt Longmore (Med. chir. Transact. Vol. XLVI. S. 113. Note) eine Stelle von Bennett (Principles and practice of medicine. p. 950), wo das Auftreten keloider Gewächse in der Narbe von syphilitischer Rhypia beschrieben sein soll; in der mir zugänglichen Ausgabe von 1858 finde ich diese Stelle nicht.

**) Virchow. Deutsche Klinik. 1860. No. 21. S. 209.

Digitized by Google

Narben von Rhypia, Ecthyma u. s. f. entstehen kann. Syphilitisch ist die eine Bildung, wie die andere, und doch ist Bau und Wesen beider ganz verschieden; der späten Zeit, der sogenannten Tertiärperiode gehören beide an, und doch folgt daraus durchaus keine Identität der Zusammensetzung oder der Bedeutung.

Es schliesst sich daran eine dritte, geschwulstartige Form, welche in der Regel der früheren Zeit, der sogenannten Secundärperiode, zugerechnet wird, nehmlich das Kondylom, welches in Deutschland und auch vielfach in England als das breite oder platte unterschieden (Bd. I., S. 344), dagegen in Frankreich und anderen Orten häufiger als Schleimpapel oder Schleimtuberkel (Papule muqueuse, tubercule muqueux, plaque muqueuse) bezeichnet wird*). Die Terminologie ist in diesen Dingen noch wenig sicher. Condyloma bedeutet in der alten Literatur einen entzündlichen Knoten am After, welcher sich unter Umständen verhärtet**); man unterschied davon den Thymos oder das Thymion, welches hauptsächlich am Praeputium und der Glans penis vorkommen sollte, durch dessen warzige Oberfläche. Wenn daher kaum ein Zweifel bleiben kann, dass das neuerlich sogenannte Condyloma acuminatum hauptsächlich dem Thymos entspricht, so lässt sich doch weniger sicher aussagen, ob das Condyloma latum der Neueren völlig identisch ist mit dem Condyloma der Alten***). Im Mittelalter verwirrte sich die Sprache. Die Angaben über warzige Hautaffectionen sind noch bei den älteren Syphilographen ziemlich unsicher, weil unter dem Namen der Pusteln auch feste Hauteruptionen zusammengefasst wurden†),

*) Zeissl gebraucht den Ausdruck der feuchten oder nässenden Papel, der nach der Analogie des älteren Namens der Feuchtwarze (Verruca humida s. madida) gebildet ist.

**) Galenus. Defin. med.: Condyloma est extuberatio, quae in ani parte rugosa cum inflammatione excitatur. — Celsus. Medic. Lib. VI. cap. 18. art. 8. Lib. VII. cap. 30. art 2. — Paulus Aegin. Lib. VI. cap. 70: Condylomata excrescentiae sunt in callum induratae.

***) Fr. A. Simon. Kritische Geschichte des Ursprungs, der Pathologie und Behandlung der Syphilis. Hamb. 1857. Th. I. S. 108.

†) Man vergleiche z. B. Alph. Ferri. De morbo gallico. Lib. III. cap. IV. (Aphrodisiacus p. 436), insbesondere Ant. Musa Brasavolus. De morbo gall. (ibid. p. 679): Dicendum vero est duplex esse pustularum genus in hoc affectu, praedurum unum, quod vulgo gummi vocatur, alterum quod crustam inducit; praedurum sub scirorum genere continetur et quandoque sub praedurorum oedematum genere, et plerumque nodi dici possunt, quia ita sunt aliquibus membris infixi, ut nativi nodi tabulis infixi sunt, licet nonnunquam et tales viderim durities, quae natae vocari poterant, cum per membra commoverentur et veluti natarent.

Digitized by Google

— ein Gebrauch, der noch bis in das 18. Jahrhundert zu verfolgen ist*). Andere haben sich mit der Bezeichnung der Verrucae gallicae s. venereae**) geholfen, wobei wohl unzweifelhaft beide Arten der „Feigwarze" zusammengeworfen wurden. Sylvius***), der bei der Lues von Kondylomen spricht und sie als Tubercula dura et obcallescentia definirt, hält sie doch mehr für accidentelle Bildungen, und Astruc †) unterscheidet freilich das Kondylom als eine flache und breit aufsitzende Form der Excrescentiae verrucosae von den Porri, Cristae und Verrucae, aber er legt allen gleichen Werth bei. Erst in der neueren Zeit, insbesondere seit der epochemachenden Arbeit von B. Bell ††), hat man sich mehr und mehr überzeugt, dass das Condyloma acuminatum ein nicht specifisches, einfach irritatives, besonders dem Tripper eigenes Erzeugniss ist, und dass nur das Condyloma latum oder der Schleimtuberkel zur Lues in einem bestimmten Verhältniss steht. Freilich hat Hassing †††) auch diesen Satz wieder in Frage gestellt, indem er die Möglichkeit zulässt, dass auch die Schleimpapel gonorrhoischen Ursprungs sein könne. Aber es ist nicht immer leicht, beide Arten von Kondylomen genau zu scheiden. Denn die Thymusform der Oberfläche allein genügt nicht in allen Fällen, um daran das spitze Kondylom zu erkennen, da gelegentlich auch das breite eine ähnliche Form annimmt*†). Umgekehrt sitzt auch das thymische zuweilen mit breiter Basis auf (Bd. I., S. 345).

Immer ist das breite Kondylom mehr eine eigentliche Hautproduction, während das spitze einen überwiegenden Antheil von gewucherten Oberhautgebilden enthält. Der Papillarkörper mit der Oberhaut ist in beiden Fällen betheiligt, und dadurch unterschei-

---

*) J. L. Petit. Traité des maladies des os. Paris. 1735. T. II. p. 471. Astruc. De morbis venereis. Paris. 1790. T. I. p. 412.

**) Bern. Tomitanus et Alex. Traj. Petronius in Luisinus Aphrodisiacus p. 1099, 1322. van Swieten l. c. T. V. p. 503.

***) Franc. de le Boe Sylvius. Prax. med. appendix. Tract. III. art. 140—143. (Opera omn. Traj. et Amstel. 1695. p. 673).

†) Astruc l. c. T. I p. 386.

††) Benj. Bell. Abhandlung über den bösartigen Tripper und die venerische Krankheit. Aus dem Engl. Leipzig. 1794. Bd. I. S. 343. Bd. II. S. 99.

†††) Hassing in Behrend's Syphilidologie. 1860. Neue Reihe Bd. II. S. 74.

*†) F. v. Bärensprung. Beiträge zur Anatomie und Pathologie der menschl. Haut. Leipz. 1848. S. 38. Taf. II. Fig. IX—XI. Zeissl. Lehrbuch der constit. Syphilis. S. 139.

Digitized by Google

det sich jedes Kondylom von dem, mehr die tieferen Theile der Haut ergreifenden „Tuberkel", aber in dem platten Kondylom ist die Oberhauterkrankung unwesentlich. Ein ganzes Stück der Cutis erhebt sich in Gestalt einer flachrundlichen Anschwellung, innerhalb deren die Papillen mehr oder weniger stark, im Allgemeinen jedoch mässig vergrössert sind, über welche aber zunächst wenigstens die Epidermis glatt fortläuft*). Nach und nach steigert sich die Wucherung in der Cutis; aus ihrem Bindegewebe geht eine zunehmende Proliferation hervor**), die zunächst noch den Charakter des Muttergewebes bewahrt. So lange ist auch das Kondylom nicht viel mehr als eine einfache Hauthyperplasie.

Allein sehr häufig schreitet die Entwickelung weiter. Das bis dahin trockene Gewächs schwillt unter stärkerer Granulation an, die Papillen füllen sich mit jungen Zellen, es geschieht eine feuchte Transsudation, die Oberhaut löst sich und es tritt eine nackte, nässende Fläche zu Tage, an welcher zuerst eine wirkliche Eiterbildung, später ein Zerfall des Gewebes stattfindet. Das ist der eigentliche Schleimtuberkel, der nichts anderes ist, als ein wenig entwickeltes Gummigewächs, welches von der Eigenthümlichkeit des Mutterbodens noch gewisse Eigenschaften bewahrt, insbesondere derber und cohärenter ist, als manche andere analoge Gebilde. Ob die Entblössung und die nässende Beschaffenheit mehr durch die Besonderheit des Sitzes, durch äussere Reize u. dgl. bedingt wird, wie Zeissl***) meint, oder ob sie aus inneren Verhältnissen hervorgeht, das ändert in der Hauptsache nichts, dass das Kondylom auf seiner Höhe in Eiterung und Zerfall übergehen und das sogenannte condylomatöse Geschwür hervorbringen kann. Auf der anderen Seite ist es seit langer Zeit bekannt, dass es bei zweckmässiger Behandlung durch ebenso schnelle Re-Resolution verschwinden kann, wie die Gummigeschwulst der Beinhaut.

Sowohl das Kondylom, als das daraus hervorgehende condylomatöse Geschwür kommen besonders häufig an Stellen vor, wo die Epidermis zarter ist, ganz besonders da, wo sie, wie am After, am Scheideneingang und an den Lippen, auf Schleimhaut

*) Gust. Simon. Müllers Archiv. 1839. S. 19. Taf. I. Fig. 1—2. Die Hautkrankheiten Berlin. 1851. S. 246.
**) Wedl. Pathol. Histologie. S. 444. Fig. 89. Auspitz a. a. O. S. 226.
***) Zeissl a. a. O. S. 137.

Digitized by Google

übergeht. Aber auch die Schleimhaut selbst*) kann der Sitz condylomatöser Eruptionen werden, die sich nur durch ihr weicheres, zarteres, „schleimiges“ Wesen von den cutanen unterscheiden. Diese eigentliche Schleimpapel ist an manchen Schleimhaut-Orten sehr schwer zu unterscheiden von der Hyperplasie praeexistirender lymphatischer Follicular gebilde, ja sie vermischt sich oft so mit ihnen, dass man die Grenzen kaum ziehen kann. Das sieht man am besten am Pharynx und Larynx, wo selbst kleine Gummiknoten oft nicht anders aussehen, wie Follicularhyperplasien. Um diese Formen zu verstehen, muss man sich daran erinnern, dass es gewisse einfach irritative Prozesse, welche von der Syphilis abhängen, auch an den Schleimhäuten giebt. Auch die einfache Raucedo syphilitica ist meiner Meinung nach auf einen blossen Larynxkatarrh zu beziehen**). Mag man nun diese Prozesse erythematöse Entzündungen oder Katarrhe nennen, so ist doch leicht zu beobachten, dass sie häufig mit Anschwellungen der lymphatischen Gebilde, insbesondere der Tonsillen, der Follikel an der Zungenwurzel und der Rachenwand verbunden sind, welche frühzeitig durch zellige Proliferation ein etwas derbes, graues oder weissliches Aussehen annehmen. So entsteht eine Angina tonsillaris syphilitica, eine Pharyngitis granulosa s. follicularis syphilitica. Allein nicht immer beschränkt sich der Prozess auf eine blosse Hyperplasie der lymphatischen Gebilde; zuweilen wird die Reizung stärker, die Wucherung reichlicher, das Gewebe zerfällt und ulcerirt. Diess sind meiner Meinung nach Follicular-Bubonen***), vergleichbar den Bubonen der äusseren Lymphdrüsen.

Die Schleimpapeln oder Kondylome sind davon ganz verschieden. Sie gehen nicht aus der Tiefe, sondern aus der Oberfläche der Schleimhaut hervor, können also gelegentlich auf hyperplastischen Mandeln oder Balgdrüsen sitzen und so die Anschwellung verstärken. Nehmen sie den mehr gummösen Habitus an, beginnt in ihnen ein nekrobiotischer Zerfall, so können sie im Aussehen den vergrösserten Follikeln sehr ähnlich werden. Ja,

*) v. Bärensprung. Annalen der Charité. IV. 1. S. 56. Engelsted a. a. O. S. 82. Zeissl a. a. O. S. 200.

**) Virchow. Archiv. XV. S. 270, 307. L. Türck. Allg. Wiener Med. Zeitung. 1863. No. 43.

***) Präparat No. 82*b*. vom Jahre 1857.

Digitized by Google

selbst die vollkommen Gummigewächse der Schleimhäute haben anfangs ein durchaus follikuläres Aussehen. Aber wenn man genauer nachsieht, so findet man sie auch an Stellen, wo für gewöhnlich keine Follikel vorkommen, und wo man daher keinen Zweifel haben kann, dass das Ganze neu gebildet ist.

Das habe ich namentlich von der inneren Fläche der Epiglottis und vom Larynx selbst erwiesen *). Wenn man die vollendeteren Knotenbildungen des Larynx-Syphilids betrachtet, wo zuweilen eine dicke, knotige oder wulstige Masse über den Stimmbändern liegt und eine fast zusammenhängende Wucherung darstellt, so kann man alle Stadien der Entwickelung verfolgen. Im Anfang zeigen sich kleine, rundliche Erhebungen **), ähnlich den Follikeln der Zungenwurzel, nur von einer weicheren, mehr markigen Beschaffenheit, mit Gefässen oft reichlich versehen und namentlich von varicösen Venen umgeben. Diese Knoten ulceriren von der Fläche aus, bilden zuerst seichte Geschwüre, indem die Oberfläche zerfällt und sich ablöst, und greifen allmählich in die Tiefe, indem immer neue Gewebstheile in die Wucherung eingehen. Hier pflegt also die Gummigeschwulst weder das gallertige, noch das feste Wesen zu besitzen, wie es am Periost oder an der äusseren Haut hervortritt, sondern eine ausgezeichnet markige, weissliche oder gelbliche Beschaffenheit, bedingt durch die starke Proliferation der zelligen Elemente, welche zuweilen den Hauptantheil der Knoten bilden. Nur selten werden festere Bildungen erwähnt: in einem Falle von Wilks ***) soll ein dichter fibröser Knoten in der Glottis gesessen haben; Lewin †) fand einen Polypen aus gefässreichem Bindegewebe mit viel Fettkörnchen bei einem Syphilitischen.

Hat die Verschwärung eine gewisse Tiefe erreicht, so verbindet sich damit gewöhnlich eine eiterige Perichondritis, welche ihrerseits aufbricht, mit partiellen Nekrosen der Knorpel verbunden ist ††) und endlich Auslösungen der nekrotischen Knorpel-

*) Virchow. Deutsche Klinik. 1860. No. 48. S. 873. Präparat No. 110. vom Jahre 1861.

**) Roth u. Gerhardt. Mein Archiv. Bd. XX. S. 402. Bd. XXI. S. 7.

***) Wilks. Guy's Hosp. Rep. 1863. Ser. III. Vol. IX. p. 24, 37. Pl. III. fig. 4.

†) Lewin. Beiträge zur Laryngoskopie (Sep.-Abdruck aus der Deutschen Klinik. 1862.) S. 50.

††) Ricord. Clin. iconogr. Pl. 30. Fig. 1.

Digitized by Google

stücke unter Bildung tiefer sinuöser Höhlen bringt. Diese tiefgreifenden Larynxgeschwüre sind es, welche die gefürchteten Stenosen erzeugen, wenn sie in partielle oder vollständige Vernarbung übergehen. Allein schon vorher setzen sie grosse Gefahren. Werden die Ränder und schliesslich das Blatt der Epiglottis zerstört oder die Gegend der Giessbeckenknorpel abgefressen, so entsteht eine Incontinenz der Glottis, welche das Hineingleiten von Speisen und Getränken in die Luftwege begünstigt und die Gefahr der Erstickung oder wenigstens der Pneumonie mit sich bringt. Sitzt das Geschwür tiefer, so kann es die Stimmbänder zerstören und Aphonie erzeugen. Besonders häufig aber bilden sich im Umfange des Geschwürs entzündliche Zustände, die, wenn sie acut verlaufen, Oedema glottidis der schwersten Art hervorrufen, wenn sie dagegen chronisch sich entwickeln, Wucherungen der benachbarten Schleimhaut mit den sonderbarsten Papillarhyperplasien*) erzeugen, welche den Eindruck selbständiger Papillargeschwülste machen können. — Es würde für den Zweck dieser Vorlesungen zu weit gehen, wenn wir diese Specialität genauer verfolgen wollten; das Mitgetheilte wird genügen, um die wichtigsten Gesichtspunkte klar zu legen. Ich will nur das noch hinzufügen, dass ähnliche Prozesse, wie am Larynx, auch an der Trachea und den Bronchien vorkommen. Ich habe sowohl die Ulcerationen, als die narbigen Stenosen in ganz ähnlicher Art daran gesehen**), und andere neuere Beobachter haben diess bestätigt***).

Was die Syphiliden des Digestionskanals betrifft, so habe ich darüber in meiner früheren Abhandlung ebenfalls gehandelt†). Für unsere gegenwärtige Betrachtung habe ich nur wenig hinzuzufügen, insofern mit Ausnahme des Rachens und des Mastdarms nur selten Gelegenheit gegeben ist, das eigentliche Geschwulst-Stadium zu beobachten, sondern meist das schon fertige Geschwür oder die Narbe und die dadurch bedingte Stenose

*) Rheiner. Mein Archiv. Bd. V. S. 577. E. Wagner. Archiv der Heilkunde. 1863. S. 223. Rühle. Die Kehlkopfkrankheiten. Berlin. 1861. S. 274. Taf. IV. Fig. 6.

**) Virchow. Archiv. Bd. XV. S. 308.

***) Wilks. Guy's Hosp. Rep. Ser III. Vol. IX. p. 37. Pl. III. fig. 3. Pl. IV. fig. 2. E. Wagner. Archiv der Heilkunde 1863. S. 222. Zeissl a. a. O. S. 230. Vigla. Union méd. 1859. Févr. p. 325.

†) Virchow. Archiv. Bd. XV. S. 315.

Digitized by Google

zur Kenntniss gelangt. Diese letzteren sind insofern von besonderem diagnostischen Interesse für die Onkologie, als sie gerade die beiden Abschnitte betreffen, welche auch für die kankroiden und carcinomatösen Stenosen von besonderer Bedeutung sind, nehmlich den Oesophagus und das Rectum.

Schon Follin*) hat es wahrscheinlich gemacht, dass syphilitische Strikturen des Oesophagus vorkommen, und West**) hat, unter Beibringung eigener Fälle, aus der Literatur dargethan, dass verschiedene frühere Beobachter ähnliche Erfahrungen gemacht haben. Sowohl ich selbst***), als Wilks †) haben Stenosen im oberen Abschnitt nachgewiesen. Aber nur ein einziges Mal††) ist es mir vorgekommen, neben dem sich retrahirenden Geschwür noch die in fettiger Metamorphose begriffenen, gelben Gummistellen zu sehen, aus denen die Verschwärung hervorgeht; ein anderes Mal fand sich†††) ein flaches Geschwür mit fettigindurirtem Grunde bei jedoch unsicherer Anamnese.

Sehr viel häufiger sind syphilitische Ulcerationen*†) und Strikturen**†) im Mastdarm. Unsere Sammlung enthält von ihnen eine ganze Anzahl***†), welche ich leicht hätte vermehren können. Trotzdem habe ich fast gar keine Gelegenheit gehabt, die ersten Stadien des Prozesses zu beobachten, und ich muss es daher dahingestellt sein lassen, ob condylomatöse oder direkt gummöse Anfänge das Gewöhnliche, ja ob die Geschwüre überhaupt secundärer Natur sind. Huët hat namentlich darauf hingewiesen, dass bei der Frage von der primären Natur dieser Geschwüre nicht blos die Möglichkeit einer Uebertragung durch Coitus, sondern auch die Möglichkeit einer Selbstinfection durch herabfliessendes Geschwürssecret vorliegt. Die Thatsache, dass es nur Weiber sind,

*) Follin. Des rétrécissements de l'oesophage. Paris. 1853. p. 30. Traité élément. de pathol. ext. T. I. p. 696.

**) James F. West. Dublin Quart. Journ. 1860. Febr. p. 86. Aug. p. 29.

***) Virchow. Archiv. Bd. XV. S. 272.

†) Wilks. Guy's Hosp. Rep. Ser. III. Vol. IX. p. 41. Pl. IV. fig. 1.

††) Präparat No. 191*a*. vom Jahre 1859.

†††) Präparat No. 186*c*. vom Jahre 1861.

*†) Avery. Transact. Path. Soc. Lond. Vol. I. p. 94. v. Bärensprung. Charité-Annalen. Jahrg. VI. S. 56. Leudet. Monit. des sc. méd. et pharm. 1861. No. 142—145, 149—151. (Canstatt's Jahresber. für 1861. Bd IV. S. 325). Huët. Behrend's Syphilidologie. 1860. Neue Reihe Bd. II. S. 1. Taf. I.—IV.

**†) Gosselin. Arch. génér. de méd. 1854. Sér. V. T. IV. p. 666.

***†) Präparate No. 94. und No. 288. vom Jahre 1857, No. 191*b*. v. Jahre 1859., No. 72, 74, 75*a*. vom Jahre 1862, No. 76. vom Jahre 1863.

Digitized by Google

bei denen diese Ulcerationen und Strikturen vorkommen, spricht entschieden zu Gunsten der mehr primären Natur des Uebels. Was die Geschwüre selbst betrifft, so gleichen sie am meisten den diphtheritischen, zumal den dysenterischen, und zwar in so hohem Maasse, dass ich oft in Zweifel geblieben bin, ob ich im gegebenen Falle den syphilitischen oder den dysenterischen Ausgang annehmen sollte. Dasselbe gilt auch von den Strikturen. Einigermaassen leitet der Sitz, der bei den dysenterischen häufiger in der Flexura sigmoides, bei den syhilitischen gewöhnlich in der Cloake des Mastdarms oder dicht am Anus sich findet; nächstdem ist die mehr gleichmässige, flache Verschwärung der Syphilis gegenüber der mehr zerfressenen, sowohl in der Fläche, als in der Tiefe mehr unregelmässigen Ulceration der Dysenterie zu erwähnen.

Syphilitische Erkrankungen der übrigen Theile des Darmkanals, insbesondere des Magens, des Dünn- und Dickdarms, sind in der neueren Zeit häufiger beschrieben worden, aber obwohl ich ihr Vorkommen nicht bezweifle, so scheint mir weder durch die klinische Beobachtung, noch durch die anatomischen Befunde ihr Wesen so klar dargestellt, dass ich eine gesicherte Darstellung geben zu können mir getraue. Anders verhält es sich mit denjenigen der Vagina, der Urethra, des Vas deferens, der Nase, jedoch bieten diese für die Onkologie keine Anhaltspunkte. —

Sowohl die Erkrankungen der Haut, als die der Schleimhäute compliciren sich nach Art der mehr malignen Prozesse sehr häufig mit Erkrankungen der Lymphdrüsen, mit sogenannten Bubonen (altdeutsch Schlier). Dieser Ausdruck, der noch bei Hippokrates*) die Leistendrüsen selbst oder höchstens eine Geschwulst derselben bezeichnet, wird schon bei Galen**) für Geschwülste der verschiedensten Lymphdrüsen in Anwendung gebracht. Seit der Verbreitung der Syphilis erkannte man bald, dass gerade der sogenannte Bubo venereus (vulgo poulain) ein Haupt-

*) Hippocrates. Epidem. Lib. VII. 586. Edit. Kühn. T. IH. p. 684. *οἱ βουβῶνες ἐφυματοῦντο σκληροὶ καὶ ἀνώδυνοι.* cf. p. 705.

**) Galenus. Meth. medendi. Lib. XIII. cap. 5. In collo et secus aures saepenumero glandulae intumescunt. Nominant autem ipsas adenas: cum sic intumuerunt, bubones. Astruc (De morbis venereis. T. I. p. 334) nennt diese vorsichtigerweise tumores buboniformes.

Digitized by Google

zeichen der Krankheit sei, wie der spanische Namen derselben, las bubas, klar andeutet. Allerdings warf man damals die Tripper-Bubonen noch ganz allgemein mit den syphilitischen zusammen, und erst seit Benjamin Bell*) gewöhnte man sich an eine strengere Scheidung. Jedoch auch seine Angaben liessen noch mancher Verwirrung Zutritt, und man kann sagen, dass erst in der neuesten Zeit die Bedeutung der Drüsenanschwellungen, insbesondere durch Ricord und Sigmund, ihre volle diagnostische Anerkennung gefunden hat.

Auch in der wirklichen Lues trifft man an den Lymphdrüsen im Laufe der Zeit mehrere, ihrer Natur nach verschiedene, mit Anschwellung verbundene Veränderungen. Am seltensten, und gerade am wenigsten an den äusseren Drüsen, welche bei der Betrachtung der Bubonen vorzüglich in Frage kommen, findet sich die amyloide oder wächserne Degeneration**) vor, welche nicht der Syphilis als solcher, sondern nur der syphilitischen Kachexie angehört und mit entsprechenden Erkrankungen des Darmes, der Milz, Nieren, Leber u. s. f. zusammenfällt. Sie ist demnach von der Betrachtung der eigentlich syphilitischen Formen auszuschliessen und gehört nur der spätesten Zeit des Gesammtprozesses an, die man, wenn man will, eine quaternäre nennen mag.

Die syphilitischen Bubonen sind stets irritativer Natur, sie gehören der Geschichte der Lymphadenitis an. Ricord unterscheidet dabei zwei, ganz verschiedene Reihen. Zuerst den Bubo des einfachen Chancres***), der nur an oberflächlichen Drüsen vorkommt, niemals die erste Drüsenkette überschreitet und entweder eine einfache Adenitis oder eine acute, meist eine einzelne Drüse betreffende, virulente Eiterung setzt (monadénite aiguë, bubon d'absorption). Sodann den Bubo des inficirenden, indurirten Chancres, den specifischen oder indolenten Bubo†), welcher ein nothwendiges und constantes Zubehör der constitutio-

*) B. Bell. Abhandlung über den bösartigen Tripper und die venerische Krankheit. Aus dem Engl. Leipzig. 1794. Bd. I. S. 317. Bd. II. S. 21.
**) Virchow. Würzburger Verhandl. Bd. VII. S. 222. Taf. III.
***) Ricord. Briefe über Syphilis. S 170. Leçons sur le chancre. p. 37.
†) Ricord. Briefe. S. 173. Leçons. p. 157. Sonderbarerweise trifft seine Definition wörtlich mit der S. 416 Note mitgetheilten Beschreibung des Hippocrates überein: tuméfaction remarquablement dure et indolente.

Digitized by Google

nellen Syphilis ist*), nur selten eitert**), gewöhnlich multipel auftritt, und auch entfernte Drüsengruppen, namentlich die des Nackens, des Halses, der Oberextremitäten, ja sogar der Körperhöhlen***) mitbetheiligt. Dieser „secundäre" Bubo ist es, welcher uns hier speciell interessirt.

Die Anhänger der alten Dyskrasienlehre lieben es, die indolenten Bubonen als unmittelbare Folgen der Blutveränderung darzustellen. Ist es richtig, was Sigmund angiebt†), dass die Schwellung der Drüsen der Entstehung der secundären Erkrankungen der äusseren Haut (Flecke, Papeln, Pusteln) und der Schleimhaut (Papeln, oberflächliche Geschwüre, Mandelentzündungen) vorausgeht, so dürfte es schwer sein, eine andere Erklärung anzunehmen. Wäre es dagegen allgemein gültig, was schon Bell und neuerlich Ricord††) behaupten, dass die Localität der Drüsenanschwellungen auf ungewöhnliche Sitze der Erkrankung hinweise, so das epitrochleare oder axillare Drüsenleiden auf einen voraufgegangenen Chancre des Armes oder Fingers, die submaxillare auf einen Chancre der Lippen, so würde kein Zweifel übrig bleiben, dass jedesmal der Reiz durch Lymphgefässe zugeleitet wird. Indess sind diese Angaben wohl nicht ganz allgemein gemeint, da Ricord†††) früher zugestand, dass er consecutive Bubonen ohne entsprechende Localzufälle beobachtet habe. Nun mag es sein, dass nicht jedesmal ein Chancre oder ein Ausschlag den krankhaften Reiz erzeugt, aber es ist sicher nicht zu leugnen, dass in der Regel nicht alle Drüsen in gleicher Weise geschwollen sind, sondern diejenigen mehr, welche einer erkennbaren Flächen- oder Organerkrankung entsprechen. Die Frage verdient daher eine genauere Untersuchung im klinischen Wege, wobei besonders zu berücksichtigen ist, dass die Drüsenschwellung persistiren kann, nachdem die Flächen- oder Organerkrankung längst und spurlos verschwunden ist.

*) Ricord (Leçons. p. 162.): Le bubon induré est le compagnon fidèle, je pourrais dire obligé, du chancre infectant. Pas de chancre infectant sans bubon symptomatique induré. Sigmund (Wiener Medicin. Wochenschr. 1859. No. 25.): „Die Schwellung der Lymphdrüsen erfolgt auf das verhärtete Geschwür — den harten Schanker — jedesmal."

**) Porter. Dublin Quart. Journ. 1857. Aug. p. 79. C. v. Hübbenet. Die Beobachtung und das Experiment in der Syphilis. Leipz. 1859. S. 72.

***) Hutchinson. Med. Times and Gaz. 1858. Vol. II. p. 74.

†) Sigmund a. a. O. No. 23. S. 373.

††) Bell a. a. O. Bd. II. S. 27, 32. Ricord l. c. p. 160.

†††) Ricord. Briefe über Syphilis. S. 218.

Digitized by Google

Ihrer Natur nach*) steht die Veränderung der indolenten Bubonen ganz parallel der schon erwähnten (S. 412) Veränderung der in der Schleimhaut selbst gelegenen Follikel. Man kann in ihrem Verlaufe drei Stadien unterscheiden: ein einfach irritatives (fluxionäres, congestives, hyperämisches), ein markiges und ein käsiges. In dem ersteren geschieht unter vermehrter Zufuhr von Blut und stärkerer Durchfeuchtung des Gewebes eine Vergrösserung und Vermehrung der Lymphkörperchen, in dem zweiten wuchern die Elemente stärker, drängen sich dichter aneinander, verengern die zwischen ihnen gelegenen Kanäle und bilden so eine überwiegend zellige Hyperplasie, welche dem Durchschnitt der Drüse ein weissliches, weissgraues, röthlich weisses oder graues Aussehen giebt. Im dritten Stadium geht ein Theil der neugebildeten Elemente wieder zu Grunde, meist unter einer unvollständigen Fettmetamorphose, es entsteht ein Detritus, welcher inmitten der übrigen noch erhaltenen Elemente liegen bleibt**), und es bilden sich käsige Einsprengungen, wie bei den gummösen Neubildungen. Das bindegewebige Stroma der Drüse bleibt gewöhnlich nicht frei; auch in ihm entstehen Wucherungen, welche zu zelligen Anhäufungen, zu fettigen Umbildungen, gelegentlich zu fibrösen Neubildungen und Indurationen führen.

Es liegt auf der Hand, dass diese Vorgänge die grösste Analogie mit den Gummositäten anderer Theile darbieten, und man wird nicht anstehen können, die markige Hyperplasie, welche hier die Akme des Localprozesses darstellt, der syphilitischen Granulationsgeschwulst parallel zu stellen, um so mehr als die neugebildeten Lymphkörperchen durch ihre Grösse und den glatteren Zustand ihrer Kerne den Granulationszellen näher stehen, und als auch das Drüsenstroma an der Gummition Antheil hat.

Schon früher***) habe ich zu zeigen gesucht, dass dieser Zustand auf die Blutmischung einen erheblichen Einfluss haben muss. So lange das Proliferationsstadium dauert, findet ein vermehrter Zufluss farbloser Körperchen zum Blute statt

*) Virchow. Archiv. Bd. XV. S. 316.
**) Michaelis. Zeitschr. der Gesellsch. der Aerzte zu Wien. 1856. S. 418. Mein Archiv. Bd. XXIV. S. 64.
***) Archiv. Bd. XV. S. 319.

Digitized by Google

und es bildet sich eine Leukocytose*) aus. Häufen sich die Elemente, verengern sich durch ihren Druck die durchtretenden Gefässe, nimmt die Drüse ein mehr trockenes, dichtes Aussehen an, gehen endlich Fettmetamorphosen vor sich, so nimmt die Zufuhr zum Blute ab, und es entwickelt sich mehr und mehr jene Form der Oligämie, die man als syphilitische Chlorose (Chloro-Anämie) bezeichnet hat, und die wohl von jener Kachexie zu unterscheiden ist, welche die amyloiden Entartungen begleitet und welche einen mehr hydrämischen Charakter hat. Auf alle Fälle hat das Drüsenleiden eine secundäre Dyskrasie im Gefolge, und es ist insofern ein pathogenetisch ebenso wichtiges Ereigniss, als es symptomatologisch und diagnostisch die höchste Bedeutung hat.

Vergleicht man die indolenten Bubonen mit anderen ähnlichen Erkrankungen der Lymphdrüsen, so liegt gewiss nichts näher als die Reihe der skrophulösen und tuberkulösen Anschwellungen. Da ich auf diesen Punkt noch zurückkommen muss, so bemerke ich nur, dass die Unklarheit über die Natur der einzelnen Localprozesse sehr viel dazu beigetragen hat, diese an sich höchst schwierige Frage noch mehr zu compliciren. Ich habe zuerst nachgewiesen, dass alle diese Drüsenschwellungen, gleichwie die typhösen und leukämischen, zunächst auf zelliger Hyperplasie beruhen und nicht etwa durch Ablagerungen bestimmter, im Blute präexistirender, specifischer Stoffe erzeugt werden**). Die Unterschiede liegen daher an sich weniger in der Form der anatomischen Elemente, als in dem Verlauf und der Gesammterscheinung des Prozesses. Was insbesondere die skrophulösen***) und tuberkulösen Bubonen angeht, so erreicht die zellige Hyperplasie bei ihnen gewöhnlich ein viel höheres Maass, als bei den syphilitischen, die selten über Wallnuss- oder Pflaumengrösse hinausgehen; letztere haben geringe Neigung zur Erweichung und Vereiterung, zur Entzündung der Nachbarschaft und zur Confluenz; sie bleiben daher meist unschmerzhaft und isolirt, und unterliegen früher und leichter einer Resorption, die freilich selten vollständig wird, so dass sie oft viele Jahre lang,

*) Cellularpathologie. 3. Aufl. S. 158, 176.
**) Archiv. Bd. XV. S. 316.
***) Bell a. a. O. Bd. II. S. 40.

Digitized by Google

ja zuweilen das ganze Leben hindurch in geringem Maasse fortbestehen. Schneidet man sie an, so findet man nicht jene grossen, zusammenhängenden, käsigen Massen von oft kartoffelartigem Aussehen, sondern kleinere, zerstreute, oft nur fleckweise auftretende gelbe Stellen.

Trotzdem ist es nicht zu leugnen, dass besonders bei der klinischen Untersuchung die Gefahr der Verwechselungen sehr gross ist. Schon die älteren Aerzte halfen sich vielfach mit der Annahme von Mischformen der Syphilis und Skrophulose, oder sie erklärten geradezu, dass die Syphilis in Skropheln übergehe. Selbst Ricord*) nahm für die Tubercules profonds der Unterhaut solche Complicationen an und liess die erbliche Syphilis Veränderungen ohne specifischen Charakter hervorbringen, welche „sich meist auf Skropheln bezögen." Wir wissen gegenwärtig, dass auch die erblichen Formen specifische Producte hervorbringen und dass der Anschein der Skrophulose häufig nur ein ganz oberflächlicher ist. Wilks**) hat solche Fälle mitgetheilt, und ich selbst habe Gelegenheit gehabt, klinische Diagnosen durch die Autopsie zu widerlegen, indem ich statt der erwarteten Skrophel- oder Tuberkelgeschwülste Gummiknoten, Hyperostosen u. dgl. nachwies. Trotzdem möchte ich nicht behaupten, dass Complicationen nicht existiren oder dass skrophulöse Prozesse nicht durch Syphilis geweckt werden können***).

Was diejenigen Bildungen betrifft, welche Ricord†) mit dem Namen der Tubercules profonds bezeichnet hat, so sind das Knoten, die sich im Unterhaut- und Unterschleimhautgewebe entwickeln††), sowohl bei Erwachsenen, als namentlich bei dem Knotensyphilid der Kinder, und die oft eine nicht geringe Aehnlichkeit mit gewissen „kalten" Abscessen der Skrophulösen darbieten. Hier verwandelt sich eine grössere Partie von Binde- oder Fettgewebe ziemlich zusammenhängend in eine weiche zellige

*) Ricord. Traité prat. des maladies vénér. Paris. 1838. p. 643, 646.
**) Wilks l. c. p. 57.
***) Laycock. Med. Times and Gaz. 1862 Vol. I. p. 450.
†) Ricord. Traité pratique des maladies vénériennes. p. 660.
††) Rinecker. Würzb. Verhandl. Bd. I. S. 117. Saint-Arroman. Des tumeurs gommeuses du tissu cellulaire et des muscles. Thèse de Paris. 1858. p. 7. Thévenet. Sur les tumeurs gommeuses du tissu cellulaire, des muscles et de leurs annexes. Thèse de Paris. 1858. p. 11. Zeissl a. a. O. S. 172. Tüngel. Klinische Mittheilungen. Hamburg. 1860. S. 46.

Digitized by Google

Masse*), welche sich von einem Abscess nur dadurch unterscheidet, dass sie eine gewisse Menge zäherer Intercellularsubstanz zwischen den Zellen enthält, und dass als Schlussergebniss keine eigentlich flüssige, sondern mehr eine weiche Gewebsmasse entsteht, deren Zellen gewöhnlich nicht den vollen Habitus von Eiterkörperchen erlangen, sondern frühzeitig fettig degeneriren, zerfallen und einen Detritus liefern**). Wenn man sie anschneidet, so entleert sich nicht, wie aus einem Abscess, eine vollkommen organisirte eiterige Masse, sondern ein zäher, mit fettigen Körnchen und Zellenresten vielfach durchsetzter, schleimiger Brei. Ihr tiefer Sitz, ihre Entfernung von den Hautfollikeln, ihre mehr umschriebene Form, ihre Multiplicität sind zusammengenommen Eigenschaften, durch welche sie sich von den skrophulösen Abscessen in der Regel vollständig trennen. —

In der Tiefe der Organe, in den eigentlichen Parenchymen, bei der sogenannten visceralen Syphilis***) sind diese weicheren Formen des Gummigewächses verhältnissmässig selten; da nimmt der Prozess mehr und mehr den Habitus einer käsigen Metamorphose an. Da ist es denn auch, wo man über die Natur dieser Knoten am längsten in Zweifel gewesen ist, und wo man sie noch bis auf den heutigen Tag vielfach mit Tuberkeln verwechselt. Schon die ältesten Syphilographen sprechen viel von einer Betheiligung innerer Organe an der Syphilis, und namentlich die Leber wurde sehr früh als Hauptsitz der ganzen Krankheit angeschuldigt. Allein diese Lehre war rein scholastisch; man sah in den örtlichen Producten nach dem herrschenden Dogma allerlei Ablagerungen von biliösen und atrabilären Humoren, und schloss um so zuversichtlicher aus dieser Ansicht, dass die Leber erkrankt sein müsse, als nach der Lehre jener Zeit die Leber ihr Emunctorium in der Leiste hatte und hier die Bubonen so auffällig hervortraten. Die genaueren Beobachtungen über gummöse Geschwülste der inneren Theile, wie sie freilich in einzelnen Fällen schon seit langer Zeit bekannt und gewöhnlich als Speckgeschwülste (Steatome) beschrieben sind, datiren von den Unter-

*) Lebert. Traité d'anat. path. T. II. Pl. CLXXIII. fig. 3—4. Auspitz a. a. O. S. 227.

**) Virchow. Gesammelte Abhandlungen. S. 595. Archiv. Bd. XV. S. 262.

***) Pihan-Dufeillay. Bullet. de la Soc. anat. 1861. p. 453.

Digitized by Google

suchungen Dittrich's*) über die syphilitischen Leberaffectionen. Dieser sorgfältige Beobachter fand in manchen Fällen von constitutioneller Lues in der Leber gelbe, trockene, harte, solide, meist rundliche Knoten, die man allerdings auch schon früher beobachtet, aber ganz anders gedeutet hatte. Budd**) hatte sie als eine ganz besondere Kategorie von Bildungen, als „eingekapselte, knotige" Geschwülste geführt und auf Anhäufungen käsiger Stoffe in erweiterten Gallengängen bezogen; Oppolzer und Bochdalek***) hatten sie als geheilte Krebse beschrieben. Dittrich wies gerade gegenüber diesen letzteren Angaben ihre syphilitische Natur nach, und legte damit den Grund zu einem wichtigen Fortschritt unseres Wissens über die constitutionelle Syphilis überhaupt. Freilich beging er in der Auffassung des Localprozesses einen nicht geringen Fehler. Er betrachtete nehmlich diese Knoten nicht als Geschwülste, überhaupt nicht als Neubildungen, sondern als abgekapselte, nicht organisirte Exsudate. Er glaubte, es geschähen in der Syphilis „speckige" Exsudate, welche in Form trockener, cruder Massen liegen bleiben könnten. Meine Untersuchungen †), welche die gelben Leberknoten im Zusammenhange mit der Gesammtfrage von der Natur der constitutionell-syphilitischen Affectionen behandelten, haben diesen Irrthum widerlegt, und dargethan, dass es sich auch hier um ursprünglich neoplastische Gebilde handelt, welche entweder aus dem gewöhnlichen Bindegewebe der Leber hervorgehen, oder noch häufiger aus Bindegewebe, welches erst durch eine chronische interstitielle Hepatitis erzeugt worden ist. Denn auch an der Leber, wie an den Knochen, bilden sich bei leichteren Reizungszuständen einfache Hyperplasien in den verschiedenen bindegewebigen Theilen, meist in Form von fibrösen Narben und Zügen, und am häufigsten in diesen entwickelt sich dann in fortschreitender Wucherung die Gummigeschwulst.

Das gewöhnliche Bild dieser höchst eigenthümlichen Veränderung, für welche bei ihrer Häufigkeit eine grosse Menge übereins-

*) Dittrich. Prager Vierteljahrsschrift. 1849. Bd. I. S. 1. 1850. Bd. II. S. 33.

**) Budd. Die Krankheiten der Leber. Deutsch von Henoch. S. 179, 371.

***) Oppolzer u. Bochdalek. Prager Vierteljahrsschrift. 1845. Bd. II. S. 59.

†) Virchow. Tageblatt der Naturf. Vers. Tübingen. 1853. No. 6. S. 63. Archiv. 1858. Bd. XV. S. 276.

Digitized by Google

stimmender Darstellungen vorliegt*), ist folgendes: Meist an der Oberfläche der Leber, unter einer verdickten Stelle der Albuginea, häufig unter einer hepato-diaphragmatischen Adhäsion, findet sich eine oft strahlige Depression; von da aus geht ein schwieliges, narbenartiges Gewebe in die Tiefe, und in diesem liegen die Knoten als rundliche, höckerige oder längliche Massen eingebettet.

Fig. 169.

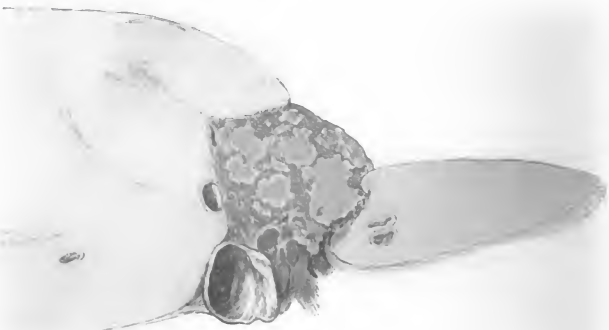

Fig 169. Hepatitis gummosa. Die Leber ist von vorn nach hinten querdurch vermittelst eines dem Diaphragma parallelen Schnittes gespalten und man sieht die Durchschnittsfläche, von welcher der rechte Lappen nur zur Hälfte wiedergegeben ist. Der linke und rechte Lappen sind durch ein fremdartiges, von dem (nicht sichtbaren) Lig. suspens. bis zur Pfortader reichendes Einschiebsel getrennt; letzteres besteht aus einem schwieligen Fasergewebe von frisch blassgrauröthlicher Farbe, in welches gelbe, käsige Knoten von verschiedener Grösse und zum Theil sehr unregelmässiger, zackiger Gestalt eingelagert sind. (Präparat No. 125. vom Jahre 1864). $\frac{1}{3}$ der natürlichen Grösse.

*) Ricord. Clinique iconogr. 1851. Pl. 30. fig. 2–3. H. Meckel. Charité-Annalen. Bd. IV. S. 319. Friedreich. Mein Archiv. Bd. XIII. S. 500. Pleischl und Klob. Wiener Med. Wochenschr. 1860. No. 8–11. Frerichs. Klinik der Leberkrankheiten. 1861. Bd. II. S. 152. Atlas. Taf. IV. Fig. 4. Biermer. Schweizerische Zeitschr. für Heilkunde. 1862. Bd. I. S. 119. Taf. I – II. Wilks. Transact. of the Path. Soc. London. 1857. Vol. VIII. p. 240. Pl. III. fig. 1–2. 1858. Vol. IX. p. 56, 270. Guy's Hosp. Rep. 1863. Ser. III. Vol. IX. p. 19. Pl. III. fig. 1. Bristowe. Transact. of the Path. Soc. Lond. Vol. X. p. 21. Murchison. Ebendas. Vol XIII. p. 251. Tüngel. Klinische Mittheilungen. Hamburg. 1861. S. 39. Leudet. Monit. des scienc. méd. et pharm. 1861. No. 142. sq. (Canstatt's Jahresber. für 1861. Bd. IV. S. 325).

Digitized by Google

Manchmal findet sich nur eine einzige solche Stelle; gewöhnlich sind es mehrere, welche bald durch strahlige Ausläufer oder durch breitere Faserbänder mit einander zusammenhängen und dann tiefe, zuweilen lappige Einziehungen und Abtheilungen der Oberfläche erzeugen, bald zerstreut über die Oberfläche beider Lappen, sowohl die vordere, als die hintere, vorkommen. Am häufigsten finden sie sich am oberen Umfange des Organs, besonders zu den Seiten des Aufhängebandes oder auch gerade unter demselben. Hier können sie so weit in die Tiefe greifen, dass sie bis zur Leberpforte reichen und eine vollständige Trennung zwischen rechtem und linkem Lappen bedingen (Fig. 169).

Neben den von der Oberfläche her eingreifenden Formen finden sich häufig auch solche, welche der Tiefe angehören. Diese stehen zuweilen in unmittelbarem Zusammenhange mit dem portalen Bindegewebe (Capsula communis Glissonii), jedoch kommen sie auch entfernt, wenigstens von den stärkeren Pfortaderästen, vor. Wie an den oberflächlichen, umschliesst meist eine derbe Bindegewebskapsel von dichter, weisslicher, sehniger Beschaffenheit die Knoten, die bald einzeln, bald in Gruppen nahe an einander (Fig. 169) liegen. Aeusserst selten findet man, und dann meist kleinere Knoten, welche fast ganz frei im Leberparenchym gelagert sind. Die einzelnen Knoten können die Grösse von Stecknadelknöpfen oder auch von Kirschen und darüber haben, und je nach dieser verschiedenen Grösse haben sie Aehnlichkeit mit gewöhnlichen Tuberkeln oder sehen aus, wie grosse abgekapselte, incystirte Geschwülste. Fast immer zeichnen sie sich durch ihre auffallend gelbe, bald mehr weisslich gelbe, bald mehr graugelbe Farbe und ihre grosse Dichtigkeit und Trockenheit aus, so dass sie ganz wie fremde, in die narbige Masse eingesetzte Stücke erscheinen. Von gewöhnlichen Tuberkeln unterscheiden sie sich durch ihren fast immer viel beträchtlicheren Umfang, ihre oft eckige Gestalt und ihre vollkommene Dichtigkeit und Gleichmässigkeit, denn der eigentliche Lebertuberkel ist in der grossen Zahl der Fälle miliar, und wenn er grösser wird, so verbindet er sich fast immer mit einer Störung der Gallengänge und zeigt dann eine mit gelbbrauner oder grünlicher Masse gefüllte Höhle. Einfache Gallengangscysten enthalten entweder eine gallige, meist breiige Masse, oder eine einfache Flüssigkeit (Bd. I., S. 254). Der einzige Fall, wo mir die

Digitized by Google

Möglichkeit einer Verwechselung entgegentrat, betraf eine grossentheils mit Entozoen-Eiern gefüllte Cyste (Wurmknoten), die ich an der Oberfläche der Leber fand*).

Untersucht man die feinere Zusammensetzung der syphilitischen Knoten, so findet man, wie schon Budd ganz richtig angegeben hat, fast gar keine deutliche Struktur darin. Eine dichte, bald mehr, bald weniger faserige Masse, vielfach von Fettkörnchen durchsetzt, bildet fast die ganze Masse, und man muss hart an den Rand des Knotens gehen, um die Entwickelungsverhältnisse zu übersehen. Hier zeigt sich, dass der Knoten nicht als etwas Fremdes in eine Cyste eingesetzt ist, sondern dass er continuirlich mit dem umgebenden Bindegewebe zusammenhängt. Letzteres befindet sich, falls überhaupt die Bildung noch nicht ganz abgeschlossen ist, in voller Wucherung: die Kerne sind zahlreich, die Zellen vielfach getheilt, jedoch noch in Zügen und Netzen angeordnet, wie bei der Granulation harter, schniger oder

Fig. 170.

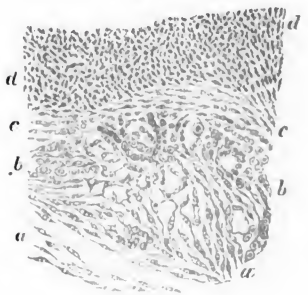

Fig. 170. Mikroskopischer Schnitt durch den Rand eines Gummiknotens der Leber (Präparat No. 82*a*. vom Jahre 1857). Man sieht bei *a a* einfache Faserzellen des sklerotischen Fasergewebes um ein verödetes Gefäss; zwischen *b b* beginnt die Wucherung der Faser- und Netzzellen des Bindegewebes, welche Reihen und Haufen runder ovaler und kurzspindelförmiger Zellen erzeugen (Granulation); hier und da Gefässdurchschnitte. Bei *c, c* der Rand der käsigen Masse, aus kleinen, dichten, jedoch mehr nach dem gewöhnlichen Bindegewebstypus geordneten Zellen bestehend; endlich bei *d, d* die Substanz des gelben Knotens selbst, in einer schwachen Intercellularsubstanz zahlreiche kleine Fettkörnchenhaufen an der Stelle der früheren Zellen zeigend. Vergrösserung 300.

*) Virchow, Archiv. Bd. XVIII. S 524. Taf. X. Fig. 5.

Digitized by Google

fibröser Theile. Näher gegen den Knoten hin sieht man die Zellen in Fettmetamorphose übergehen und durch dieselbe zerfallen. So entsteht die gelbe Masse, ähnlich wie am Periost, als Caput mortuum eines Granulationsgewebes; sie ist das letzte Product einer regressiven Gewebsmetamorphose und nicht, wie Dittrich wollte, der Rest eines ursprünglichen, nicht zur Gewebsbildung fortgeschrittenen Exsudates.

In Beziehung auf die Gelegenheitsursachen und zur Erklärung des auf sehr bestimmte Gegenden der Leber so vorwiegend beschränkten Vorkommens habe ich schon früher*) darauf hingewiesen, dass traumatische Einwirkungen sehr wahrscheinlich sind. Gerade die am oberen Umfange und neben den Aufhängebändern vorkommenden Erkrankungen entsprechen sehr genau den Stellen, wo man nach heftigen Erschütterungen des Körpers, z. B. bei einem Fall aus grosser Höhe, Rupturen findet. Diese Rupturen heilen an sich mit feinen Narben, aber es liegt nahe, dass man sie in solchen zur Heilung gelangenden Fällen nur ganz zufällig zur Beobachtung bekommt, wie es mir geglückt ist. Geringere Erschütterungen mögen eben nur Zerrungen und Quetschungen im Gefolge haben. Trifft man nun gerade auch an solchen Stellen syphilitische Erkrankungen, so liegt es gewiss hier ebenso nahe, wie bei den Knochen, den Hoden und so vielen anderen Stellen, z. B. der Haut, die besondere und so auffällige Localisation aus einer voraufgegangenen Störung zu erklären**). Anders wird es sich natürlich mit den hauptsächlich dem Verlauf der Portalgefässe folgenden Erkrankungen verhalten, die bei hereditärer Syphilis so häufig sind und sich der Verbreitung nach den Umbilicalprozessen anschliessen.

Ob auch diese Knoten der Resorption unterliegen können, wie die Gummiknoten der Knochen, ist bis jetzt mit Sicherheit nicht darzuthun gewesen. Denn bei Lebzeiten kann man sie nicht wohl deutlich unterscheiden, schon deshalb nicht, weil durch die narbigen Einziehungen, welche die Leber im Umfange dieser Stellen erfährt, das ganze Organ so höckerig und hügelig wird, dass man nur diese Höcker fühlt. Ja dieser höckerige Zustand kann so auffallend sein, dass dadurch diagnostische Irrthümer

*) Virchow. Archiv. Bd. XV. S. 269.
**) Wunderlich. Archiv für physiol. Heilkunde. 1842. Bd. I. S. 463.

Digitized by Google

entstehen, indem man Leberkrebs diagnosticirt, wie ich das im Laufe meiner Erfahrungen vier bis fünf Mal von den besten Klinikern erlebt habe*). Auch der ursprünglich von Oppolzer für Krebs gehaltene und, wie es scheint, unter einer Karlsbader Kur gebesserte Fall gehört in diese Reihe. Jedenfalls ist es nicht unwahrscheinlich, dass auch in der Leber eine Resorption vorkommen mag; indess erreicht die schwielige Bindegewebsentwickelung im Umfange der Knoten oft einen so hohen Grad, die Schwielen sind so gefässarm, dass man begreift, wie grosse Schwierigkeiten die Resorption finden muss, und dass es wenigstens in solchen Fällen sehr unwahrscheinlich ist, es werde jemals die Resorption vollständig zu Stande kommen.

Wenn in dem Nachweis der Gummiknoten die specifische Form der syphilitischen Erkrankung auch in der Leber sicher dargethan ist, so würde man doch irren, wenn man erwartete, dass die Leber-Syphilis jedesmal diese Form annimmt. Schon in meiner ersten grösseren Arbeit habe ich hervorgehoben**), dass selbst die entzündlichen Prozesse, welche die Lues an der Leber hervorruft, sich in drei verschiedenen Formen darstellen, als Perihepatitis, als einfache interstitielle Hepatitis und als gummöse Hepatitis, wovon freilich die erstere fast immer mit einer der letzteren Formen verbunden ist; ich habe ferner erwähnt***), dass die einfache interstitielle Hepatitis sowohl als lobuläre, narbenbildende, als auch als diffuse Induration und Cirrhose vorkommen und dass alle diese Prozesse mit parenchymatöser Hypertrophie und Hyperplasie vergesellschaftet sein können; ich habe endlich von allen diesen Formen die amyloide Entartung getrennt†), insofern alle jene anderen Formen als active oder irritative aufzufassen seien, während die amyloide Entartung als ein wesentlich passiver, überhaupt nicht mehr syphilitischer, sondern vielmehr kachektischer Prozess betrachtet werden müsse.

Es ist hier nicht der Ort, diese Prozesse, welche im Allgemeinen gar nichts Geschwulstartiges mit sich bringen, genauer zu

---

*) Virchow a. a. O. S. 273.

**) Virchow. Archiv. 1858. Bd. XV. S. 267. Dieselbe Eintheilung ist von Frerichs (Klinik der Leberkrankheiten. 1861. Bd. II. S. 152) angenommen worden.

***) Ebendaselbst. S. 281.

†) Ebendaselbst. S. 232.

Digitized by Google

besprechen; ich musste sie nur erwähnen, um darauf hinzuweisen, dass auch an der Leber mehr einfache und mehr specifische Vorgänge unterschieden werden müssen und dass die Leber-Syphilis nicht geringere Varietäten zeigt, als die Haut-Syphilis, welche eben nur bequemer zu beobachten und daher besser gekannt ist. Auch der Verlauf der Dinge ist an der Leber noch in vielen Stücken undeutlich. Insbesondere ist es noch nicht möglich, bestimmt zu behaupten, was ich freilich für wahrscheinlich halte, dass die einfacheren Formen im Allgemeinen die früheren sind und dass die gummöse sich in der Regel erst auf dem durch jene vorbereiteten Boden entwickelt, dass also jene der secundären, diese der tertiären Form der Localerkrankung entspricht.

Von besonderem Interesse ist in dieser Beziehung die congenitale und in vielen Fällen hereditäre Leber-Syphilis. Gubler*) hat zuerst auf ihr Vorkommen genauer hingewiesen und namentlich eine Form derselben besser beschrieben. Seitdem haben sich die Beobachtungen sehr gemehrt und ich selbst habe sehr zahlreiche Gelegenheit zu eigener Erfahrung gehabt**). Darnach ist die gummöse Form***) verhältnissmässig selten, und in der Regel bildet sie keine so trockenen, gelben, sondern entweder festere, weissliche, mehr fibröse, oder weichere, röthliche oder bräunliche, zellenreichere Knoten. Die zelligen Elemente erreichen dabei gelegentlich eine etwas höhere Entwickelung†). Sehr viel häufiger ist eine interstitielle Hepatitis, welche in mehr beschränkter, miliarer oder punktförmiger Gestalt fettige Metamorphosen eingeht. Zuweilen ist sie überwiegend portal und bildet harte, mit der Pfortader durch die Leber ziehende Schwielen††);

*) Gubler. Mém. de la Soc. de Biologie. 1852 T. IV. p. 25.

**) Virchow. Gesammelte Abhandl. 1856. S. 595. Ein Theil der von mir gesehenen Fälle von congenitaler Syphilis findet sich in der Zusammenstellung von Förster (Würzburg. Med. Zeitschr. 1863. Bd. IV. S. 15) unter No. 20—36., ein anderer in dem nachgelassenen Werke von F. v. Bärensprung (Die hereditäre Syphilis. Berlin. 1864).

***) Bamberger in meinem Handbuche der spec. Path. und Therapie. 2. Ausg. Erlangen. 1864. Bd. VI. 1. S. 508. Testelin et Thiry. Gaz. hebd. de méd. et de chir. 1859. p. 141. Proust. Bullet. de la Soc. anat. 1860. p. 398. Canton. Transact. of the Path. Soc. Vol. XIII. p. 113. Pl. IV. fig. 1. v. Bärensprung a. a. O. S. 40, 189. Taf. I. fig. 1—2. Taf. IV. fig. 1. Förster a. a. O. S. 10.

†) Wedl. Pathol. Histologie. S. 519. Fig. 108.

††) Desruelles. Bullet. de la Soc. anat. 1851. p. 216. Hecker. Mein Archiv. Bd. XVII. S. 192. Seebeck bei v. Bärensprung a. a. O. S. 87. Taf. II. fig. 4. Taf. IV. fig. 2—3.

Digitized by Google

gewöhnlich ist sie diffus und stellt sich wie eine allgemeine Hypertrophie mit Induration dar, innerhalb deren man zerstreut kleine, gelbliche Punkte findet. Diess sind miliare Gummiknötchen in fettiger Rückbildung. Endlich kommen aber auch interstitielle Prozesse in Form der Cirrhose vor*).

Schliesslich habe ich noch des höchst seltenen Falles zu gedenken, wo auch eine Art von Amyloidgeschwulst in der Leber zur Entwickelung kommt. Ich habe diess nur ein einziges Mal beobachtet**). An der sehr geschrumpften und gelappten Leber eines 52jährigen Mannes, der syphilitische Narben am Penis, der Haut und im Rachen, Defekt der Uvula u. s. w. hatte, fand sich an der hinteren Fläche der Leber, anstossend an einen tief greifenden und starken Narbenzug, ganz oberflächlich ein durchaus wachsartig aussehender, gelblich grauer, homogener und durchscheinender Knoten von $1\frac{1}{4}$" Länge, $\frac{5}{6}$" Breite und über $\frac{1}{2}$" Dicke, fast ganz aus Amyloidmasse bestehend und nur an seiner Basis in grösseren Stücken verkalkt. In der übrigen Leber waren nur die Verzweigungen der Arteria hepatica amyloid, gleichwie in der Niere die Verzweigungen der Arteria renalis. So ähnlich dieser Knoten***) einem Gummiknoten war, so sehr unterschied er sich doch durch seine Zusammensetzung; auch genetisch verhielt er sich ganz verschieden, denn die genauere Untersuchung lehrte, dass es kein „Gewächs" war, sondern nur ein vollständig degenerirter und abgeschnürter Abschnitt der Leber. —

Nachdem ich an der Leber eine genauere Kenntniss der visceralen Syphilis gewonnen hatte, habe ich für eine grössere Zahl von anderen Organen den Nachweis zu führen gesucht, dass im Grossen der gummöse Prozess an ihnen in ganz analoger Weise verläuft, und die specifische Entwickelung überall in der Weise geschieht, dass in der Regel innerhalb eines mehr oder weniger entzündlichen Parenchyms die Neubildung dieser besonderen Knoten erfolgt. Ich übergehe hier diejenigen Organe, an denen die Bildung der gummösen Geschwülste nur in unter-

*) Martineau et Cornil. Bullet. de la Soc. anat. 1861. p. 486. Vgl. Virchow. Archiv. Bd. XXII. S. 428.

**) Präparat No. 186*e*. vom Jahre 1861.

***) Grainger Stewart (Brit. and for. med. chir. Rewiew. 1864. Oct. p. 512. Fig. I.—II.) hat einen ganz ähnlichen Fall beschrieben.

Digitized by Google

geordneter Weise vorkommt, wie die Milz*), die Nieren**), die Thymusdrüse***), die Nebennieren†), das Pancreas††), und beschränke mich auf die ausgezeichneten Fälle. Hier ist vor Allem zu erwähnen ein Organ, wo die Sache für die Geschwulstlehre von besonderer Bedeutung gewesen ist, nehmlich die Hoden, wo die sogenannte Sarcocele syphilitica dieser Form entspricht.

Die syphilitischen Hodenaffectionen werden von den älteren Syphilographen kaum erwähnt†††), und auch später ist ihre Kenntniss sehr langsam vorgerückt, weil man den Tripper immer gemeinschaftlich mit der Syphilis abhandelte und die gonorrhoischen Hodenentzündungen mit den syphilitischen unter dem Namen des Testiculus venereus oder der Hernia venerea zusammenwarf. Eine Scheidung haben zuerst Astruc und van Swieten*†), jedoch nicht mit genügender Klarheit, versucht, und selbst Hunter**†) spricht nur ganz gelegentlich davon, dass bei dem Chancre die Urethra und mit der Urethra wieder Hoden und Hodensack mitleiden könnten. Es war hauptsächlich der Mangel anatomischer Thatsachen und die Frage von dem Verhältniss zwischen Gonorrhoe und Syphilis, welche die Erledigung der Angelegenheit bis in die neueste Zeit hinausschob. Der erste, welcher mit völliger Klarheit die Verschiedenheit der gonorrhoischen von der syphilitischen Hodengeschwulst nach klinischen Beobachtungen feststellte, war

---

*) Virchow. Archiv. Bd. XV. S. 319. Wilks. Guy's Hosp. Rep. Ser. III. Vol. IX. p. 31. E. Wagner a. a. O. S. 430.

**) Virchow a. a. O. S. 314, genauer in der französischen Bearbeitung: Virchow. La syphilis constitutionelle, traduit par Picard. Paris. 1860. p. 161. Beer. Die Bindesubstanz der menschlichen Niere. Berlin. 1859. S. 65. Barde. De syphiliticis renum affectionibus. Diss. inaug. Berolini. 1863.

***) Ausser der von mir (Archiv. Bd. XV. S. 313) zusammengestellten Literatur ist noch zu erwähnen: Weisflog. Ein Beitrag zur Kenntniss der Dubois'schen Thymus-Abscesse bei angeborner Syphilis. Inaug. Dissert. Zürich. 1860.

†) Virchow. Ebendas. S. 315. v. Bärensprung a. a. O. S. 23. Taf. II. fig. 2—3. Taf. V. fig. 1—3.

††) Virchow a. a. O. S. 315. Präparat No. 200*b*. vom Jahre 1859.

†††) Nach einem Citat bei Grashuis (Exerc. de scirrho et carcin. p. 55) scheint zuerst Joh. de Gorter von Sarcocele syphilitica gesprochen zu haben.

*†) Astruc. De morbis venereis. Paris. 1790. Lib. III. cap. IV. T. I. p. 296. van Swieten l. c. T. V. p. 445.

**†) John Hunter l. c. p. 220.

Digitized by Google

Benjamin Bell*). Ihm folgte Astley Cooper**), aber auch er hatte keine Gelegenheit zu anatomischen Untersuchungen; ja es kann zweifelhaft sein, ob nicht ein Theil der von ihm als einfache chronische Orchitis***) geschilderten Zustände syphilitischer Natur war. Curling†) scheint mir ganz bestimmt diese Verwechselung begangen zu haben.

Die Orchitis oder genauer Epididymitis gonorrhoica, der sogenannte Sandhoden oder die Hernia humoralis, beruht hauptsächlich in einer Fortpflanzung des Schleimhautleidens von der Urethra auf das Vas deferens und die Kanäle des Nebenhodens. Diese füllen sich mit eiteriger Absonderung und dehnen sich aus, während gleichzeitig die Wandungen und das umliegende Bindegewebe anschwellen, sich verhärten, in Wucherung gerathen und möglicherweise fibröse (indurative) oder eiterige (apostematöse) Wucherungen hervorbringen. Die eigentliche Hodensubstanz ist in der Regel nur wenig betheiligt, dagegen findet sich sehr häufig eine seröse (Hydrocele gonorrhoica), seltener eine eiterige Periorchitis. Ich habe wiederholt Gelegenheit gehabt, sie sowohl in dem acuten Stadium der Gonorrhoe, als im Laufe der Nachkrankheiten, namentlich bei Strikturen, zu beobachten††).

Ganz verschieden davon ist die eigentliche Orchitis syphilitica†††). Diese lässt, wie die Hepatitis syphilitica, zwei Hauptformen unterscheiden: eine einfache und eine gummöse*†). In den leichteren Fällen findet man nichts weiter als eine chronische interstitielle Entzündung des zwischen den Samenkanälchen gelegenen Bindegewebes, häufig in Verbindung mit einer Periorchitis, gerade wie die Hepatitis fast immer mit einer ausgedehnten chronischen Perihepatitis verbunden ist. Die Periorchitis (Albuginitis syphilitica Ricord) bedingt zuweilen

*) B. Bell a. a. O. Bd. I. S. 285. Bd. II. S. 103.

**) A. Cooper. Observ. on the structure and diseases of the testis. p. 104.

***) Ebendaselbst p. 37. Pl. I. Fig. 1.

†) Curling. Die Krankheiten des Hodens, Samenstranges und des Hodensackes. Deutsch von Reichmeister. Leipz. 1845. S. 216.

††) Einen Fall von eiteriger Epididymitis und Vaginalitis nach protrahirter Gonorrhoe und Strikturen habe ich in meinen Gesammelten Abhandl. S. 678 mitgetheilt; einen ähnlichen, wenngleich nicht so weit vorgeschrittenen aus dem acuten Stadium stellt unser Präparat No. 133. vom Jahre 1864 dar.

†††) Dupuytren. Klinisch-chirurg. Vorlesungen. 1832. Bd. I. S. 45.

*†) Virchow. Archiv. Bd. XV. S. 263. Bergh. Hospit. Tidende. 1861. No. 9–11. (Canstatt's Jahresber. für 1861. Bd. IV. S. 321).

Digitized by Google

nur eine starke, selbst knorpelartige Verdickung der Albuginea, manchmal verbunden mit serösem Erguss in die Scheidenhaut; viel häufiger sind partielle Verwachsungen der Scheidenhaut; in einzelnen Fällen kommt eine Synechie der ganzen Vaginalis mit Obliteration des serösen Sackes vor (Fig. 171, 172).

Fig. 171.

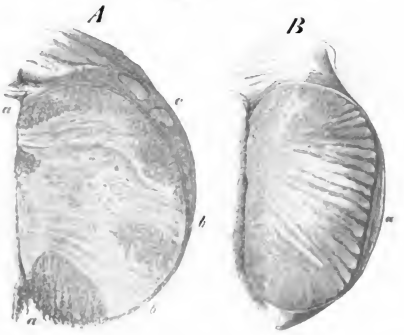

Im Laufe der interstitiellen Orchitis*) verdichtet sich das Zwischengewebe, nimmt eine schwielige Beschaffenheit an, und man sieht von der Oberfläche gegen das Innere hin weissliche conische Züge verlaufen, ausgehend von den verdickten Stellen der Albuginea, meist mehr lobulär, blos an einzelnen Abschnitten des Hodens (Fig. 171, *A*), manchmal diffus über den ganzen Hoden verbreitet (Fig. 171, *B*). Wo die interstitiellen Callositäten sich ausbilden, gehen die Samenkanälchen allmählich

Fig. 171. Periorchitis et Orchitis interstitialis fibrosa syphilitica s. Sarcocele syphilitica simplex. *A*. Etwas vergrösserter Hoden, zum grossen Theil durch interstitielles schniges Gewebe indurirt. Bei *aa* normale Reste des Parenchyms; bei *b b* vollständige Obliteration der serösen Höhle durch Synechie der Vaginalis (Periorchitis, Albuginitis); bei *c* einzelne Ueberreste der Höhle der Vaginalis. Von *b b* zieht das neugebildete schnige Gewebe nach innen gegen das zum Theil verödete Rete testis; innerhalb des ersteren sieht man nur noch spärliche Ueberreste der Samenkanälchen. Präparat No. 190*a* vom Jahre 1860. Nat. Grösse. *B*. Verkleinerter, fast ganz indurirter und verödeter Hoden, nur noch hie und da mit Resten von Samenkanälchen. Totale Obliteration der Höhle der Scheidenhaut: bei *a* sehr [illegible] Verdickung der Albuginea mit Retraction. Präparat No. 84*b* vc [illegible] Grösse.

*) Wilks. Transact. of the Path. Soc. Vol [illegible] Studien über Hoden (Separatabdruck aus der deutsch[illegible] 51.

Digitized by Google

zu Grunde, ähnlich wie in der Leber die Leberzellen und Gallenkanälchen verschwinden, und es bleibt nichts als ein weisses dichtes Gewebe übrig, welches sich häufig narbenartig retrahirt, so dass man an der Oberfläche eine Depression antrifft (Fig. 171, *B*).

Wird der Process heftiger, dann entwickeln sich in dieser fibrösen Masse die gelben gummösen Knoten*), die zum Theil in der verdickten Albuginea (Fig. 172, *b*), zum Theil in den Callositäten der Hodensubstanz selbst liegen. Nirgend habe ich die Entwickelung der gelben Masse aus einer Wucherung und darauf folgender Fettmetamorphose der zelligen Elemente des Bindegewebes deutlicher gesehen; nirgend tritt auch die Gewissheit schlagender hervor, dass das neugebildete Bindegewebe der Hauptsitz der Wucherung ist, und wenn gerade von dieser Form Billroth**) behauptet, dass sie aus einer croupösen Exsudation um die Samenkanälchen hervorgehe, so kann ich bestimmt das Gegentheil aussagen. Man sieht auf das Deutlichste die Vergrösserung und Kerntheilung der Bindegewebskörperchen (Fig. 173, *a*), dann die unter Vergrösserung der Elemente stattfindende Fettmetamorphose (*b*), welche schon am Rande des Knotens stattfindet. Dann folgt nach innen eine dichte Anhäufung anfangs grösserer (*c*), später kleinerer (*d*) Fettkörnchenkugeln. Insofern aber auch hier immer noch eine gewisse Menge von fibröser Intercellularsubstanz übrig bleibt, sind die gelben Knoten gewöhnlich ganz derb, trocken und fest, und unterscheiden sich sowohl von

Fig. 172.

Fig. 172. Periorchitis et Orchitis interstitialis gummosa s. Sarcocele syphilitica gummosa. Vollständige Synechie der sehr bedeutend verdickten Vaginalis *a*. In der Albuginea bei *b* ein abgekapselter gummöser Knoten. Der Hoden selbst stark geschrumpft, ganz indurirt, in verschiedenen Richtungen von sehnigen Zügen durchsetzt, mit zahlreichen, theils einzeln stehenden, theils gruppirten Gummiknoten. Nur bei *c* noch ein weicherer Abschnitt mit Samenkanälchen. Präparat No. 159*c* vom Jahre 1858. Natürliche Grösse.

*) Ricord. Clinique iconograph. Pl. 39 bis. Wilks. Transact. of the Path. Soc. Vol. XII. p. 216. Guy's Hosp. Rep. Ser. III. Vol. IX. p. 55. Pl. II fig. 4. Canton. Path. Soc. Transact. Vol. XIII. p. 162. Pl. IX. fig. 1. Tüngel. Klin. Mittheil. Hamburg. 1861. S. 45.

**) Billroth. Path. Histologie. S. 62.

Digitized by Google

Fig. 173.

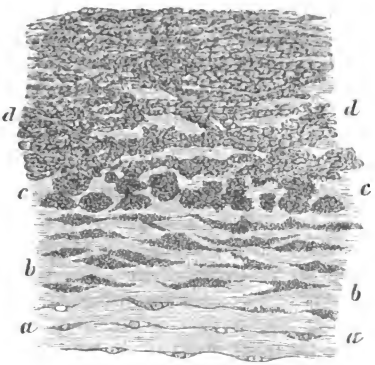

den Tubercules profonds der Unterhaut, als auch von den gummösen Geschwülsten des Periosts dadurch, dass sie eine wirklich harte Resistenz darbieten. Deshalb können sie sehr leicht verwechselt werden mit Tuberkeln, oder wenn die interstitielle Bindegewebsmasse noch jung, weich und gefässreich ist, mit Sarkom. Hie und da ist das Ganze auch wohl als etwas Besonderes aufgefasst worden; namentlich ist der Name des irritablen Hodens, der von Astley Cooper*) herstammt und der sich eigentlich auf eine blosse Neuralgie bezieht, auch auf solche Zustände angewendet worden, wie ich wenigstens an einem zur Castration gelangten Falle gesehen habe.

Die grosse Hartnäckigkeit, welche die Sarcocele syphilitica bei der Behandlung bietet, die oft zweifelhafte Aetiologie**), das

---

Fig. 173. Mikroskopischer Schnitt durch den Rand eines Gummiknotens der Albuginea testis (Fig. 172, *b*). *aa* das sklerotische Bindegewebe der abkapselnden Schicht mit parallel geordneten, zum Theil mehrkernigen Faserzellen; *bb* Fettmetamorphose und Vergrösserung dieser Zellen; *cc* dichtere Anhäufung von Fettkörnchenkugeln im nächsten Umfange der käsigen Stelle. Letztere besteht aus breiten, anastomosirenden Zügen kleiner, rundlicher und spindelförmiger Zellen *dd*, welche grösstentheils gleichfalls in der Fettmetamorphose begriffen sind und zwischen denen nur wenig Intercellularsubstanz liegt. Vergrösserung 300. (Mein Archiv. Bd. XV. Taf. V. Fig. 5.)

*) A. Cooper l. c. P. II. p. 49.

**) North (Med. Times and Gaz. 1862. Vol. I. p. 403) berichtet von einer hereditären syphilitischen Hodengeschwulst bei einem 14 Monate [illegible] Kinde.

Digitized by Google

häufigere Zurückfallen in neue Reizungszustände veranlasst die Chirurgen manchmal, solche Hoden zu exstirpiren, und mir selbst ist es früher vorgekommen, dass ich auch nach der Exstirpation bei der Untersuchung nicht recht ins Klare kam, was ich eigentlich vor mir hatte. Und doch handelt es sich hier um eine ganz typische Form, die man, wenn man sie einmal gesehen und erkannt hat, gar nicht wieder verkennen kann. Deshalb trage ich auch kein Bedenken, die Schilderung Curling's von der chronischen Orchitis, als deren Hauptmerkmal er die Ablagerung einer eigenthümlichen gelben, homogenen, unorganischen Masse in das Gewebe des Hodens bezeichnet, auf Syphilis zu beziehen. Später, wenn wir die Tuberculose besprechen, werde ich hervorheben, wie wesentlich verschieden die Hodentuberculose von dieser gummösen Sarcocele ist.

Es liegt auf der Hand, dass die syphilitische Orchitis, mag sie nun als einfache Induration verlaufen, oder die gummöse Form annehmen, in jedem Falle eine wichtige Affection ist. Breitet sie sich über den ganzen Hoden aus, so wird natürlich Aspermie vorhanden sein müssen, jedoch nur auf dieser Seite; ist sie nur partiell, so wird selbst der erkrankte Hoden noch funktioniren können. Daher erklärt es sich, dass trotz des Bestehens einer Sarcocele syphilitica fruchtbarer Samen abgesondert werden kann. Indess deuten doch die Beobachtungen von Lewin*), der bei drei Fällen unter sechs von partieller fibröser Orchitis keine Samenfäden fand, auf eine verhältnissmässig tiefe Funktionsstörung.

Ob die Gummigeschwulst des Hodens als solche ulceriren und aufbrechen kann, ist nicht ausgemacht, doch kommen zuweilen im Laufe der Sarcocele Ulcerationen vor, und in einzelnen Fällen ist der schon früher erwähnte Fungus testiculi benignus als Folgezustand beobachtet worden**). —

Während so die Geschichte der syphilitischen Hodengeschwulst eine sehr bestimmte und zuverlässige Gestalt angenommen hat, wissen wir über die syphilitische Brustgeschwulst noch

*) Lewin a. a. O. S. 51.

**) Rollet. Mém. sur le sarcocèle fongueux syphilitique. Lyon. 1858. Hamilton. Essay on syphilitic sarcocele. Dublin. 1840. James E. West. Dublin quarterly Journ. 1859. Nov. p. 323. Behrend. Syphilidologie. Neue Reihe. Bd. II. S. 538.

Digitized by Google

recht wenig. Die älteren Angaben*) über syphilitische Krebse der Brüste sind ganz ungenau. Etwas bestimmter ist Bierchen**); wenigstens beschreibt er einen Fall vom Manne, der unter Mercurialbehandlung heilte. Yvaren***) bringt je eine Beobachtung von Sauvages und Marin bei, um zu zeigen, dass die Syphilis an der Brust in der Form des Krebses auftreten und durch eine antisyphilitische Behandlung geheilt werden kann. Allein so wenig diese Beobachtungen, als die späteren von Richet und Follin†) ergeben etwas über die besondere Natur des Leidens. — Noch viel schlechter steht es mit der Kenntniss der syphilitischen Zustände des Eierstockes. Dass es eine Oophoritis syphilitica giebt, ist mir nach meinen Erfahrungen nicht zweifelhaft, allein ob sie mehr hervorbringt, als fibröse Induration mit ihren Folgezuständen††), kann ich nicht sagen. —

Etwas anders gestalten sich die Verhältnisse in den Muskeln. Nachdem erst überhaupt in der neueren Zeit die Aufmerksamkeit auf ihre Zustände gelenkt war und zunächst die physiologischen Störungen, Muskelschmerzen und Muskelcontractur, die Aufmerksamkeit auf sich gezogen hatten, schilderte Bouisson†††) die syphilitischen Muskel- und Sehnengeschwülste als Bildungen, welche aus einer plastischen grauen Lymphe hervorgehen und mit Hypertrophie verbunden sein sollten. Ich bemerke hier zunächst, dass nach meinen Untersuchungen*†) es sich auch hier um zwei Formen der Muskelentzündung handelt, um eine einfache fibröse und um eine gummöse.

Was die letztere**†) betrifft, so hat sie für die chirurgische

*) Astruc l. c. T. I. p. 427.

**) Bierchen. Abhandlung von den wahren Kennzeichen der Krebsschaden, wie auch der skrophulösen und venerischen Geschwüre und Geschwülste. Aus dem Schwedischen. Göttingen. 1775. S. 81, 86.

***) Yvaren. Des métamorphoses de la syphilis. Paris. 1854. p. 432. Sauvages. Nosol. method. T. IX. p. 344.

†) Richet. Traité pratique d'anat. chirurg. 1857. p. 513. Follin. Traité élément. de pathologie externe. 1861. T. I. p. 707.

††) Lecorché. Gaz. méd. de Paris. 1856. p. 743. Präparat unserer Sammlung No. 144 vom Jahre 1859.

†††) Bouisson. Gaz. méd. de Paris. 1846. Juill. Août. Tribut à la chirurgie. 1858. T. I. p. 527.

*†) Virchow. Archiv. Bd. XV. S. 282.

**†) St. Arromand. Des tumeurs gommeuses du tissu cellulaire et des muscles. Thèse de Paris. 1858. p. 21. Thévenet. Etudes et considérations pratiques sur les tumeurs gommeuses du tissu cellulaire. [illegible] et de leurs annexes. Thèse de Paris. 1858. p. 22. Nél[illegible] p. 1858. No. 6. 1861. No. 59.

Digitized by Google

Geschwulstlehre fast unter allen Gummata die grösste Bedeutung, weil sie am leichtesten zu Verwechselungen Veranlassung giebt. Besonders die Muskeln der Oberextremitäten, des Nackens und Halses sind der Gefahr ausgesetzt. Die Gummigeschwülste werden hier zuweilen sehr gross, erreichen einen Durchmesser von mehreren Zollen*), fühlen sich hart an, und erscheinen auf Durchschnitten als röthlich weisse, rein weisse oder gelbweisse, leicht streifige, jedoch gewöhnlich nicht trockene Einlagerungen**). Die mikroskopische Untersuchung lehrt eine feinzellige, überaus dichte

*) Billroth. Path. Histologie. S. 62.

**) Einer der interessantesten Fälle ist unserer Sammlung erst in der neuesten Zeit einverleibt worden (Präparat No. 129 vom Jahre 1864). Es ist eine grosse Gummosität des Musculus longissimus dorsi, welche sich vom 2. bis 8. Brustwirbel ausdehnte und die Gegend zwischen den Rippenköpfchen und den Rippenwinkeln einnahm. Sie stammt von einer 53jährigen Arbeiterfrau, welche im Mai 1864 wegen fast vollständiger Paralyse der Unterextremitäten und der Blase bei sehr wechselndem Zustande der Sensibilität auf der Abtheilung des Geh. Raths Frerichs aufgenommen wurde. Ihrer Angabe nach war die Krankheit nach einer heftigen Erkältung ziemlich rasch eingetreten. Im Laufe der nächsten Monate zeigten sich wiederholt Zuckungen in den Unterextremitäten, Ameisenlaufen, durchschiessende Schmerzen, Abnehmen der Sensibilität, und weder die Anwendung der Elektricität, noch das Jodkali brachte eine dauernde Besserung. Im Juli traten zeitweilig Schmerzen in der rechten unteren Thoraxhälfte ein und die Kranke klagte über ein taubes Gefühl in dieser Gegend; die Untersuchung zeigte eine länglich ovale, sehr derbe, mässig schmerzhafte Geschwulst, welche neben der Wirbelsäule lag, von der Gegend des 1. bis zum 8. Wirbel reichte und das Schulterblatt von der Brustwand abdrängte. Anfangs wuchs diese Geschwulst, allein im Laufe des August verkleinerte sie sich so sehr, dass sie zuletzt nur noch wenig zu fühlen war. Inzwischen hatten sich aber Decubitus, Cystitis, Erbrechen, Störungen der Respiration und der Sprache eingestellt und die Kranke starb unter zunehmender Schwäche am 31. August. Die Autopsie ergab ausser einer Narbe am Introitus vaginae eine graue Degeneration der Hinterstränge des Rückenmarks, so dass nur noch zu beiden Seiten der hinteren Längsspalte ein schmaler weisser Streif stehen geblieben war; die Reste der Geschwulst im Longissimus dorsi waren sehr bedeutend und erstreckten sich ziemlich in der ganzen ursprünglich bemerkten Ausdehnung. In grossen Abschnitten waren die Muskelfasern ganz zu Grunde gegangen, in anderen konnte man die Faserung noch erkennen, während sich eine theils grauweisse, theils gelbe Masse in zusammenhängenden Zügen an die Stelle der Muskulatur gesetzt hatte. Die Grenzen der neuen Masse waren nirgends scharf. Mikroskopisch erwies sie sich als überall aus einem feinzelligen, sehr dichten Granulationsgewebe bestehend, welches an manchen Stellen in voller Fettmetamorphose war und schnell in eine käsig-körnige Masse überging, und welches theils aus dem interstitiellen, theils aus neugebildetem, callösem Bindegewebe in langen, der Richtung der Faserzüge entsprechenden Reihen hervorging. — Dieser Fall lässt in Beziehung auf Anamnese Manches zu wünschen übrig, indess ist die anatomische Beschaffenheit der Geschwulst und ihre theilweise und zwar sehr schnell erfolgte Verkleinerung in den letzten Zeiten des Lebens so charakteristisch, dass der Nachweis der Narbe am Introitus wohl den Mangel bestimmter anamnestischer Thatsachen der

Digitized by Google

Granulation des intramusculären Bindegewebes mit frühzeitiger fettiger Degeneration, unter welcher letzteren die Zellen vollständig verschwinden und nur eine feinkörnige, fettreiche, scheinbar structurlose Masse zurückbleibt. Die späteren Stadien können daher allerdings den Eindruck einer amorphen Infiltration machen, was Billroth irregeleitet hat. Untersucht man dagegen in einer früheren Zeit, so trifft man eine überraschende Masse kleinerer, meist runder einkerniger Zellen*), wie in der ausgesprochenen Granulation. Dieses zellige Stadium dauert bei den Muskel-Gummata länger, als, vielleicht mit Ausnahme der Hirngeschwülste, an irgend einer anderen Art von Gummigewächen, und da zugleich der grosse Umfang dieser Bildungen sie den vollkommensten Geschwulstformen an die Seite stellt, so liegen Verwechselungen mit anderen Gewächsen, namentlich kleinzelligen Sarkomen, überaus nahe. Sidney Jones**) hat einige solche Fälle von den Schulter- und Armmuskeln beschrieben, welche in hohem Maasse charakteristisch sind, und Senftleben***) hat auf die Aehnlichkeit mit Fibroiden sehr bestimmt hingewiesen. Meiner Erfahrung nach sind es ausser der Anamnese und den concomitirenden Erscheinungen hauptsächlich zwei Umstände, welche das Urtheil leiten müssen: einmal die meist gelblich werdende, durch die Neigung zu Fettmetamorphosen bedingte Färbung der zwischen den Primitivbündeln des Muskels entwickelten Geschwulstmasse, welche trotz beträchtlicher Grösse doch immer mehr den Habitus einer der Form des Muskels sich anschliessenden Anschwellung, als den einer selbständigen, für sich bestehenden Bildung besitzt; anderemal die besondere Häufigkeit des Vorkommens in langen Muskeln, namentlich an ihren Enden, wo sie sich an Knochen †)

*) Robin. Bullet. de la Soc. anat. 1855. p. 26.
**) Sidney Jones. Transact. of the Path. Soc. Lond. Vol. VII. p. 346. Pl. X. fig. 5—6. Vol. XI. p. 246.
***) Senftleben. Archiv f. klin. Chirurgie. Bd. I. S. 107.
†) Ein 24jähriger Handlungsgehülfe bekam 1860 einen Chancre mit schmerzhafter Anschwellung der Inguinaldrüsen, der unter dem Gebrauche von Pillen, deren Zusammensetzung nicht ermittelt wurde, mit Hinterlassung einer schwieligen Narbe in 14 Tagen heilte. Sechs Wochen später stellten sich oberflächliche Geschwüre der Lippen und des Zahnfleisches und Schmerzhaftigkeit beim Schlucken ein. Seit Januar 1862 Anschwellungen der Submaxillaris und Parotis und Erscheinungen der Tabes. Im März Aufnahme in die Charité (Abtheilung des Hrn. Traube). Sehr unbestimmte Klagen, Schmerzen in der rechten Unterextremität, erschwerter Gebrauch der Beine, grosse körperliche und geistige Schwäche, Abnahme des Gedächtnisses und

Digitized by Google

inseriren. Im letzteren Falle ist der Knochen selbst häufig krank*). Indess kann möglicherweise Beides fehlen, und der Chirurg wird sich vielleicht zu einer Operation entschliessen, wo doch erfahrungsmässig von einer eingreifenden Kur (Jod, Mercur) die vollständige Resolution des Uebels erwartet werden kann**). Uebrigens scheint es nach einigen Fällen***), dass die Knoten auch erweichen und abscediren können.

Innere Muskeln können in gleicher Weise leiden, obwohl die Zahl der Beobachtungen hier noch gering ist. Vom Diaphragma wird ein Fall von Murchison†) beigebracht. Am reichlichsten sind die, freilich nur klinischen Erfahrungen über die Gummiknoten der Zunge††). Es sind dies knotige, manchmal sehr umfangreiche Bildungen, welche sich in der Substanz der Zunge, bald mehr gegen ihre obere Fläche, bald ganz im Innern entwickeln und in der Regel dem hinteren oder mittleren Theile derselben angehören. Zuweilen liegen sie auch ziemlich oberflächlich und man kann sie mit Thévenet†††) als submucöse Gummata bezeichnen. Ich habe einmal eine solche Geschwulst gesehen, welche beinahe die Hälfte des ganzen Zungenkörpers einnahm, sehr hart anzufühlen war und den Kranken überaus beeinträchtigte. Diese fast immer indolenten Geschwülste wachsen

---

des Fassungsvermögens. Retentio urinae mit Blasenkatarrh, Fieber. Gebrauch von Jodkali innerlich und Jod äusserlich auf die Drüsenanschwellungen. Im April Ausfluss aus dem linken Ohr mit fast vollständiger Taubheit, fortdauerndes Fieber, Decubitus, Blödsinn u. s. w. Tod am 29. Mai 1862. Bei der Autopsie hämorrhagische Pachymeningitis über dem linken Felsenbein in der mittleren Schädelgrube und am Tentorium; leichte hämorrhagische Röthung der Pia. Erweichungsheerde im linken Linsenkern und Sehhügel mit kleinen, unregelmässigen, grünlichweissen gummösen Knötchen. Am Ansatz des linken Musculus cucullaris an das Schlüsselbein ein 1½" dicker, sehr derber Tumor von stellenweis grauröthlicher, stellenweis rein weisser und grünlichweisser Farbe, innerhalb dessen die Faserung zum Theil noch deutlich ist. Die mikroskopische Untersuchung zeigt feinzellige, überaus dichte Granulation mit Fettmetamorphose und käsiger Verdichtung an den gelbweissen Stellen (Präparat No. 11 vom Jahre 1862). Inguinaldrüsen induriert. Ruptur des Musculus rectus abdominis mit hämorrhagischen Ergüssen und Vereiterung. Am Rückenmark nichts Auffälliges.

*) Dufour. Bullet. de la soc. anat. 1851. p. 139.

**) Robert. Union méd. 1859. Mars. p. 579.

***) Dittrich. Prager Vierteljahrsschrift. 1850. S. 52. Virchow. Gesammelte Abhandl. S. 633. Nélaton a. a. O.

†) Murchison. Transact. Path. Soc. Vol. XIII. p. 251.

††) Bierchen a. a. O. S. 95. M. G. Lagneau fils. Gaz. hebd. de méd. et de chir. 1859. p. 499, 516, 550.

†††) Thévenet l. c. p. 15.

Digitized by Google

zuweilen ziemlich rasch und gehen, sich selbst überlassen, später in Ulceration über. Dann können sie leicht mit Krebs verwechselt werden, indess scheint dies doch meist von den Praktikern vermieden zu sein*), da sonst wohl anatomische Untersuchungen über die Natur des Leidens existiren würden. Da es feststeht, dass die Zungen-Gummata sich unter einer antisyphilitischen Behandlung, wenngleich zuweilen sehr langsam, so doch sicher zertheilen, so ist eine Operation wohl nie angezeigt.

Das merkwürdigste und interessanteste der bekannten Muskel-Gummata ist aber wohl das des Myocardiums. Während die früheren Autoren mancherlei von syphilitischen Auswüchsen (Condylomen) des Endocardiums zu erzählen wussten, so ist man in neuerer Zeit, vielleicht etwas zu ausschliesslich, davon zurückgekommen, und man hatte sich daran gewöhnt, die ganze Geschichte von der Herz-Syphilis als eine Fabel zu behandeln. Inzwischen ist im Laufe weniger Jahre eine ganze Reihe von Fällen zusammengekommen, welche das Vorkommen gummöser Knoten im Herzfleisch darthun**). Ich selbst habe einen solchen Fall schon früher genauer beschrieben***); seitdem habe ich noch einen anderen sicheren gesammelt†).

Wahrscheinlich gehören aber in diese Kategorie manche ältere Fälle, welche zu einer Zeit beobachtet wurden, wo man diese Form noch nicht so genau kannte, und welche als tuberculöse Geschwülste beschrieben worden sind. Ich habe selbst einen solchen in der Sammlung, wo ich bei dem Mangel einer Anamnese nicht angeben kann, ob er syphilitisch war oder nicht. Es sind bis wallnussgrosse, etwas weichere, käsige Knoten, welche mit lappiger Oberfläche aus der Herzwand nach innen und nach aussen hervorstehen und die grösste Aehnlichkeit mit Gummiknoten

*) Einmal sah ich an einem Kranken meiner Abtheilung eine tiefe Narbe der Zunge, welche von der Operation einer solchen Geschwulst herrührte; derselbe hatte alle Zufälle der Lues, besonders gummöse Affectionen der Knochen und der Unterhaut.

**) Ricord. Clin. iconographique. Pl. XXIX. Lebert. Traité d'anat. path. T. I. p. 470, 570. Pl. LXVIII. fig. 5—9. Virchow. Archiv. Bd. XV. S. 283. Taf. V. fig 7—8. Lhonneur. Bullet. de la Soc. anat. 1856. Janv. Wilks. Guy's Hosp. Rep. Ser. III. Vol. IX. p. 43. Pl. IV. fig. 3. Rutherford Haldane. Edinb. med. Journ. 1862. Nov. p. 435. (Die beiden letzteren Fälle sind anamnestisch nicht sicher.) v. Rosen. Behrend's Syphilidologie. 1860. Bd. III. S. 249 (congenitale Gummigeschwulst).

***) Präparat No. 159*c* vom Jahre 1858. Clinique européenne 1859. No. 6.

†) Präparat No. 38 vom Jahre 1862.

Digitized by Google

haben*). Vielleicht kann man sogar so weit gehen, zu behaupten, dass die Mehrzahl der Fälle von sogenannter idiopathischer, grossknotiger Tuberculose der Herzwand der constitutionellen Syphilis angehören**).

Die eigentlichen Herz-Gummata können an allen muskulösen Theilen des Herzens vorkommen, an den Ventrikeln, wie an den Vorhöfen, am Septum, wie an den Papillarmuskeln. Am umfangreichsten scheinen sie im Septum zu werden, wo sie Knoten von einer solchen Grösse bilden, dass sie gegen beide Herzkammern hervorragen. Ich habe sie bis taubeneigross gesehen. Sie sitzen bald oberflächlich, dicht unter dem Endo- oder Pericardium, bald ganz im Schoosse der Fleischwand. Im ersteren Falle pflegt eine starke chronische Endo- oder Pericarditis mit bedeutender Sklerose des Gewebes zugegen zu sein. Meist sind die Knoten multipel und man findet theils einzelne, kleinere, bis erbsengrosse, theils Haufen oder Gruppen dicht an einander liegender, scheinbar einen einzigen höckerigen oder lappigen Knoten bildender Heerde. Schneidet man ein, so erweisen sie sich als bestehend aus einer dichten, ziemlich homogenen, bald mehr trockenen, bald mehr feuchten und beweglichen, gelbweissen oder bräunlichgelben Masse, welche von weissem, schwieligem, zuweilen von röthlichem, gefässreichem und weicherem Bindegewebe umkapselt ist. Ihre Struktur ist, gleich der der übrigen Muskel-Gummata, feinzellig; ihre Matrix ist das Interstitial-Bindegewebe, und gewöhnlich kann man noch in sehr grossen Knoten Reste der etwas atrophirten Muskel-Primitivbündel antreffen.

Am schwierigsten ist die Unterscheidung dieser Gummositäten von feinzelligen Sarkomen und von Tuberkeln. Was die ersteren betrifft, so ist meiner Erfahrung nach der schnelle Uebergang in Fettmetamorphose und die Bildung grösserer, käsiger Stellen mit fast amorpher Gewebssubstanz ein werthvolles Unterscheidungszeichen der Gummata; auch kommen Herzsarkome primär nie vor, und wenn sie metastatisch sind, so kann die Untersuchung der Mutterknoten zur Diagnose helfen. Tuberkel sind am Herzen gewöhnlich miliar; werden sie grösser, so ist freilich

*) Präparat No. 257 vom Jahre 1857.

**) Eine Zeitlang hatte ich die Meinung, dass grössere Tuberkel überhaupt nie im Herzfleisch vorkämen, aber ein neuerer Fall (Präparat No. 131 *b* vom Jahre 1864) hat mich vorsichtiger gemacht.

Digitized by Google

die äusserste Schwierigkeit der Unterscheidung vorhanden, und ich würde vor der Hand mehr Gewicht auf das Zusammenvorkommen mit „allgemeiner Tuberkulose", als auf die Eigenschaften der einzelnen Knoten legen. Indess scheinen mir in letzterer Beziehung die Einkapselung der Gummiknoten in fleischige oder schwielige Bindegewebsschichten, sowie die etwas beträchtlichere Grösse der einzelnen Zellen brauchbare Anhaltspunkte zu bieten.

Die Anwesenheit so grosser Veränderungen am Herzen, obwohl sie sich sehr schleichend entwickeln, hat doch erhebliche Funktionsstörungen im Gefolge, zumal da sich auf den veränderten Stellen leicht wandständige Thrombosen entwickeln und selbst partielle Herzaneurysmen die Folge sein können. Meist gestalten sich daher beträchtliche Circulationsstörungen, namentlich Cyanose mit Dyspnoe und Oedem, und es kann plötzlicher Tod durch Synkope eintreten*).

Schon früher habe ich darauf aufmerksam gemacht**), dass es ausser dieser gummösen Myocarditis auch eine einfache fibröse giebt. Der Nachweis ist freilich schwieriger zu führen, aber wenn man eine grössere Zahl von constitutionell Syphilitischen untersucht, so wird man darunter verhältnissmässig viele finden, welche multiple fibröse Narben im Herzfleisch haben, ohne dass eine andere Aetiologie erhärtet werden kann. Immerhin verdient sowohl dieser Punkt, als der von dem Vorkommen einer syphilitischen Endocarditis***) eine genauere Untersuchung.

Dasselbe gilt von den übrigen Theilen des Gefässsystems. In meiner grösseren Arbeit hatte ich darauf aufmerksam gemacht †), dass die gummöse Entzündung eine nicht geringe Aehnlichkeit darbietet mit der Endoarteriitis deformans, welche zur Sklerose und Atheromasie führt; auch hatte ich gezeigt, dass

*) In dem letzten von mir beobachteten Falle, wo die primäre Infektion vor 18 Jahren geschehen sein sollte und der Kranke wegen Geschwüre am Unterschenkel in die Charité aufgenommen war, trat einige Tage nach der Heilung dieser Geschwüre in einer Nacht plötzlich Herzklopfen und Brustschmerz auf; damit verband sich gegen Morgen grosse Athemnoth und 10 Minuten darauf erfolgte der Tod.

**) Virchow. Archiv. Bd. XV. S. 288.

***) A. Förster (Würzb. med. Zeitschr. 1863. Bd. IV. S. 7) berichtet von einer syphilitischen Endocarditis bei einem 6 Wochen alten Knaben, ohne jedoch zu zeigen, warum sie gerade syphilitisch gewesen sein soll.

†) Virchow. Archiv. Bd. XV. S. 324.

Digitized by Google

Gummiknoten auf Arterienwände übergreifen können. Seitdem habe ich namentlich einen Fall von constitutioneller Syphilis gesehen, wo bei einem 18jährigen Mädchen, welches ausserdem Narben der Zunge, des Rachens und der Epiglottis, fettige interstitielle Nephritis und gummöse Ostitis tibiae zeigte, die Aorta in der ausgedehntesten und für dieses Lebensalter auffälligsten Weise mit sklerotischen und atheromatösen Stellen besetzt war*). Auf ähnliche Betrachtungen sind später auch Steenberg**) und Wilks***), namentlich im Hinblick auf die Erkrankungen der Hirnarterien, gestossen. Endlich hat neuerlichst C. O. Weber†) einen sehr bemerkenswerthen Fall beschrieben, wo bei einem an constitutioneller Syphilis gestorbenen Mädchen ausser Gummiknoten des Schädels und der Leber an der Lungenarterie eine ¼ Zoll lange und 2½ Linien dicke, bohnengrosse Neubildung von ganz gleicher Struktur, aber etwas weicherer Consistenz gefunden wurde††). Es steht daher wohl zu erwarten, dass auch dieses bisher etwas vernachlässigte Gebiet der Syphilidologie wiedergewonnen werden wird. Denn ein Blick in das Werk von Yvaren†††) zeigt, dass die Alten dasselbe nicht übersehen hatten, und wenn auch die von ihnen erzählten Fälle von grossen Aneurysmen, die durch eine antisyphilitische Behandlung geheilt sein sollen, vielleicht nicht ganz in ihrem Sinne aufzunehmen sind, so verdient doch jedenfalls diese Seite der grossen Frage eine besondere Aufmerksamkeit. Wenn es nicht bezweifelt werden kann, dass partielle Herzaneurysmen aus syphilitischer Myocarditis hervorgehen, so wird man die Möglichkeit nicht ablehnen können, dass auch an den Arterien aneurysmatische Aussackungen einen ähnlichen Ursprung haben mögen. —

Von sehr grosser Bedeutung sind ferner die analogen Formen an den Centralnervenapparaten, insofern sie die gefährlichsten und mannichfaltigsten Erkrankungen mit sich bringen.

*) Präparat No. 37*d* vom Jahre 1859.

**) Steenberg. Den syphilitiske hjernelidelse. Kjöb. 1860. (Canstatt's Jahresbericht f. 1861. Bd. IV. S. 328).

***) Wilks. Guy's Hosp. Rep. 1863. Ser. III. Vol. IX. p. 44.

†) C. O. Weber. Verh. der niederrheinischen Gesellschaft zu Bonn. 1864. S. 171.

††) Auch ich habe schon früher an der Wand der Lungenarterie einer constitutionell syphilitischen Person einen knotigen Auswuchs erwähnt (Archiv. Bd XV. S. 253, 255 Note).

†††) Yvaren l. c. p. 401.

Digitized by Google

Die anamnestischen Thatsachen haben die besseren klinischen Beobachter schon seit langer Zeit zur Annahme syphilitischer Formen der Paralyse, der Epilepsie, der Cephalaea und Agrypnie, der Geistesstörungen geführt*), und es ist auch eine gewisse, wenngleich kleinere Zahl brauchbarer anatomischer Untersuchungen gemacht worden, wie man sie bei Lallemand**) zusammengestellt findet. Indess lässt sich nicht leugnen, dass selbst gegenwärtig noch unsere Kenntnisse gerade über dieses so wichtige Gebiet der visceralen Syphilis grosse Lücken haben, welche erst durch eine sehr sorgfältige Beobachtung ausgefüllt werden können. Insbesondere muss ich hervorheben, dass erst in der allerletzten Zeit die Aufmerksamkeit sich wieder mehr auf die einfach irritativen und entzündlichen Formen gelenkt hat, deren Bestehen neben der gummösen Form nach dem von mir an so vielen anderen Orten des Körpers gelieferten Nachweise allerdings mit grosser Wahrscheinlichkeit vermuthet werden konnte, deren Vorkommen an der eigentlichen Hirnsubstanz aber noch immer nicht mit der wünschenswerthen Klarheit nachgewiesen ist.

In meiner Darstellung muss ich im Allgemeinen natürlich absehen von den hauptsächlich klinisch beobachteten Fällen, und ich verweise deswegen auf Benjam. Bell, Romberg, Yvaren, Todd u. A.***). Ich verkenne gewiss nicht das Gewicht der kli-

---

*) Astruc (l. c. T. I. p. 424), der alle diese Zustände und noch mehrere andere aufführt, leitet ihre Zusammenstellung mit folgender Bemerkung ein: Functiones illae, quae exercentur ope organorum in capite latentium, laedi possunt in lue venerea multiplici de causa: 1) Tumoribus praeter naturam genitis, exostosi vel carie alterutrius tabulati ossium, quae superiorem vel inferiorem cranii partem componunt; nodis gangliisve pericranii aut meningum; hydatidibus vel tuberculis plexuum choroidum; skirrho glandulae pituitariae, quae insidet ephippio; apostemate vel tumore gummatoso in encephalo etc.

**) Lallemand. Recherches anatomo-pathologiques sur l'encéphale et ses dépendances. Paris. 1834. T. III. p. 105.

***) B. Bell a. a. O. Bd. II. S. 376, 409. Romberg. Klinische Wahrnehmungen und Beobachtungen. 1851. S. 23. Lehrbuch der Nervenkrankheiten. 3. Aufl. 1857. Bd. I. S. 751, 812. Knorre. Deutsche Klinik. 1849. No. 7. Yvaren l. c. p. 33 Todd. Clinical lectures on paralysis. 2d Ed. Lond. 1856. G. Hirsch. Klinische Fragmente. Königsb. 1857. Abth. I. S. 163. Reade. Dublin quart. Journ. 1852. Febr. p. 53. 1860. Nov. p. 347. 1863. Nov. p. 324. J. F. Duncan. Ebendas. 1863. Febr. p. 48. Nélaton. Gaz. des hôp. 1854. No. 148. Sandras. Ebendas. No. 153. Gjör. Norsk Magazin for Lägevidenskaben. 1857. Bd. XI. Bl. 774. Engelsted a. a. O. S. 126. Passavant. Mein Archiv. Bd. XXV. S. 151. Behrend. Syphilidologie. 1860. Neue Reihe. Bd. III. S. 88. Hassing. Ebendas. S. 455 (nach Hosp. Tidende, 1858. No. 25.). Leubuscher. Die Pathologie und

Digitized by Google

nischen Beobachtung, zumal wenn sie sich auf gut verfolgte therapeutische Ergebnisse stützt. Erfahrungen, wie die merkwürdige Selbstbeobachtung von La Pierre*), haben gewiss nicht blos für die Frage von der mercuriellen Behandlung, sondern auch für die Entwickelungsgeschichte der Krankheit im Ganzen einen bedeutenden Werth, und ich freue mich, hier darauf hinweisen zu können, wie namentlich die Aachener Badeärzte**) durch genauere Sammlung ihres Materials den Aufbau unseres Wissens fördern helfen. Allein niemals lernt man aus der blos klinischen Beobachtung der syphilitischen Hirnkrankheiten mehr, als dass sie syphilitisch sind; eine wahrhafte Einsicht gewährt erst die anatomische Kenntniss, und ich darf wohl darauf hinweisen, dass der Jahrhunderte lange Wechsel von Fluth und Ebbe in den Vorstellungen der Aerzte über die Gehirn-Syphilis einzig und allein in dem Mangel zuverlässiger und allgemein anerkannter anatomischer Thatsachen begründet gewesen ist. In der Therapie wusste man vor Jahrhunderten nahezu so viel darüber, wie heute, höchstens dass an die Stelle des Guajak das Jod getreten ist.

Aber die anatomische Untersuchung ist bis jetzt nicht immer ausreichend gewesen, um das eigentliche Wesen der Veränderungen darzulegen. Selbst genauere Beobachter***) geben an, dass sie

---

Therapie der Gehirnkrankheiten. Berlin. 1854. I. S. 133. Deutsche Klinik. 1861. No. 6. Jottkowitz. De hemiplegia et paraplegia syphilitica. Diss. inaug. Berol. 1858. Bremme. De paralysi centrali syphilidem secuta. Diss. inaug. Berol. 1859. Padiera. De encephalopathia syphilitica. Diss. inaug. Vratisl. 1863. Beyran. Union méd. 1860. Nouv. sér. T. VII. p. 38, 135. Luton. Ebend. p. 597. Esmarch u. Jessen. Allg. Zeitschr. f. Psychiatrie u. psych. gerichtl. Medicin. 1857. Bd. XIV. S. 20. v. Rosen. Behrend's Syphilidologie. 1860. Bd. III. S. 49. Steenberg a. a. O. Hutchinson and Jackson. Med. Times and Gaz. 1861. Vol. I. p. 648. Vol. II. p. 59, 83, 133, 456, 578. 1862. Vol. I. p. 7. Brown-Séquard. Med. Times and Gaz. 1861. Vol. II. p. 135. Russel. Ebendas. 1862. Vol. I. p. 134. Hildenbrandt. De la syphilis dans ses rapports avec l'aliénation mentale. Thèse de Strasb. 1859. G. Lagneau fils. Maladies syphilitiques du système nerveux. Paris. 1860. L. Gros et Lancereaux. Des affections nerveuses syphilitiques. Paris. 1861. Ladreit de Lacharrière. Des paralysies syphilitiques. Thèse de Paris. 1861. Zambaco. Des affections nerveuses syphilitiques. Paris. 1862. v. Gräfe. Archiv f. Ophthalmologie. Bd. I. 2. S. 313.

*) Ch. La Pierre. Die Inunctions-Kur. Berlin. 1860. S 39.

**) L. Diemer. Abhandl. über die Heilwirkung der Aachener Schwefelthermen in constitutioneller Syphilis u. Quecksilberkrankheiten. Aachen. 1862. Alex. Reumont. Beiträge zur Pathologie u. Therapie der constitutionellen Syphilis nach Erfahrungen bei der Aachener Thermalkur. Erlangen. 1864.

***) Gjör a. a. O. Bl. 780. Engelsted a. a. O. S. 132. Tüngel. Klinische Mittheilungen. Hamburg. 1863. S. 118. Gros et Lancereaux l. c. p. 13 (Fälle von Dumoulin, Rodet u. Ricord). G. Lagneau fils l. c. p. 74.

Digitized by Google

zuweilen bei der Autopsie nichts gefunden haben, was über die functionellen Störungen hätte Aufschluss geben können. Andere wiederum haben ganz verschiedene Dinge gesehen: der eine innere Exostosen oder Caries der Schädelknochen, der andere Erweichungen oder Verhärtungen der Hirnsubstanz, der dritte Gummositäten der Häute oder einzelner Hirntheile. Schon daraus geht hervor, dass hier nicht vorzeitig schematisirt, sondern ungleich genauer, als bisher, beobachtet werden muss. Die Hirn-Syphilis ist so mannichfaltig, wie die Haut-Syphilis; manchmal sind die Abweichungen sehr grob, anderemal so fein, dass nur die genaueste histologische Untersuchung eine Lösung bringt. Dazu kommt, dass die Autopsie wahrscheinlich nicht selten viel geringere Ergebnisse liefert, als vorhanden gewesen sein würden, wenn der Tod früher eingetreten wäre. Die Resorption kann Gummiknoten beseitigen, welche früher da waren, und möglicherweise nur Veränderungen zurücklassen, welche durch den Druck der Gummiknoten auf Gefässe oder Nerven in einer früheren Zeit der Krankheit gesetzt wurden. Diese rein consecutiven, gewissermaassen zufälligen Zustände werden dann leicht als das Wesentliche angesehen werden.

Gummöse Geschwülste sieht man am häufigsten am Umfange, besonders an der Basis des Gehirns; sehr viel seltener kommen sie im Innern des Gehirns oder am Rückenmark, am seltensten an den Nervenwurzeln vor. Der Ausgangspunkt liegt entweder in den Häuten oder in der interstitiellen Substanz (Neuroglia, Perineurium), jedoch ist es bei einer gewissen Grösse der Knoten oft kaum noch auszumachen, wo sie zuerst entstanden sind. Denn sie haben entschieden infectiöse Eigenschaften, so dass sie von einem Theile auf den anderen fortgehen und zuweilen gleichzeitig Dura und Pia mater, Gehirn, Nerven und Knochen umfassen.

Manchmal erscheinen die Gummiknoten ganz abgegrenzt, als Gewächse (Tumoren) im strengsten Sinne des Worts. Gewöhnlich aber, und das ist gerade gegenüber den grösseren Tuberkeln charakteristisch, vergesellschaften sie sich mit entzündlichen Erscheinungen und zwar nicht so, dass diese als consecutiv zu betrachten sind, sondern in einer so innigen und frühen Verbindung damit, dass man den ganzen Vorgang als gummöse Entzündung bezeichnen muss. Dem gegenüber stehen die einfachen Entzündungen, bei denen freilich nicht

Digitized by Google

Frage aufzuwerfen ist, ob nicht früher eine gummöse Erkrankung vorhanden war, welche sich zurückgebildet hat.

Gehen wir darnach die einzelnen Theile durch, so treffen wir zuerst die Syphiliden der Dura mater. Hier lassen sich sofort wieder zwei Kategorien unterscheiden, je nachdem die äussere (periosteale) oder die innere (freie oder arachnoideale) Schicht der Sitz der Erkrankung ist. Die Vorgänge an der äusseren Schicht stellen sich fast immer unter dem Bilde der Pachymeningitis externa (Endocranitis Bruns) dar und sie schliessen sich genau an die Geschichte der Pericranitis s. Periostitis externa syphilitica, indem sie Exostosen und Hyperostosen, umschriebene Gummigewächse und Caries sicca erzeugen*). Die Bedeutung dieser Veränderungen bestimmt sich theils durch die Grösse, theils durch den Sitz derselben. Selbst kleinere Veränderungen können einen sehr bedeutenden Einfluss ausüben, wenn sie an der Durchtrittsstelle wichtiger Nerven liegen, wie namentlich die Störungen der vorderen Hirnnerven, der verschiedenen Augennerven und des Trigeminus lehren. Ziemlich grosse Exostosen und Gummiknoten unter der Hirnschale können dagegen möglicherweise ohne alle erheblichen Symptome bestehen.

Neben dieser umschriebenen Form giebt es eine mehr diffuse, welche sich über grosse Theile, namentlich der Schädelfläche ausbreitet und, während sie eine Wucherung der harten Haut erzeugt, zugleich eine beträchtliche Atrophie der inneren Schädelfläche bedingt**). Zieht man die Dura mater vom Knochen ab, so erscheint der letztere uneben, mit zahlreichen, aber meist flachen Erosionen versehen, gleichsam angefressen. Die Erosionen sind bald isolirt und dann gewöhnlich unregelmässig oder rundlich, bald fliessen sie zu grossen, zackigen Figuren zusammen. In die dadurch bedingten Vertiefungen der Glastafel greifen Verdickungen oder Vorsprünge der Dura mater ein, welche im frischen Zustande aus einer, selbst gefässhaltigen Granulation bestehen, später jedoch ein ziemlich derbes, zuweilen verkalkendes Gewebe besitzen. Findet sich dieser Prozess an der Durchtrittsstelle von Nerven, z. B. im Umfange der Sella turcica,

*) Virchow. Archiv. Bd. XV. S. 244. Taf. V. Fig. 3. Howitz. Behrend's Syphilidologie. 1862. Bd. III. S. 602. G. Lagneau l. c. p. 47.

**) Virchow. Archiv. Bd. XV. S. 291. Tüngel. Klinische Mittheilungen. Hamburg. 1863. S. 108.

Digitized by Google

so können bedeutende Lähmungserscheinungen eintreten, denen gegenüber der eigentliche Schädelinhalt eine scheinbar vollständige Integrität darbietet, und deren Natur nur durch eine sehr umsichtige Untersuchung entdeckt werden kann*).

Nicht selten ist die syphilitische Pachymeningitis externa mit schweren Knochenleiden (Osteomyelitis gummosa, Caries suppurativa und Necrosis) vergesellschaftet, ja es kommt vor, dass an derselben Stelle auch das Pericranium in gleicher Art erkrankt gefunden wird. Auch ist es sehr gewöhnlich, dass mit dem äusseren Blatte der Dura zugleich das innere leidet, am häufigsten durch einfache chronische Entzündung, welche Verdickungen, Verwachsungen mit der benachbarten Pia und selbst entzündliche Veränderungen des anstossenden Hirntheils bedingt. Dies sind namentlich die Fälle, wo schon die klinische Diagnose eine gewisse Sicherheit erlangt.

Die Pachymeningitis interna ist häufig gummös, jedoch sind einfache Formen vielleicht noch häufiger. Die Gummigewächse**) selbst gehören in der Regel der festeren, käsigfibrösen Form an; es pflegen rundliche, entweder flach aufsitzende, oder in das Gewebe der Dura tiefer eindringende, zuweilen sogar in demselben eingeschlossene***) Knoten zu sein, welche einen mehr oder weniger grossen, gelblichen oder gelbweissen, käsigen Kern zeigen, während ihr Umfang bald mehr

---

*) Kürzlich fand ich diesen Prozess an den Kleinhirngruben des Hinterhauptes bei einer jungen Person (Abth. des Hrn. Frerichs), von der nur Lähmungserscheinungen, aber eine syphilitische Erkrankung nicht bekannt waren. Es zeigten sich aber sehr charakteristische, runde Narben des Scheidengewölbes, flache Narben der sonst normalen Rinde der Niere und sehr eigenthümliche, zackige Geschwüre des Dickdarms. Der linke Sinus transversus hatte an der entsprechenden Stelle eine frische Thrombose, die sich in die Arachnoidealvenen fortsetzte und eine beschränkte rothe Erweichung an einer Hirnwindung hervorgebracht hatte.

**) Fälle von Molinetti, Marchetti und Rhodius erwähnt Bonetus (Sepulchretum. 1679. p. 1669), solche von Bayle und Kergaradec, sowie von Sanson finden sich bei Lallemand (l. c. T. III. p. 10, 25.), einer von Rayer bei Bedel (De la syphilis cérébrale. Thèse de Strasb. 1851. p. 5.). Vergl. ferner Pruner. Krankheiten des Orients. Erlangen. 1847. S. 194. Nunn. Transact. Path. Soc. Vol. XI. p. 2. Dickinson. Ebendas. Vol. XIII. p. 8. Murchison. Ebendas. p. 251—252. Roth. Bayerisches ärztliches Intelligenzblatt. 1859. No. 37. Tüngel. Klin. Mittheilungen 1863. S. 91. L. Meyer. Allgem. deutsche Zeitschr. für Psychiatrie. Bd. XVIII. S. 302. Calmeil. Traité des maladies inflammatoires du cerveau. Paris. 1859. T. II p. 260. Thévenet l. c. p. 10.

***) L. Meyer a. a. O. Taf. I. Fig. 2.

Digitized by Google

schwielig und speckig, bald mehr grau durchscheinend, zuweilen selbst gallertig erscheint, je nachdem die Wucherung älter oder frischer, langsamer oder schneller erfolgt ist. Die Grösse der Knoten ist sehr verschieden: zuweilen findet man ganz kleine, hanfkorn- bis erbsengrosse, zuweilen erreichen sie den Umfang einer Wallnuss und darüber.

Der Sitz dieser Knoten ist in der grossen Mehrzahl der Fälle entweder gerade über der Convexität der Hemisphären, oder an dem vorderen Theile der Basis, namentlich im Umfange der Sella turcica und des Os petrosum, zuweilen übergreifend auf das Tentorium. Wagner*) beschreibt einen Fall von der Falx longitudinalis. Sie stimmen insofern am meisten mit den Psammomen (S. 115) und Sarkomen (S. 344) überein, von denen sie jedoch leicht zu unterscheiden sind, von jenen durch das Fehlen der Sandkörper, von diesen durch ihre geringe Vascularisation und ihre grosse Neigung zu fettiger Nekrobiose. Nur in einem Falle von Baudot**), wo eine grosse weiche Geschwulst die Gegend der Sella turcica einnahm und die Knochen mitergriffen hatte, könnte die Unterscheidung von Sarkom zweifelhaft erscheinen, doch ist es vielleicht gestattet, zu bezweifeln, ob die Geschwulst überhaupt syphilitisch war. Dagegen sind Gummata sehr schwer zu unterscheiden von den freilich ziemlich seltenen Tuberkeln der Dura mater, und ich selbst habe den ersten Fall von Gummigeschwulst, der mir vorkam, damit verwechselt***). Ich werde bei den Tuberkeln darauf zurückkommen, will jedoch schon hier bemerken, dass dieser Punkt erst durch weitere Untersuchungen seine volle Erledigung finden wird.

Abgesehen davon, dass auch die inneren Gummata der Dura mater nicht selten mit tiefen Knochenleiden in Verbindung stehen, so findet sich überaus häufig eine ausgedehnte Entzündung im Umfange, welche leicht hämorrhagische Produkte zu setzen pflegt, später aber fast immer Adhäsionen mit der Pia mater hervorbringt. Sehr oft greifen die gummösen Massen so tief in die letzteren hinein†), dass es zweifelhaft werden kann, ob sie

*) E. Wagner. Archiv der Heilkunde. 1863. S. 162.
**) Baudot. Union méd. 1859. Janv. p. 115. van Oordt l. c. p. 50.
***) Virchow. Archiv. 1847. Bd. I. S. 324. Vgl. Gesammelte Abhandlungen. S. 414.
†) Tüngel a. a. O. S. 96. Wilks. Guy's Hosp. Rep. Ser. III. Vol. IX. p. 47. Pl. II. fig. 2.

Digitized by Google

mehr der Dura oder mehr der Pia angehören. Die anstossende Hirnsubstanz ist selten frei. Manchmal enthält sie ihrerseits Gummiknoten; am häufigsten finden sich Erweichungszustände, zuweilen von grosser Ausdehnung. Diese sind manchmal einfache Ausgänge der Entzündung, anderemal sind sie ischämischen Ursprungs und bedingt durch Verstopfung der zuführenden Arterien. Ich habe zuerst in einem solchen Falle die Obturation der Carotis cerebralis, welche durch den Heerd lief, nachgewiesen*); einen ganz ähnlichen hat Bristowe**) beschrieben; die Verstopfung der Art. fossae Sylvii aus ähnlicher Ursache beobachteten Gildemeester und Hoyack***), die der Carotis interna und der Art. foss. Sylvii Böning†), die der Art. basilaris Passavant††). Später fand ich eine ganze Reihe obliterirter Arterien bei einer grossen Gummigeschwulst der Hirnbasis in einem von Herrn v. Gräfe klinisch beobachteten Falle†††). Die Arterien werden theils unmittelbar durch Druck, theils durch zunehmende Verdickung ihrer Wandungen und parietale Thrombose geschlossen. Sie leiden demnach ähnlich, wie die durch die Geschwulst tretenden Nerven, welche allmählich vollständig atrophirt werden, wie ich es in dem ersten Falle von dem Opticus sah. Unter solchen Verhältnissen kann die Krankheit einen apoplektischen Verlauf nehmen. —

Von der Pia mater sind in der neueren Zeit mehrfach Fälle einfacher chronischer Entzündung mit Verdickung als syphilitische beschrieben worden*†). Insbesondere die Beobachtung von Ziemssen ist sehr geeignet, die auch durch diese Form hervorgebrachte Einschnürung und Atrophie der Nerven zu zeigen. Hier kann natürlich nur die allergenaueste Anamnese leiten, denn eine anatomische Diagnostik solcher Fälle wäre höchstens dann mit einer gewissen Sicherheit ausführbar, wenn aus anderen con-

*) Virchow. Archiv. 1847. Bd. I. S. 325.
**) Bristowe. Transact. Path. Soc. 1859. Vol. X. p. 21.
***) Gildemeester en Hoyack. Nederlandsch Weekblad voor Geneeskundigen. 1854. Jan. No. IV.
†) Böning. Deutsche Klinik. 1861. No. 43.
††) Passavant. Mein Archiv. Bd. XXV. S. 171.
†††) v. Gräfe. Archiv für Ophthalmologie. 1860. Bd. VII. 2. S. 34. Präparat No. 119 vom Jahre 1860.
*†) Ziemssen. Mein Archiv. 1858. Bd. XIII. S. 213. Griesinger. Archiv der Heilkunde. 1860. S. 73. Tüngel a. a. O. S. 113. Leudet a. a. O. (Canstatt's Jahresber. für 1861. Bd. IV. S. 326). Zambaco l. c. p. 316.

Digitized by Google

comitirenden Zuständen die Lues universalis sicher nachweisbar ist. Dasselbe gilt von gewissen kleinen Granulationen, Exsudaten und Condylomen an der Arachnoides cerebralis und spinalis, welche einzelne Beobachter*) der Syphilis zurechnen möchten, während man sie sonst für Tuberkel oder gar für kleine, noch unreife Osteome (S. 92) nehmen würde. Ebenso wird es von dem Hydrocephalus ventricularis**) fast immer zweifelhaft sein, ob man ihn als syphilitisch anerkennen darf, wenngleich ich in einem Falle von Hydrocephalus congenitus***) bei Syphilis congenita wegen der starken Verdickung des Ependyms und des Vorkommens kleiner Fettdegenerationsheerde in demselben keinen Zweifel behalten habe, dass es sich wirklich um eine syphilitische Affection handelte. Faurès†) hat sogar Vegetationen aus dem vierten Ventrikel als syphilitische beschrieben.

Kaum zweifelhaft über die Natur des Uebels kann man in den nicht ganz seltenen Fällen sein, wo eine umschriebene Stelle der Pia mit der verdickten Dura verwachsen ist und in der Pia sich eine, wenn auch nur kleine gummöse Ablagerung findet. Diese partielle Arachnitis erzeugt meist eine sehr derbe, schwielige Bindegewebsmasse, welche stellenweis in reichlichere Zellenwucherung und sehr schnell in Fettmetamorphose übergeht: man findet dann kleine, flache oder rundliche, gelbliche Einsprengungen in der weissen oder grauweissen Schwiele††). Auch die benachbarte Hirnsubstanz wird fast regelmässig mitergriffen, entweder so, dass sie erweicht, oder so, dass sie dichter, sklerotisch und zuweilen gleichfalls gummös wird†††). Diese Verände-

---

*) Blachez et Luys. Gaz. hebd. de méd. et de chir. 1861. p 198. Engelsted a. a. O. S. 144. Lallemand l. c. p. 106. Note.

**) Hutchinson. Med. Times and Gaz. 1858. May. p. 464. v. Rosen-Behrend's Syphilidologie. 1860. III. S. 40. Johns. Dublin Quarterly Journ. 1854. Nov. p. 307.

***) Präparat No. 46 vom Jahre 1860.

†) Faurès. Gaz. méd. de Toulouse. 1854. Gaz. hebd. 1855. p. 92.

††) Präparat No. 13 vom Jahre 1862.

†††) Als Beispiel diene folgender Fall: Eine 30jährige Handarbeiterin, welche zweimal auf der syphilitischen Abtheilung behandelt worden war, ohne dass jedoch die Natur ihres damaligen Leidens ermittelt werden konnte, wurde am 2. März 1860 in die Charité aufgenommen. Sie sollte seit 3 Wochen unter gastrisch-nervösen Zufällen (Appetitlosigkeit, bitterem Geschmack, Stuhlverstopfung und heftigen Kopfschmerzen) erkrankt sein. Stiche in der linken Seite waren nach der Anwendung von Schröpfköpfen verschwunden. Man constatirte einen Puls von 72 Schlägen, grossen Durst, graubelegte Zunge. Sehr schnell Zunehmen der Kopfschmerzen, am 12. Sopor, lähmungsartiger

Digitized by Google

rungen bedingen meist Störungen der geistigen Tätigkeit, sei es Stumpf- und Blödsinn, sei es wirkliche Manie mit paralytischem Charakter*).

Die eigentlich charakteristische Erkrankung der Pia mater ist aber die Gummigeschwulst, welche gerade hier eine Grösse erreicht, die nur in den Muskelgummata eine Analogie findet. Wallnusgrosse Geschwülste sind gar nicht selten, aber auch die Grösse von Hühnereiern wird zuweilen erreicht und überschritten. Allerdings sind diese grossen Geschwülste gewöhnlich nicht auf die Pia mater beschränkt; sie greifen auf das Gehirn, die Nerven und häufig auf die Dura mater über**), aber man kann doch nicht umhin, ihren Hauptsitz in der weichen Haut anzuerkennen. Dies gilt namentlich für die lockeren Schichten, die im engsten Sinne spinnewebeartigen (arachnoidealen) Lager an der Basis des Gehirns***), insbesondere die Region hinter dem Chiasma opticum bis an den Pons und wieder hinter dem Pons um die Kleinhirnstiele, der eigentlichen Prädilectionsstelle des Gummigewächses. Freilich kommen auch an anderen Stellen, z. B. im oberen Umfange der Grosshirnhemisphäre, arachnoideale Gummata vor, aber

---

Zustand der Unterextremitäten und der Zunge. Nach einer Uebergiessung und Schröpfköpfen im Nacken kehrt das Bewusstsein zurück, Kopfschmerzen und Uebelkeit lassen nach. Allein in der Nacht vom 16. zum 17. neue Zunahme der Kopfschmerzen, Erbrechen, Benommenheit, Delirien, Morgens Convulsionen. Eine Uebergiessung und ein neues Vesicator bringen Nachlass. Am 23. wieder Erbrechen und Sopor, und nach einer erneuten Uebergiessung Besserung, welche anhält. Am 31. verlässt die Kranke die Anstalt, kehrt aber am 13. April zurück. Die Kopfschmerzen waren wiedergekehrt, sie konnte nicht mehr allein gehen, Zunge stark grau belegt, Puls langsam und klein. Wieder Uebergiessungen und ein Setaceum. Am 19. Zunahme der Kopfschmerzen, Blutegel, darnach Nachlass; Puls bei Aufregung 104. Am 28. Abends heftiger Kopfschmerz, Erbrechen, Sopor, in der Nacht etwas mehr Bewusstsein, aber unter Zunahme der Kopfschmerzen Tod am 27. April. Bei der Autopsie findet sich ein frisches äusseres Osteophyt am Schläfentheil des Schädels; Dura mater links dick, gefässreich, über der Mitte der Hemisphäre in einer thalergrossen Stelle der Pia adhärent, auf einem Durchschnitt beide schwielig und in der Pia eine flache gelbliche Einlagerung (fettigkäsige Masse). Die darunter gelegene Hirnrinde zum Theil „zellig erweicht"; in der Mitte dieser Stelle ein harter, erbsengrosser, halb in der grauen, halb in der weissen Substanz gelegener Knoten, der innen leicht fleischfarben, äusserlich weisslich aussieht. Das übrige Hirn trocken, dichter; die Ventrikel etwas weit. Perimetritis chron. mit Anteflexion; grosse Milz, starke Schrumpfung der linken Niere, gelbe Flecke im Muskelfleisch des rechten Herzens (Präparat No. 120 vom Jahre 1860).

*) Präparat No. 150 vom Jahre 1861.

**) Howitz. Behrend's Syphilidologie. 1862. Bd. III. S. 604 (congenital).

***) Virchow. Archiv. Bd. XV S. 299. C. Westphal. Zeitschrift für Psychiatrie. Bd. XX. S. 484 (Präparat No. 134 vom Jahre 1862).

Digitized by Google

sie erreichen selten eine gleiche Grösse, wie die basilaren. Die grosse Häufigkeit der gleichzeitigen Hirnerkrankung lässt es mir aber zweckmässig erscheinen, diese sofort mit heranzuziehen.

Gummata der Hirnsubstanz sind schon von den älteren Beobachtern aufgezeichnet worden*). Allerdings ist es nicht selten zweifelhaft, ob die Deutung des Befundes richtig ist, da erhebliche Bedenken auch gegen manche neuere Beobachtungen**) zu erheben oder wirklich erhoben sind. Indess wird man doch eine gewisse Zahl von Fällen als sicher zulassen müssen***). Rechne ich dazu meine eigenen Beobachtungen, so lässt sich im Allgemeinen sagen, dass in der Mehrzahl die Geschwülste entweder ganz peripherisch gelegen sind, oder doch wenigstens dicht unter der Oberfläche sich befinden, an Stellen also, wohin gerade trau-

Fig. 174.



Fig. 174. Gummiknoten der Grosshirn-Rinde. Unmittelbar an der Oberfläche zweier benachbarter Windungen finden sich härtere Stellen, welche zugleich eine Vergrösserung der Windungen mit leichter Hervorragung hervorgebracht haben. Die eine derselben *a* ist von aussen dargestellt; inmitten eines sehr gefässreichen (rothen) Gewebes sieht man mehrere, zum Theil zusammenfliessende, gegen ihren Umfang wenig scharf umgrenzte helle (frisch weisslichgelbe) Flecke. Ein anderer Gyrus ist auf dem Durchschnitt dargestellt; hier sieht man die trockene, gelbe Masse *b* in viel grösserer Ausdehnung, jedoch ebenfalls nach aussen hin mehr verwaschen; ringsumher stark vascularisirtes, graurothes, nach aussen hin dunkelrothes Gewebe. Bei *c* ist der erste Anfang der käsigen Metamorphose dargestellt. Präparat No. 212 vom Jahre 1863. Natürliche Grösse.

*) Lallemand l. c. p. 21, 38 giebt verschiedene solche Fälle.

**) Bedel l. c. p. 14. Lebert. Traité d'anat. path. T. II. p. 127. Pl. CII. fig. 12—18. Gros et Lancereaux l. c. p. 246, 255.

***) Dittrich. Prager Vierteljahrsschrift. 1845. Bd. IV. S. 97. Ricord Clin. iconogr. Explic. de la Pl. XXX. p. 2. Gildemeester en Hoyack a. a. O. Bl. 25. Ludger Lallemand. Union méd. 1853. p. 441. E. Wagner. Archiv der Heilkunde. 1863. S. 167. Tüngel. Klinische Mitth. Hamburg. 1863. S. 100. C. Westphal. Zeitschrift für Psychiatrie. Bd. XX. S. 498. Engelsted a. a. O. S. 131, 143. Schott. Mayr's Zeitschrift für Kinderheilkunde. IV. 4. (bei Zeissl a. a. O. S. 334).

Digitized by Google

matische Einwirkungen am leichtesten wirken. Für letztere spricht auch der Umstand, dass Knochenaffectionen nicht selten zugleich vorhanden sind. Wie bei den Contusionen, ist überwiegend das Grosshirn befallen, und selbst in den Fällen, wo im Innern des Gehirns Gummositäten vorkommen, finden sie sich gleichfalls vorwiegend am Grosshirn, theils in der Substanz der Hemisphären, theils an den grossen Ganglien, besonders dem Sehhügel (S. 440, Anm.). Nächstdem sind besonders die Varolsbrücke und die Pedunculi cerebri et cerebelli ausgesetzt. Ueberall hier können die Knoten eine ziemlich beträchtliche Grösse erreichen, jedoch pflegen sie nicht so umfangreich zu werden, wie die arachnoidealen. Häufig ist nur ein einziger vorhanden, nicht ganz selten jedoch finden sich gleichzeitig mehrere.

Die Unterscheidung dieser Knoten ist keineswegs leicht, und es wird sich wohl manchmal ereignen, dass die Gummata für andere Geschwülste genommen werden und umgekehrt. Ich will daher zunächst bemerken, dass, abgesehen von den durch Obstruction der Gefässe bedingten Entzündungen, einfache circumscripte geschwulstartige Entzündungsheerde in allen möglichen Formen (zellige, gelbe und rothe Erweichung, Abscess, Induration und Sklerose) im Laufe der Syphilis vorkommen, theils in Folge fortgeleiteter Prozesse von den Knochen, namentlich von cariösen, theils vielleicht als unmittelbare Wirkung einer einfachen Encephalitis*). Letztere, die schon von Duchek**) angenommen ist, dürfte ein ziemlich grosses Gebiet haben, obwohl es vielleicht schwer sein wird, sie sicher abzugrenzen.

Sieht man von der einfachen lobulären Encephalitis ab, so ist es namentlich das Gliom, das Sarkom, das Carcinom und der Tuberkel, welche leicht zu Verwechselung Veranlassung geben, zumal da alle diese Geschwülste gewisse fettige Metamorphosen eingehen können, durch welche opake, gelbe, selbst käsige Stellen geschaffen werden, die dem gummösen Zustande ähnlich sind. Selbst hämorrhagische Stellen solcher Geschwülste, welche sich entfärben, können einen gummösen Anschein annehmen. Es ist daher überaus nöthig, sich genau vorzusehen, zumal da die Hirn-Gummata manche Eigenthümlichkeiten darbieten, welche sich an

*) Virchow. Archiv. Bd. XV. S. 295—298.
**) Duchek. Prager Vierteljahrsschrift. 1853. Bd. XXXVII. S. 6.

Digitized by Google

anderen Orten nicht finden und welche eben den Einfluss des Muttergewebes auf die daraus hervorgegangene Gewächsmasse anzeigen. Aber derselbe Einfluss macht sich auch auf die anderen genannten Geschwülste geltend und nähert sie den Gummata.

Die syphilitische Hirngeschwulst steht ungefähr in der Mitte zwischen den markigen Gummata der Schleimhäute, den gallertigen des Periosts und den harten der Leber und des Hodens. Man findet nehmlich in der Regel im Umfange eine weiche, durchscheinende, manchmal gallertartige Masse, die vielfach an das Aussehen von Sarkom und Gliom erinnert. Während an der Dura mater die Randschichten nicht selten aus einem äusserst derben, schwieligen und gefässarmen Bindegewebe bestehen, findet sich an der Pia mater und dem Gehirn selbst ein zarteres Granulationsgewebe von mehr grauem Aussehen, das von zahlreichen, zum Theil neugebildeten Gefässen durchzogen ist und sich sehr allmählich in die benachbarten Schichten der Pia oder des Gehirns verliert. In der Mitte dagegen finden sich käsige Stellen, und zwar so, dass oft zwei, drei, ja sechs Linien dicke Käsemassen das Centrum bilden. Von aussen erblickt man daher meist eine homogene, grau durchscheinende, weiche, rundliche oder längliche, meist höckerige Geschwulst, welche sich der Form der präexistirenden Theile im Grossen anschliesst. Schneidet man sie ein, so liegen darin entweder einzelne Heerde käsiger Substanz, oder zusammenfliessende Stellen, welche nach ihrer Vereinigung eine unregelmässige, ausgezackte oder knotige Gestalt darbieten. Diese Stellen sind ganz anämisch, gleichmässig gelbweiss oder lichtgelb, von grosser Derbheit und um so schwerer zu schneiden, als sie sich unter dem Messerdrucke leicht aus der weicheren Umgebung loslösen. Dies ist um so eher der Fall, wenn, wie es in den späteren Stadien der eigentlichen Hirngummata öfters vorkommt, die Umgebung in wirkliche Erweichung übergegangen ist.

Nicht ganz selten, und das ist wohl bei mehr chronischem Verlaufe regelmässig der Fall, erreichen jedoch die Geschwülste selbst eine grosse Derbheit und Härte. Nicht blos die benachbarten Häute (Pia mater, Ependyma) verdicken und verdichten sich, und bilden gleichsam Einkapselungsschichten, sondern auch die Hirnsubstanz selbst wird sklerotisch, und es kommt vor, dass ganze Windungen der Oberfläche oder einzelne Abschnitte derselben in eine graue oder grauweisse Schwiele übergehen, in

Digitized by Google

welcher die gelben Käsestellen ganz abgeschlossen sind. Diese Formen, welche mehr der eigentlichen Encephalitis gummosa angehören, zeichnen sich dadurch aus, dass ihre Grenze gegen das benachbarte Hirngewebe sehr wenig deutlich ist und dass sie im Innern eine mehr ungleichmässige, häufig durch Ueberreste von Hirngewebe unterbrochene Beschaffenheit zeigen. Zuweilen kommen auch grössere, mehr abgerundete Geschwülste vor, welche dieser harten Varietät der Hirngummata angehören*).

Die feinere Zusammensetzung der jüngeren und weicheren Theile erweist sich als eine überwiegend zellige, manchmal geradezu markige. Kleine, zarte Zellen, überwiegend von runder Form, mit meist einfachen, verhältnissmässig grossen, granulirten Kernen und einfachen oder mehrfachen, glänzenden, aber kleinen Kernkörperchen liegen in einer spärlichen weichen, zuweilen schwach faserigen, in der Hirnsubstanz selbst meist körnigen Intercellularsubstanz dicht gedrängt aneinander. Zertheilt man das Gewebe, so gehen zahlreiche Zellen zu Grunde und man sieht oft nur freie Kerne (Cytoblasten) vor sich. Da, wo die Erkrankung auf festere Gewebe, Dura mater, Nervenscheiden, übergreift, jedoch zuweilen auch in der Hinsubstanz, nimmt die Intercellularsubstanz eine festere, mehr fibrilläre Beschaffenheit, die Zellen eine mehr gestreckte, spindel- oder netzförmige Gestalt an. Schon innerhalb dieses Gewebes zeigen selbst die kleineren Gefässe oft eine ungewöhnlich dicke Wand und eine überaus feste und starke, ganz und gar schwielige Scheide. Gegen die käsigen Stellen hin erscheint Fettmetamorphose, jedoch fast nie in der vollkommenen

*) Ein ausgezeichnetes Präparat (No. 187 vom Jahre 1859) erhielt unsere Sammlung von Hrn. Tüngel, der den Fall in seinen klinischen Mittheilungen für das Jahr 1860 S. 32 erwähnt. Es stammt von einem Manne in den fünfziger Jahren, der an Stumpfsinn und häufigen Anfällen von Schwindel mit und ohne Bewusstlosigkeit gelitten hatte und zuletzt in einem apoplektischen Anfalle gestorben war. Letzterer war durch „capilläre Apoplexie" in der Medulla oblongata bedingt. In der Rinde des vorderen linken Hirnlappens schwielige, bis wallnussgrosse Knoten, welche ein durchscheinendes, theils graugelbes, theils grauröthliches Aeussere und einen gelbweissen, undurchsichtigen, auf der Schnittfläche etwas vorspringenden Kern besassen. Die ersteren Theile bestanden aus einer ziemlich grosszelligen, sehr reichlichen Zellenwucherung, die letzteren waren fast ganz amorph, fettig, von körnig-streifigem Aussehen unter dem Mikroskop. Ausserdem gelbe Erweichung des linken Vorderlappens, leichte hämorrhagische Pachymeningitis in der linken mittleren Schädelgrube, stärkere Adhärenz der Dura am Knochen; Schädel übrigens normal. Alte Narbe der rechten Leistengegend, Schrumpfung der linken Niere.

Digitized by Google

Weise, dass Fettkörnchenkugeln gebildet werden, sondern in der mehr unvollständigen Weise, dass die Zellen zu Grunde gehen, ohne sich zu vergrössern und nachdem erst eine geringere Zahl von Fettkörnchen frei geworden ist. Die käsige Stelle zeigt daher eine dichte, fast amorphe, hie und da streifige Grundsubstanz, mit zahlreichen Fettkörnchen durchstreut, gleichsam infiltrirt, und das Einzige, was in ihr noch deutlich hervortritt, sind die überaus dickwandigen, jedoch meist obliterirten Gefässe. Macht man mikroskopische Querschnitte und behandelt sie mit Essigsäure, so erscheinen diese Gefässe mit ihren Scheiden als helle Stellen, an welche sich nach aussen eine stärkere zellige Wucherung oder eine dichtere Fettmetamorphose strichweise anschliesst. — Zwischen diesen Stellen, und das ist sehr eigenthümlich für die Gummigeschwulst, finden sich nicht selten unversehrte Abschnitte von Hirnsubstanz, so dass stellenweise die Geschwulst aus einer Abwechselung von normalem und neugebildetem Gewebe besteht.

Von diesen Gehirngeschwülsten weiss man durch die Symptomatologie, dass sie sich in Bezug auf ihren Verlauf ähnlich verhalten wie die Periost-Knoten. Vorhandene Störungen, z. B. Lähmungserscheinungen, selbst sehr ausgeprägte, gehen zu gewissen Zeiten zurück, ja zuweilen verschwinden sie ganz; aber sie können nachher wiederkommen und endlich tödtlich endigen. Bei der Autopsie findet man dann wohl eine meningeale oder cerebrale Gummibildung um eine Reihe von Nerven herum, ja selbst über einen grossen Theil der Basis ausgedehnt. Sie ist namentlich nicht selten am Pons und umfasst die Wurzeln der Augenmuskel-Nerven und des Trigeminus. Durch den Druck auf diese Nerven entsteht Lähmung. Geht nachher die Resorption vor sich, dann wird der Nerv wieder frei und leitungsfähig, und die Störung scheint abgelaufen; aber sobald sich wieder neue Entwickelungen machen, so treten auch neue Erscheinungen in vermehrtem Grade hervor. Die Sache scheint mir so vor sich zu gehen, dass erst Wucherung sich einstellt, dann fettige Metamorphose und Resorption, endlich Verkleinerung dieser Geschwülste, dass aber bei Einwirkung neuer Schädlichkeiten oder bei nicht vollständiger Resorption der Process sich wieder steigert und dann schnell um sich greift. Eigentliche Ulceration, Erweichung und dergleichen Ausgänge kommen an diesen Knoten selbst wohl nicht vor; wir haben fast nur die ausgemachte käsige Metamorphose. Wo sich

Digitized by Google

Erweichung oder Abscedirung findet, da liegt sie im Umfange der Gummiknoten oder sie ist ganz getrennt davon.

Die anatomische Diagnose der Hirngummata bietet unter Umständen die allergrössten Schwierigkeiten. Nicht wenige Fälle mögen wohl unter der Benennung von Tuberkeln abgehandelt sein, denn in der That hat der grosse Hirntuberkel mit denjenigen Gummositäten, welche die käsige Metamorphose eingegangen sind, eine auffallende Aehnlichkeit. Meiner Erfahrung nach kommt es bei der Unterscheidung hauptsächlich auf folgende Umstände an: Der grosse, namentlich der solitäre Hirntuberkel stellt in der Regel eine mehr oder weniger abgerundete, fast durch seine ganze Dicke käsige, bei einer gewissen Grösse im Centrum oft erweichte, übrigens aber sehr gleichmässige Geschwulst dar. Die Gummigeschwulst dagegen ist in der Regel nicht rund, sondern sie schliesst sich entweder der Form des Muttertheils (Hirnwindung, Pia-Ausbreitung) an, oder sie setzt sich aus einer Reihe einzelner, wenn auch confluirender Heerde zusammen, zwischen denen leicht Hirnsubstanz stehen bleibt, und sie ist daher sehr gewöhnlich unregelmässig, knotig, höckerig, diffus. Sie ist ferner in der grossen Mehrzahl der Fälle nur zu einem kleinen Theil wirklich käsig; ihre Hauptmasse besteht entweder aus einem dichten, schwieligen Bindegewebe, welches sich durch wohl ausgebildete Spindel- oder Netzzellen auszeichnet, oder aus weichem, gefässreichem Granulationsgewebe, welches seinerseits gewisse Lappen oder Höcker bildet, die jeder für sich in die käsige Metamorphose übergehen. Erweichungen im Centrum habe ich nie gesehen. Dagegen fehlen wieder die bei Syphilis so häufigen Erweichungen der Hirnsubstanz bei der Tuberkulose. Was die feinere Zusammensetzung angeht, so ist freilich nicht zu leugnen, dass vielleicht nirgends die Uebereinstimmung der Gummata und der wahren Tuberkel so gross ist, wie am Gehirn. Auch die jungen Stellen des Tuberkels sind aus feinzelligem Gewebe aufgebaut, und der Hauptunterschied liegt vielleicht nur in einer grösseren Kleinheit der Kerne der Tuberkelzellen. Wie wir später sehen werden, so ist die Anordnung dieser Zellen in miliaren Knoten von grösserer Bedeutung. Hier genügt es, daran zu erinnern, dass diese jungen Schichten bei dem Hirntuberkel so schwach entwickelt sind, dass die meisten Beobachter sie geradezu übersehen haben, während sie

Digitized by Google

bei dem Hirngummi oft so mächtig sind, dass das käsige Centrum darüber leicht übersehen werden kann.

Die zweite Schwierigkeit der Diagnose erhebt sich bei der Vergleichung der Gliome und Sarkome, insbesondere der Gliosarkome. Ich habe schon früher*) darauf hingewiesen, und ich muss hier hinzufügen, dass einzelne Fälle mir vorgekommen sind, in welchen ich mir nicht getraut habe, eine Unterscheidung zu machen. Dies gilt namentlich von Gliomen und Gliosarkomen mit ausgedehnter Fettmetamorphose. Allerdings ist in der Regel diese Metamorphose in Gliomen und Gliosarkomen eine vollständige, insofern sie zur Bildung wohl charakterisirter, grosser Körnchenkugeln und Körnchenzellen führt, die in einer etwas loseren Substanz liegen und sich daher leichter isoliren lassen. Auch greift diese Fettmetamorphose gewöhnlich auf die Gefässwandungen über, was bei den Gummositäten, wenigstens an den kleineren Gefässen, nicht der Fall zu sein pflegt. Indess kommen doch auch trocknere, mehr käseartige Stellen in gliösen Geschwülsten vor, welche den gummösen sehr nahe stehen. Freilich zeigt dann die Peripherie in der Regel grössere Zellen von abweichendem Bau und höherer Entwickelung, jedoch giebt es auch Formen mit kleinen, mehr runden Zellen. Genug, die Schwierigkeit ist so gross, dass ich, zumal in Rücksicht auf die zuweilen so zweifelhafte Anamnese, die Frage nicht zu verneinen wage, ob nicht auch syphilitische Gliome, wie syphilitische Osteome oder Lymphome als einfach hyperplastische Bildungen vorkommen. Für syphilitisch möchte ich selbst bei mangelnder Anamnese vor der Hand jene Fälle nehmen, wo die käsige Masse eine fast ganz amorphe, aber zugleich dichte und nur mässig fettreiche Beschaffenheit darbietet**).

---

*) Man vergleiche insbesondere die Fälle in den Anmerkungen auf S. 141 und S. 381, sowie S. 261.

**) Beispiel: Ein 18jähriger Fabrikarbeiter, über dessen Antecedentien nichts vorliegt, kommt am 12. Mai 1864 in die Charité. Er berichtet, dass er anfallsweise an sehr heftigen Kopfschmerzen leide. In letzterer Zeit haben ihm die Füsse den Dienst versagt, so dass er beim Gehen auf der Strasse öfters zusammensank; auch sei er einmal im Zimmer vom Stuhl gefallen, ohne zu wissen, was mit ihm vorgegangen. Sein Gang war unsicher und schwankend, seine Hände zitterten beim Ausstrecken, der Puls machte 48 bis 58 Schläge in der Minute. Nachts träumte er lebhaft, und einmal stand er auf und such' 'ch gewissen Personen, die früher um ihn waren. Am 21. plötzlich 'nes apoplektischen Anfalles, stertoröses Athmen, cyanotische Tod. — Bei der Autopsie findet sich die Dura

Die syphilitischen Erkrankungen des Rückenmarkes sind noch am allerschlechtesten erforscht. Selbst gummöse Bildungen sind nur in einzelnen Fällen von den Häuten*) und vom Rückenmark selbst**) bekannt. Das ganze, wahrscheinlich ziemlich grosse Gebiet der einfach irritativen Prozesse dagegen wartet noch der genaueren Aufklärung, und wenn es auch nicht bezweifelt werden kann, dass manche Fälle von Tabes dorsualis, namentlich von grauer Atrophie (S. 438) syphilitisch sind, so ist doch die Beobachtung erst im Anfange.

Aehnlich verhält es sich mit den Nerven. Was wir über ihre Zustände wissen, bezieht sich fast Alles auf die Cerebralnerven und zwar auf ihren centralen Abschnitt. Das gewöhnlichste Phänomen ist das Uebergreifen meningealer Gummositäten auf die Nerven und ihre mehr selbständige Fortentwickelung an den letzteren zu einer Art von Nervengeschwulst (Neurom). Auch die mehrfach citirten Fälle von Dixon***) beziehen sich auf solche Formen. Am häufigsten sind die Nerven im Umfange der Sella turcica, insbesondere der Oculomotorius, der Abducens, Trochlearis, Trigeminus, Opticus und Olfactorius betheiligt. Einen möglicherweise analogen Fall aus der Cruralgegend berichtet Zambaco †). — Eine andere Reihe von Fällen betrifft die einfach irritativen Zustände der Nerven, welche gemeinhin als chronische Entzündungen des Neurilems und Perineuriums auftreten, gewöhnlich aber auch mit analogen Prozessen der Pia und Dura mater zusammenhängen.

Bestimmtere Kenntnisse haben wir über die syphilitischen

---

mässig blutreich; der rechte Mittellappen des Gehirns angeschwollen, wie gallertig, und dicht unter der Oberfläche eine 5 Cent. im Durchmesser haltende, 3,5 Cent. tief in die Substanz greifende, länglich-rundliche Geschwulst von mehr gelblicher, trockener Beschaffenheit. Ringsumher stärkere Gefässentwickelung und weicher Zustand des Hirns. Die Pia ist an der Stelle adhärent und mit einem Gefässe setzt sich ein Strang der gelben Masse zur Dura fort. Das Mikroskop zeigt eine häufige Unterbrechung der Geschwulstmasse durch Streifen normalen Gewebes; die Geschwulst selbst besteht fast durchgehends aus dichtem, fast ganz amorphem Gewebe mit wenig feinen Fettkörnchen, aber überall durchzogen von relativ grossen, sehr dickwandigen, zum Theil noch blutführenden, zum Theil obliterirten Gefässen. In ihrer Umgebung hie und da zellige Wucherung und Fettmetamorphose (Präparat No. 130 vom Jahre 1864).

*) Wilks. Guy's Hosp. Rep. Ser. III. Vol. IX. p. 50.

**) E. Wagner. Archiv der Heilkunde. 1863. S. 169.

***) Dixon. Med. Times and Gaz. 1858. Oct. No. 434.

†) Zambaco l. c. p. 150.

Digitized by Google

Affectionen desjenigen Organs, welches dem Centralnervenapparat am nächsten steht, aber zugleich der directen Beobachtung die besten Angriffspunkte bietet, ich meine, des Auges*). Ich beschränke mich jedoch hier darauf, nur die mehr geschwulstartigen Formen im Innern des Auges zu erwähnen, da das ganze Gebiet zu ausgedehnt ist, um es hier heranzuziehen**). Am längsten kennt man gewisse Auswüchse der Iris, welche häufig unter dem Namen der Condylome bezeichnet worden sind. Schon aus dem klinischen Verlaufe hatte ich gefolgert***), dass es sich hier um weiche Gummata, also um eine Iritis gummosa handeln müsse. Alfred Gräfe und Colberg †) haben den unmittelbaren Nachweis an einem schnell gewachsenen, linsengrossen Knoten geliefert. — Nächst der Iris ist es die ihr unmittelbar zugehörige Choroides, in welcher, ganz nach Analogie der arachnoidealen Tumoren, gummöse Gewächse, freilich von sehr viel geringerem Umfange, vorkommen. Sie bilden meist zahlreiche, theils einzeln, theils gruppirt stehende, meist weissliche Knötchen, die, wenn sie zur Resorption gelangen, atrophische oder narbige Stellen zurücklassen††). Allein diese Form ist bis jetzt im Einzelnen noch wenig genau untersucht, da die Ophthalmologen mehr die diffusen, einfachen Choroiditisformen verfolgt haben, welche zugleich mit Trübungen des Glaskörpers, Ablösung und Erkrankung der Retina verbunden zu sein pflegen†††). — Nächst den arachnoidealen Schichten sind es die nervösen Gebilde des Auges, welche der Syphilis ausgesetzt sind. An der Retina ist meines Wissens die gummöse Form in deutlicher Weise überhaupt noch nicht beschrieben worden, nur Zambaco*†) erwähnt kleine hirse-

*) Jonathan Hutchinson. A clinical memoir on certain diseases of the eye and ear, consequent on inherited syphilis. London. 1863.

**) Einen Fall von cutanem Gummiknoten des Augenlides beschreibt Wedl (Atlas der pathol. Histologie des Auges. Leipzig. 1861. Lief. IV. Adnexa oculi. III. fig. 25—26). Gummata der Orbita bei Demarquay, Tumeurs de l'orbite, p. 498.

***) Virchow. Archiv. Bd. XV. S. 305.

†) Alfr. Gräfe u. Colberg. Archiv für Ophthalmologie. Bd. VIII. 1. S. 288.

††) R. Liebreich. Atlas der Ophthalmoskopie. Berlin. 1863. S. 10. Taf. IV. Fig. 2. Hutchinson. Diseases of the eye and ear. p. 130, 136.

†††) Stellwag v. Carion. Ophthalmologie. Erlangen. 1855. Bd. II. 1. S. 113. Hutchinson and Jackson. Med. Times and Gaz. 1861. Vol. II. p. 270, 402, 433. 1862. Vol. I. p. 506. Gros et Lancereaux l. c. p. 292.

*†) Zambaco. Des aff. nerv. syphil. p. 370.

Digitized by Google

kornförmige Knötchen; die meisten Beschreibungen*) beziehen sich auf mehr diffuse Veränderungen, welche im acuten Stadium mit Hämorrhagie und Trübung, im chronischen mit Atrophie**) verlaufen.

Noch viel schlechter steht es mit unseren Kenntnissen von den syphilitischen Erkrankungen des Ohrs. Hutchinson***) hat es wahrscheinlich gemacht, dass manche Fälle von Taubheit auf syphilitische Veränderungen der Gehörnerven oder des inneren Ohres zu beziehen sind; aber es fehlt der genauere Nachweis. Nun kann nicht bezweifelt werden, dass zuweilen Gummigeschwülste der Hirn- oder Schädelbasis auch den Acusticus treffen; andererseits habe ich gezeigt, dass Eiterung in der Paukenhöhle und Strikturen der Tuba Eustachii vorkommen†); es ist endlich seit längerer Zeit anerkannt, dass es eine syphilitische Caries des Felsenbeins giebt, aber weiter reicht unser Wissen nicht. —

Es erübrigt jetzt noch ein wichtiges inneres Organ, die Lunge. Die Schriftsteller des 17. und 18. Jahrhunderts sprechen sehr viel von Asthma und Phthisis a lue venerea, namentlich wissen die besten Autoren (Fr. Hoffmann, Astruc, Max. Stoll) von Heilungen der Lungenschwindsucht durch antisyphilitische Behandlung zu erzählen. Morton freilich beschränkte sich darauf, einen Einfluss der Lues auf Erweckung einer schon prädisponirten und auf beschleunigten Verlauf einer bestehenden Phthise zuzulassen, allein Portal††) trug gar kein Bedenken, die venerische Lungensucht zu einer unabhängigen Species zu erheben. Dabei darf man aber nicht übersehen, dass der Tripper stets als eine venerische Krankheit bezeichnet und gerade seiner Unterdrückung ein hervorragender Antheil an dem Entstehen der Lungensucht zugeschrieben wurde. Indess fehlten

*) Stellwag a. a. O. Bd. II. 2. S. 596. v. Gräfe. Deutsche Klinik. 1858. No. 21. Liebreich a. a. O. S. 27 Taf. X Fig. 1—2. Hutchinson and Jackson l. c. 1861. Vol. II. p. 269, 403, 433. C. Schweigger. Vorlesungen über den Gebrauch des Augenspiegels. Berlin. 1864. S. 109. Gros et Lancereaux l. c. p. 293.

**) Hutchinson. Diseases of the eye and ear. p. 161. Med. Times and Gaz. 1861. Vol. II. p. 502.

***) Hutchinson. Med. Times and Gaz. 1861. Vol. II. p. 530. Diseases of the eye and ear. p. 174.

†) Virchow. Archiv. Bd. XV. S. 313. Vergl. Lagneau l. c. p. 300.

††) Ant. Portal. Beobachtungen über die Natur und Behandlung der Lungenschwindsucht. Aus dem Französ. von Mühry. Hannover. 1799. Bd. I. S. 262.

Digitized by Google

auch die Gegner nicht. Girtanner, Bayle und vor allen Laennec erklärten sich gegen eine solche Auffassung, und namentlich die Arbeiten des letzteren stellten für lange Zeit die Meinung von der Alleingültigkeit der tuberkulösen Phthise fest. Die Lehre von den Tripperskropheln und Trippertuberkeln wurde noch zuweilen aufgenommen, namentlich nach dem Vorgange von Ritter und Autenrieth von der naturhistorischen Schule in Deutschland*), aber auch sie erlosch endlich.

Nun konnte es freilich nicht zweifelhaft bleiben, dass es syphilitische Affectionen der grösseren Luftwege, namentlich eine Phthisis laryngea a lue venerea gebe (S. 413), aber man trug lange Bedenken, eine analoge Form der Phthisis pulmonalis zuzulassen. Die zustimmenden Angaben von Graves und Stokes, von Lagneau und Yvaren übten wenig Einfluss, da ihnen der anatomische Nachweis fehlte. Selbst der erste correktere Versuch von Depaul**), gewisse bis dahin als tuberkulös betrachtete Veränderungen der Lunge bei congenitaler Syphilis der letzteren zuzuweisen, war nicht entscheidend, da er in den Knoten Eiter nachwies und es sich demnach entweder um eine Form der Pneumonie oder um Bronchiektasien, aber nicht um eine specifische Erkrankung zu handeln schien.

Seit jener Zeit ist jedoch eine gewisse Zahl von Gummiknoten in der Lunge beschrieben worden***). Obwohl manche dieser Beschreibungen zu grossen Bedenken Anlass geben, so bin ich doch weit entfernt davon, sie sämmtlich zu bezweifeln. Nach meinen Erfahrungen möchte ich nur zu grosser Vorsicht im Urtheil auffordern. Käsige, gelbe und gelbweisse, insbesondere abgekapselte Knoten sind in der Lunge überaus häufig, und sie kommen in allen Consistenzgraden vor, ohne dass ein Grund vorliegt,

*) Schönlein's Allgemeine u. specielle Pathologie u. Therapie. 1837. Bd. IV. S. 209. Gietl. Gräfe und Walther Journal. Bd. XXIII S. 443.

**) Depaul. Gaz. des hôp. 1851. Mai. No. 50—51. Er datirt seine ersten Beschreibungen bis 1837 zurück.

***) Ricord. Clinique iconogr. Pl. 28 et 28 bis. Lebert. Traité d'anat. path. T. I. Pl. XCII. fig. 3—4. v. Rosen a. a. O. S. 246. Howitz a. a. O. S. 608. C. Hecker. Mein Archiv. Bd. XVII. S. 192. Wilks. Guy's Hosp. Rep. Ser. III. Vol. IX. p. 34. Pl. III. fig. 2. E. Wagner. Archiv der Heilkunde. 1863. S. 357. Cornil. Bullet. de la Soc. anat. 1861. p. 440. Martineau et Cornil. Ebendas. 1862. p. 486. A. Förster. Würzb. med. Zeitschr. 1863. Bd. IV. S. 4. Köbner. Klinische und experimentelle Mitth. aus der Dermatologie und Syphilidologie. S. 117. v. Bärensprung. Hereditäre Syphilis. S. 103—108. Taf. VII.

Digitized by Google

sie deshalb oder wegen ihrer Grösse für syphilitisch zu halten. Die blosse Coincidenz mit anderen syphilitischen Produkten*) kann hier nicht entscheiden, denn warum sollte nicht ein Syphilitischer Lungentuberkulose**) oder käsige Pneumonie bekommen? und warum sollte nicht ein Phthisiker syphilitisch werden? Um einen bestimmten Knoten für gummös zu halten, dazu gehört meiner Meinung nach ausser der Anamnese und der Coincidenz anderer analoger Produkte vor Allem der Nachweis einer bindegewebigen Matrix. Das Produkt darf nicht frei in Alveolen, Bronchien oder Bronchiektasien liegen, es darf also nicht katarrhalischen Ursprunges sein.

Wahrhaft gummöse Gewächse lassen sich allerdings mit grosser Wahrscheinlichkeit in den Lungen Erwachsener nachweisen. Es giebt mancherlei, theils mehr fibröse, weisse oder gefärbte, namentlich schwarze, theils mehr käsige, trockene, meist weisse oder gelbweisse, zuweilen mit schwarzen Punkten durchsetzte Knoten, welche in hohem Grade verdächtig sind, aber die Peribronchitis und die chronische Pneumonie bringen auch da, wo keine Syphilis nachweisbar vorausgegangen ist, so ähnliche Bildungen hervor, dass ich jene Knoten als specifische, als eigentlich gummöse nicht mit voller Sicherheit bezeichnen kann. Denn selbst die grossknotige, sehr harte Form, welche man zuweilen bei constitutioneller Syphilis antrifft, findet sich ohne alle Zeichen der letzteren, insbesondere bei Steinmetzen und ähnlichen Handwerkern***). Das in England sogenannte Grinder's Asthma bringt gewöhnlich eine solche Erkrankung mit sich.

---

*) So citirt Wagner (a. a O. S. 357) einen älteren Fall von mir (Gesamm. Abhandlungen S. 595) als ein Beispiel für das Syphilom der Lungen Neugeborener. Nach dem in meiner Mittheilung genauer geschilderten Befunde der Bronchialschleimhaut halte ich noch heute die Lungenaffection für tuberkulös.

**) v. Rosen (Behrend's Syphilidologie. 1860. III. S. 35) giebt einige Fälle von frühzeitiger Tuberkulose bei Kindern mit angeborener Syphilis.

***) Ein ausgezeichnetes Präparat dieser Art besitzt unsere Sammlung unter No. 66 vom Jahre 1861. Dasselbe stammt von einem 35jährigen Schleifer, der seit 2 Jahren an Husten, Durchfällen und Nachtschweissen gelitten hatte und nach einer Pleuritis (1860) reichlichen Auswurf, zum Theil blutigen, bekommen hatte. Dabei grosse Dyspnoe, zum Theil Orthopnoe mit Cyanose, schliesslich Hydrops. Die Autopsie zeigte ein paar Narben an der Corona glandis und eine alte Epididymitis mit käsiger Einsprengung und Synechie, dagegen weder Geschwüre, noch Knoten im Darm. Hier hat man also zwischen Tuberkulose, Syphilis und Schleifer-Pneumonie zu wählen.

Digitized by Google

Meiner Erfahrung nach betrachte ich als aller Wahrscheinlichkeit nach specifische Formen folgende: Am gewöhnlichsten ist eine multiple chronische indurative Pleuropneumonie oder Bronchopneumonie, die entweder an der Oberfläche des Organs, an und dicht unter der Pleura, oder im Umfange der mittleren und kleineren Bronchien sehr derbe, schwielige Heerde erzeugt, welche an der Oberfläche der Lunge häufig den narbenartigen, im Innern des Organs mehr den knotigen oder geradezu knolligen Charakter haben. Sie fühlen sich hart an, schneiden sich schwer, und bestehen aus sehr dichtem, zuweilen geradezu sklerotischem Bindegewebe, das an sich ganz weiss ist, aber durch Aufnahme von kohligem Pigment häufig ein gefleckte, bläuliches, graues oder fast rein schwarzes Aussehen annimmt. Solche Stellen werden bis über wallnussgross, und wenn ihrer viele nahe bei einander liegen, so kann dadurch ein grosser Theil der Lunge unwegsam und der Kranke asthmatisch werden. Nicht selten bemerkt man in diesen Knoten gelbliche, jedoch kaum käsige Stellen, und das Mikroskop zeigt hier eine unvollständige Fettmetamorphose, sei es des Bindegewebes selbst, sei es der aus ihm hervorgegangenen Wucherungszellen, so dass allerdings mit Gummositäten des Periostes und der Leber eine grosse Aehnlichkeit entsteht. Sehr wahrscheinlich kann später eine Resorption des Fettes und damit eine partielle Rückbildung eintreten. Ich muss aber bemerken, dass ich specifische Unterschiede von der chronischen Pneumonie der Schleifer nicht anzugeben vermag.

Der andere Fall stellt sich mehr als lobuläre käsige Pneumonie dar, und da die Heerde erweichen und ulceriren können, so knüpft sich hier am nächsten die Frage von der syphilitischen Phthise an. Es handelt sich dabei um gelbe oder gelbweisse, auf dem Durchschnitt sehr dichte und fast ganz homogene Knoten, die gleichfalls bis wallnussgross und darüber werden können, und die sehr oft unmittelbar um Bronchien mittlerer Grösse herumliegen. Sie unterscheiden sich durch ihre derbe, gleichmässige Beschaffenheit schon vom blossen Auge von manchen anderen käsigen Knoten; am meisten aber mikroskopisch, wo man gleichfalls als erstes Glied der Entwickelung eine fibröse Induration constatirt, aus welcher die zellige Wucherung hervorwächst, die nachher in käsige Metamorphose übergeht.

Digitized by Google

Gegen die Ränder hin kann man die Wucherung häufig in das interlobuläre Bindegewebe und das Gerüst der Alveolen verfolgen. Im Ganzen unterscheidet sich diese Form von der ersteren also durch die stärkere Proliferation. Aber man darf nicht übersehen, dass etwas ganz Aehnliches auch bei der Tuberkulose vorkommt, und meiner Meinung nach wird es noch eines sehr genauen Studiums bedürfen, um die Grenzen zwischen der Tuberkulose und den käsigen Gummositäten festzustellen. In einem Falle von constitutioneller Syphilis*) fand ich neben solchen Knoten

*) Präparat No. 12 vom Jahre 1862. Dasselbe stammt von einer am 12. August 1862 gestorbenen 28jährigen Person, die nach Ausweis der Charité-Journale zuerst 1852 wegen Blennorrhagie und spitzer Condylome in die Anstalt aufgenommen wurde und seitdem noch 7mal auf der Abtheilung für Syphilitische war. Im Jahre 1853 wurde sie mit Geschwüren am After aufgenommen, die als Mariscae exulceratae angesehen wurden und unter einer einfachen Behandlung heilten. Im Jahre 1854 brach ein Exanthem aus, das als papulös bezeichnet wird; zugleich wird ein Ulcus papulosum und eine Angina notirt. Jetzt wird eine leichte Schmierkur (4 Drachmen graue Salbe) veranstaltet und die Heilung erfolgt schnell. Ende 1854 noch einmal ein Geschwür an der hinteren Commissur, das bei Lapis-Behandlung heilt. Mitte 1855 ist sie wieder mit einem papulösen Exanthem an Ober- und Unterschenkeln da, welches unter einer Jodbehandlung beseitigt wird. Im Sommer 1858 wird sie wegen einer mit Auftreibung und Aufbruch verbundenen Erkrankung des linken Kniegelenks in Bethanien behandelt und mit Ankylose geheilt. Anfang 1859 heftige nächtliche Knochenschmerzen, Anschwellung beider Tibiae; sie kommt am 22. März wieder in die Charité (Abth. des Hrn. von Bärensprung), die sie bis zu ihrem Tode nicht wieder verlässt. Dec. Sarsap. cum Senna und Jodkali kommen anhaltend in Anwendung. Trotzdem bildet sich im Juli eine harte Geschwulst im Unterhautgewebe des linken Oberschenkels, die endlich, gleichzeitig mit den Gummositäten der linken Tibia aufbrach und reichlichen Eiter mit nekrotischen Fetzen entleerte. Im März 1860 exfoliirte sich ein Stück der Tibia. Seitdem Verfall der Kräfte, Erbrechen und Durchfälle, wässerige und blutige Stühle mit Tenesmus. Man findet Ulceration und Striktur des Mastdarms. Unter heftigen Knochenschmerzen Anschwellungen an Stirn- und Nasenbeinen, den Radien und den Claviculae. Schwefelbäder und Jodkali brachten Besserung. Allein im Juli 1861 Ozaena mit Einsinken der Nasenbeine, stärkere Gummositäten der Tubera frontalia mit Oedem des Gesichts, später vage Schmerzen in den Armen und dem Rücken, sowie im Gebiet des Trigeminus. Das Allgemeinbefinden verschlechtert sich trotz roborirender Diät und Jodkali. Im Mai 1862 stärkere Anschwellungen des Os frontis, zygomat. etc., Zunahme der Schmerzen, hektisches Fieber. Am 4. Juni 1862 wurden Mercurialeinreibungen zu 1 Skrupel täglich begonnen. Anfangs schien der Erfolg günstig, aber bald nahm der Verfall der Kräfte wieder zu und der Tod erfolgte nach langer Agonie am 12. August. Die Sektion ergab gummöse Knoten an den Tibiae, dem Stirn- und Scheitelbein u. s. w. mit tiefen Defekten des Knochens, Mangel der Nasenbeine, des knorpeligen, theilweise des knöchernen Septums und der mittleren Muscheln, ausgedehnte Narben im Rachen und weichen Gaumen. Starke hämorrhagische Pachymeningitis interna mit innerer Hyperostose der Knochen. Leichte Narbe am Introitus vaginae, alte Perimetritis. Ausgedehnte Ulceration des ganzen Rectums, zum Theil mit Narben, die bis in die Muscularis greifen, zum Theil

Digitized by Google

zugleich eine knotige Pleuritis mit hämorrhagisch-fibrinösem Exsudat, die ich sonst ganz bestimmt für tuberkulös angesehen hätte. Die Pleura costalis war ganz dicht mit rundlichen kleinen (miliaren) und platten grösseren Knoten besetzt, die sich durch ihre ungewöhnlich gelbliche Farbe und etwas weichere Consistenz auszeichneten; zugleich sass ein grosser Theil von ihnen unmittelbar im Umfange einer ausgedehnten, narbenartigen Verdickungsplatte mit strahligen Rändern. Die Lungenknoten waren erbsen- bis wallnussgross, und die meisten von ihnen umschlossen entweder eine ulceröse Höhle, oder es hatte sich hinter ihnen eine bronchiektatische Höhle gebildet.

Ich würde kaum wagen, diesen Fall als einen syphilitischen zu deuten, wenn ich nicht, wie Andere*), bei Neugebornen in einigen wenigen Fällen ganz ähnliche Knoten gesehen hätte, deren Zusammenhang mit congenitaler Syphilis sich nicht wohl bezweifeln liess. Es waren dies entweder peripherisch, dicht an der Pleura, oder central, um die Bronchien gelegene Knoten meist bis zu Erbsen-, zuweilen gleichfalls bis zu Wallnussgrösse. Die kleineren von ihnen zeigten in einem röthlichen, mässig gefässreichen Bindegewebslager einen weicheren, grauen oder gelblichen Kern, gebildet aus jungem Granulationsgewebe, hie und da mit fettigem Zerfall und leicht käsigem, jedoch nicht ganz trockenem Aussehen. Die grösseren bestanden aus fester, käsiger Substanz von sehr homogener Beschaffenheit; die grössten hatten eine käsige Randschicht und einen weichen, krümligen, gleichfalls käsigen Inhalt**). Anamnese und Coincidenz unterstützten die Annahme eines syphilitischen Leidens; andererseits

---

mit frischer Diphtheria. Zahlreiche kleine Narben der Nierenrinde und trübe Schwellung der Harnkanälchen. Im Jejunum drei stark narbige Stellen, denen entsprechend die Serosa mit kleinen, weissen Knötchen besetzt ist; im Ileum zwei kleine Geschwüre ohne käsige Beimengung. Der Befund der Respirationsorgane ist im Text angegeben.

*) Nach den Aufzeichnungen von v. Bärensprung (Hereditäre Syphilis. S. 111) würde sich eine derartige Lungenaffection mehr oder weniger ausschliesslich bei solchen Fällen von hereditärer Syphilis finden, wo die Mutter constitutionell erkrankt war, während umgekehrt bei Syphilis des Vaters die Leber und Nebennieren Prädilectionsorte wären. Die Unrichtigkeit dieser Aufstellung erhellt aus Fällen von v. Rosen (Behrend's Syphilidologie. 1861. Bd. III. S. 245) und Hecker (Klinik der Geburtskunde. Leipz. 1861. Bd. I. S. 196).

**) C. Hecker. Verhandl. der Berliner geburtshülfl. Gesellschaft. VIII. S. 124. Präparat unserer Sammlung No. 880.

Digitized by Google

sprach nichts für Tuberkulose, wie ich denn überhaupt Depaul zustimmen muss, dass wahrscheinlich alle als congenitale Lungentuberkulose beschriebenen Fälle unrichtig gedeutet sind. Ich habe nie einen sicheren Fall von congenitalen Tuberkeln überhaupt gesehen.

Aber gewiss giebt es auch einfach irritative Lungenaffectionen syphilitischen Ursprunges, die niemals gummös sind, und es scheint mir ein wesentlicher Fehler, dass die Untersuchung darüber von den meisten Autoren vernachlässigt ist. Manche dieser Zustände schliessen sich den oben erwähnten Indurationen an; ich habe sie sowohl am eigentlichen Lungenparenchym, als auch an den feinsten Bronchien und der Pleura gesehen*) und unter Hinweis auf ähnliche Beobachtungen von Dittrich und Vidal ihre Beziehung zur Syphilis hervorgehoben. Auch seitdem sind mir analoge Fälle mehrfach vorgekommen, so dass ich gewisse fibröse Formen der Pleuritis, der Pneumonie und der Peribronchitis als parallel den chronischen Formen der syphilitischen Entzündungen der Leber, Hoden u. s. w. ansehen möchte.

Sehr viel schwieriger verhält es sich mit den katarrhalischen, so häufig käsig werdenden Pneumonien und Bronchopneumonien. Wo hier die Grenze zwischen syphilitischen und nicht syphilitischen Formen zu ziehen ist und ob überhaupt eine dieser Formen geradezu syphilitisch zu nennen ist, weiss ich nicht zu sagen. Nur für zwei derselben stellt sich die Wahrscheinlichkeit sehr gross. Ich habe zuerst eine eigenthümliche weisse Hepatisation der Lungen beim todtgebornen Kinde beschrieben**), bei welcher die Alveolen sich mit ausserordentlich reichlichem, zuweilen fettgefülltem Epithel vollstopfen. F. Weber***) gab unter demselben Namen eine ganz ähnliche Darstellung. Aber erst Hecker †) fand einen Zusammenhang mit Syphilis. Noch bestimmter geschah dies durch Lorain und Robin ††), welche diesen Zustand mit dem unpassenden Namen des Epithelioms belegten und ihn in eine

*) Virchow. Archiv. Bd. XV. S. 310.
**) Archiv. 1847. Bd. I S. 146.
***) F. Weber. Beiträge zur pathol. Anatomie der Neugebornen. Kiel. 1852. Lief. II. S. 47.
†) C. Hecker. Verhandl. der Berliner geburtshülfl. Gesellschaft. 1854. VIII. S. 130.
††) Lorain et Robin. Gaz. méd. de Paris. 1855. No. 12.

Digitized by Google

unmittelbare Beziehung zum Pemphigus syphiliticus brachten. Howitz*) hat, ohne von diesen Beobachtungen etwas zu wissen, denselben Zusammenhang aufgestellt. Wagner**) stimmt damit überein, indem er den Zustand als diffuses Syphilom aufführt, und auch ich habe in zwei neueren Fällen denselben bestätigt gefunden. Alle Fälle stimmen darin überein, dass dieser Zustand den Tod des Neugebornen herbeiführt, obwohl, wie ich auch neuerlich bestätigen konnte, durch kräftiges Einblasen Luft in die Alveolen getrieben werden kann. Zugleich sind die betreffenden Kinder gewöhnlich zu früh geboren. Einmal***) sah ich neben diesem Zustande bis erbsengrosse gummöse Knoten.

An diesen congenitalen Alveolarkatarrh schliesst sich meiner Ansicht nach ein anderer, ziemlich seltener Zustand, den ich ein paar Mal bei Erwachsenen, und zwar jedes Mal bei jungen Mädchen, gesehen habe. Es ist dies ein Zustand, welcher der von mir†) beschriebenen braunen Induration angehört, welcher sich aber von der gewöhnlichen Form dadurch unterscheidet, dass kein Herzfehler, überhaupt kein nachweisbares Circulationshinderniss ausserhalb der Lunge dabei ist, dass sich aber trotzdem eine grosse Masse bräunlichen Pigments in der Lunge aufhäuft, welches überwiegend in dem zelligen Inhalte der Alveolen enthalten ist. Diese letzteren sind nehmlich so reichlich mit katarrhalischen Rundzellen versehen, dass das Gewebe durch diese Anhäufung dichter anzufühlen ist und der Eintritt der Luft in die Alveolen erschwert wird. Sehr wahrscheinlich ist der Alveolarkatarrh auch zugleich die Bedingung für den gehinderten Durchgang des Blutes durch die Lunge.

Die meisten der anderen in der Literatur vorfindlichen Beobachtungen über syphilitische Lungenaffectionen, sowohl von Neugebornen und Kindern, als von Erwachsenen, beziehen sich, wie ich es nicht anders nennen kann, auf katarrhalische Bronchopneumonien von meist multipler und begrenzter Art, die bald weich und eiterig, bald trocken und käsig waren. Ob es hier jemals gelingen wird, eine scharfe anatomische Grenze zu ziehen,

*) Howitz. Behrend's Syphilidologie. 1862. Bd. III. S. 611.
**) E. Wagner a. a. O. S. 356.
***) Präparat No. 289 vom Jahre 1860.
†) Virchow. Archiv. Bd. I. S. 461.

Digitized by Google

ist mir fraglich*); nur die klinische Beobachtung könnte möglicherweise mit sehr grossem Material zu einer Entscheidung führen, die sicherlich für jetzt noch nicht gefunden ist. Denn auch Förster**), welcher bei der Bronchopneumonie syphilitischer Kinder eine starke Betheiligung des interstitiellen Gewebes fand, gesteht zu, dass er dasselbe auch bei nicht syphilitischen Kindern, wenngleich höchst selten, gefunden habe. Immerhin ist hier noch ein grosses Feld für eine zugleich klinische und anatomische Untersuchung offen. —

Es erhellt aus dieser Uebersicht der wichtigsten Localerkrankungen, dass das erschreckend grosse Gebiet der Lues, welches noch bis vor Kurzem ein so dunkles und zweifelhaftes war, trotz der immerhin noch sehr erheblichen Lücken unseres Wissens doch schon gegenwärtig in einem früher nicht geahnten Lichte vor uns liegt. Wir verdanken diesen günstigen Wechsel, der sich im Laufe von kaum zwei Decennien vollzogen hat, in erster Reihe der sorgfältigeren anatomischen Forschung. Sie ist die Leuchte, welche schnell auch die Kliniker zum Auffinden neuer Erfahrungsschätze geführt hat. Allein dieser unerwartete Fortschritt hat auch etwas Verführerisches an sich. Schon jetzt, so scheint es mir, sind manche Untersucher zu sehr geneigt, in raschem Zusammenfassen Alles der Syphilis zuzueignen, was nur irgend in einem Syphilitischen vorkommt oder was nur irgend einer sogenannten antisyphilitischen Behandlung weicht. Hier auf das Dringendste zur Vorsicht zu mahnen, halte ich um so mehr für Pflicht, als die Geschichte unserer Wissenschaft uns gerade in der Syphilidologie ein warnendes Beispiel zeigt, zu welchen Uebertreibungen der Enthusiasmus führen kann.

Ich glaube der Wissenschaft einen gewissen Dienst erwiesen zu haben, als ich die syphilitischen Localprocesse in drei grosse Reihen schied: die einfach irritativen (fluxionären, entzündlichen, hyperplastischen), die gummösen und die amyloiden, von denen die zwei ersteren der eigentlichen Syphilis, die letzte der syphilitischen Kachexie angehören. Aber noch mehr meine ich

*) Virchow. Archiv. Bd. XV. S. 312. Luzsinsky. Wiener Med. Wochenschrift. 1856. No. 11. S. 168.
**) A. Förster a. a. O. S. 4.

Digitized by Google

dadurch genützt zu haben, dass ich zugleich darthat, dass keine der beiden, im engeren Sinne der Lues angehörigen Reihen etwas der natürlichen Zusammensetzung des Körpers Fremdartiges, etwas in dem Sinne Specifisches oder Heterologes hervorbringe, dass es nur der Syphilis eigenthümlich sei. Jedes Jahr, indem es mir neues, reiches Beobachtungsmaterial zuführte, hat mich in der Ueberzeugung bestärkt, dass selbst die Gummigeschwulst, die syphilitische Massengranulation sich von der einfachen entzündlichen Granulation nicht mehr unterscheidet, als die Roseola syphilitica von irgend einer einfach fluxionären Roseola.

Für die Onkologie hat die Kenntniss der Gummigeschwulst gerade wegen des einheitlichen ätiologischen Grundes, der ihren verschiedenen Varietäten zum Grunde liegt, ein besonderes Interesse. Ohne die Kenntniss dieses einheitlichen Grundes würde man die fibröse, die markige, die gallertige, die käsige Varietät*) wohl kaum zusammengefunden haben, obwohl nun eine genauere histologische Forschung uns belehrt, dass sie im Wesen doch alle übereinstimmen, indem jede von ihnen granulirendes Gewebe mit Neigung zu fettigem Zerfall darstellt, und dass die Verschiedenheit der einzelnen Varietäten allerdings zum Theil dem Grade der Reizung, hauptsächlich aber der örtlichen Verschiedenheit des Muttergewebes zuzuschreiben ist. So erklärt es sich, dass die Gummigeschwulst bald dem Fibrom, bald dem Myxom, bald dem Gliom oder Sarkom, bald dem Tuberkel ähnlich ist, welche ja alle von ihrer Matrix Eigenschaften mitbringen, die sich lange erhalten können. Aber es erklärt sich auch, dass sie den einfach-entzündlichen Zuständen näher steht, als, mit Ausnahme des Fibroms und Glioms, irgend eine der erwähnten Geschwulstformen.

Es ist diese Erfahrung um so wichtiger, als es von Niemand bezweifelt werden darf, dass die Syphilis nicht blos infektiös von Ort zu Ort, sondern auch contagiös von Individuum zu Individuum ist, und dass dasselbe Virus innerhalb des Körpers infektiös, ausserhalb desselben contagiös ist. Allein damit hört freilich die Uebereinstimmung der Beobachter auf. Ist

*) Chassaignac (Clin. europ. 1859. No. 30. p. 234) unterscheidet drei Formen: die fleischige, die kolloide oder flüssig-gummöse und eine forme bourbillonneuse, die ungefähr meiner käsigen Varietät entspricht.

Digitized by Google

das Virus in allen Localprocessen? Kann es sich von allen zu einer specifischen Höhe gelangenden Heerden aus wiederum verbreiten? Verhält es sich also in allen Stücken analog dem Miasma der bösartigen Geschwülste?

Allerdings hat auch in diesen Dingen die öffentliche Meinung der Aerzte Fortschritte gemacht. Die Contagiosität mancher Secundärproducte ist durch das Experiment und die klinische Beobachtung sicher gestellt, und was frühere Schriftsteller unter dem Namen der Syphilis insontium beschrieben, die Syphilis, welche ohne Coitus sich überträgt, das ist gegenwärtig fast allgemein zugestanden. Aber das Experiment fehlt und die klinische Beobachtung wird unsicher, sobald es sich um die sogenannten Tertiärproducte, namentlich um die eigentliche Gummigeschwulst handelt. Nichtsdestoweniger giebt es auch hier Anhaltspunkte für das Urtheil, welche wir feststellen wollen.

Zunächst der Gesammtverlauf der Lues, der im höchsten Maasse übereinstimmt mit dem Gesammtverlauf der bösartigen Geschwülste. Das Uebel beginnt mit einem Localaffect, in der Regel mit dem indurirten Chancre. Diese Induration steht dem Mutterknoten der bösartigen Geschwulst parallel. Sie kann sich örtlich in der Fläche und in die Tiefe ausbreiten, sie kann „fressen." Es folgt die Erkrankung der Lymphdrüsen (Bubonen) und zwar der in der Richtung des Lymphstromes zunächst gelegenen, häufig unter deutlicher Entzündung der zuführenden Lymphgefässe, und auch hier finden sich wieder virulente Producte. Dann erscheinen die Erkrankungen entfernter Orte, zunächst unter leichteren, einfach irritativen, später unter schwereren, zuletzt unter gummösen Formen. In den Gummositäten wiederholt sich die Induration des Mutterknotens mit den durch die Natur des örtlichen Muttergewebes bedingten Modificationen.

Würde man nun wohl das leiseste Bedenken haben, diese Gummositäten Metastasen zu nennen, wenn es sich um irgend eine andere Geschwulstbildung handelte? Treten sie nicht unter denselben Erscheinungen auf, wie andere Metastasen? Freilich ist nicht die Lunge das regelmässig zuerst betheiligte Organ, aber haben wir nicht in der Geschichte der Sarkome Beispiele (S. 256) kennen gelernt, wo die Lunge gar nicht oder sehr unbedeutend, dagegen die Haut, die Leber, das Gehirn ganz

Digitized by Google

vorwiegend betheiligt wird? Man erinnere sich nur an den Verlauf der Melanosarkome (S. 257, 284, 286).

Man wird nicht umhin können, als Vermittler zwischen dem Localaffect und den Metastasen die Säfte, namentlich Lymphe und Blut anzuerkennen, um zwar um so mehr, als Waller, Pellizari, Lindwurm u. A. erfolgreiche Impfungen mit dem Blute angestellt haben. Freilich ist es zweifelhaft, was dem Blute beigemischt wird. Sigmund*) besteht darauf, dass nur Zellen und zwar speciell Eiterzellen die Träger der Infektion seien. Ist dies richtig, so würden die Beobachtungen von Szabadföldy**) eine besondere Bedeutung haben, insofern sie den Zellen des syphilitischen Eiters Contractilität vindiciren. Damit würde die Möglichkeit einer selbständigen Bewegung und Wanderung der inficirenden Theile gegeben sein. Indess folgert Köbner***) aus seinen Versuchen nur, dass die Eiterkörperchen sehr wirksame, aber nicht unentbehrliche Träger des Contagiums seien, und es darf nicht übersehen werden, dass die Argumentation von Sigmund sich mehr auf den nicht inficirenden, den sogenannten weichen, als auf den inficirenden, harten Chancre bezieht. Ueberdies, wie ich schon früher (Bd. I., S. 112) erwähnte, glaubt Michaelis gerade den Produkten des fettigen Zerfalls, dem Detritus der nekrobiotischen Granulation die Fähigkeit zur Contagion zuschreiben zu müssen†).

Diese wichtige Frage ist noch nicht erfahrungsgemäss erledigt. Sie wird auch nur erledigt werden können in Verbindung mit der erst neuerlich wieder von Rollet angeregten Frage von der Fähigkeit gewisser Tripper, Lues zu erzeugen, und mit der ungleich schwierigeren von der Beschaffenheit desjenigen Samens, welcher, wie man annimmt, die hereditäre Syphilis vom Vater auf das Kind ohne Betheiligung der Mutter vermittelt. Vorläufig scheint es mir jedoch natürlicher zu sein, weder die Zellen, noch den Detritus als nothwendige Träger des Virus anzunehmen, wenngleich möglicherweise beide es gelegentlich sein können.

*) Sigmund. Wiener Med. Wochenschrift. 1859. S. 371.

**) Szabadföldy. Mein Archiv. Bd. XXIX. S. 470.

***) H. Köbner. Klinische und experimentelle Mittheilungen aus der Dermatologie und Syphilidologie. Erlangen. 1864. S. 90.

†) In der neuesten Zeit sucht Langlebert (Unicisme et dualisme chancreux. Paris. 1864. p. 29) die Infektion von dem Serum, die weiche Ulceration von den Eiterkörperchen des Chancregeschwürs abzuleiten.

Digitized by Google

Halten wir nur daran fest, dass zu einer gewissen Zeit die Verunreinigung der Säfte durch das Virus, die Infektion des Blutes oder die Dyskrasie entsteht.

Aber, wie ich schon früher (Bd. I., S. 79, Bd. II., S. 404) erwähnte, nichts berechtigt uns, diese Dyskrasie, nachdem sie einmal eingetreten ist, als eine selbständig fortbestehende und daher permane te zu betrachten. Entspricht es nicht allen physiologischen Vorstellungen und allen Erfahrungen der Syphilidologie, sie als eine transitorische anzusehen? Ist das Virus, offenbar doch in einer gewissen Menge, in die Circulation gelangt, so wird es auf irgend eine Weise aus dem Blute ausgeschieden werden. Dies kann geschehen, indem es in gewisse Theile des Körpers aufgenommen wird und die metastatische Reizung erzeugt, oder indem es, sei es in veränderter, vielleicht durch Arzneistoffe (Jod, Merkur u. s. w.) umgesetzter, sei es in unveränderter Gestalt, mit den Secreten nach aussen gelangt. Besteht der Infektionsheerd, der inficirende Chancre, der virulente Bubo fort, so kann allerdings alsbald, ja immerfort neues Virus in das Blut gelangen und die Dyskrasie trotz der Abscheidung fortdauern. Aber endlich heilt der Chancre, der Bubo schwindet, und möglicherweise erst nach langer Zeit, nach Jahren werden die Metastasen bemerkt oder bemerkbar. Hier, sagt man, haben wir den Beweis für die Permanenz und zugleich für die Latenz der Dyskrasie.

Ich halte diesen Schluss für ebenso willkürlich, als er es bei den bösartigen Geschwülsten ist. Ein Melanosarkom am Auge wird exstirpirt; die Wunde heilt prächtig; der Kranke ist Monate, vielleicht Jahre lang scheinbar ganz gesund, — da mit einem Male bemerkt er metastatische Eruptionen an ganz anderen Orten. Wiederholt habe ich hervorgehoben, dass diese Erfahrung sich viel natürlicher, als durch die Annahme einer permanenten Dyskrasie, durch die Beobachtung erklärt, dass die Metastasen zur Zeit der Heilung des primären Uebels schon angelegt sind, dass sie aber erst nach einer gewissen Periode der Latenz manifest werden. So scheint mir die latente Syphilis auch nichts anderes zu sein, als die Erkrankung verborgener, meist tief im Innern des Körpers gelegener Organe, welche nach einer kürzeren oder längeren Zeit, vielleicht erst auf eine gelegentliche Reizung hin, sich steigert und manifest wird.

Digitized by Google

Diese Interpretation setzt allerdings eine gewisse, wenngleich vielleicht nur sehr mässige Virulenz der tertiären Producte voraus. Man braucht nur einen einzigen ausgeprägten Fall dieser Art klinisch zu verfolgen, so kann darüber kein Zweifel sein, dass im Laufe der Zeit, nachdem die Primärübel seit Jahren verschwunden sind, neue Gummata der Knochen an Orten auftreten, wo vorher keine vorhanden waren, Tubercules profonds sich bilden, wo bis dahin die Unterhaut ganz normal war. Lehnt man die permanente Dyskrasie ab, so lassen sich diese Zufälle nur auf zweierlei Art erklären. Entweder muss man eine allgemeine Diathese des ganzen Körpers, genauer gesagt, einen permanenten syphilitischen Zustand aller Elemente annehmen, oder man muss einen fortbestehenden Heerd, einen Sitz des Virus in einem bestimmten Theil zulassen. In diesem Dilemma scheint mir die Wahl nicht schwer, und zwar um so weniger, wenn man die Syphilis nicht nach besonderen Vorurtheilen, sondern nach allgemein gültigen Regeln der Pathologie beurtheilt, wie gerade die Geschichte der bösartigen Prozesse sie uns an die Hand giebt. Ich erkläre mich für den örtlichen Sitz. Ich würde also z. B. zulassen, dass nach der Heilung eines Chancres und der symptomatischen Bubonen eine syphilitische Hepatitis fortbestehen kann, ohne zunächst Symptome hervorzubringen, dass sie aber durch einen Gelegenheitsreiz sich steigern, zu vermehrter Wucherung gelangen und damit ihrerseits infektiös (vielleicht nicht contagiös) werden kann. Mit der vollendeten Infektion und der Bildung neuer Localheerde wird der Prozess manifest*).

Diese Betrachtung findet auch auf die Geschichte der con-

*) Ohne von meinen, schon im Jahre 1858 ausgesprochenen Ansichten zu wissen, ist Viennois (Examen des opinions émises récemment par M. Ricord. Paris. 1862. p. 24) zu einer ähnlichen Fragestellung gekommen. Si le sang des syphilitiques s'est montré contagieux à un moment donné, l'est-il toujours? Non, l'expérience a prouvé le contraire. Und später sagt er sehr charakteristisch: Le sang des syphilitiques peut être, en effet, contagieux à certains moments (p. 31). Allein er begnügt sich damit, die Höhe der Contagiosität in die „acute Periode" zu setzen und eine allmähliche Abnahme derselben aufzustellen, welche in dem Maasse fortschreite, als die Krankheit zu den Tertiärzufällen komme. Dies mag im Allgemeinen richtig sein, aber es erschöpft meinen Gedanken nicht, den ich dahin formulirte: „Es können Perioden der Infektion und Perioden der Reinheit (des Blutes) mit einander wechseln" (Archiv. Bd. XV. S. 333).

Digitized by Google

genitalen Syphilis*) ihre Anwendung. Unter allen Umständen ist die fötale Syphilis vor der Geburt des Kindes latent; sie wird erst manifest mit der, vielleicht zu frühen Geburt des Kindes, wie so oft die Syphilis der Leber bei Erwachsenen erst durch die Autopsie der Leiche. Ich will nun keineswegs in eine Discussion der sehr verwickelten Frage eingehen, welche für die Gesammtauffassung einen so hohen Werth hat, ob nehmlich durch den Samen des Vaters die Syphilis auf die Frucht und von dieser auf die Mutter übertragen werden kann**), eine Frage, deren Bejahung natürlich ganz und gar für die Richtigkeit der vorher von mir entwickelten Theorie sprechen würde. Aber ich will darauf aufmerksam machen, dass es Fälle giebt, wo die Mutter erst im Laufe einer Schwangerschaft der syphilitischen Infektion ausgesetzt wird und das Kind in ihrem Schoosse demselben Uebel unterliegt***). Hier bleibt kaum ein anderer Weg zum Kinde, als der durch das Blut; ein Weg, den man auch dann annehmen wird, wo die Conception im Laufe einer schon bestehenden Lues erfolgt.

In solchen Fällen hat die Beobachtung gelehrt, dass die Eihäute schon vor dem Fötus erkranken, ja dass der Fötus frühzeitig absterben kann, weil die Veränderung der Eihäute seine weitere Entwickelung hindert. Simpson †) hat besonders auf die Apnoe des Fötus in Folge der Placentar-Erkrankung hingewiesen, obwohl er die Frage der Syphilis dabei nur nebensächlich behandelt. Auch ist meines Wissens der Zustand der Eihäute bei Syphilitischen wenig genau untersucht. Lebert††) fand ein paar Mal gelbe Granulationen von dem Bau der Tuberkel zwischen den Blättern des Amnios an der Placenta, glaubte aber später †††) diesem Befunde keinen besonderen Werth beilegen

*) P. Diday. Traité de la syphilis des nouveau-nés et des enfants à la mamelle. Paris. 1854.

**) E. F. Richter. Syphilis patris latens quam vim per foetus procreatos habeat in matrem. Diss. inaug. Berol. 1863.

***) W. H. Porter. Dublin Quart.-Journ. 1857. May. p. 260. v. Rosen. Behrend's Syphilidologie 1861. Bd. III. S. 181. Martineau. Bull. de la soc. anat. 1862. p. 486.

†) James Y. Simpson. Obstetric memoirs and contrib. Edinb. 1856. Vol. II. p. 457.

††) Lebert. Compt. rend. de la Soc. de Biol. 1852. T. II. p. 127.

†††) Lebert. Traité d'anat. path. T. I. p. 242. Pl. XXXIII. fig. 2—3.

Digitized by Google

zu dürfen. Mackenzie*) hob eine fibrinöse, fettig aussehende Schicht dicht unter den Häuten hervor.

Meiner Meinung nach muss man zweierlei streng unterscheiden, nehmlich den mütterlichen und den kindlichen Theil der Eihüllen. Ob der kindliche primär afficirt wird, ist fraglich, obgleich gewisse Fälle von Hyperplasie und fettiger Degeneration der Chorion-Zotten bei sehr frühen Aborten darauf hinweisen. Häufig ist aber die Veränderung der fötalen Theile gewiss secundär und die eigentliche Störung sitzt in den mütterlichen Abschnitten. Schon bei der Betrachtung der Placentar-Myxome (Blasenmole) habe ich auf eine von mir als Endometritis decidualis bezeichnete Affection hingewiesen (Bd. I., S. 414). Ich will hier hinzufügen, dass man davon zwei Formen, die placentare und die im engeren Sinne deciduale unterscheiden kann, je nachdem derjenige Theil der Decidua getroffen wird, der in die Placentabildung miteingeht und den mütterlichen Theil derselben bildet, oder nur derjenige betheiligt ist, welcher ausserhalb der Placenta das Ei umzieht**) Möglicherweise können freilich beide zugleich erkranken.

Auch diese Endometritis lässt uns jene Unterschiede in leichtere und schwerere Erkrankungen erkennen, welche ich mich bemüht habe, durch das ganze Gebiet der Lues für die Localprozesse nachzuweisen. Die einfache diffuse Form bildet Verdickungen, fibröse Indurationen***), am häufigsten an der Placenta, welche leicht zu Atrophien der Zotten führen; sie mag hier ausser Betrachtung bleiben. Die mehr umgrenzte Form dagegen bringt Wucherungen, welche zuweilen in hohem Maasse den papulösen oder condylomatösen Habitus an sich tragen. Der erste Fall dieser Art, der mir vorkam, betraf einen im dritten Monate der Schwangerschaft erfolgten Abortus, der mir von

*) Mackenzie. Assoc. med. Journ. 1854. No. 97. Canstatt's Jahresber. für 1854. Bd. IV. S. 365.

**) Ich darf wohl als bekannt voraussetzen, dass die Decidua nicht eine Exsudatschicht, sondern die durch hyperplastische Wucherung veränderte oberflächliche Schicht der Uterinschleimhaut selbst ist. (Vgl. meine Beobachtungen in Froriep's Neuen Notizen. 1847. März. No. 20. Gesammelte Abhandl. S. 775.)

***) Wilks (nach Beobachtungen von Wilkinson King) in Guy's Hosp. Rep. Ser. III. Vol. IX. p 60. v. Bärensprung. Hereditäre Syphilis. S. 109.

Digitized by Google

Hrn. Kauffmann*) übergeben wurde. Derselbe stammte von einer Erstgebärenden, welche bald nach ihrer Verheirathung, jedoch vor der Conception, an syphilitischen Rachengeschwüren behandelt war. Der Abortus zeigte die hauptsächlichen Verände-

Fig. 175.

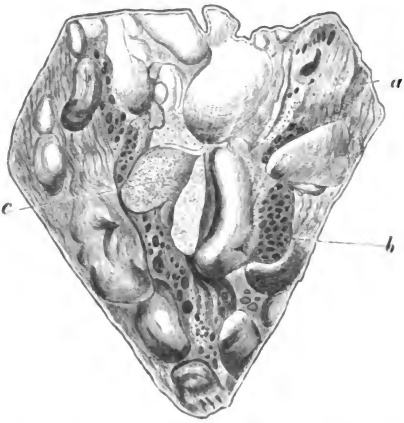

rungen an dem freien, nicht placentaren Theil der Decidua (Fig. 175), namentlich an der hinteren und vorderen Fläche. Hier war die Haut nicht blos im Ganzen verdickt, sondern auch auf der freien, gegen die Uterushöhle hin gerichteten Seite mit

Fig 175. Endometritis decidua tuberosa von dem 3monatlichen Abortus einer secundär syphilitischen Frau. Man sieht die innere, der Uterushöhle zugewendete Fläche der Decidua parietalis, an welcher man zum Theil kleine (*a*), zum Theil grosse (*b*) Löcher wahrnimmt, durch welche gewisse Theile der Haut wie siebförmig erscheinen. Es sind dies die Mündungen der erweiterten Utricular drüsen; die zwei Längszüge der weiteren Oeffnungen entsprechen den Seitentheilen des Uterus. Auf der hinteren und vorderen Wand erheben sich allerlei theils flach-rundliche, theils lappige und polypöse Auswüchse, bis zu ½ Zoll hoch, an der Basis bis ½ Zoll lang und ¼ Zoll breit. Einer derselben (*c*) ist durchschnitten und zeigt einen äusserlich dichten, innen porösen und fast cavernösen Bau. Präparat No. 152 vom Jahre 1861. Natürl. Grösse.

*) Kauffmann. Verhandlungen der Berliner geburtshülfl. Gesellschaft. 1862. Heft XIV. S. 75. Virchow Archiv. 1861. Bd. XXI. S. 118. Taf. I.

V.

Digitized by Google

grossen, wie polypösen Auswüchsen versehen, welche aus gewuchertem und gefässreichem Schleimgewebe bestanden. Kleinzellige und fettige Stellen fand ich darin nicht.

Wenn man daher die Bildung auch nicht als eine gummöse ansprechen darf, so hat sie doch mit den jüngeren Zuständen der Schleimpapeln oder breiten Condylome die höchste Aehnlichkeit, und ich würde nicht den leisesten Zweifel haben, sie als syphilitisch anzuerkennen, wenn nicht Hr. Strassmann *) bald nachher ein ganz ähnliches Abortivei gefunden hätte, in einem Falle, wo von einer syphilitischen Erkrankung der Mutter keine Spur nachzuweisen war. Fernere Beobachtungen werden hoffentlich diese interessante Frage zur Entscheidung bringen.

Bis zu einem gewissen Maasse ähnlich verhält sich eine Form der Endometritis placentaris, welche ich freilich bis jetzt auch nur ein einziges Mal gesehen habe**), die ich aber geradezu als eine gummöse ansprechen möchte. Es handelte sich hier um einen Abortus aus den späteren Schwangerschaftsmonaten, der mir von Hrn. Carl Meyer übergeben wurde und der von einer constitutionell syphilitischen Person stammte. Die im Uebrigen gut entwickelte Placenta ist an der mütterlichen Seite von einer etwas dichteren und dickeren Decidua-Schicht überzogen, von der sich an mehreren Stellen harte Knoten keilförmig in das Gewebe der Placentar-Cotyledonen hineinsenken. Meist unterscheidet man in jedem dieser Knoten eine mehr weissliche, fibröse Rinde oder Kapsel und eine mehr röthliche, hie und da mehr gelbliche, weichere Mittelmasse; an einzelnen Stellen, wo die Rindenschicht eine besondere Dicke erreicht, sieht man darin gelblich-käsige Stellen. Die mikroskopische Untersuchung zeigt ein derbes, grosszelliges Bindegewebe, in dem hie und da reichliche Anhäufungen jüngerer Zellen stattfinden, welche zum Theil in Fettmetamorphose übergehen. Die Chorion-Zotten sind von diesem Gewebe so eng umhüllt, dass ihr Epithel dem letzteren dicht anliegt; ihre Struktur ist nicht erheblich verändert, nur hie und da ist das Grundgewebe etwas reichlicher und derber.

Es sind dies nur schwache Anfänge zu einer Kenntniss der syphilitischen Veränderungen der Placenta. Indess wird ihre

*) H Strassmann. Verhandl. der Berliner geburtsh. Gesellsch. 1863. Heft XV. S. 2. Präparat unserer Sammlung No. 132 vom Jahre 1862.

**) Präparat No. 209 vom Jahre 1863.

Digitized by Google

Mittheilung vielleicht, wie meine früheren Veröffentlichungen über die constitutionell-syphilitischen Localprozesse, den Nutzen haben, die Beobachtung von Neuem anzuregen und sie auf ein noch immer so sehr vernachlässigtes Feld zu führen. Ihre Wichtigkeit wird Niemand bezweifeln, der die Placenta als eine Station auf dem Wege von der Mutter zu dem Fötus anerkennt.

Ergreift die Syphilis den Fötus selbst, macht sie also, um onkologisch zu sprechen, Metastasen in demselben, so können diese, wie allgemein zugestanden wird, leichtere und schwerere, secundäre und tertiäre Zufälle darstellen. Gewöhnlich sagt man, die von der Mutter übertragene Syphilis sei die schlimmere, allein dieser Ausspruch bezieht sich nicht auf die Natur der Localprozesse, sondern auf die Gefahr der Störung überhaupt; mit anderen Worten, man meint, dass der Tod der Frucht intra uterum häufiger eintrete. In solchen Fällen zeigt aber der Körper der Frucht zuweilen gar keine specifischen Veränderungen, und es darf wohl erwartet werden, dass erst eine genauere Untersuchung der Eihäute, der Placenta und des Uterus selbst den Grund des Absterbens darlegen wird.

Betrachtet man die Fälle, wo die Syphilis am Kindeskörper selbst erkennbare Localveränderungen erzeugt hat, so findet man nicht selten neben einander secundäre und tertiäre Störungen, und diese entsprechen wiederum nicht nothwendig der besonderen Störungsform, welche die Mutter darbietet. v. Rosen*) hat gezeigt, dass tertiär-syphilitische Mütter Kinder mit secundären Uebeln gebären können**), und die Zahl der Beispiele, wo secundär-syphilitische Mütter tertiär-syphilitische Kinder gebären, ist überaus gross. Man wird daher nicht umhin können, zuzugestehen, dass die syphilitischen Metastasen auch beim Fötus sich nur dadurch von den Metastasen der bösartigen Geschwülste unterscheiden, dass sie häufiger den einfach irritativen Charakter an sich tragen, dass sie also nicht die specifische Höhe erreichen. Sie verbreiten sich von Ort zu Ort nach dem allgemeinen Gesetze der Metastase, und wenn es oft genug vorkommt, dass die here-

*) v. Rosen a. a. O. Bd. II. S. 498. Vgl. Knoblauch. Behrend's Syphilidologie. 1862. Bd. III. S. 543.

**) v. Bärensprung schliesst aus einer kleinen Zahl eigener Beobachtungen, dass die tertiäre Syphilis der Mutter nicht übertragbar sei (Hereditäre Syphilis S. 133).

Digitized by Google

ditäre Syphilis selbst bei der Geburt noch latent ist, so wird man deshalb doch nicht schliessen dürfen, dass sie im Blute enthalten sei, sondern es wird viel natürlicher sein, das als richtig anzunehmen, was uns die Autopsien lehren, dass in inneren Theilen die Infektionsheerde verborgen liegen. Ehe diese andere Theile in der Art inficiren, dass die Eruptionen sichtbar, äusserlich werden, darüber können Tage und Wochen vergehen, ja sogar Jahre. Die sogenannte Syphilis congenita tarda*) mag immerhin 2, 5, 10 Jahre und noch länger gebrauchen, ehe sie Formen annimmt, welche dem Arzte äusserlich erkennbare diagnostische Merkmale bieten (Eruption), innerlich ist sie gewiss in bestimmten Krankheitsheerden schon bei der Geburt vorhanden. Hier handelt es sich nicht um congenitale Prädisposition, sondern um congenitale Krankheit. —

Die zweite Granulationsgeschwulst ist der Wolf, Lupus. Man kann zweifelhaft sein, ob man ihn überhaupt eine Geschwulst nennen soll, denn er bildet in der Regel mehr eine Anschwellung, als eine Geschwulst im engeren Sinne. Indess stellt er sich doch selbst in der gewöhnlichen, an der Nase vorkommenden Form als eine oft scharf begrenzte Bildung dar, und wenn man seine Zusammensetzung aus einzelnen Knoten in's Auge fasst, so wird man die Nothwendigkeit zugestehen müssen, ihn unter den Geschwülsten abzuhandeln.

Wo die Bezeichnung des „Wolfes" zuerst gebraucht worden ist, steht bis jetzt nicht fest. Bei den Schriftstellern des Alterthums kommt der Name nicht vor. Soweit ich bis jetzt zu ermitteln vermochte**), so findet er sich zuerst bei den Chirurgen der salernitanischen Schule, namentlich bei Rogerius, Rolandus und den Vier Meistern (Quatuor magistri), stets als ein dem Krebs sehr nahe stehendes, fressendes Uebel und zwar ausschliesslich als ein den Unterextremitäten angehöriges gedeutet. Auch in dem deutschen Arzneibuch (Margarita medicinae) von Tollat von Vochenberg aus dem 15. Jahrhundert stehen Wolf und Krebs dicht neben einander; ja Hans von Gerssdorff***) im

*) v. Rosen a. a. O. Bd. III. S. 230.
**) Virchow. Archiv. Bd. XXXII. S. 139.
***) Meister Hans von Gerssdorff, genannt Schylhans, Feldtbuch der Wundartzney. Strassb. 1526. S. LXXXII vers.

Digitized by Google

Anfang des 16. Jahrhundert behauptet, dass auch die Lepra Wolf genannt wurde. Der moderne Gebrauch, eine eigenthümliche und zwar am häufigsten die Nasengegend betreffende und vom Krebs ganz verschiedene Krankheit Lupus zu nennen, ist erst durch Willan festgestellt, aber dann auch schnell so allgemein geworden, dass die Mehrzahl der Aerzte sich erst seit den letzten Decennien wieder daran gewöhnt, auch Affectionen anderer Gegenden, namentlich der Extremitäten, in dieselbe Bezeichnung aufzunehmen.

In welche Kategorie die Alten diesen Zustand gesetzt haben, ist schwierig auszumachen. Bei Hippocrates*) stehen unmittelbar neben den Nomae und dem Cancer occultus gewisse fressende Geschwüre unter dem Namen der Herpetes. Galen**) lässt seinen grossen Vorgänger diese Form geradezu Herpes esthiomenos nennen, stellt daneben aber die neue Form des Herpes miliaris s. kenchrias auf, wodurch die grosse Verwirrung zwischen den ulcerösen und den nicht ulcerösen Herpeten entstand, die sich bis in die neueste Zeit fortgesetzt hat. Schon die Beschreibung des Johannes Actuarius***) von dem Herpes esthiomenos lässt keinen Zweifel, dass, wenn nicht ausschliesslich, so doch sicher einbegriffen, Formen gemeint sind, welche dem Lupus angehören, und wenngleich die entsprechende Stelle bei Celsus†)

*) Hippocrates. Prorrhetikon Lib. II. (Ed. Kühn T. I. p. 207. cf. p. 204.): *οἱ δὲ ἕρπητες ἀκινδυνότατοι πάντων ἑλκέων ὅσα νέμεται.*

**) Galenus. De arte curat. ad Glauconem lib. II. cap. 1. De tumor. praeter naturam cap. IX.

***) Johannes Actuarius. Lib. II. *περὶ διαγν. παθ.* cap. 31. Dictus est herpes, quod videatur serpere per cutem summam, modo hanc ejus partem, modo proximam occupans: quod semper priore laborante persanata, propinqua ejus vitium excipiat: non secus quam ignis, qui proxima quaeque depascitur, ubi ea, quae prius accensa erant, deficiente jam idonea materia, prius quoque extinguuntur.

†) Celsus. Medicinae Lib. V. cap. 28. art. 4. Est in summae cutis exulceratione, sed sine altitudine, latum, sublividum, inaequaliter tamen; mediumque sanescit, extremis procedentibus: ac saepe id, quod jam sanum videbatur, iterum exulceratur: at circa, proxima cutis, quae vitium receptura est, tumidior et durior est, coloremque habet ex rubro subnigrum. (Das Folgende ist fast wörtlich aus der Beschreibung des Hippocrates von den Herpeten:) Atque hoc quoque malo fere corpora seniora tentantur aut quae mali habitus sunt, sed in cruribus maxime. Omnis autem sacer ignis ut minimum periculum habet ex iis quae serpunt: sic prope difficillime tollitur. — Ich bemerke bei dieser Gelegenheit, dass an einer anderen Stelle des Celsus (Lib. V. cap. 28. art. 3.) die früheren Ausgaben hinter dem Therioma den Herpes esthiomenos folgen liessen, dass aber Leon. Targa aus den Codices statt des letzteren die Phagedaena eingesetzt hat. Der

Digitized by Google

unter dem Abschnitte von dem Ignis sacer aufgeführt steht, so hat sich doch seit dem ersten Aufblühen der abendländischen Medicin jene Bezeichnung erhalten. Die schon bei den Salernitanern vorkommenden Namen Serpigo und Noli me tangere schieben sich gelegentlich dazwischen, ohne den generellen Ausdruck des Herpes verdrängen zu können, so dass noch in der neueren Zeit die beiden grössten Nosologen Deutschlands und Frankreichs, Peter Frank*) und Alibert, jener unter dem Namen des Herpes rodens und phagedaenicus, dieser unter dem der Dartre rongeante, das fragliche Leiden den Flechten anreihten. Ziemlich unerwartet ist dann durch Willan und Rayer der Umschlag gekommen, der den fressenden Wolf (Lupus vorax) an die Stelle der fressenden Flechte (Herpes exedens, rodens, esthiomenos) setzte.

Cazenave**) hat später unter dem Namen des Lupus erythematosus noch eine andere Affection hinzugefügt, welche zum Theil dem galenischen Herpes kenchrias entspricht, und damit das Gebiet des Lupus soweit hinausgesteckt, dass Hebra***) erklärt, nur aus Anhänglichkeit an einmal bestehende Namen diese Bezeichnung beibehalten zu wollen. Ein solches Zugeständniss wäre aber wissenschaftlich unzulässig; es würde sich dann weit mehr empfehlen, den Lupus Cazenave's, wie es v. Veiel†) thut, Erythema lupinosum zu nennen. Indess scheint doch, wie wir später sehen werden, ein näheres Verhältniss zu dem wahren Lupus zu bestehen.

Selbst die neueren Beobachter waren über das Wesen des Lupus sehr im Unklaren, weil es an anatomischen Untersuchungen darüber fehlte. Die meisten hielten ihn für einen exsudativen Prozess, bei dem die Theile mit einem eigenthümlichen, galler-

---

Ausdruck Herpes findet sich nach dieser Emendation nirgends bei Celsus. Auf diese Weise erledigen sich die Vorwürfe, welche Nic. Leonicenus (Aphrodisiacus. T. I. p. 35) gegen ihn erhebt. Die ulceröse Form des Ignis sacer des Celsus entspricht offenbar dem Herpes esthiomenos der Alten und dem Lupus serpiginosus der Neuen.

*) J. P. Frank. De curandis hominum morbis Epitome. Mannh. 1793. Lib. IV. p. 142.

**) Cazenave. Annales des maladies de la peau. 3ème Ann. Vol. III. p. 297.

***) Hebra a. a. O. S. 2.

†) v. Veiel. Mittheilungen über die Behandlung der chronischen Hautkrankheiten in der Heilanstalt für Flechtenkranke in Canstatt. Stuttgart. 1862. S. 107.

Digitized by Google

tigen Fluidum erfüllt würden. Erst Gust. Simon*) stellte ihn nach meinen und seinen eigenen Untersuchungen zu den neoplastischen Prozessen, eine Auffassung, welcher seitdem alle Beobachter einmüthig beigetreten sind. Aber auch bei dieser Krankheit lassen sich, wie zuerst von Pohl**) dargethan ist, verschiedene Formen unterscheiden, indem manchmal, jedoch ziemlich selten, mehr der einfach entzündliche Charakter überwiegt und der Wolf sich fast wie eine partielle Elephantiasis darstellt: Lupus fibrosus, anderemal dagegen, und zwar gewöhnlich, eine mehr zellige Wucherung stattfindet und das Bindegewebe in grösserer Ausdehnung in weiche Granulationsmasse übergeht: Lupus cellulosus s. granulans. In beiden Fällen entstehen anfangs besondere Knoten: Lupus tuberosus s. tuberculosus, welche jedoch nichts mit wahrem Tuberkel zu thun haben, sondern aus wucherndem Bindegewebe bestehen. Später erscheint die Oberfläche zuweilen glatt: Lupus laevis, erhebt sich dabei aber gewöhnlich in grosser Ausdehnung, röthet sich stark und bildet eine weichere, flache, gleichmässige Anschwellung: Lupus hypertrophicus s. tumidus. Ursprünglich sind diese Formen nicht verschieden. Auch der Lupus tumidus beginnt mit einzelnen Anschwellungen, die zuerst als kleine, rothe, bald ganz flache (maculöse), bald etwas erhabene (papulöse), bald geradezu knotige (tuberöse) Stellen in der Haut auftreten. Während dieselben aber bei dem Lupus tuberosus getrennt bleiben und selbst bis zu Wallnussgrösse anwachsen, fliessen sie bei dem Lupus laevis (L. confluens, confertus) zusammen, bedecken grosse Flächen, namentlich der Nase und der Wangen im Zusammenhang, und lassen bei dem eigentlichen Lupus tumidus höchstens an den Rändern oder in der Nachbarschaft, wo die neue Entwickelung stattfindet, ihren ursprünglichen Charakter erkennen. Es war daher ganz richtig, dass Rayer***) den Lupus unter die „tuberkulösen“ (besser tuberösen) Hautaffectionen versetzte.

Die Oberfläche der befallenen Stellen ist, namentlich über den isolirten Knötchen, häufig mit kleinen weissen Schüppchen, aus desquamirender Epidermis bestehend, bedeckt: Lupus exfoliativus. Anderemal, und besonders über den grossen, ebenen

*) G. Simon. Hautkrankheiten. 2. Aufl. Berlin. 1851. S. 294.
**) O. Pohl. Mein Archiv. 1854. Bd VI S. 207.
***) Rayer. Traité des maladies de la peau. Paris. 1826. T. I. p. 624.

Digitized by Google

Anschwellungen des Lupus tumidus liegt eine sehr dünne, glänzende Epidermis von solcher Zartheit, dass sie bei unsanfter Berührung leicht nachgiebt und sich excoriirt. In diesen Fällen ist die Grenze zwischen der Oberhaut und der eigentlichen Haut sehr schwer zu erkennen, und es erklärt sich daraus, dass manche Untersucher den Prozess wesentlich in die Oberhaut, namentlich in das Rete Malpighii verlegt haben. Am bestimmtesten ist dies von Berger*) geschehen, aber auch Pohl, Bardeleben und Billroth**) sind von der Verwechselung nicht frei geblieben. Im Allgemeinen kann man sagen, dass sowohl die eigentliche Epidermis, als auch das Rete nicht wesentlich an dem Prozess betheiligt sind.

Etwas mehr leiden die epidermoidalen Einstülpungen der Haut. So kommen, wie ich fand***), zuweilen kleine, weisse Anschwellungen in der Tiefe vor, welche aus vergrösserten Talgdrüsen bestehen. Anderemal sieht man, zuweilen ganz dicht unter der Oberfläche, kleine, runde, weisse, glitzernde Punkte oder Körner, welche sich mit einer Nadel sehr leicht auslösen lassen und vollständigen Perlglanz zeigen†). Das sind kleine Milien (Bd. I., S. 218), welche in Folge der Verstopfung der oberflächlichen Haarbälge entstehen, vorzüglich häufig, wenn der Lupus auf die Wange übergreift, wo die feinen Lanugohärchen sitzen. Das ist jedoch etwas Accidentelles. Es ist ebenso accidentell, dass die Haare an diesen Stellen oft in eigenthümlicher Weise degeneriren, indem vom Bulbus aus sich eine Wucherung macht und im Haar selbst eine Reihe zwiebelartiger Anschwellungen entsteht. Das Haar wird dadurch buckelig, und alle diese Buckel bestehen aus abweichend gelagerter Epidermismasse††). In der Regel gehen die Haare im Laufe des Prozesses innerhalb der erkrankten Stellen ganz zu Grunde.

Das Wesentliche beim Lupus ist, wie zuerst Blasius†††) bei der maculösen Form nachgewiesen hat, ein durch die ganze

*) E. Berger. De lupo. Diss inaug. Gryph. 1849. Vgl. auch Günsburg. Pathol. Gewebelehre. Leipz. 1848. S. 15.

**) Pohl a. a. O. S. 200. Bardeleben. Lehrbuch der Chirurgie und Operationslehre. 2. Ausg. Berlin. 1859. Bd. II. S. 33. Billroth. Deutsche Klinik. 1856.

***) G. Simon a. a. O. S. 295.

†) Virchow. Archiv. Bd VIII. S. 414.

††) Pohl a. a. O. S. 174, 204. Taf. III. fig. 3.

†††) Blasius. Klinisch-chirurgische Bemerkungen. Halle. 1832. S. 96.

Digitized by Google

Dicke der Cutis greifender Prozess. Die genauere Untersuchung erweist ihn als einen Granulationsvorgang im Bindegewebe*), der anfangs ziemlich oberflächlich liegt, allmählich tiefer und tiefer greift, ins subcutane Gewebe übergeht und in manchen Fällen bis auf die Knochen durchfrisst. Diese Wucherung, die sich häufig auf die Schleimhäute fortsetzt, in die Nase hineinreicht, auf die Lippen, den harten Gaumen u. s. w. weiterkriecht, bildet auch an der Schleimhaut kleine, höckerige Massen, die aus Wucherungen des Bindegewebes, nicht des Epithels hervorgehen. Ueberall besteht die Lupusmasse aus einem jungen, sehr weichen und meistens auch sehr gefässhaltigen Granulationsgewebe, welches in der Regel kleine runde Zellen enthält, welche denen des Rete Malpighii so ähnlich sehen können, dass es schwer wird, die Grenze zwischen dem lupösen Gewebe und dem Rete festzustellen. Manchmal sieht es aus, als ob die Grenze sich ganz verwischte, doch kann ich nicht zugestehen, was hier und da wohl angenommen ist, als verwandele die Cutis selbst sich in ein Rete Malpighii, oder als drängen die Elemente des Rete in die Cutis und in die tieferen Theile ein. Einen ausgesprochenen Epidermoïdalcharakter nehmen die Zellen nicht an. Es sind junge, indifferente Formen von mässiger Dauerhaftigkeit.

Man findet diese Zellen in grosser Menge in dem erkrankten Gewebe, gleichviel ob es sich, wie gewöhnlich, um die Haut oder ob es sich um Schleimhaut, Unterhautfett, Zwischenmuskelgewebe handelt. In den fibrösen Formen**) liegen sie in einem sehr dichten, sklerotischen Bindegewebe, dessen Balkenzüge eine beträchtliche Festigkeit erlangen. Pohl***) sah in einem Falle sämmtliche Schichten von der Haut bis zur Schleimhaut in dieser Weise verändert. Allein auch innerhalb dieser Schichten beginnt häufig eine neue Wucherung, welche ein weiches, leicht zerdrückbares, gewöhnlich mit weiten Gefässen durchsetztes Granulationsgewebe erzeugt, vollkommen mit dem übereinstimmend, welches die Masse des Lupus cellulosus zusammensetzt.

Auch hier erhalten sich in der Masse die elastischen Elemente der Haut ziemlich lange, und es entsteht dadurch eine Art von areolärer Anordnung, welche den krebsigen Bildungen ähnlich

*) Auspitz a. a. O. S. 215. Taf. II. Fig 1 u. 3.
**) Ebendas. S. 217.
***) Pohl a. a. O. S. 206.

Digitized by Google

sehen kann*). Allein die zelligen Theile liegen nicht lose in den Areolen, sondern sie sind umgeben von einer zähen, schleimigen Intercellularsubstanz, welche mit Essigsäure Niederschläge giebt. Nimmt der Vorgang einen acuten Charakter an, so verschwinden die elastischen Fasern, und man sieht nur zellige Anhäufungen in einer weichen Intercellularsubstanz**). Allerdings sind die Zellen sehr zart und gebrechlich, und man kann daher leicht glauben, nur Kerne vor sich zu haben***). Eine sorgfältigere Untersuchung zeigt jedoch stets auch die Zellkörper, meist rundliche, jedoch häufig auch längliche oder geradezu spindelförmige†). Sie umschliessen gewöhnlich ziemlich eng die runden oder eiförmigen, mit 1 bis 2 Kernkörperchen versehenen, ziemlich grossen und meist einfachen Kerne. Nur gegen die Oberfläche hin zeigen sich mehrkernige, zuweilen den Eiterkörperchen ganz und gar gleichende Gebilde. Manchmal trifft man zahlreiche Zellen im Stadium der Fettmetamorphose, doch erreicht diese nicht die Mächtigkeit, wie bei der Syphilis.

Die weitere Geschichte ist sehr einfach. Ist dieses weiche Granulationsstadium einmal eingetreten, so erfolgt in der grossen Mehrzahl der Fälle Ulceration; es bilden sich oberflächliche Krusten; darunter zerfällt das Material, die Gewebe lösen sich auf, und es entstehen tiefer und tiefer fressende Geschwüre, die Formen des Lupus exedens, depascens s. vorax darstellend. Dieser ist meist ein schleichendes Uebel, das zu seiner Ausbildung einen Jahre langen Verlauf macht; nur ausnahmsweise kommt ein sehr acuter Verlauf vor, bei dem die Ulceration den phagedänischen oder gangränösen Charakter annimmt.

In seltenen Fällen erfolgt noch vor dem Eintritt der Verschwärung ein Stillstand, indem die Zellen sich zurückbilden, wahrscheinlich durch Fettmetamorphose, und einem Resorptionsvorgang unterliegen, während der Rest des Gewebes, der noch nicht so weit in der Veränderung vorgerückt war, sich verdichtet und retrahirt. So entsteht eine weisse, wirklich narbenartige Stelle mit grosser Substanzverminderung und Depression der Oberfläche,

*) Wedl. Pathol. Histologie. S. 454. Fig. 92.
**) C. H. Mohs. De lupi forma et structura nonnulla. Diss. inaug. Lips. 1855. Fig. 1.
***) Pohl a. a. O. Taf. III. Fig. 4.
†) Wedl a. a. C. Fig. 92, *d.* Mohs l. c. Fig. II.—III.

Digitized by Google

ähnlich wie bei den syphilitischen Gummigeschwülsten der Oberfläche der Knochen: Lupus non exedens s. excorticans. Nach der ziemlich wahrscheinlichen Annahme von Wilson*) gehören hierher manche der im Alterthum als Vitiligo oder Leuce bezeichneten Erkrankungen.

In der grossen Mehrzahl der Fälle geschieht jedoch die Vernarbung erst, nachdem die Verschwärung mehr oder weniger ausgedehnte Zerstörungen hervorgerufen hat. Aber auch dann ist damit ein Stillstand des Processes häufig nicht gegeben, vielmehr tritt im Umfange eine neue Eruption von Knoten ein, die von Neuem in Verschwärung übergehen. So frisst der Hautwolf weiter und weiter, er kriecht von Stelle zu Stelle, und stellt im eigentlichsten Sinne den alten Herpes esthiomenos oder, wie Hebra**) sagt, den Lupus serpiginosus dar.

Diese Form ist es, welche die scheusslichsten Verunstaltungen herbeiführt. Die Narben bedingen Retractionen der Theile, wie sie nur die schlimmsten Brandwunden nach sich ziehen***); die Augenlider werden nach unten gezogen, der Mund verengt, der Hals verkürzt, die Glieder verkrümmt. Gesellen sich dazu neue Ulcerationen, so bilden sich die schrecklichsten Entstellungen. Ich habe lange Zeit im Kreissiechenhause zu Würzburg eine unglückliche Frau behandelt, bei der fast das ganze Gesicht eine Narbe war, inmitten deren die Nasenhöhle als ein weiter einfacher Kanal mündete; von den Augäpfeln waren nur rundliche Stümpfe übrig, der Mund konnte wegen der Verkürzung der Oberlippe nicht geschlossen werden u. s. f.

Einzelne Beobachter †) haben ausserdem noch Fälle erwähnt, wo aus dem lupösen Geschwürsgrunde grössere, gefässreiche, schwammige Wucherungen, der Framboesia ähnlich, sich erheben. Dies ist der Lupus exuberans von Fuchs, diejenige Form, welche am leichtesten mit Krebs verwechselt werden kann.

---

*) E. Wilson. Krankheiten der Haut. Aus dem Engl. von Schröder. Leipz. 1850. S. 403.

**) Hebra. Atlas der Hautkrankheiten. Taf. 5, 7, 9 u. 10.

***) Ilmoni et Törnroth. Analecta clinica iconibus illustrata. Helsingfors. 1851. Tab. I.

†) Fuchs. Die krankhaften Veränderungen der Haut. S. 554. Cazenave et Schedel. Abrégé pratique des maladies de la peau. p. 426. Pohl a. a. O. S. 190. Bardeleben a. a. O. S. 40. Wedl a. a. O. S. 457.

Digitized by Google

Was endlich den Lupus erythematosus von Cazenave betrifft, so scheint er eigentlich dem Wolfe nicht zuzugehören, da er keine erkennbaren Knoten bildet und niemals ulcerirt, sondern von vorn herein unter heftigem Jucken glatte, hellrothe Flecke erzeugt, innerhalb deren die erweiterten Haarbälge mit einer etwas reichlicheren, über die Mündungen hervortretenden Absonderungsmasse erfüllt sind; später bedingt er eine eigenthümliche, narbenartige Verdichtung oder Atrophie von weisser Farbe, welche an sich ganz oberflächlich ist, aber doch gewöhnlich ein Ausfallen oder eine Atrophie der Haare mit sich bringt. So eigenthümlich auch dieser Verlauf ist, so scheint es nach den Untersuchungen von I. Neumann*) doch, dass es sich um eine wahre Lupusform handelt, bei der gleichfalls ein Granulationsvorgang im Bindegewebe stattfindet, nur dass derselbe keine besondere Höhe erlangt. Man könnte sagen, der Lupus erythematosus verlaufe miliar, denn statt der relativ grossen Knoten des Lupus vulgaris finden sich hier ganz kleine mikroskopische Granulations-Heerde. Er verhält sich daher zu dem Knotenwolf, wie die Morphaea zu dem Knotenaussatz. Seine Hauptsitze sind die Nase, die Wangen und die Stirn.

Meist ist der Lupus auf einen einzigen Heerd beschränkt, von dem aus er sich excentrisch verbreitet. Dieser liegt wiederum am häufigsten an der Nase oder den Wangen. Allein es kommen auch Fälle vor, wo der Heerd sich an den Extremitäten oder dem Rumpfe findet. Selten bestehen mehrere Heerde gleichzeitig. Einen solchen Fall habe ich längere Zeit behandelt, wo am Gesicht und am Oberarm die Erkrankung stattgefunden hatte. Rust**) und Hebra***) erzählen von Fällen, wo fast der ganze Körper betheiligt war.

Auch die Verbreitung auf die Schleimhäute geschieht meist continuirlich, am häufigsten von der Nase, seltener von der Oberlippe oder vom Augenlide aus. Indess finden sich auch hier getrennte Heerde, bei denen primärer Lupus der Nasenschleimhaut, der Conjunctiva†), ja selbst ausgedehnte lupöse Verschwärungen

*) Isidor Neumann. Wiener Med. Wochenschr. 1863. No. 41. S. 643.
**) Rust. Aufsätze u. Abhandlungen. Berlin. 1834. Bd. I. S. 375.
***) Hebra. Allgem. Wiener Med. Zeitung. 1857. No. 34. S. 171.
†) Arlt. Klinische Monatsblätter für Augenheilk. von Zehender. 1864. S. 330.

Digitized by Google

des Kehlkopfes*) vorkommen, welche nicht unmittelbar mit der Nasenaffection zusammenhängen. Die submentalen und submaxillaren Lymphdrüsen sind nicht selten angeschwollen**), aber, wie es scheint, erkranken sie in einfach irritativer Weise. Von eigentlichem Visceral-Lupus weiss man bis jetzt weder in primärer, noch in metastatischer Form etwas. Jedoch möchte ich damit diese Frage nicht als abgethan ansehen. Die Aehnlichkeit, welche manche Formen des Tumor albus articulorum (S. 389) mit dem Haut- und Schleimhautwolf darbieten, ist eine überaus grosse, und es verdient gewiss eine besondere Untersuchung, ob man nicht berechtigt wäre, sie geradezu als Lupus articularis dem Lupus cutaneus an die Seite zu stellen.

Kommt der Hautwolf in isolirten Anschwellungen oder in gruppirten, serpiginösen Formen vor, so kann es manchmal recht schwer werden, ihn von Syphiliden zu unterscheiden. Auch haben viele Aerzte diese Unterscheidung beinahe aufgegeben. Seit Alibert und Biett spricht man geradezu von einem Lupus syphiliticus (S. 407). Allein Niemand hat meines Wissens ausreichende Merkmale angegeben, wodurch sich diese Varietät von dem Lupus idiopathicus unterscheidet, ja Blasius***) erklärt geradezu, dass nur die anderen Zufälle, welche gleichzeitig im Körper vorkommen, entscheiden. Gäbe es keine anderen Unterschiede zwischen gewöhnlichem und syphilitischem Lupus, so entstände die Frage, ob nicht jeder Lupus syphilitisch ist. Dies haben jedoch selbst diejenigen nicht behauptet, welche viele Fälle von Lupus auf hereditäre und tardive Syphilis beziehen†). Veiel††), der ohne

*) Präparat No. 40 vom Jahre 1864 Hier findet sich eine sehr ausgedehnte, harte, schwielige Narbe von der Mitte des Zungenrückens bis tief zu der Wurzel herab, neben welcher dicke, knollige Höcker bis zu Erbsengrösse hervortreten. Auf einem Durchschnitt zeigt sich eine sehnige, bis in das Fleisch der Zunge hineingreifende Schwiele, welche jedoch mikroskopisch überall noch voll von Granulationsheerden steckt, von denen ein kleiner Theil fettige Metamorphosen eingegangen ist. Die Epiglottis ist im höchsten Maasse verdickt, hart und ihre Ränder wulstig; von da schreitet eine knotige Härte bis in die Trachea herab und an den Proc. vocales der Giessbeckenknorpel liegen tiefe Ulcerationen, welche von harten papillären Auswüchsen umgeben sind.

**) Pohl a. a. O. S. 213.

***) Blasius. Art. Lupus in Rust's Theoret. prakt. Handbuch der Chirurgie. Berlin u. Wien. 1834. Bd. XI. S. 405.

†) Man sehe eine Zusammenstellung bei v. Rosen, Behrend's Syphilidologie. 1860. Neue Reihe. Bd. III. S. 47.

††) Veiel a. a. O. S. 101.

Digitized by Google

klaren Grund den Lupus für eine von den Eltern vererbte Krankheit hält, konnte doch nur 11 mal unter 57 Fällen Syphilis (und 1 mal Lupus) des Vaters nachweisen. Noch schlechter steht es mit der acquirirten Syphilis. Das blosse Vorkommen des Hautwolfes bei einem Individuum, das irgend einmal syphilitisch war, kann natürlich nicht in Betracht kommen; vielmehr wären nur solche Fälle beweiskräftig, wo der Lupus neben einer gewissen Zahl von constitutionellen Zufällen der Lues als ein gleichberechtigter auftritt. Wäre dies nachzuweisen, so müsste man freilich einen Lupus syphiliticus aus der Gesammtmasse der Lupi aussondern, wie man eine Exostosis syphilitica aus der Gesammtmasse der Exostosen aussondert. Nun kommen freilich Syphiliden vor, welche dem Lupus nach Sitz und Erscheinung sehr ähnlich sind. Boeck*) hat eine solche Abbildung von zerstreuter, knotiger Syphilis des Gesichtes geliefert, und was die serpiginösen Syphiliden betrifft, welche die einen Lupus, die anderen Radesyge nennen, so zeigen sie sich oft genug, und zwar an allen möglichen Theilen des Körpers, sowohl an Gesicht und Extremitäten, als am Stamm in lupusähnlichen Formen. Es erklärt sich daraus eine gewisse Unsicherheit auch der ruhigsten Beobachter. Nichtsdestoweniger scheint mir für den eigentlichen Lupus eine sichere Beweisführung bis jetzt nicht geliefert zu sein. In keinem der Fälle von Lupus, in welchen ich eine Autopsie zu machen Gelegenheit hatte, habe ich andere bekannte syphilitische Erkrankungen innerer Organe gefunden, und auch von anderen Beobachtern ist meines Wissens nichts der Art festgestellt. Der überaus langsame, meist über viele Jahre fortgesetzte Verlauf des Lupus, der in der Mehrzahl der Fälle ganz beschränkte Sitz desselben, die vollständige Schmerzlosigkeit, die geringe Betheiligung der Gesammternährung, der Mangel aller kachektischen Symptome, das Fehlen aller specifischen Erkrankungen der Lymphdrüsen, der Mangel einer Generalisation, endlich die geringe Grösse der Knoten, ihre relativ längere Dauer und ihr Nichteintreten in die käsige, den Gummigewächsen eigene Metamorphose sprechen entschieden gegen die Identität**). Dazu kommt,

*) W. Boeck og Danielssen. Samling of lagttagelser om Hudens Sygdomme. Christ. 1855. Heft 1. Taf III.

**) Zeissl a. a. O. S. 186. Auspitz (a. a. O. S. 240) hat neuerlichst auch noch die Nichtimpfbarkeit des Lupus nachgewiesen.

Digitized by Google

dass selbst die Vertheidiger der syphilitischen Natur vieler Lupi die Erfolglosigkeit der antisyphilitischen Behandlung zugestehen*) und auf Aetzmittel und directe Abtragung der krankhaften Stellen hinweisen. Ich kann mich daher nur Hebra**) anschliessen, wenn er jede Beziehung zwischen Lupus und Syphilis acquisita ablehnt, und was die hereditäre Lues anbetrifft, deren Bedeutung für die Entstehung des Lupus er zulässt, so muss ich mindestens sagen, dass in diesem an sich so dunklen Gebiete Vorsicht doppelt nothwendig ist. Nach dem Zeugnisse fast aller Beobachter ist der Lupus allerdings eine überwiegende Krankheit des jugendlichen Lebensalters, und zwar namentlich des weiblichen Geschlechts, aber niemand hat ihn als congenitales Uebel beobachtet. Er müsste also ausschliesslich der Syphilis tarda (S. 482) zugerechnet werden, und in Beziehung auf diese liegt nicht mehr Grund zu der Annahme vor, dass sie Lupus erzeuge, als zu der, dass sie Skropheln mache. Ich würde daher rathen, auch jene Fälle von knotigen, gruppirten oder serpiginösen Syphiliden, welche am Gesicht oder den Extremitäten vorkommen und in ihrer Erscheinungsform dem Hautwolf ähnlich sind, davon zu trennen, und den letzteren als eine allerdings verwandte, aber doch selbständige Krankheit festzuhalten.

Ich füge endlich hinzu, dass auch die Aufstellung des skrophulösen Lupus mir eine Willkürlichkeit zu sein scheint. Bazin***) ist freilich in der letzten Zeit wieder auf die alte Doctrin zurückgegangen, dass der Lupus überhaupt skrophulös sei. Er bezeichnet ihn in allen seinen Formen als maligne Skrophulide, von welcher er drei Unterabtheilungen (die crustös-ulceröse, die tuberkulöse und die erythematöse) unterscheidet. Einen Beweis für diese Auffassung habe ich nicht auffinden können. Gerade die am meisten charakteristischen Zeichen der Skrophulose, die Erkrankungen der Lymphdrüsen in bestimmter Form fehlen beim Lupus regelmässig, und hinwieder in den am meisten ausgesprochenen Fällen der Skrophulose findet sich kein Lupus. Ich

*) Blasius in Rust's Chirurgie a. a. O. S. 407. Veiel a. a. O. S. 105. Stromeyer. Verletzungen u. chirurgische Krankh. des Kopfes. Freib. i. Br. 1864. S. 169.

**) Hebra. Allgem. Wiener Med. Zeitung a. a. O.

***) Bazin. Révue méd. 1857. Juin. p. 643, 719.

Digitized by Google

will damit nicht behaupten, dass es keine bestimmte Prädisposition zum Lupus gebe; im Gegentheil gestehe ich die Wahrscheinlichkeit derselben zu, aber gewiss folgt daraus nicht, das die Prädisposition in der Skrophulose oder gar einer bestimmten Dyskrasie beruhe. Möglicherweise handelt es sich nur um eine grosse Vulnerabilität der Haut, möglicherweise sogar um ganz locale Prädispositionen, aber das Alles ist völlig unbekannt. Therapeutisch kann ich nur denen zustimmen, welche das Heil für die Kranken hauptsächlich in einer örtlichen Behandlung sehen. Ich habe mit dem grössten Erfolge tiefe Aetzungen mit Kali causticum unternommen, und nur da Recidive eintreten sehen, wo die Aetzung kranke Stellen hatte stehen lassen. Den Werth einer gleichzeitigen innern Behandlung (Leberthran, Jod, Holztränke u. dgl.) will ich damit keineswegs leugnen, aber ich möchte aus der Nützlichkeit derselben in einzelnen Fällen nicht den Schluss ziehen, dass eine specifische Dyskrasie zu bekämpfen ist. —

Die dritte Art von Granulationsgeschwülsten gehört einer Krankheit an, welche in den meisten Ländern gegenwärtig verschwunden oder doch sehr selten geworden ist, nehmlich dem Aussatze, der Lepra (Arabum) oder Elephantiasis (Graecorum). Ich habe schon früher die sehr verworrene Terminologie besprochen; auch habe ich die Gründe angegeben, welche mich bestimmen, den Namen der Lepra, der vom 13. bis zum 19. Jahrhundert ganz allgemein in diesem Sinne gebraucht wurde, für den Aussatz festzuhalten (Bd. I., S. 296—299), und ich habe hier nur noch einige Punkte nachzutragen.

Der Ausdruck Lepra kommt mehrfach bei Hippocrates*) vor, freilich ohne genauere Definition, jedoch stets neben Bezeichnungen für leichtere Hautleiden, wie Lichen, Psora, Alphos, Leuce. Der Name der Elephantiasis dagegen findet sich nicht bei Hippocrates, wohl aber bei einer Reihe späterer Schriftsteller des Alterthums in einem Sinne, der keinen Zweifel darüber lässt, dass die hier in Rede stehende Krankheit, wenn auch vielleicht nicht ausschliesslich, gemeint ist. Allein schon bei

*) Hippocrates Opera, ed. Kühn. T. I. p. 233. T. II. p. 409. T. III. p. 724.

Digitized by Google

Galenus*) ist sie in eine gewisse Verbindung mit der Lepra gebracht, als ob diese eine geringere Form oder ein Rückbildungszustand der Elephantiasis sei. Auch Scribonius Largus**), der unter Tiberius und Claudius lebte, stellt Elephantiasis mit Lepra und Psora zusammen. Dazu kommt, dass, offenbar nach alter humoralpathologischer Ueberlieferung, Galenus***) sowohl die Psora und Lepra, als auch die Elephantiasis als atrabiläre Leiden mit dem Krebs zu einer Gruppe bringt, und dass er sie nur dadurch unterscheidet, dass Psora und Lepra allein die Haut, der Krebs Venen und Fleisch, die Elephantiasis aber den ganzen Körper ergreife, also ein Cancer universalis sei†). Wenn nun auch die besseren Autoren, wie Celsus und Aretaeus††), den Namen der Elephantiasis festhalten, so ist doch wohl kaum zu bezweifeln, dass schon vor den Arabern die Bezeichnung der Lepra einen allgemeineren Begriff erhalten hat. Erwägt man endlich, dass schon in der griechischen Uebersetzung des Neuen Testamentes†††) die Aussätzigen als λεπροὶ aufgeführt werden und dass auch der alttestamentliche Aussatz überall als Lepra übertragen wurde*†), so ist es nicht zu verwundern, wenn das Mittelalter mit wenigen Ausnahmen diesen Ausdruck als den generischen annahm, während Elephantiasis als Bezeichnung der Species festgehalten wurde.

So geschah es, dass die Araber**†), indem sie die Lepra in verschiedene Unterabtheilungen zerlegten, eine derselben Elephantia nannten. Neben derselben unterschied man, ebenfalls nach Thieranalogien, noch drei andere Hauptformen, deren Namen sämmtlich in das griechische Alterthum zurückreichen, nehmlich

---

*) Galenus. De optima secta empirica. cap. 12. (Philosophus quidam ex elephantiasi ad lepram devenit). Cf. De simplicium medicamentorum facultatibus. Lib. XI. Caro viperae. — Introductio. cap. 13.

**) Scribonius Largus. Compositiones medicae. Ed. Rhodii. Patavii. 1655. p. 131. cap. C. art. 250.

***) Galenus. De tumoribus praeter naturam. cap. 13, 14.

†) Galenus. De arte curativa ad Glauconem. Lib. II. cap. 10.

††) Celsus. Medicina. Lib. III. cap. 25. Aretaeus. De causis et signis acut. morb. Lib. II. cap. 13.

†††) Evangel. Lucae. cap. 17. vers. 12.

*†) Belcher. Dublin Quart. Journ. 1864. May. p. 284.

**†) Vgl. die Citate aus Haly Abbas, Avicenna und Janus Damascenus (Serapion) bei Hensler. Vom abendländischen Aussatze. Hamb. 1794. Excerpta p. 5, sq.

Digitized by Google

die Lepra leonina, alopecia und tyria s. theria*). In dieser Weise ist die Lepra von Constantinus Africanus und der salernitanischen Schule**) in das Abendland übertragen und redlich von Jahrhundert zu Jahrhundert fortgepflanzt worden, bis der Aussatz an den meisten Orten verschwunden war. Gegenwärtig auf die älteste Bezeichnung zurückzukommen, führt, wie die Erfahrung lehrt, zu unaufhörlichen Missverständnissen. Denn selbst solche Schriftsteller, welche sich speciell mit diesem Gegenstande beschäftigten, sind in die grösste Verwirrung verfallen (Bd. I., S. 298). Für die deutsche Literatur ist vielleicht niemand in dieser Beziehung so gefährlich geworden, als Rust***), der gerade das elephantiastische Fibrom (Elephantiasis Arabum) als Elephantiasis tuberosa aufführt und dasselbe mit der Lepra artuum identificirt, während er den Aussatz (Elephantiasis Graecorum) als Elephantia vulgaris bezeichnet und zu demselben die monströsen Anschwellungen der Brust, des Hodensackes und der Schamlippen (Bd. I., S. 318, 328) rechnet, schliesslich aber beide Formen, wenn sie ulcerös werden, unter dem Namen des Ulcus leprosum zusammenfasst. Wenn man die Krankheit benennt, wie sie entweder in den einzelnen Ländern oder im Mittelalter überall genannt ist, so wird man über die Verwirrung leicht hinauskommen: im Norden Spedalskhed, im Süden Lebbra, Morbus S. Lazari, bei uns Aussatz, in Holland Melaatscheid, in England Leprosy, in Surinam Boasi, in Indien Kuschta u. s. w. — das sind nicht misszuverstehende Ausdrücke.

Gegenüber der Elephantiasis Arabum oder der Pachydermie, die wir früher besprochen haben (Bd. I., S. 300), handelt es sich hier um einen Zustand, der mit der Bildung von wirklichen Knoten oder Knollen auftritt: Lepra tuberosa (Elephantiasis tuberculosa). Diese Knoten sitzen am gewöhnlichsten an den der

*) Der Ausdruck lautet meistens Tyria und wird auf eine Schlangenart bezogen. In der That findet sich in dem pseudogalenischen Buche De anatomia vivorum ein Serpens thirus. Andererseits schreibt Rogerius (bei de Renzi, Collectio salernit. T. II. p. 493) Theriasis, was sich dem bei Galenus, Celsus u. A. vorkommenden Therioma anschliesst und zugleich eine gewisse Beziehung zu dem von Galenus erwähnten Heilmittel, dem aus Vipern bereiteten Theriak, andeutet.

**) Constantinus Afric. bei Hensler a. a. O. p. 23. Rogerius, Rolandus et Glossulae quatuor magistrorum bei de Renzi. T. II. p. 492, 703, 704.

***) J. N. Rust. Helkologie. Berlin. 1842. S. 358.

Digitized by Google

Luft exponirten Theilen des Körpers, an Gesicht und Händen, nächstdem an den Füssen, können aber auch an fast allen anderen Punkten der Körperoberfläche auftreten.

Freilich hat man ausser dieser eigentlichen Knotenform schon im Mittelalter*) Formen gekannt, die das Volk in Island Limafallssyki nennt**) und die man neuerlich unter dem Namen der Elephantiasis glabra***), laevis oder anaesthetica†) zusammengefasst hat, weil auch bei glatter Haut Störungen der Sensibilität, oft sehr umfangreiche Anaesthesien vorkommen. Ganze Theile des Körpers können empfindungslos werden, so dass die grössten Insultationen, wie Verbrennungen, stattfinden, ohne dass die Personen etwas davon merken. Es kommt vor, dass Jemand sich an den Ofen stellt, die Hände ansengt und nichts davon merkt, bevor er es riecht.

An diese Form schliesst sich eine Reihe von Veränderungen, welche zunächst durch fleckige Verfärbungen der Haut charakterisirt sind und welche man daher mehrfach als Lepra maculosa bezeichnet hat. Sie tragen in der mittelalterlichen Medicin und noch jetzt bei den romanisch sprechenden Völkern America's den Namen der Morphaea, dessen eigentliche Herkunft unbekannt ist††). Schon in den Uebersetzungen der Araber erscheinen

*) Die erste genauere Nachricht finde ich in den Glossulae quatuor magistrorum (de Renzi, T. II. p. 704): Contingit, quia quando digiti minores manuum et pedum et alii sibi proximiores, qui apud medicos medici appellantur, patiuntur frigus et dormitationem et quasi quamdam sensus privationem; et ista et alia accidentia quandoque occupant illam partem cutis, que est inter digitos predictos et brachium, et aliquando se extendunt usque ad cubitum et quandoque usque ad brachium; et hoc similiter in parte inferiori contingit, quoniam predicta dormitatio sive insensibilitas aliquando per extremitates tybiarum et coxarum ad substantiam mediante geniculo se extendit; et hoc signum nunquam fallit. Uebrigens hat Schilling (De lepra commentationes rec. Hahn. Lugd. Bat. 1778. p. 124) zu beweisen gesucht, dass schon in den mosaischen Vorschriften die Kenntniss der Anästhesie enthalten und dass das hebräische Wort Zaraat (Tsorat) gerade auf diese Eigenschaft zu beziehen sei.

**) P. A. Schleissner. Forsög til en nosographie af Island. Kjöbenh. 1849. p. 17.

***) F. G. Albrecht. De diagnosi esthonicae leprae cutaneae. Diss. inaug. Dorpat. 1825. p. 39. C. Heiberg. Norsk Magazin for Lägevidenskaben. Bd. IV. p. 148. W. Boeck. Om den spedalske sygdom, Elephantiasis Graecorum. Christ. 1842. p. 6, 94.

†) Robinson. Med. chir. Transact. 1819. Vol. X. p. 30.

††) Hensler (a. a. O. S. 42, Anm.) findet das Wort zuerst in einer Uebersetzung des Haly Abbas aus dem 12. Jahrhundert. Ich treffe es in dem falschen galenischen Buche De dynamidiis (Galeno ascripti libri. Ed. Froben. Basil. p. 25, 30) und in dem Liber secretorum (ibid. p. 102 vers.).

Digitized by Google

zwei Hauptvarietäten, die weisse und die schwarze. Eine genaue Definition findet sich nirgends, und es erklärt sich daraus die grosse Verwirrung der einzelnen Autoren, da manche den Alphos und die Leuce der Griechen, den Baras oder Albaras der Semiten ebenfalls zur Bezeichnung verwandter Formen gebrauchten. Für uns ist es von besonderem Interesse, dass nach dem Zeugniss des alten Meister Schielhans*) die Morphaea im Deutschen Miselsucht**) hiess, wie der Aussatz des armen Heinrich in dem berühmten Gedichte Hartmann's von der Aue und der des Engelhard in dem Gedichte Konrad's von Würzburg***) genannt ist.

Vielfach hat man mit der Lepra maculosa eine weitere Form, die Lepra squamosa s. crustosa verbunden. In diesem Punkte herrscht bis in die neuere Zeit eine unlösbare Verwirrung. Seit den grossen englischen Dermatologen hat man vielfach als eigentliche Lepra Graecorum†) ein squamöses Exanthem bezeichnet, welches mit dem Aussatz gar nichts zu thun hat (Bd. I., S. 296) und welches also hier ganz ausser Betracht bleiben kann. Allein gewisse Formen von Morphaeen, die dem Aussatze angehören, zeigen gleichfalls eine leichte Abschuppung der befallenen Theile, so dass eine gewisse Vorsicht im Urtheilen nöthig ist. Endlich haben Danielssen und Boeck††) nachgewiesen, dass sehr oft mit dem wahren Aussatz eine eigenthümliche Form der Krätze (Scabies crustosa) complicirt ist, eine Form, von der sich nachher ergeben hat, dass sie auch ohne Aussatz in gleicher Weise vorkommt. Man wird daher am besten thun, aus der Lehre vom Aussatz sowohl die Lepra squamosa, als die Lepra crustosa fern zu halten.

Endlich spricht man noch von einer Elephantiasis mutilans oder articulorum (joint evil Town), welche sich dadurch auszeichnet, dass ganze Theile zerstört, und namentlich die

*) Hans von Gersdorf. Feldbuch der Wundartzney. 1526. S. XCII vers.

**) Nach ziemlich weitläufigen Untersuchungen, die ich darüber angestellt habe, scheint diejenige Ableitung die richtige zu sein, welche das Wort von Misellus (Diminut. von Miser) herstammen lässt.

***) Man sehe die Stellen in meinem Archiv Bd. XVIII. S. 291 u. Bd. XX. S. 196.

†) Reusch (Hufeland's Journ. der praktischen Heilkunde. 1810. Juni. S. 1) beschreibt einen solchen Fall unter dem Namen des „griechischen oder schuppigten Aussatzes."

††) Danielssen et Boeck. Traité de la sped. p. 232. Pl. XXI. XXIV.

Digitized by Google

Glieder in den Gelenken gleichsam abgesetzt werden. Hier handelt es sich um Zustände, welche den sogenannten neuroparalytischen Entzündungen parallel stehen. Es sind Entzündungen in anästhetischen Theilen, die oft mit grosser Schnelligkeit vorwärts gehen und bis zur äussersten Verstümmlung schreiten. Denn zuweilen verlieren die Leute Hände, Füsse, Nase, Augen, ja fast alle Prominenzen des Körpers, so dass gewissermaassen nur Kopf, Rumpf und rohe Stümpfe von den Extremitäten übrig bleiben*).

Wie schwer der Verlauf dieser Zustände ist, das lässt sich daraus entnehmen, dass man während des ganzen Mittelalters keine schlimmere und mehr gefürchtete Krankheit zu schildern wusste als diese, dass sie gleichsam als der Typus aller Krankheit erschien, und daher auch als die Krankheit schlechtweg oder als die grosse Krankheit bezeichnet wurde. Davon stammt die Bezeichnung der Aussätzigen als Grands malades in Frankreich und Belgien**), als Melaten, Melatschen oder Malzige im Rhein-Gebiet, sowie andererseits die des Aussatzes als Grande maladie***) oder im Deutschen kurzweg Maltzei†), im Holländischen Melaatscheid. Auch das chinesische Tay-kò oder Hong'tai bedeutet nach ten Rhyne††) die grosse Krankheit. Es ist daher leicht begreiflich, dass sie so sehr auch in den religiösen Vorstellungen der früheren Zeit sich als die concrete Form der Strafe Gottes darstellte, dass sie überall mit einer gewissen heiligen Scheu betrachtet worden ist. Wie noch heute in den fremden Welttheilen, in China, in Südamerica, so trieb man die Unglücklichen aus der menschlichen Gesellschaft†††), sei es in die Wildniss, sei es in

*) Aretaeus l. c. Ed. Kühn p. 182. Interdum ante hominem membra sua emoriuntur atque excidunt, nasus, digiti, pedes, pudenda manusque integrae; neque enim pestis ista aegrotantem vita doloribusque vehementissimis ante liberat, quam hominem membratim discerpserit; sed instar elephantis longaeva est.

**) L. Torfs. Fastes des calamités publiques survenues dans les Pays-Bas et particulièrement en Belgique depuis les temps les plus reculés jusqu'à nos jours. Paris et Tournai. 1859. p. 24—26.

***) Amis et Amiles, aus Jourdain de Blaivies. Zwei altfranzösische Heldengedichte des karolingischen Sagenkreises. Nach der Pariser Handschrift, herausg. von Hofmann. Erlang. 1852. vers. 2113: grant malaige.

†) Hans von Gersdorf a. a. O. Bl. LXXXII vers. Schopff a. a. O.

††) Willem ten Rhyne. Verhandelinge van de Asiatische Melaatsheid. Amsterd. 1687. Bl. 20.

†††) Aretaeus l. c. p. 183. Multi in montes ac deserta viros amicissimos exposuere. Galenus. De optima secta empirica. cap. 12.

Digitized by Google

besondere Hütten oder Anstalten (Leproserien, Aussatzhäuser). Daher stammt der Name Aussatz*), nicht von der Eruption der Krankheit, sondern von der „Separatio leprosorum."

Der Umstand, dass gerade auf dem Continent von Europa der Rückgang der leprösen Erkrankungen in ziemlich dieselbe Zeit fiel, in welche die Entstehung und erste Verbreitung der Syphilis gewöhnlich verlegt wird, auf das Ende des 15. und den Anfang des 16. Jahrhunderts, hat vielfach auf die Vermuthung geführt, dass die Syphilis aus der Lepra in irgend einer Weise hervorgegangen sei, dass die Syphilis, wie man gesagt hat, eine entartete Lepra, oder eine Tochter der Lepra, oder eine neue Erscheinung der Lepra sei**). Diese Ansicht, welche gerade in den ersten Zeiten der Syphilis aufgestellt zu sein scheint, ist doch von allen bedeutenden Aerzten jener Periode zurückgewiesen worden, insbesondere von Łeonicenus***). Ja, die Ueberzeugung aller Zeitgenossen war so sehr gegen dieselbe, dass, wie Astruc†) mit Recht hervorgehoben hat, die Aussätzigen sich gegen die Aufnahme der Syphilitischen (Blatternkranken) in ihre Siechhäuser wehrten und man eigene Spitäler (Blatternhäuser, Hiobsspitäler) für die letzteren einrichten musste. Erst in dem Maasse, als der Aussatz den meisten Aerzten unbekannt wurde, führte theils die Speculation, theils die Beobachtung gewisser endemischer Syphilide, wie des sogenannten holsteinischen Aussatzes††), wieder auf die ältere Vermuthung zurück. Nun mag man immerhin zugestehen, dass zuweilen diagnostische Irrthümer vorgekommen seien; es ist sogar sicher, dass manchmal Syphilis für Aussatz und umgekehrt angesehen worden ist und noch jetzt

*) Derselbe findet sich schon in dem Vocabularius s. Galli aus dem 7. Jahrhundert als uzseazeo (Wackernagel, altdeutsches Lesebuch. Basel. 1847. S. 29). Sehr charakteristisch ist daher in der deutschen Uebersetzung des Thierbuches von Albertus Magnus durch Walther Ryff (Frankfurt a. M. 1545) Aussätzig und Feldsiech als identisch gebraucht.

**) Seb. Aquilinianus. De morbo gallico cap. I. (Aphrodisiacus T. I. p. 2.) Paracelsus. Chirurgische Bücher und Schriften, herausg. durch Huser. Strassb. 1618. S. 132, 135, 183. F. A. Simon in meinem Handbuche der Spec. Path. u. Ther. Bd. II. S. 425, 429.

***) Nic. Leonicenus. De epidemia, quam Itali morbum gallicum, Galli vero neapolitanum vocant, Libellus (Aphrodisiacus p. 17). Vgl. Fracastorius (ibid. p. 203), Matthiolus (ibid. p. 247), Brasavolus (ibid. p. 666), Cataneus (ibid. p. 141).

†) Astruc. De morbis venereis. T. I. p. 10, 118. Vgl. J. Y. Simpson. Antiquarian notices of syphilis in Scotland. Edinb. 1862. p. 21.

††) Spiering. Hufeland's Journ. 1821. Bd. LIII. S. 87.

Digitized by Google

zuweilen angesehen wird. Pruner*) berichtet, dass er in den Lepra-Quartieren in Cypern, Jerusalem und Damascus neben den Aussätzigen auch Syphilitische, die man dahin verbannt hatte, gesehen habe, und so kommen noch heut zu Tage an vielen Orten der Erde die beiden Zustände neben einander vor: man findet die Syphilis in allen ihren Formen und auch den Aussatz in allen seinen Formen, ohne dass sie in einander übergehen oder auf einander einwirken oder sich modificiren. Ja, in demselben Individuum können Aussatz und Syphilis auf einander folgen oder zusammen bestehen**). Unter solchen Verhältnissen liegt die Frage, ob nicht die Lepra aus der Syphilis hervorgegangen sei***), ebenso nahe, als die umgekehrte. Hält man sich nur an die Literatur, so kann man in der Geschichte der endemischen Krankheiten Beispiele genug dafür vorfinden, dass aus Syphilis hervorgegangene Krankheiten für leprös gehalten worden sind, aber die genauere Beobachtung hat immer mehr dahin geführt, überall die leprösen und die syphilitischen Endemien zu trennen, und man darf wohl sagen, dass in dem Maasse, als die Geschichte der constitutionellen Syphilis sich aufgeklärt hat, auch die Ueberzeugung befestigt worden ist, dass die Syphilis von dem Aussatze ganz und gar verschieden sei, wenngleich sie demselben näher steht, als irgend eine andere Affektion. Nur in Beziehung auf den Localprozess lässt sich eine fast noch grössere Analogie aufstellen; das ist die mit dem Lupus (S. 483). Allein der Mangel allgemeiner constitutioneller Symptome beim Lupus hat von einer Identificirung desselben mit dem Aussatz stets abgehalten †).

In Europa ist der Aussatz heut zu Tage selten geworden. In einzelnen Theilen von Schweden, in Finnland und in den Ostseeprovinzen Russlands, namentlich aber in grossen Districten Norwegens kommt er noch jetzt in einer Verbreitung vor, welche zum Theil über das hinausgeht, was durchschnittlich im Mittelalter

*) Pruner. Die Krankheiten des Orients. Erlang. 1847. S. 172.
**) D. C. Danielssen. Syphilisationen anvendt mod syphilis og spedalskhed. Bergen. 1858. Bl. 24.
***) Griesinger. Mein Archiv. Bd. V. S. 260. Macnamara. Ebendas. Bd. XXII. S. 320.
†) C. H. Fuchs Diss. acad. de lepra Arabum in maris mediterranei littore septentrionali observata. Wirceb. 1831. p. 34. Carl Wolff. Mein Archiv. Bd. XXVI. S. 77.

Digitized by Google

bestanden hat. In Norwegen allein zählte man auf eine Gesammtbevölkerung von noch nicht 2 Millionen am Schlusse des Jahres 1862 nicht weniger als 2119 Aussätzige, und diese fanden sich fast sämmtlich unter der an sich sehr dünnen Bevölkerung der Westprovinzen*). Nach der Zählung von 1856 fand sich im Nord-Bergenhus-Amt je 1 Aussätziger auf 113, ja in einzelnen Kirchspielen 1 auf 71 bis 47 Einwohner**). Ausserdem giebt es freilich einzelne Gegenden und Orte am Schwarzen und Mittel-Meer, in Südrussland, Griechenland, Italien, Spanien, Syrien und Aegypten, auch in Portugal, wo der Aussatz noch vorkommt. Hauptsächlich aber findet er sich in ferneren Gegenden, namentlich in Mittel- und Südamerika, Südafrika, Südasien, wo er insbesondere auf den Antillen, in Brasilien, am Cap, auf den Sunda-Inseln, in Indien, China und Japan die weiteste Verbreitung hat. In einzelnen Gegenden von China giebt es neben den grossen Städten ganze Dörfer, die für den Aufenthalt solcher armen Personen bestimmt sind***). Bei uns kommt es, abgesehen von den aus anderen Welttheilen eingeschleppten Fällen, gelegentlich vor, dass Beispiele der Krankheit noch hier und da auftauchen, ohne dass man Beziehungen der Kranken zu den noch jetzt endemischen Localitäten auffinden könnte†), und ohne dass man, was in der neueren Zeit so sehr in den Vordergrund gedrängt worden ist, erbliche Uebertragung nachzuweisen vermag††).

*) Norges officielle Statistik, udgeven i Aaret 1863. C. No. 5. Tab. XIII.

**) Bidenkap. Norsk Magazin for Lägevidenskaben. 1860. Bd. XV. Bl. 536, 545.

***) Friedel. Mein Archiv. Bd XXII. S. 329, 331.

†) In unserer Sammlung findet sich unter No. 847 ein scheinbar amputirter Arm, der alle Erscheinungen der Lepra mutilans darbietet und von dem Hr. Prof. Busch sich zu erinnern glaubt, dass er einer eingeborenen Person abgesetzt worden ist. Auch in Würzburg lebte ein Mann, den ich öfters gesehen habe und dessen Gesicht das Aussehen der Lepra leonina zeigte; seine scheue Zurückgezogenheit gestattete es nicht, nähere Untersuchungen anzustellen.

††) Alefeld. Diss. inaug. med. Leprae hist. succinctam et binas leprosorum nuper observatorum historias complexa. Giess. 1800. p. 30. Fr. Jahn. Neues Journal der praktischen Arzneykunde und Wundarzneykunst von Hufeland. 1802. Bd. VII. S. 23. Taf. Romberg u. Henoch. Klinische Ergebnisse. Berlin. 1846. S. 195. Taf. (Derselbe Fall bei Becker. De lepra Arabum tuberculosa. Diss. inaug. Marburg. 1843.) W. Busch Annalen der Charité. 1858. Jahrg. VIII. Heft 2. S. 9. Taf. I. Fig. 4 – 5. E. Wilson. *Behrend's* Syphilidologie. Neue Reihe. Bd. I. S. 103. Gull. Guy's Hosp. Rep. 1859. Ser. III. Vol. V. p. 151. Priestley. Med. Times and Gaz. 1860. Jan p. 76.

Digitized by Google

Die genauere, ich möchte sagen, die naturwissenschaftliche Kenntniss des Aussatzes datirt eigentlich erst von dem berühmten Werke von Danielssen und Boeck*) über die norwegische Spedalskhed, welches in einer prächtigen Ikonographie anschauliche Bilder der hauptsächlichsten Veränderungen geliefert hat. Was wir von Abbildungen aus früherer Zeit**) besitzen, hat ein sehr untergeordnetes Interesse. Von Wichtigkeit ist nur ein Bild der heiligen Elisabeth, welches der jüngere Holbein 1516 in Augsburg gemalt hat und welches ich vor mehreren Jahren in der Pinakothek zu München auffand***); es zeigt uns den Aussatz, wie er in Deutschland neben der epidemischen Syphilis bestand. In neuerer Zeit hat sich mit dem wieder erwachten Interesse auch die Zahl der Abbildungen aus verschiedenen Ländern vermehrt†), und die Frage von der Identität des Aussatzes in den zum Theil weit auseinander gelegenen Gegenden ist so auf eine ungleich mehr zuverlässige Weise entschieden, als es durch blosse Beschreibungen möglich geworden wäre.

Was die Aetiologie des Aussatzes angeht, so ist ein Punkt derselben schon seit langer Zeit festgestellt. Das ist die erbliche Fortpflanzung der Krankheit††), oder genauer gesagt, der Prädisposition dazu, denn die Krankheit kommt fast nie congenital vor, sondern sie entwickelt sich erst im Laufe der Jahre. Diese Prädisposition kann an jeder der bekannten Localitäten auf das Bestimmteste durch zahlreiche Thatsachen erwiesen werden.

---

*) D. C. Danielssen et W. Boeck. Traité de la Spedalskhed ou Elephantiasis des Grecs. Paris. 1848. Atlas. Dazu kommt die 3. Lieferung der Samling af lagttagelser om Hudens Sygdomme, Christ. 1862. derselben Autoren, in welcher Danielssen eine monographische Darstellung der anästhetischen Form geliefert hat.

**) In dem Feldbuch der Wundarzney von Hans von Gersdorf (Strassb. 1526. S. LXXVIII.) findet sich ein Holzschnitt, der den aussätzigen Hiob darstellen soll; weiter (S. XC vers.) ein anderer, welcher die „Beschung der Aussätzigen" wiedergiebt und der ähnlich ist dem grossen Holzschnitt in der Physica S. Hildegardis. Argentor. 1533.

***) Virchow und von Hessling. Mein Archiv. Bd. XXII. S. 190. Bd. XXIII. S. 194.

†) Bergson. Annalen der Charité. 1853. Jahrg. IV. S. 1. Taf. I.—II. (Krimm'sche Krankheit). Carl Wolff. Mein Archiv. Bd. XXVI. S. 44. Taf I.—III. (Madeira). Oldekop Ebendas. S. 106. Taf. V.—VI. (Astrachan). H. V. Carter. Transact. of the med. and phys. society of Bombay. 1862. New Ser. No. VIII. p. 1. Pl. I. (Ostindien). Von älteren ist noch zu erwähnen das Titelkupfer in Schilling's Comm. de lepra aus Surinam.

††) Haly Abbas bei Hensler a. a. O. Exc. p. 7. T. A. Wise. Commentary on the Hindu system of medicine. Lond. 1860. p. 259.

Digitized by Google

Sie ist so augenfällig und die Ueberzeugung davon war von jeher so sicher, dass man auf die ernstlichste Weise zu allen Mitteln griff, um die Fortpflanzung der Aussätzigen zu verhindern. Nicht blos erliess man Eheverbote*), sondern man ging den Männern selbst an den Leib und schnitt ihnen die Hoden ab**). Auch in Norwegen, wo durch die Untersuchungen von Danielssen und Boeck und von Conradi***) die grosse Häufigkeit erblicher Verhältnisse dargelegt war, und wo die zunehmende Ausbreitung der Krankheit die öffentliche Sorge in immer schwererer Weise in Anspruch nahm, kam man in der neuesten Zeit zu ähnlichen Gedanken†). Nachdem sich die oberste medicinische Behörde und ein grosser Theil der Bischöfe für Eheverbote erklärt hatte, wurde dem Storthing 1854 von der Regierung ein dahingehender Gesetzentwurf vorgelegt, und nur mit einer geringen Minorität abgelehnt. Die lebhaften Streitigkeiten, welche dadurch unter den norwegischen Aerzten angeregt wurden, und die starke Opposition, welche namentlich Hjort††) dagegen erhob, gaben die Veranlassung zu neuen und ausgedehnteren Nachforschungen. Auch ich erhielt von der norwegischen Regierung die Aufforderung, die betroffenen Gegenden zu bereisen und die Natur der Krankheit zu untersuchen. Ich unternahm diese Reise im Sommer 1859, aber, obwohl ich dabei Gelegenheit hatte, hunderte von Aussätzigen zu sehen, und obwohl ich über die Natur des Localprocesses vollständig genügende Thatsachen sammeln konnte, so stellte sich doch heraus, dass ein Urtheil über die ätiologische Frage sich im besten Falle erst dann würde geben lassen, wenn aus den verschiedenen Lepra-Territorien der Erde vergleichende Untersuchungeu in grösserem Umfange vorliegen würden. In diesem Sinne erliess ich einen Aufruf zur Erforschung des Aussatzes†††), der in der That recht zahlreiche Früchte getragen hat.

---

*) Paul. Zacchias. Quaestiones med. legales, cura Horstii. Venet. 1737. Lib. II. Tit. III. quaest. 6. Lib. III. Tit. III. quaest. 6. n. 13. Lib. VII. Tit. 3. quaest. 5. n. 1. Kjerulf. Mein Archiv. Bd. V. S. 36.

**) Rogerius u. Rolandus bei de Renzi. T. II. p. 493, 704.

***) Danielssen et Boeck l. c. p. 335. A. Conradi. Norsk Magazin for Lägevidenskaben. 1851. Bd. V. Bl. 560. 1857. Bd. XI. Bl 209.

†) In Portugal war dasselbe der Fall. Vgl. Kessler. Mein Archiv. Bd. XXXII. S. 258.

††) Hjort in den Forhandlinger ved de skandinaviske Naturforskeres. Christ. 1857. Bl. 401. Norsk Magazin. 1857. Bd. XI. Bl. 450.

†††) Virchow. Archiv. Bd. XVIII. S. 161. Deutsche Klinik. 1860. No. 17.

Digitized by Google

Aber auch noch jetzt reicht das vorliegende Material zur Abur-theilung der Ursachen des Aussatzes nicht aus.

Was freilich die Erblichkeit angeht, so besteht unter allen Völkern und in allen Ländern über die Häufigkeit des Vorkommens von Aussatz in gewissen Familien Einstimmigkeit. Gerade die neuesten Untersuchungen von Bidenkap*) haben für Norwegen vorzügliches Material geliefert; die von ihm aufgestellten Geschlechtsregister von Aussatzfamilien erweisen das Forterben bis in das vierte Glied. Aber, wie schon erwähnt, es erbt nur die Prädisposition, nicht die Krankheit selbst, welche Bidenkap**) nicht früher als bei zwei zwei- und einem dreijährigen Kinde sah, und welche oft erst mehrere Decennien später auftritt. Man wird daher niemals umhin können, besondere Gelegenheitsursachen aufzusuchen. Schon früher hat man den Ortsveränderungen einen wichtigen Einfluss auf die Abnahme der Krankheit zugeschrieben***), und wenn es wahr ist, was man sich in Norwegen erzählt, dass unter den nach Amerika ausgewanderten Familien der Aussatz erloschen sei, so würde man den Gelegenheitsursachen eine sehr hohe Bedeutung zuschreiben müssen. Einen einzelnen Fall von einer Familie, in der durch eine Uebersiedelung aus den Tropen nach Frankreich der Aussatz definitiv zum Stillstand kam, berichtet Guyon †). Die grosse geschichtliche Thatsache, dass der Aussatz früher fast überall herrschte, jetzt aber in dem grössten Theile der gebildeten Nationen fast spurlos erloschen ist, lässt sich ohne die Annahme besonderer Ursachen der Krankheit nicht deuten. Auch kommt man mit der Erblichkeit nicht aus. Die Nachforschungen von Höegh und Bidenkap††) haben übereinstimmend ergeben, dass nur bei einem Viertel der norwegischen Aussätzigen in der gerade aufsteigenden Linie die Krankheit nachweisbar ist, und van Someren †††) fand in Madras unter 31 Aussatzfällen sogar nur 2 erbliche.

In früheren Zeiten nahm man neben der Erblichkeit eine andere und noch viel wirkungsvollere Ursache an, die Ansteckung. Noch heutigen Tages herrscht diese Ansicht fast in

*) Bidenkap a. a. O. Bl. 811.
**) Ebendaselbst Bl. 813.
***) Danielssen et Boeck l. c. p. 175.
†) Guyon. Compt. rend. de l'acad. des sciences. T. LIV. p. 892.
††) Bidenkap a. a. O. Bl. 812.
†††) W. J. van Someren. A brief historical sketch of the Madras Leper Hospital. p. 10.

Digitized by Google

allen aussereuropäischen Aussatz-Ländern, und sie wird von manchen Aerzten, welche die Contagiosität der gegenwärtigen europäischen Aussatzformen leugnen, wenigstens für eine ältere Periode zugelassen. So ist man zu der sonderbaren Doctrin gekommen, es sei der Aussatz ursprünglich einmal in alle die verschiedenen Länder hineingekommen durch Ansteckung und habe sich seitdem durch Forterbung erhalten. Das stimmt genau mit den Traditionen der Laienschriftsteller, welche zu erzählen pflegen, dass durch die Kreuzzüge der Aussatz vom Morgenlande importirt und von Ort zu Ort fortgetragen sei. Diese Behauptung ist jedoch unzulässig, denn man kann sich aus zuverlässigen historischen Quellen überzeugen, dass in allen Ländern des Abendlandes der Aussatz schon seit Jahrhunderten bestand, bevor die Kreuzzüge begannen*). Wenn also eine Importation stattgefunden haben sollte, so müsste dieselbe in einer sehr viel früheren Zeit geschehen sein, was aber um so mehr unwahrscheinlich ist, als die Voraussetzung, dass der Aussatz eine contagiöse Krankheit sei, mehr und mehr aufgegeben worden ist. Denn man hat in neuerer Zeit kein einziges Beispiel von Einschleppung der Krankheit in aussatzfreie Länder beobachtet, obwohl doch nach England, Frankreich, Deutschland u. s. w. gelegentlich Leprakranke aus Ost- und Westindien, Südrussland u. s. w. kommen**); auch hat man selbst da keine deutliche Uebertragung (wenngleich einzelne Fälle von Erkrankung) gesehen, wo gewisse Personen viele Jahre lang immerfort mit derartigen Kranken in Berührung waren, wie das namentlich in Hospitälern der Fall ist, wo einzelne Wärter zwanzig bis dreissig Jahre in Verbindung mit den Kranken leben, ohne dass Uebertragung erfolgt.

*) Nach meinen Nachforschungen über deutsche Aussatzhäuser finden sich solche schon 636 in Verdun, Metz und Mastricht (Archiv. Bd. XX. S. 169); das zu St. Gallen wurde vom heiligen Othmar (720–759) gegründet (Ebendas. Bd XVIII. S. 142), das zu St. Bartholomae unter dem Johannisberg 1109 (Ebendas. S. 148, 286). Auch in Bremen und Constanz gab es wahrscheinlich schon im 9. und 10. Jahrhundert Sondersiechenhäuser (Ebendas. Bd. XVIII S. 144. Bd. XX. S. 188).

**) Hensler a. a. O. S, 23. W. Lawrence and H. H. Southey. Med. chir. Transact. Lond. 1815. Vol. VI. Rayer. Traité des maladies de la peau. Paris 1826. T. I. p. 667. Bergson a. a. O. S. Wilks. Guy's Hosp. Rep. Ser. III. Vol. V. p. 144. Hutchinson. Clin. Lect. and Rep. of the London Hosp. 1864. Vol. I. p. 23. Veiel a. a. O S. 102. Köbner. Compt. rend. de la soc. de Biologie. Ann. 1861. Sér. III. T. III. p. 57. Hillairet. Mém. de la soc. de Biol. Ann. 1862. Sér. III. T. IV. p. 224. Hillier. Handbook of skin diseases. Lond. 1865. p. 214.

Digitized by Google

Nichtsdestoweniger ist es eine Thatsache, dass nicht selten Einwanderer in Aussatzländern von der Krankheit befallen werden, wie es bei anderen endemischen Krankheiten der Fall ist. Die älteren Schriftsteller gehen hier gewöhnlich auf Coitus, Cohabitation oder Ansteckung durch den Halitus zurück*). Auch Holmsen**) hat in Norwegen Beobachtungen gesammelt, welche auf die Bildung gewisser Krankheitsheerde in einzelnen Höfen hinweisen, in denen auch gesunde Ankömmlinge befallen wurden, und einzelne Fälle heerdweisen Erkrankens nach scheinbarer Einschleppung wurden auch von Bidenkap***) aufgefunden, in denen sonstige äussere ungünstige Bedingungen nicht nachzuweisen waren. Erst eine fortgesetzte Beobachtung wird hier zu einer sicheren Entscheidung führen; für jetzt kann man nur sagen, dass diese Fälle zum Theil auch auf andere Weise zu erklären, im Ganzen aber so selten sind, dass man für die Discussion der Aetiologie im Grossen sie jedenfalls bei Seite lassen kann.

Die anderen ätiologischen Fragen sind so schwer, dass es noch nicht gelungen ist, eine Uebereinstimmung zu erzielen. Insbesondere die klimatischen Verhältnisse der Aussatzländer sind so verschiedenartig, dass man daraus nur einen Umstand hervorheben kann, nehmlich die ungewöhnliche Häufigkeit der Krankheit an der Seeküste und den Ufern grosser Flüsse. Ob aber diese Häufigkeit einem klimatischen Einflusse zuzuschreiben ist, lässt sich um so weniger sagen, als andererseits schon seit dem Alterthum gerade diätetische Einflüsse sehr hoch angeschlagen worden sind, und unter diesen namentlich der Genuss von schlechten Fischsorten oder von verdorbenen Fischspeisen. Freilich wird dieser Einfluss von anderer Seite her ebenso entschieden bestritten, indess kann ich nicht umhin, zu sagen, dass sowohl die historischen, als die geographischen Thatsachen in keinem Punkte so sehr zusammenstimmen, als in dem Nachweise schlechter diätetischer Verhältnisse. Auch trifft gerade der allgemeinere Genuss von schlechten Fischspeisen ungewöhnlich häufig zusammen mit endemischer Lepra. Freilich scheint dies nicht ausnahmslos zu sein, aber dann wird in der Regel eine

*) Paul. Zacchias l. c. Lib. III. Tit. III. quaest. VI. n. 16. Lib. VII. Tit. 3. quaest. 5. n. 3.
**) Holmsen. Norsk Magazin. Bd. V. Bl. 433.
***) Bidenkap. Ebendas. Bd. XIV. Bl. 724.

Digitized by Google

andere diätetische Schädlichkeit angeschuldigt, und es wäre Gegenstand der vergleichenden Beobachtung, festzustellen, ob nicht dieselbe schädliche Substanz in Fischen und in diesen anderen Speisen aufzufinden ist. Die genauere Ausführung dieses Gegenstandes würde mich hier zu weit führen, und ich kann daher zum Schlusse des ätiologischen Capitels nur sagen, dass nach meiner Kenntniss noch gegenwärtig nicht sicher anzugeben ist, was die eigentlich bestimmende Ursache der Krankheit sei.

Danielssen und Boeck*) sind daher wieder auf die alte humoralpathologische Vorstellung von einer Dyskrasie zurückgegangen, freilich nicht auf die Atra bilis, sondern auf eine Vermehrung der Albuminate im Blut, aus welcher sie die Neigung zu localen Ablagerungen herleiten. Denn die Localaffekte sind ihnen überwiegend exsudative Produkte. Kjerulf**) hat schon die Zweifelhaftigkeit dieser Blut-Analysen dargelegt, und in Beziehung auf die Localaffekte haben meine anatomischen Untersuchungen, die in Christiania, Bergen und Molde selbst angestellt wurden, zu dem Resultat geführt, dass dieselben wesentlich neoplastischer und nicht exsudativer Natur sind. Danielssen***) selbst hat, zum Theil auf Grund meiner Untersuchungen, seine Anschauungen in diesem Punkte geändert, und es kann wohl nicht mehr die Meinung aufrecht erhalten werden, dass die Localaffekte als solche Ablagerungen dyskrasischer Stoffe seien. Auch kann ich nicht leugnen, dass die Annahme einer hereditären Dyskrasie ohne Localaffektion mir eine ganz und gar willkürliche zu sein scheint. Trotzdem will ich gern zugestehen, dass die oft Jahre lange Dauer der Prodrome (fieberhafte Zustände, rheumatoide Schmerzen, Müdigkeit, Schlafsucht, Kältegefühl) auf eine allgemeinere Störung hinweist und dass die Entstehung zahlreicher örtlicher Wucherungen die Anwesenheit krankhafter Reize voraussetzt. Ich bin daher, da auch innere Theile in solche Wucherungen gerathen, gar nicht abgeneigt, auf die Anwesenheit gewisser Acrimoniae im Blute, also auf eine Dyskrasie zu schliessen. Nur dürfte diese nicht als eine permanente zu denken sein, und ihre Entstehung liesse sich gewiss am leichtesten aus diätetischen

*) Danielssen et Boeck l. c. p. 260.
**) Kjerulf. Mein Archiv. Bd. V. S. 23.
***) Danielssen og Boeck. Iagttagelser om Hudens Sygdomme. Christ. 1862. Bl. 10. Tab. XIII.

Digitized by Google

Schädlichkeiten erklären. Käme dazu eine bestimmte, namentlich hereditäre Prädisposition der Gewebe und entsprechende Gelegenheitsursachen, z. B. atmosphärische, so würde sich das Auftreten des Prozesses unschwer interpretiren lassen. Danielssen *) hat diese verschiedenen Ursachen wohl in Betracht gezogen, aber er legt meiner Meinung nach zu geringes Gewicht auf die Frage von den alimentären Schädlichkeiten. Gewiss sind Unreinlichkeit, schlechte Wohnungen und namentlich Kälte, Sturm und Regen gerade in Norwegen bei der Aetiologie bedeutend in Betracht zu ziehen, aber die ersten beiden finden sich auch in Gegenden, wo der Aussatz gänzlich verschwunden ist, in gleicher Art, und was die atmosphärischen Schädlichkeiten betrifft, so habe ich in Norwegen selbst nicht wenige Aussätzige gefunden, welche nach ihrer Aussage denselben sehr wenig ausgesetzt waren. Unsere Darstellung muss daher hier hypothetisch bleiben; halten wir uns an die Localaffekte.

Was zuerst die Knoten (Tubera s. Tubercula) angeht, so entstehen sie hauptsächlich in der Haut, zum Theil im subcutanen Gewebe; aber es können auch weiter innen an den Schleimhäuten und im Parenchym der Organe ähnliche Knoten erzeugt werden. Die ersten genaueren Untersuchungen, die wir darüber erhalten haben, diejenigen von Danielssen und Boeck **) haben vielleicht etwas zu viel in Beziehung auf die Zahl der ausgesetzten Organe gethan, indem sie eine ganze Reihe von tuberösen Erkrankungen der Lungen, der Leber, des Bauchfells u. s. w. in dieselbe Gruppe setzten, während es sehr wohl möglich ist, dass eine gewisse Zahl davon als wahre Tuberkel zu betrachten ist. Die neueren Untersuchungen von Carter ***) in Bombay haben nichts Specifisches in den eben erwähnten Organen ergeben. Allein dass bis in tiefere Theile hinein solche Knoten vorkommen, davon habe ich mich selbst bestimmt überzeugt. Namentlich für den wichtigsten Punkt, um den es sich handelt, nehmlich für die peripherischen Nerven, kann ich behaupten, dass dieselben Wucherungen auch in ihnen vorkommen und eine Art von neuro-

*) D. C. Danielssen. Den spedalske Sygdom, dens Aarsager og dens Forebyggelsesmidler. Bergen. 1854. Bl. 9.

**) Danielssen et Boeck. Spedalskhed p. 222, 283, 288. Atlas. Pl. VI, VII, XI, XXIII.

***) Carter l. c. p. 53.

Digitized by Google

matöser Anschwellung bedingen, die manchmal sich über gr
Strecken verbreitet, manchmal kleinere Stellen betrifft, s
der Nerv rosenkranzartig angeschwollen erscheint*). Ebens
ich dieselben Veränderungen im Larynx, in den Lymphdrüs
im Hoden. Von anderen inneren Organen habe ich keine
ständigen Erfahrungen; auch habe ich keine Gelegenheit
Präparate zu untersuchen. Nachdem die grosse Sammlun
Herrn Danielssen in Bergen bei dem Brande des Lungen
Hospitals zu Grunde gegangen ist, gab es nirgends in Norw
einen Vorrath spedalscher Präparate. Das ist also eine F
der Zukunft.

Unter den Localaffectionen stehen die an der Haut ob
denn sie finden sich in jeder Art von Aussatz, mag er nu
knotige oder die glatte Form annehmen, und soweit wir bi
wissen, sind sie auch jedesmal die ersten Erscheinungen, w
auf eine Fixirung der Krankheit hinweisen. Nach einem oft
lange dauernden Vorläufer-Stadium erscheinen zuerst hyperäm
Flecke von verhältnissmässig dunkler, anfangs ins Bläuliche, sp
ins Bräunliche ziehender Färbung. Die Oberhaut ist über ih
wenig oder gar nicht verändert; die Haut selbst zeigt eine fi
bare Verdickung oder Anschwellung. Manche dieser Flecke
schwinden wieder, andere treten auf, und es können Jahre dar
hingehen, ohne dass eine weitere Entwickelung stattfindet. Gr
und Form dieser Flecke ist sehr wechselnd; manchmal sind
klein und linsenförmig, anderemal sehr gross und unregelmä
namentlich wenn sie nach und nach zusammenfliessen. N
selten entwickelt sich damit frühzeitig eine Erkrankung der Fa
nerven, welche zu partieller Gefühllosigkeit führt. Diese Form
es, welche im Mittelalter ziemlich allgemein als Lepra rubra
zeichnet**) und vielfach mit Gutta rosacea (Acne) verwechselt
wurde, in der neueren Zeit aber unter dem Namen des M
rouge de Cayenne am meisten bekannt ist†). Guyon
identificirt damit die bei den Schwarzen der Westküste Afri

*) Virchow. Deutsche Klinik. 1861. S. 50.
**) Physica Sanct. Hildegardis. Argent. 1533. Lib. II. cap. 121. Hen
a. a. O. S. 171, 377.
***) Theodoricus bei Hensler a. a. O. Exc. p. 27.
†) Die Pellagra Oberitaliens und die verwandten Formen in Südfra
reich, Spanien u. s. w. haben damit nichts zu thun.
††) Guyon l. c. p. 893.

Digitized by Google

und der westindischen Inseln als Cocobe bezeichnete Krankheit. Fonseca*) schildert sie in Brasilien als Lepra rubra und Carter**) schlägt dafür den Namen der leprösen Eruption vor.

Kommt es zur Bildung des eigentlichen Knotenaussatzes, so werden die Flecke, gewöhnlich zuerst an den der Luft ausgesetzten Stellen, stationär, schwellen mehr und mehr an, werden härter, röther, namentlich in der Kälte blauroth, treten über die Oberfläche hervor und bilden allmählich rundliche Geschwülste bis zu Haselnuss-, ja zuweilen bis zu Wallnussgrösse, welche mit breiter Basis aufsitzen, eine glatte, häufig glänzende Oberfläche haben, und eine ziemlich derbe, jedoch bewegliche Masse bilden***). Manche treten im Laufe der Zeit mehr und mehr aus der Haut hervor, nehmen eine fast polypöse Gestalt an, wie ich es namentlich am oberen Augenlide in so grosser Ausdehnung sah, dass das Auge durch die herabhängenden Knoten ganz bedeckt wurde. Andere dagegen haben einen tieferen Sitz, bilden nur flache Vorwölbungen der Oberfläche und greifen bis in das Unterhautgewebe ein. Haben sie eine gewisse Entwickelung erreicht, so lässt die Röthung nach; die Oberfläche nimmt eine blassrothe, schmutzig gelbliche oder bräunliche Farbe an, die Consistenz wird etwas schlaffer und welker, zuweilen fast fluktuirend, das Aussehen bekommt etwas Durchscheinendes. Entwickeln sie sich an behaarten Stellen, wie namentlich an den Augenbrauen, am Kinn oder den Lippen, so sind sie namentlich durch ihre vollkommen haarlose Oberfläche auffallend, und es begreift sich leicht, dass schon seit alten Zeiten diese Alopecie ein besonders auffälliges Zeichen gewesen ist. Die lepröse Alopecie unterscheidet sich von der syphilitischen aber dadurch, dass sie nur an den unmittelbar von der Krankheit befallenen Stellen vorkommt und dass die behaarten Theile des Kopfes, welche fast immer verschont bleiben von dem Aussatz, auch von der Alopecie nicht betroffen werden. Im nächsten Umfange der ganz glatten und haarlosen Knoten sind die Haare öfters sehr stark und auch die Gefässe ungewöhnlich erweitert.

---

*) Wucherer. Mein Archiv. Bd. XXII. S. 358.
**) Carter l. c. p. 4.
***) Dies sind die *ὀχθοὶ σκληροὶ* des Aretaeus.

Digitized by Google

Zuweilen stehen diese Knoten vereinzelt; meistens sind sie vielfach und gruppirt, so dass ganze Haufen von Knoten, bald dicht an einander gedrängt, bald durch kleine Zwischenräume von einander getrennt, hervorwuchern. Dies geschieht am häufigsten am Gesicht, und zwar am meisten an den mehr lockeren

Fig. 176.

Theilen, an den Augenbrauen und Augenlidern, nächstdem an den Nasenflügeln, den Lippen und den Ohrläppchen. Die Physiognomie der Kranken nimmt dadurch etwas Fremdartiges, nicht selten Thierisches an, wie die schon von den Alten gebrauchten Namen der Satyriasis*) und Leontiasis**) beweisen, welche auf die Vergleichung mit Affen- und Löwenköpfen hinweisen.

Ich habe solche Knoten mehrfach frisch untersucht. Im Reknäs-Hospital zu Molde drängten sich die Kranken förmlich zu mir, um von den grössten und am meisten verunstaltenden

---

Fig. 176. Lepra leonina. Nach einer von Dr. G. Fritsch aufgenommenen Photographie eines Aussätzigen in Robben-Island (Cap-Colonie). Der 40jährige Mann, Bastard-Afrikaner, in dessen Familie kein Aussatz zu herrschen scheint, war seit einem Jahre krank. Ausser der ausgedehnten knotigen Anschwellung im Gesicht, besonders an Nasenflügeln, Augenbrauen, Lippen, Kinn und Ohrläppchen, hatte er ein grosses, gefühlloses Geschwür am rechten, ein ganz kleines am linken Schenkel.

*) Aristoteles. De genesi animalium. Lib. IV. 48: *τὸ νόσημα τὸ καλούμενον σατυριᾶν.*

**) Aretaeus Cappad. l. c. p. 181: *λεόντιον κικλήσκεται.*

Digitized by Google

dieser Knoten durch Exstirpation befreit zu sein, und ich kann hinzufügen, dass die Heilung der Wunden sehr günstig und schnell vor sich ging. Auch besitzt unsere Sammlung die Gesichtshaut und die Hand nebst der Haut*) des Vorderarmes von einem ägyptischen Leprösen, den Bilharz secirt hat; H. Meckel hat dieselben aus Aegypten mitgebracht. Die Untersuchung ergab überall constante Resultate, nehmlich ein sehr zellenreiches Granulationsgewebe, welches ohne alle Beimischung die Substanz der Knoten bildet.

In den frischesten dieser kleinen Geschwülste, wo die Haare noch nicht zu Grunde gegangen sind, sah ich auf senkrechten Durchschnitten die Granulation bis dicht an die übrigens fast unveränderte Oberhaut reichen, wie beim Lupus, und sich von da

Fig. 177.

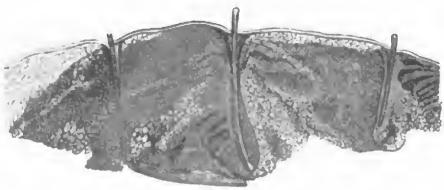

bis tief in das Unterhautfett erstrecken (Fig. 177). Gewöhnlich bildete es aber nicht eine gleichmässige Masse, sondern grössere Züge, welche unter einander vielfach zusammenhingen und im Umfange der Haarbälge ihre stärkste Entwickelung, wie es schien, ihren Ausgangspunkt hatten. Diese Züge griffen, wie bei den Fleischwarzen (S. 224, 228, Fig. 142), von der Haut continuirlich

Fig. 177. Durchschnitt durch einen Aussatzknoten vom Gesicht. Man sieht die verhältnissmässig dünne und gleichmässig fortlaufende Oberhaut, über welche 3 wenig veränderte, nur etwas dünnere Haare hervorstehen, deren Follikel durch den Schnitt mehr oder weniger vollständig blossgelegt sind. Die dunklere, in langen Zügen und grösseren Heerden auftretende Masse ist die leproese Wucherung, welche um die nach links gelegenen Haarbälge ihre stärkste Entwickelung gemacht hat. Dazwischen sieht man nach oben elastische Netze unveränderter Cutistheile, in der Tiefe Züge von Unterhautfettgewebe. Schwache Vergrösserung. Nach einem am 24. August 1859 in Bergen von mir angefertigten Präparate, aus einem Knoten am Kinn, der einem mit Lepra tuberosa behafteten Manne im Lungegaards-Spital von Hrn. Holmboe exstirpirt war.

*) Präparate No. 1295*a* u. *b*.

Digitized by Google

in das Unterhautgewebe ein, schon für das blosse Auge erkennbar durch ihr abweichendes, mehr durchscheinendes, glänzendes, weisslich-graues oder gelbliches Aussehen*), so dass sie auch in dieser Beziehung den Fleischwarzen sehr ähnlich waren. Die zwischen ihnen stehen gebliebenen, normalen Theile machten sich durch ein mehr weisses oder gelbes Aussehen bemerklich. Eine Vergrösserung der Papillen war in keiner Weise vorhanden; im Gegentheil hatte die Oberfläche eine mehr ebene Gestalt angenommen. Gefässe traten von der Basis her in die Masse ein, waren aber in mässiger Menge vorhanden.

Bei stärkerer Vergrösserung erweist sich die junge Gewebsmasse überwiegend aus Zellen zusammengesetzt, welche je nach den Entwickelungszuständen sehr verschiedene Gestalt und Grösse besitzen. Kaum irgendwo habe ich die fortschreitende Entwickelung von einfachen spindel- und sternförmigen Bindegewebszellen durch die Stadien der Kern- und Zellentheilung so ausgezeichnet gesehen, wie hier. Namentlich die unmittelbaren Produkte der Zellentheilung treten in der klarsten Weise hervor (Fig. 178, *A*). Je weiter sich die Theilung wiederholt, um so mehr kleine und runde Zellen entstehen, zwischen denen die alte Intercellularsubstanz immer spärlicher wird, so dass man zwischen den reihen- und gruppenweise gelagerten Zellen nur ganz schmale Bänder einer schwach streifigen, durch Essigsäure sich körnig trübenden Zwischenmasse wahrnimmt (Fig. 178, *B*). Innerhalb des zusammenhängenden Gewebes sieht man oft

Fig. 178.

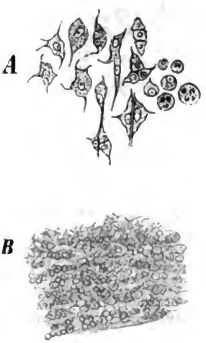

Fig. 178. Feinere Struktur der leprösen Wucherung aus Fig. 177. *A*. Die einzelnen Elemente: die progressive Entwickelung in der Richtung von links nach rechts dargestellt. Links grössere, meist sternförmige Bindegewebskörperchen mit einem Kern und Kernkörperchen. Sodann Theilung der Kerne (Zellen mit zwei Kernen) und der Zellen selbst; zumeist nach rechts einzelne Granulationszellen, meist rund, mit einem und mehreren Kernen. *B* ein Stück der Wucherung im Zusammenhang, um die reihen- und gruppenweise Anordnung der Granulationszellen zu sehen. Vergrösserung 300.

*) Pruner a. a. O. S. 168. Köbner l. c. p. 63, 66.

Digitized by Google

nur Kerne, und auch bei dem Zerzupfen desselben gehen viele Zellen zu Grunde, so dass „freie“ Kerne (Cytoblasten) in Menge hervortreten. Die Oberhautgebilde atrophiren im Fortschreiten des Prozesses mehr und mehr. Schweiss- und Talgdrüsen gehen zu Grunde; die Haare selbst degeniren, bilden in ihrem follicularen Theil ähnliche, rosenkranzförmige Anschwellungen mit zwiebelartigen Epidermiskugeln, wie ich sie beim Lupus (S. 486) beschrieben habe, und brechen an der Fläche der Haut ab. So entsteht die Lepra alopecia der Araber.

Im Grossen stimmen diese Beobachtungen mit den älteren von Danielssen und Boeck*) überein, nur begreift es sich, dass diese bei dem niedrigen Zustande der damaligen Histogenie weder in der Beschreibung, noch in der Deutung klar sind. Die neuere Auffassung von Danielssen**) schliesst sich meiner Auffassung näher an. Köbner***) hat unabhängig ganz ähnliche Resultate gewonnen, und Carter†), obwohl er fast nur von Kernen spricht und dieselben aus einem Exsudat hervorgehen lässt, hat doch offenbar dasselbe vor sich gehabt, was ich beschreibe. Auch die Schilderung von G. Simon††) ist ähnlich, und ich kann nach eigener Untersuchung des von ihm beschriebenen Falles versichern, dass er das gleiche Verhalten zeigte. Nur Ordonez†††) will allein fibröse und elastische Gebilde gesehen haben, hat also offenbar keine frisch erkrankten Theile vor sich gehabt.

In Beziehung auf die Zellen bemerke ich noch, dass sie auf der Höhe ihrer Ausbildung runde, blasse, schwach granulirte, leicht zerstörbare Elemente mit meist einem, mässig grossen und ebenfalls körnigen, nucleolirten Kern darstellen. An den frischen ist mir eine Eigenthümlichkeit besonders aufgefallen, nehmlich ihre grosse Neigung, eine Art von Vacuolen zu bilden,

*) Danielssen et Boeck. Traité de la Spedalskhed. p. 229 Atlas. Pl. XXIII. fig. 5—6. Pl. XXIV. fig. 7—8.

**) Boeck og Danielssen. lagttagelser etc. Heft III. p. 11. Taf. XIII. fig. 7.

***) Köbner l. c. p. 64, 66.

†) Carter l. c. p. 69. Pl. II. fig. 13—14.

††) G. Simon Hautkrankheiten. 1851. S. 287. Taf. III. Fig. 6*a*. Vgl. auch Birkett. Clin. Lect. and Rep. of the Lond. Hosp. 1864. Vol. I. p. 25.

†††) Ordonez. Mém. de la soc. de Biol. Sér. III. T. IV. p. 248.

Digitized by Google

wahrscheinlich durch Wasseraufnahme, so dass sie unter Umständen ein ganz physaliphores Aussehen erlangen. Ihre Grösse wechselt überaus. Manche haben nicht viel mehr als die Grösse rother Blutkörperchen; die meisten stehen etwa den gewöhnlichen Lymphkörperchen gleich; manche erreichen das Aussehen der grössten Schleimkörper.

Zwischen den Zügen und Heerden des wuchernden Gewebes bleiben, wie schon erwähnt, andere Theile des Gewebes entweder ganz unverändert, oder sie gehen einfache Vergrösserungen ein. Letzteres habe ich namentlich in auffälliger Weise an den kleinen Gänsehaut-Muskeln, den Arrectores pilorum, gesehen.

Es liegt auf der Hand, dass die Bildung eine grosse Aehnlichkeit mit der lupösen hat, wie denn auch der ganze Vorgang nach seinem Sitze, seiner langen Dauer, seiner meist langsamen Entwickelung mehr dem Lupus, als der Syphilis sich annähert. Mit beiden stimmt er darin überein, dass die Knoten nach einiger Zeit erweichen und verschwären können. Das leprös e Geschwür bildet gewöhnlich an seiner Oberfläche trockene, bräunliche oder schmutzige Krusten, unter denen eine dünne, ichoröse Absonderung und, wenigstens anfangs, eine weiche, zerfliessende Gewebsmasse liegt. Allein eine besondere Neigung zur Ulceration hat der Lepra-Knoten nicht. In der Regel bedarf es besonders ungünstiger, äusserer Einwirkungen, um diesen Gang hervorzurufen. Leute, welche den Unbilden der Witterung, den Stürmen, dem Regen und Schnee viel ausgesetzt sind, bekommen allerdings in der Regel Geschwüre. Befinden sie sich dagegen unter günstigen hygieinischen Bedingungen, z. B. in Spitälern, so zeigt sich oft gar keine Neigung zur Geschwürsbildung.

In diesem Falle können die Knoten viele Jahre in einem, wenn auch nicht unveränderten, so doch nahezu stationären Zustande verharren. Unter den Granulationsgewächsen sind sie nahezu die dauerhaftesten und auch in dieser Beziehung nähern sie sich den Fleischwarzen, während sie sich gerade dadurch auf das Wesentlichste von den syphilitischen Gummositäten und den Knoten des Wolfes unterscheiden. Aeusserlich zeigt sich eine gewisse Veränderung daran, dass der Knoten immer schlaffer und welker wird, und zugleich in der Regel ein mehr schmutziges, bräunliches Aussehen annimmt; innerlich daran, dass auch hier partielle Fettmetamorphose und Resolution eintritt, wie bei den

Digitized by Google

Gummositäten. Nur kommt weder die Fettmetamorphose so massenhaft, noch die Resolution so schnell zu Stande, wie bei den letzteren, und wenn die Knoten eine mässige Grösse erreicht haben, so geschieht sowohl die Fettmetamorphose, als die Resolution nur theilweise und ein vollständiges Verschwinden findet nicht statt. Im Gegentheil erfolgen fast immer neben den alten Knoten neue Eruptionen, und wenn auch der Prozess partiell zum Stehen kommt, so hat er doch im Ganzen fast immer einen unaufhaltsam fortschreitenden Charakter.

Waren dagegen die Neubildungen sehr beschränkt, so kann allerdings eine völlige Rückbildung derselben eintreten. Dies gilt wesentlich von der vorher (S. 497) erwähnten maculösen Form, bei der es zu keiner eigentlichen Knotenbildung kommt. Dass auch hier die Haut voll von Granulationsgewebe steckt, beweisen die Untersuchungen von Danielssen*) und Carter**); dass aber eine Rückbildung der Flecken stattfindet, ist eine altbekannte Erfahrung. Denn gerade auf dieser Erfahrung beruht die Lehre von der Morphaea (Miselsucht, mesellerie), von der hauptsächlich zwei Formen, die weisse und schwarze, beschrieben sind***).

Die Morphaea nigra ist nicht gerade als ausgemacht schwarz zu nehmen. Sie zeigt vielmehr ein zuweilen schwärzliches, meist jedoch braunes†) oder schwärzlich-braunes Aussehen, wie es ganz geeignet sein musste, bei den Alten die Vorstellung von der atrabilären (melancholischen) Natur der Dyskrasie zu erwecken. Es handelt sich dabei um eine wirkliche Pigmentirung, die hauptsächlich in dem Rete Malpighii ihren Sitz hat. Während diese sich entwickelt, schwindet darunter die Hyperämie, die Anschwellung lässt nach und die Hautstelle wird dichter, als sie vorher war. Ganz Aehnliches sieht man bekanntlich auch bei knotigen Hautsyphiliden.

*) Boeck og Danielssen. lagttagelser. Heft III. p. 7.
**) Carter l. c p. 16.
***) Hans von Gersdorf (Feldbuch der Wundarznei. Bl XCIII. vers.) sagt: Von der Morphea i. musselsucht zu reden, so merck, daz morphea ist ein geschlecht böser verunreinigung der hut. Vñ wie wol irer gar vil gestaltē seind, als vil als der gestalten d'vszsetzigkeit, doch so seind zwo gestaltē in einer gemeyn. die schwartz, vñ die weissz.
†) Wilks (Path. Anat. p. 179. Note 1) vergleicht das Aussehen der kranken Stellen in einem solchen Falle mit dem, welches das Bestreichen mit Jodtinctur hervorbringt.

Digitized by Google

Die Morphaea alba galt von jeher als die schlimmere Form und als ein Hauptzeichen des Aussatzes**). Man stach in die Stelle hinein, und wenn sie unempfindlich war und nicht Blutstropfen, sondern klare Flüssigkeit (Serum) austrat, so nahm man den Fall als unheilbar und als aussätzig. Diese besonderen Erscheinungen erklären sich dadurch, dass einerseits hier fast immer eine Verbindung mit einer Nervenaffektion besteht, und dass die meisten Autoren diese Form der Morphaea einfach als Lepra (Elephantiasis) anaisthetos rechnen, und dass andererseits in der Hautstelle ein narbenartiger Zustand eintritt. Diese Narben- oder Schwielenbildung beginnt vom Centrum aus, welches vertieft, während die Haut dünner, aber zugleich dichter wird. Zuweilen schilfert sich die Oberhaut über der Stelle ab***), oder bildet eigenthümlich weisse Schüppchen; auch werden die Haare an der betreffenden Stelle manchmal weiss, wie es in der bekannten mosaischen Schilderung †) angeführt wird. Allein Beides ist nicht constant, und gerade daraus erklären sich die vielen Streitigkeiten über die Auslegung der Alten und die vielen Mißverständnisse über Lepra Graecorum (das schuppige Exanthem). Das Wesentliche ist der Zustand der Haut selbst und die dabei geschehende Rückbildung. Dass diese Rückbildung zu einer wirklichen Heilung führen könne, giebt neuerlich auch Danielssen zu an; in der Regel ist sie nur local, und das Uebel geht, darin den serpiginösen Formen der Syphilis und des Lupus gleich, im Umfange weiter, um möglicherweise nach längerer Zeit in die ausgemachte anästhetische Lepra fortzuschreiten.

Bei den gefärbten Raçen und bei südlichen Völkern stellt sich diese Formen natürlich etwas anders dar, als bei hellen Raçen und nördlichen Völkern. Dort wird die Morphaea alba auffällig, hier die Morphaea nigra. Indess verwischt sich das Urtheil leicht dadurch, dass im Umfange weisser, narbiger oder narbenartig

*) Abubekr Rhaze bei Hensler a. a. O. Exc. p. 3: Alba, quum est antiqua, deterior est nigra.

**) Idem est morfea cuti quam lepra carni, unde signum est pro ad lepram. Glossulae Quatuor Magistrorum bei de Renzi. T. II. p. Vgl. Phil. Schopff. Kurtzer, aber doch ausführlicher Bericht von d Aussatz. Strassb. 1582. B. 4.

***) Carter l. c. p. 7. Pl. I. Boeck og Danielssen. Iagttagels Heft III. p. 2. Taf. X.

†) Mose. Lib. II. cap. 4. vers. 6. Lib. III. cap. 13.

††) Danielssen. Iagttagelser p. 18.

Digitized by Google

Stellen die Pigmentirung des Rete sehr dunkel wird, und so gleichsam beide Arten sich vermischen. Dies ist an dem ägyptischen Präparate unserer Sammlung sehr auffällig.

Diese immerhin leichteren, morphäischen Formen, welche auch sporadisch hie und da vorzukommen scheinen*), finden sich ganz überwiegend häufig an den bedeckten Körpertheilen, am Rumpf und den oberen Abschnitten der Glieder, obwohl auch die unbedeckten, namentlich das Gesicht, nicht ausgeschlossen sind. Letztere hinwiederum sind am meisten betheiligt bei den knotigen Formen, so dass sicherlich dem Einflusse der Luft auf Temperatur, Verdampfung u. s. w. ein erhebliches Gewicht für die Erzeugung dieser Formen nicht wird abgestritten werden können. Auch das Fortschreiten der Morphaea zur anästhetischen Lepra geschieht am häufigsten am Gesicht, den Händen und Füssen.

An die cutanen Lepra-Eruptionen schliesst sich zunächst die sehr ähnliche Reihe der Schleimhaut-Eruptionen**). Genau bekannt sind von ihnen jedoch nur die der Augen, der Nase, des Mundes und des Kehlkopfs, während es zweifelhaft ist, ob auch andere Schleimhäute in gleicher Weise leiden können. Es ist ziemlich häufig, dass colliquative Durchfälle gegen das Ende des Lebens auftreten, aber manche von ihnen sind sicherlich anderer Natur, z. B. dysenterischer, und es ist noch auszumachen, ob es eine eigentliche Darm-Lepra giebt. Knotige Eruptionen der Zunge erwähnt schon Aretaeus***) unter dem sehr charakteristischen Namen der chalaziumartigen (S. 391) Jonthen, und die Vox rauca galt durch das ganze Mittelalter als ein untrügliches Zeichen bei der Inspectio leprosorum†). Nachdem in der neuesten Zeit Carl Wolff††) und Moura-Bourouillon†††) das Laryngoskop auch zur Erforschung dieser Zustände angewendet haben, ist die Evidenz vollkommen geworden. Alle diese Erkrankungen beginnen mit knotiger Granulation, welche zu einer gewissen Zeit mit syphilitischen Schleim-

*) Wilks. Guy's Hosp. Rep. Ser. III. Vol. V. p. 156.
**) Pruner a. a. O. S. 169.
***) Aretaeus l. c. p. 180: *γλῶσσα χαλαζώδεσι ὀνθοισι ἰρηκεῖα.*
†) Hans von Gersdorf a. a. O. Bl. LXXXIV. vers.: Das erst zeychen ist die heyssere in der stymm vnd red, enge des otems.
††) C. Wolff a. a. O. S. 69.
†††) Hillairet l. c. p. 238.

Digitized by Google

papeln (Kondylomen) oder Follicular-Bubonen eine grosse Aehnlichkeit hat, und sich hauptsächlich durch ihre grössere Derbheit und Vascularisation unterscheidet. Manchmal nimmt sie den Charakter einer zusammenhängenden Infiltration an*). An der Conjunctiva bulbi sieht man die rothen, flachen Granulationen am besten; sie sitzen hier bald über dem Weissen des Auges, bald schieben sie sich über den Hornhautrand und greifen in das Gewebe der Cornea selbst über: Pannus leprosus.

Alle diese Schleimhautknoten haben eine entschiedene Neigung zur Ulceration, und sie wirken daher in ungleich höherem Maasse zerstörend, als die tuberösen Zustände der Haut. Am Auge sind Perforation der Cornea, Synechie und Prolapsus der Iris, Staphylome, Atrophien der verschiedensten Gestalt**) überaus häufig, obwohl, wie wir noch sehen werden, manche dieser Formen der anästhetischen Lepra angehören. An der Nase greifen die Geschwüre bis auf die Knorpel, selten bis auf die Knochen ein, und wirkliche Perforationen des Septums und Einsinken des knöchernen Theils, wie bei der Lues, pflegen nicht vorzukommen***). Ulcerationen der Zunge sind sehr häufig, aber sie gehen meist in tiefe Narben über, welche mit dicken Schwielen bis in das Fleisch der Zunge eingreifen. In einem Falle fand ich diese Schwielen wieder von gelben Zügen durchsetzt, die unter dem Mikroskop ganz aus lymphgefässartigen Zügen wuchernder Zellen zusammengesetzt waren. Ebenso sah ich †) Ulcerationen des Larynx und der Trachea, unter denen eine harte sehnige Schwielenbildung bis tief durch die Submucosa und die elastischen Bänder nach aussen griff und selbst das Fettgewebe in leprösen Wucherung begriffen war. Bei der Vernarbung entstehen daraus die schwersten Stenosen. Danielssen und Boeck††) haben zahlreiche Belege für diese Ulceration geliefert, und aus einer ihrer Abbildungen scheint allerdings hervorzugehen, dass der

*) Hillairet l. c. p. 245 (grauweisse, nicht ulceröse Infiltration des Larynx).

**) Danielssen et Boeck. Traité de la Spedalskhed p. 201. Pl. X.

***) Ebendas. p. 220. Pl. V. *a*, *a*.

†) Virchow in dem Amtlichen Bericht über die 35. Versammlung deutscher Naturforscher u. Aerzte. Königsberg. 1861. S. 177.

††) Danielssen et Boeck l. c. p. 221. Pl. I. *b*. Pl. V. *b*, *c*. Pl. XI. Vgl. auch A. Heymann. Einiges über die Lepra, wie sie auf Java und in den Molukken vorkommt. Inaug. Diss. Würzburg. 1854. S. 18. Wilks. Guy's Hosp. Rep. Ser. III. Vol. V. p. 154.

Digitized by Google

Prozess auch noch tiefer in die Bronchien herunterkriechen kann. Wie ähnlich das ganze Gebiet dieser Vorgänge dem lupösen ist, brauche ich nicht aus einander zu setzen. —

Was nun die Lepra anaesthetica im engeren Sinne des Wortes betrifft, so ergiebt die genauere Untersuchung, dass es sich hier um denselben Prozess, den wir als „tuberkulösen" an der Haut und den Schleimhäuten kennen gelernt haben, an den Nerven handelt. Auch die anästhetische Lepra ist tuberkulös, nur hat sie einen besonderen Sitz, den in den Nerven; sie ist, kurz gesagt, die Lepra nervorum. Allerdings sind die Wucherungen in den Nerven nicht so stark, dass Geschwülste im engeren Sinne des Wortes dadurch entstehen; manchmal hat der Prozess auch eine so gleichmässige Ausdehnung über lange Nervenstrecken, dass man mehr geneigt sein kann, ihn als chronisch-entzündlichen (Perineuritis chronica leprosa) zu bezeichnen; meist halten die Anschwellungen die Mitte zwischen der eigentlichen Geschwulst und der diffusen Auftreibung: es sind mehr oder weniger spindelförmige, drehrunde oder abgeplattete Verdickungen*). Schon bei Lebzeiten fühlt man manche derselben, z. B. die des Ulnaris am Ellenbogen, überaus deutlich, und ich will gleich hier bemerken, dass diese Nervenanschwellungen auch bei gleichzeitiger Knotenbildung an der Haut vorkommen können, dass also eine scharfe Grenze zwischen Haut- und Nerven-Lepra nicht besteht.

Auch diese Form hat in der Regel einen chronischen, über viele Jahre ausgedehnten Verlauf. Sie beginnt meist mit Hyperästhesie und geht erst allmählich in Anästhesie über, so zwar, dass an vielen Stellen des Körpers noch die grössten Schmerzen bestehen, wenn an anderen schon vollständige Gefühllosigkeit eingetreten ist. Auch ist darin eine grosse Verschiedenheit, dass bald die Nervenenden**), bald die Stämme in ihrem Verlaufe leiden. Ja, nach den älteren, bis jetzt nicht weiter bestätigten Erfahrungen von Danielssen und Boeck***) scheint sich zuweilen eine diffuse Entzündung an den Häuten des Rückenmarkes und Gehirnes, insbesondere auch an den Nervenwurzeln, zu entwickeln, welche die schwersten Zufälle nach sich zieht.

*) Boeck og Danielssen. Iagttagelser. III. p. 7. Taf. XIII. Fig. 1.
**) Carter (l. c. p. 68) will zuweilen Atrophie oder Defect der Tastkörperchen beobachtet haben.
***) Danielssen et Boeck. Traité p. 283.

Digitized by Google

Ich erhielt die ersten Nerven dieser Art bei meiner Anwesenheit in Bergen von Hrn. Danielssen selbst, und schon an den ersten Präparaten fand ich, dass es sich um eine den äusseren Hautknoten ähnliche Wucherung handle, die wesentlich vom Perineurium (dem interstitiellen Nervengewebe) ausgeht, die sich aber nicht selten mit einer erheblichen Veränderung des Neurilems (der Nervenscheide) verbindet. Hr. Danielssen*) hat zwei solcher Präparate abbilden lassen. Später hatte ich Gelegenheit, theils durch eine Section, die ich in Bergen machte, theils durch die Güte des Hrn. Dr. Hoffmann in Molde, weiteres Material zu erlangen. Endlich stimmen die neuen Beobachtungen von Carter**) mit denen von Danielssen und mir so vollständig in der Hauptsache überein, dass über die Allgemeingültigkeit der Thatsachen kein Zweifel bestehen kann.

Verfolgt man einen längeren Nerven, z. B. den Ulnaris, den Medianus, den Peronaeus, so zeigt sich eine in der Regel nicht gleichmässige, sondern in gewissen Abständen sich wiederholende Anschwellung derselben. Diese liegt am häufigsten da, wo der Nerv durch oberflächliche Lage oder durch sein Verhältniss zu den Knochen mechanischen und thermischen Einflüssen am meisten ausgesetzt ist. So fand ich den Medianus am stärksten erkrankt da, wo er über die Knochen der Handwurzel unter dem Lig. carpi volare fortläuft, während der Ulnaris regelmässig seine stärkste Auftreibung am Ellenbogen zeigt. In dem Maasse, als man zu den mehr verdickten Stellen kommt, sieht man die Farbe sich ändern. Das weisse Aussehen der Nerven geht allmählich in ein mehr graues, durchscheinendes über, zuweilen hat es einen Stich ins Bräunliche, zuweilen mehr ins Schwärzliche (rauchgrau); zugleich wird der Nerv derber, zuweilen geradezu hart (sklerotisch). Auf einem Querschnitt erscheint die innere Masse mehr homogen, als normal. Bei mikroskopischer Betrachtung zeigen sich schon bei schwacher Vergrösserung (Fig. 179) die Hauptverhältnisse sehr deutlich. Das lose Bindegewebe (die äussere Nervenscheide), welches mehrere Nervenbündel zusammenhält, ist fast gar nicht verändert, höchstens dass die darin enthaltenen Gefässe (Fig. 179 v, v) verdickte Wandungen zeigen.

*) Boeck og Danielssen lagttagelser. III. p. 10. Pl. XIII.
**) Carter l. c. p. 60. Pl. II. fig. 5—11. Transact. of the Path. Soc. London. 1862. Vol. XIII. p. 13. Pl. I. Vol. XIV. p. 2.

Digitized by Google

Fig. 179.

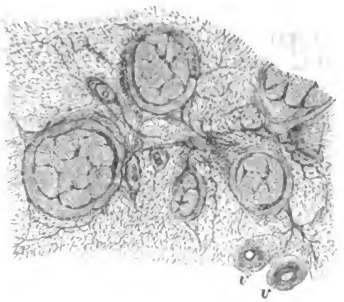

Die eigentliche Nervenscheide (das Neurilem) ist gewöhnlich verändert, jedoch sind die einzelnen Fälle verschieden, indem zuweilen die Veränderung sehr unerheblich ist, anderemal dagegen das Neurilem*) zu einer ganz harten, schwieligen, dicken Masse umgewandelt wird. Die wichtigsten Veränderungen liegen aber tiefer in den inneren Septis der Nervenbündel und in der eigentlichen interstitiellen Nervensubstanz (Perineurium). Sie beginnen manchmal dicht unter dem Neurilem, wo man eine das Licht stärker brechende Masse abgelagert findet, und sie setzen sich von da zunächst in die grösseren Septa fort, welche das Nervenbündel in eine Reihe von kleineren Bündeln zerlegen (Fig. 179).

Wendet man eine stärkere Vergrösserung an (Fig. 180), so sieht man alsbald, dass die dunklere Masse, welche diese Theile erfüllt, aus einer dichten Anhäufung von Zellen (Kernen, Carter) zusammengesetzt ist, und dass diese nicht blos in der Richtung der gröberen Bindegewebs-Septa, sondern auch überall zwischen den einzelnen Nervenprimitivfasern, dieselben umfassend und ein-

Fig. 179. Querschnitt durch einen Schenkelnerven in einem Falle von gemischter, tuberös-anästhetischer Lepra, den ich in Bergen secirte. Schwache Vergrösserung. Inmitten eines wenig verdickten, mit zahlreichen elastischen Netzen durchsetzten Bindegewebes, das nur einzelne sehr verdickte Gefässe (*r, r*) enthält, sieht man die Durchschnitte von fünf Nerven, von denen der eine rechts nur zum Theil getroffen ist. An allen ist das Neurilem sehr verdickt; dicht darunter finden sich schwärzliche (fettige) Ablagerungen, von denen aus sich in den Septis der Nerven selbst ähnliche schwärzliche (fettige) Züge forterstrecken. Das Perineurium und die Nervenfasern selbst ziemlich normal.

*) Cellularpathologie. 3. Aufl. S. 215. Fig. 84.

Digitized by Google

Fig. 180.

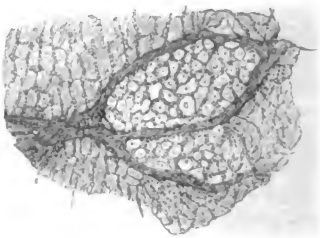

wickelnd, gelegen ist. Es entsteht dadurch ein überaus zierliches Bild, indem jede Nervenfaser gleichsam eine Masche bildet, in deren Centrum der Axencylinder gelegen ist und um welche das Netz der leprösen Zellen herumgreift.

Bei länger dauernder Erkrankung fand ich zwei Hauptveränderungen. Einmal eine sehr starke Fettmetamorphose, ausgehend von den leprösen Zellen und zur Bildung grosser Körnchenzellen führend*), so dass schon bei schwacher Vergrösserung diese Stellen ganz schwarz erschienen (Fig. 179). Dies ist offenbar eine Rückbildung, und es lässt sich kaum bezweifeln, dass dadurch eine Resolution und Heilung eingeleitet werden kann, welche möglicherweise vollständig wird, wenn sie früh genug eintritt. Allein häufig ist inzwischen schon eine andere Veränderung eingeleitet, nehmlich die vollständige Atrophie der Nervenprimitivfasern. Wie Carter, habe ich diese nie auf dem Wege der Fettmetamorphose eintreten sehen. Das erste, was ich beobachtete, war ein Zerfallen der Markscheide in gröbere Myelinstücke; diese wurden kleiner und kleiner, und verschwanden endlich. Dann war aber auch von Axencylindern nichts mehr wahrzunehmen.

Fig. 180. Querschnitt aus einem Nerven von Lepra anaesthetica, den mir Hr. Danielssen übergab. Die grösseren Septa sind verhältnissmässig frei, jedoch etwas verdickt und mit etwas häufigeren Kernen versehen. Dagegen befindet sich das Perineurium in voller Wucherung. Um jede Nervenfaser, gelegentlich um 2, deren Axencylinder als runde Querschnitte hervortreten, liegt ein körniges Netz, welches bei genauerer Untersuchung überall Zellenproliferation zeigt. Vergrösserung 300.

*) Danielssen. Iagttagelser. III. p. 10. Taf. XIII. Fig. 5—6.

Digitized by Google

Es begreift sich, dass die Aufhebung der Funktion der betroffenen Nervenfasern mit ihrer fortschreitenden Zerstörung parallel geht. Auffällig kann es nur erscheinen, dass gerade die Sensibilität so überwiegend betroffen wird, dass man davon den Namen der Species gewählt hat. Dem gegenüber muss ich bemerken, dass auch motorische Paralysen*) vorkommen, ja dass diese in gewissen Fällen sogar sehr überwiegend hervortreten. Ich erwähne in dieser Beziehung insbesondere den Lagophthalmos und eine eigenthümliche Verkrümmung der Hand, welche zuweilen die grösste Aehnlichkeit mit der durch Duchenne genauer bekannt gewordenen Stellung der Hand bei Bleilähmung darbietet. Aehnliches kommt auch am Fusse vor, und es vergesellschaftet sich, wie schon die Alten wussten, mit dem höchsten Schwunde des Fleisches, wie er stärker selbst in der progressiven Muskelatrophie nicht vorkommt. Immerhin treten die motorischen Störungen gegenüber den sensorischen in den Hintergrund. Dies erklärt sich meines Erachtens aus der mehr oberflächlichen Lage der sensorischen Nerven, welche an den Zuständen der Haut näheren Antheil nehmen und den äusseren Schädlichkeiten mehr ausgesetzt sind.

Auch darf man nicht übersehen, dass nicht jede lepröse Affektion der Nerven zur Aufhebung der Funktion führt. Ich habe bei vielen Leuten mit Knotenaussatz den Ulnaris am Ellenbogen geschwollen und schmerzhaft gefühlt, ohne dass Anästhesie oder Paralyse vorhanden war. Der Nerv verhielt sich hier ganz so, wie ich ihn auch bei nicht leprösen Personen öfters beobachtet habe. Kommt es aber auch zur Funktionsstörung, so betrifft diese meist nicht alle Primitivfasern eines Bündels, sondern in der Regel nur einen gewissen, bald kleineren, bald grösseren Theil derselben, und so erklärt es sich, dass in demselben Nervenbezirk einzelne Stellen gefühllos, andere fühlend sind, und dass von ganz nahe liegenden Muskeln der eine atrophirt, der andere sich erhält.

An die Nerven-Lepra schliesst sich weiterhin eine grosse und überaus wichtige Symptomen-Reihe, welche ihr nicht coordinirt ist, sondern blosse Folgezustände von ihr darstellt. In erster

*) C. W. Boeck. Om den spedalske Sygdom. p. 99.

Digitized by Google

Linie sind hier gewisse bullöse Exantheme, namentlich der Pemphigus leprosus zu erwähnen. Die älteren Schriftsteller*) rechneten diese Erkrankungen zu den Impetigines. Schilling**) machte zuerst auf ihre Aehnlichkeit mit Brandblasen und auf ihre acute, zuweilen in einer Nacht geschehende Entwickelung aufmerksam***), und nannte dies eine Lepra sub adustionis specie latens. Boeck und Danielssen†) haben auch hier das Verdienst, die Stellung der Erkrankung und ihren Verlauf zuerst genauer ergründet zu haben. Es sind Blasen von sehr verschiedener Grösse, theils ganz klein, theils bis zur Grösse von Hühnereiern und darüber, mit einer trüben Flüssigkeit gefüllt, die schnell und oft unbemerkt auffahren, schnell bersten und entweder eine blos desquamirende, oder eine oberflächlich ulcerirende Fläche zurücklassen. Sie sind oft solitär, finden sich hauptsächlich an den Extremitäten, um die Gelenke, und wiederholen sich in kürzeren oder längeren Zeiträumen.

Die Haut selbst, welche möglicherweise schon vorher durch Morphaea, zuweilen durch Knoten verunstaltet ist, wird nun mehr und mehr der Sitz einer diffusen Reizung, unter welcher sie sich verdichtet, aber zugleich retrahirt. Während die Muskeln, das Fett, ja selbst die Knochen††) atrophiren, schrumpft die harte und gespannte Haut um dieselben zusammen. Die drüsigen Theile in ihr atrophiren, die Schweiss- und Talgsecretion hört allmählich auf, die Oberhaut nimmt eine ungemein trockene, bald mehr dünne, glatte und glänzende, bald mehr rissige und rauhe Beschaffenheit an. Die ulcerösen Rückstände des Pemphigus erhalten sich oft lange Zeit, heilen jedoch unter Bildung harter, schrumpfender Narben von intensiv weisser Farbe.

---

*) Item impetigo et serpigo in eis frequenter fiunt. Et si sanantur, loca relinquuntur depilata; et si aliquando pili renascantur, parvi sunt et graciles, et locus etiam quadam lividitate inficitur. — Item si impetigines fiunt valde magnae, et a longo tempore fiunt, et aliquam partem corporis ad quantitatem unius palmae occupantes et plus, lepram significant penetrantem vel proxime venturam, ut a multis est expertum. Gloss. quat. mag. bei de Renzi. T. II. p. 705.

**) Schilling l. c. p. 144.

***) Diese Eigenschaften erinnern an die Epinyctides des Hippocrates und die Ambusta des Plinius. Vgl. Gruner. Morborum antiquitates. Vratisl. 1774. p. 148.

†) Boeck. Om den spedalske Sygdom. p. 95. Danielssen et Boeck. Traité de la Spedalskhed. p. 264.

††) Heymann a. a. O. S. 19. Carter l. c. p. 71. Pl. III.

Digitized by Google

Soweit ich zu beurtheilen vermag, ist es dieser Zustand, welcher in dem früheren Mittelalter unter dem Namen des Malum mortuum, später als Malmorto*) bekannt war. Schon bei den Vier Meistern**) ist das Malum mortuum mit den Pusteln an den Unterschenkeln zusammengestellt; Matthioli***) gebraucht als synonym damit die Ausdrücke Vari und Morbilli melancholici, und Hans von Gersdorf†) bringt es mit Grind zusammen. Die schlimme Bedeutung dieses Zustandes begreift sich, wenn man die gewöhnlichen Folgeübel ins Auge fasst.

Später entstehen nehmlich in dieser veränderten Haut neue Reizungen. Unter einer starken, lividen Röthung bilden sich partielle Entzündungsheerde, welche schnell erweichen und häufig einen gangränescirenden Charakter annehmen. Zuweilen beginnen sie an der Haut, greifen aber leicht und schnell in die Tiefe; anderemal fangen sie in der Tiefe an, insbesondere am Periost. Dann folgen sehr schnell Nekrosen der Knochen und Ablösung derselben. So kann eine Phalanx nach der anderen verloren gehen, bis nur noch ungestaltige Stümpfe von den Händen††) und Füssen übrig bleiben. Aber es können auch ganze Theile abfallen, und wenn es auch kaum glaublich klingt, dass die ganze Nase auf einmal sich getrennt†††) oder dass sich Jemand den Kopf abgebrochen habe*†), so ist es doch sicher, dass der ganze Fuss oder die ganze Hand verloren gehen kann**†). In der

*) Hensler a. a. O. S. 93, 309.

**) Glossulae etc. bei de Renzi. T. II. p. 646.

***) Matthioli im Aphrodisiacus. p. 247.

†) Hans von Gersdorf a. a. O. Bl. XCV. vers.

††) Danielssen et Boeck. Spedalskhed. p. 276. Pl. Ia. XVII.

†††) Schopff (a. a. O.) erzählt folgende „ridicula historia": Eyn lächerlicher Boss soll sich vor etlichen Jaren bei vns zu Pfortzheym inn dem Lazareto S. Georgen zugetragen haben, dann als zwo aussetzige personen sich gegen eynander verlobt, vnn neben andern fräuden die Siechen eyn Täntzlin gehalten, hat eyner aus jnen vngefähr sein Nasen butzen wöllen (es ist aber vmb die Fassnacht da es noch kalt pflegt zu sein geschehen), da ist jm dieselbig ledig worden, vnn zu der Erden gefallen, welches er zwar nicht befunden, auff solchen schimpff ist eyn gross Lachen erfolget, denn auss der Statt etliche zugesehen, welche diss tantzens lange zeit nicht haben können vergessen.

*†) A. van Hasselaar [Beschrijving der in de kolonie Suriname vorkomende Elephantiasis en Lepra (Melaatscheid). Amst. 1835. Bl. 55. Note.] erzählt nach dem Berichte von Personen, die er für glaubwürdig hält, dass ein ihm selbst früher bekannt gewesener, aussätziger Mulatte beim Eingehen in seine Wohnung die Stirn gegen die Thür gestossen habe und hintenüber gefallen sei, indem gleichzeitig das Haupt vom Rumpf gefallen.

**†) Pruner a. a. O. S. 167. Danielssen et Boeck. Traité de la Sped. p. 277.

Digitized by Google

surinamischen Aussatz-Colonie Boasie-grond (am Coppename-Fluss) fand Hasselaar*) zwei Unglückliche, denen die Arme in den Ellenbogen, und einen, wo die Beine in den Kniegelenken abgefallen waren.

Sonderbarerweise heilen alle diese Verschwärungen in der vollkommensten Weise. Natürlich giebt es keine Restitution der verloren gegangenen Theile, aber die Bildung der Narben geht überaus günstig von Statten, so dass selbst die grössten Mutilationen verhältnissmässig leicht überstanden werden. Dabei sind allerdings öfters schwere Allgemeinstörungen vorhanden; manchmal jedoch fehlen dieselben und die Kranken ertragen in einer gewissen Abstumpfung auch der geistigen Thätigkeiten, bei guter Stimmung und gutem Appetit, die ganze Reihe der zerstörenden und vernarbenden Prozesse. Nimmt man hinzu, dass dieselben Uebel sich nicht blos an den Extremitäten finden, sondern auch am Gesicht, und dass namentlich die Augen in hohem Maasse gefährdet sind, so wird der Schrecken begreiflich, der zu allen Zeiten diese Art von Kranken umgeben hat.

Ich muss aber bemerken, dass die ganze Reihe dieser Vorgänge, welche die Lepra mutilans im engeren Sinne des Wortes darstellen, mit dem specifischen Prozesse, welcher die leprösen Knoten hervorbringt, meiner Meinung nach nichts zu thun hat. Die Ulcerationen gehen nicht aus Knoten hervor, sondern aus maligner Entzündung, welche sich ganz nach Art der am meisten vom Auge bekannten sogenannten neuroparalytischen Entzündung**) in Folge der Anästhesie entwickelt***), und welche als ein Muster für diese Form dienen kann. Nirgends kann man sich zuverlässiger überzeugen, dass der Innervationsdefekt an sich keine Entzündung hervorruft, sondern höchstens passive Vorgänge, namentlich Atrophien. Selbst diese sind nicht constant: ich sah in Molde einen Mann mit gemischter

*) van Hasselaar l. c. Bl. 55.

**) Virchow. Cellularpathologie. 3. Aufl. S. 291.

***) Arthur S. Thomson (Brit. and for. med. chir. Review. 1854. April. p. 496) beschreibt eine unter dem Namen Ngerengere bekannte Krankheit der Neu-Seeländer, welche er als Lepra gangraenosa bezeichnet und welche ganz der gewöhnlichen Lepra mutilans entsprechen würde, wenn nach seiner Angabe nicht die Anästhesie dabei vollständig fehlte. Ob hier ein Beobachtungsfehler vorliegt oder ob wirklich eine ganz besondere Aussatzform in Frage steht, muss erst durch weitere Untersuchungen festgestellt werden.

Digitized by Google

(tuberös-anästhetischer) Lepra, dessen Hände bei vollständigster Anästhesie gar keine Veränderung erkennen liessen. In der Regel finden sich freilich atrophische Zustände. Diese aber gehen in die entzündlichen nur auf bestimmte und meist äussere Reize über, mögen diese traumatischer, chemischer, rheumatischer Art oder wie sonst beschaffen sein; je mehr die äusseren Reize abgehalten werden, um so sicherer wird der Mensch trotz seines Innervationsdefektes seine Glieder erhalten. —

In Beziehung auf die sonstigen Localaffecte habe ich nur noch wenig hinzuzufügen. Zunächst muss ich der häufigen Betheiligung der Lymphdrüsen gedenken. Schon Gadesden*) erwähnt die Anschwellung der Leistendrüsen beim Malum mortuum. Allein ich habe mässige Anschwellungen bei jeder Form des Aussatzes gefunden, bei der knotigen, wie bei der fleckigen und nervösen, und zwar an den verschiedensten Theilen. Inguinal- und Cervicaldrüsen leiden ebenso, wie Cubital- und Submaxillardrüsen, und zwar je nach dem Hauptsitze der peripherischen Leiden. Die Anschwellungen fühlen sich derb an und sind wenig schmerzhaft.

Nur ein einziges Mal habe ich Gelegenheit gehabt, Aussatz-Bubonen an der Leiche zu untersuchen. Es war in diesem Falle ein ausgezeichnetes Malum mortuum der Unterextremitäten da. Hier fanden sich die Lymphdrüsen um das 5—6fache vergrössert. Sie bildeten plattrundliche und eiförmige, ziemlich gleichmässige, an der Oberfläche leicht hügelige Körper von mässig derber, eher etwas schlaffer Consistenz und blasser, durchscheinender, hellgelblichgrauer Farbe. Nur hie und da fanden sich röthliche Stellen und an dem convexen Rande opake, gelbweisse Punkte und Netze, welche unter der Loupe sich wieder in reticuläre Flecke auflösten. Stark vergrösserte und verdickte, grauweisse, stellenweis höckerige Lymphgefässe traten an die Drüsen heran. Der Durchschnitt sah an manchen Abschnitten wie der einer Nebenniere aus, namentlich die Rinde zeigte dieselbe trübe, gelbweisse, fettige, aber zugleich feuchte, nirgends trockene oder käsige, sondern schlaffe Beschaffenheit; unter der Loupe bestanden diese Stellen aus follikulären Flecken, welche jedoch gegen die Peripherie mehrfach zu ganz homogen aussehenden Heerden von

*) Gadesden bei Hensler a. a. O. Exc. p. 58.

Digitized by Google

0,5—1,0 Cent. Durchmesser zusammenflossen. Die übrige Substanz war stark vergrössert, feucht, durchscheinend, graugelb oder bräunlichgelb; an der Luft wurde die Farbe dunkler. Unter der Loupe sah man auch hier ganz feine, trübgelbliche Flecke in einer blassgrauen, durchscheinenden Grundmasse. Das Mikroskop zeigte im Grossen Hyperplasie; an den gelben Stellen Wucherung mit grösseren, zum Theil fettig degenerirenden Zellen. Der Hilus war gross; die Marksubstanz scharf abgesetzt und normal.

Wenn daher eine lepröse Erkrankung der Lymphdrüsen nicht zu bezweifeln ist, so kann es sich nur darum handeln, in welcher Häufigkeit und Ausdehnung sie vorkommt. Ihre Stellung zu den Localprozessen dürfte dieselbe sein, wie die der syphilitischen Bubonen zu den Localvorgängen der Syphilis, und man wird um so weniger Anstand nehmen dürfen, eine Leitung scharfer Stoffe von den peripherischen Heerden zu den Drüsen zuzugestehen, als die erhebliche Betheiligung der Lymphgefässe selbst gerade hier sehr auffällig hervortritt*).

Dass endlich auch eine wirkliche viscerale Lepra, also die metastatische Form vorkommt, dafür habe ich wenigstens eine sichere Beobachtung, nehmlich vom Hoden**). Hier fand ich die ganze Tunica vaginalis dick und sehnig, die Albuginea testis ganz besonders verdickt und den kleinen und harten Hoden wie narbig eingezogen. Auf dem Durchschnitt war die Hodensubstanz stark graubraun gefärbt; von der narbigen Einziehung begannen sehnige Streifen, welche kleine Heerde mit einem gelben, weichen Inhalt umschlossen. Dieser Inhalt bestand ganz und gar aus Rundzellen der verschiedensten Grösse, durchgängig ähnlich denen der äusseren Knoten: es waren meist einkernige, granulirte Zellen, manche blass und klein, wie Lymphkörperchen, andere grösser und stärker granulirt, mit zahlreichen Vacuolen, von der Grösse starker Schleimkörper. Einzelne jedoch erreichten, die Grösse von Eizellen und den Habitus wahrer Riesenzellen (S. 209), so dass manche mit ihren grossen Vacuolen fast den Eindruck von Infusorien machten und mich lebhaft an die Vor-

*) Pruner a. a. O. S. 169.

**) Köbner (l. c. p. 63) fand bei einem Leprösen aus Mexico eine käsige, weissliche Masse im Schwanz des Nebenhodens, spricht sich aber über deren Bedeutung nicht näher aus.

Digitized by Google

stellung einiger Schüler Linné's erinnerten, welche die Spedalskhed auf Entozoen zurückführen wollten*).

Weitere Untersuchungen müssen darüber entscheiden, ob, wie nach den früheren Erfahrungen von Danielssen und Boeck sehr wahrscheinlich ist, das Gebiet der visceralen Lepra sich noch weiter erstreckt. Vor der Hand kann ich nur sagen, dass nach meist sehr protrahirtem Verlaufe die Krankheit in der Regel mit Kachexie und Marasmus abschliesst, und dass, wie ich aus eigener Erfahrung bestätigen kann, schliesslich chronisch-nephritische Zustände**) mit Hydrops ausser den schon erwähnten diarrhoischen sehr häufig eintreten. —

Neben den bisher abgehandelten Krankheiten, welche durch die Erzeugung von Granulationsgewächsen ausgezeichnet sind, der Syphilis, dem Wolf und dem Aussatz, giebt es noch eine gewisse Zahl, theils endemischer, theils sporadischer Krankheiten, welche man bald mit der einen, bald mit der anderen der drei erstgenannten in näheren Zusammenhang gebracht hat. Es sind dies sämmtlich knotenbildende (tuberkulöse) Prozesse, die meisten auch zugleich ulceröse. Man hat manche davon als Syphiloide, andere als Leproide unterschieden und man mag die Lupoide hinzufügen. Je nach der allgemeinen Richtung der Zeit oder nach den individuellen Neigungen der Autoren sind die Syphiloide auch ohne Weiteres zur Syphilis, die Lupoide ebenso zum Lupus gerechnet worden. Es begreift sich aber die Schwierigkeit dieses Gegenstandes leicht, wenn man in Betracht zieht, dass es sich meist um endemische, an getrennten Orten vorkommende Krankheiten handelt und dass selbst die Stellung der Syphilis, des Lupus und der Lepra unter einander so grosse Streitigkeiten hervorgerufen hat.

Am auffälligsten tritt dies bei der Frage von der Radesyge hervor. Mit diesem Namen hat man zuerst in Norwegen eine hauptsächlich an der Haut und der Unterhaut, jedoch auch an Schleimhäuten und sonst vorkommende, knotige und ulceröse Affektion bezeichnet; später hat man sie auch anderswo, namentlich in Deutschland geschildert. Allein je häufiger sie beschrieben

*) Hans Ström. Nya Samling af det Kong. Norske Vidensk. Selsk. Skrifter. Kjöbnh. 1784. T. I. p. 173.

**) Danielssen et Boeck. Spedalskhed p. 226, 289. Carter l. c. p. 56.

Digitized by Google

wurde, um so unsicherer wurde das Wissen. Viele identificirten Radesyge mit Spedalskhed (S. 496), aber von ihnen hielten manche beides für Aussatz, andere beides für Syphilis, andere endlich beides für eine besondere, ganz eigenthümliche Affektion, die mit Skorbut zusammenhänge. Andere dagegen trennten Radesyge und Spedalskhed, waren aber über die Deutung jeder von beiden ebenso verschiedener Ansicht, wie die Unionisten. W. Boeck*) hat den historischen Grund dieser Differenzen nachgewiesen. Der Name Radesyge oder Radesygdom**), die schlimme Seuche (von rada, schlimm, einem Provincialismus im südlichen Norwegen), ist erst im Anfange des 18. Jahrhunderts in Gebrauch gekommen, während der Name Spedalskhed, Spitalkrankheit, mindestens bis zum 13. Jahrhundert zurückreicht. Letzterer war in allgemeinem Gebrauch, aber seitdem der Aussatz aus grossen Theilen des Reiches verschwunden war, für viele Aerzte und grosse Theile des Volkes ohne klaren Inhalt***). Das Wort Radesyge hinwiederum war anfangs in einem kleinen Distrikt in Gebrauch, und zwar gerade in einem solchen, wo es keine Spedalskhed mehr gab, wurde aber durch die Aerzte allmählich verbreitet, ohne dass doch die entsprechende Krankheit überall hingelangte. So entstand nach und nach eine Verwirrung, welche sowohl Laien, als Aerzte ergriff, und sich von der norwegischen und dänischen Literatur über die ganze wissenschaftliche Welt verbreitete.

Boeck's Mittheilungen lassen kaum einen Zweifel darüber, dass das erste endemische Auftreten des Uebels, welches gegen das Ende des ersten Decenniums des vorigen Jahrhunderts in der Gegend von Stavanger stattfand, auf eingeschleppte Syphilis zu beziehen ist. Aber sehr bald mischten die gelehrten Aerzte die Frage vom Skorbut hinzu, und schon gegen Ende des Jahrhunderts wussten die meisten den Aussatz nicht mehr zu unterscheiden. Gislesen†), der den Aussatz beschreibt, sagt doch, dass er promiscue Radesyge, Saltflod und Spedalskhed genannt

*) W. Boeck og Danielssen. Iagttagelser etc. Heft II. p. 2.
**) H. Möller. Nya Samling af det Kong. Norske Vid. Selsk. Skrifter. Kjöbnh. 1784. Bd. I. p. 195.
***) J. Möller bei Hensler a. a. O. Exc. S. 119.
†) Jonas Gislesen (Islandus). De elephantiasi norvegica. Havn. 1785. p. 1.

Digitized by Google

werde; Mangor*), der die Radesyge beschreibt, möchte doch ihre höheren Grade Spedalskhed nennen; Holst**) endlich schildert unter dem Namen Radesyge den Aussatz. So ist es denn freilich nicht zu verwundern, wenn die festländischen Autoren noch tiefer in Verwirrung kamen, und wenn namentlich Rust***) unter dem Namen der Radesyge, die er mit Spedalskhed, Krimmscher Krankheit u. s. f. zusammenwirft, unzweifelhaft constitutionell syphilitische Formen beschreibt.

Der erste, welcher Radesyge und Spedalskhed bestimmt scheidet, ist Arbo †); freilich hält er beide für verwandt, insofern sie beide aus einer skorbutischen Schärfe entsprängen; aber er unterscheidet sie doch sowohl unter sich, als von der Syphilis. Diese Trennung ist nachher in Norwegen vielfach aufrecht gehalten worden, am strengsten von Hjort ††), der zugleich, um die Verwechselungen zu vermeiden, den Namen der Theria anstatt Radesyge vorgeschlagen hat. Zugleich hat er die erste genauere Beschreibung des Uebels geliefert, und zunächst bewirkt, dass seit jener Zeit in Norwegen selbst eine weitere Verwechselung mit Spedalskhed aufgehört hat. Seitdem ist die schon früher viel ventilirte†††) Frage in den Vordergrund getreten, ob das Uebel nicht einfach constitutionelle Syphilis sei, und namentlich W. Boeck hat sich auf das Entschiedenste dafür ausgesprochen.

Meiner Meinung nach ist man noch nicht berechtigt, so weit zu gehen. Sicherlich ist das Meiste von dem, was man nach Ausscheidung des Aussatzes Radesyge genannt hat, syphilitischer Natur gewesen; ich rechne dahin namentlich alle jene Fälle, wo Kondylome, Knochenleiden, sowie geschwürige Affektionen der Mund- und Nasenhöhle vorhanden waren. Aber nach Ausschluss

*) C. E. Mangor. Abhandl. von den Kennzeichen, Ursachen und der Heilmethode der Radesyge. Aus dem Dänischen. Altona. 1803. S. 186.

**) Fr. Holst. Morbus, quem radesyge vocant, quinam sit quanamque ratione e Scandinavia tollendus? Christ. 1817. Nach Danielssen und Boeck (Traité de la Spedalskhed p. 16) hatte er nie einen Aussätzigen gesehen. Von Pfefferkorn (Ueber die norwegische Radesyge und Spedalskhed. Inaug. Diss. Altona. 1797.) sagen sie aus, dass seine Darstellung ganz dunkel sei.

***) Rust. Helkologie. Berlin. 1842. S. 351. Taf. IX.

†) Nic. Arbo. Von der Radesyge oder dem salzen Flusse. Aus dem Dänischen. Altona. 1803. S. 41.

††) Hjort. Norsk Magazin for Lägevidensk. 1840. Bd. I. p. 1.

†††) L. Hünefeld. Die Radesyge oder das skandinavische Syphiloid. Leipz. 1828.

Digitized by Google

dieser Fälle bleibt noch immer ein gewisser Rest, von dem es zwar möglich, sogar wahrscheinlich ist, dass er zur Syphilis gehört, von dem man es aber nicht beweisen kann. Hebra*), der selbst in Norwegen war, bezeichnet daher einen Theil der Radesyge als Syphilis cutanea, einen anderen als Lupus serpiginosus. Ich habe sowohl in der Abtheilung von Hjort in Christiania, als auch in Drontheim und hier in Berlin Fälle gesehen**), von denen ich nicht mit Sicherheit behaupten kann, weder dass sie Syphilis, noch dass sie Lupus waren, und die ich daher immer noch vorziehen würde, Radesyge zu nennen.

Es handelt sich hier hauptsächlich um knotige Affektionen der Extremitäten, insbesondere der Ober- und Unterschenkel, der Ober- und Vorderarme, seltener des Gesichts oder des Rumpfes, welche in der Haut, besonders aber in der Unterhaut auftreten. Ihre Eruption geschieht unter starker, meist blaurother, verwaschener Hyperämie, Temperatursteigerung und leichter Schmerzhaftigkeit. Die Knoten selbst treten nicht bedeutend über die Haut hervor, fühlen sich, wenn sie oberflächlich liegen, ziemlich hart, wenn sie tiefer liegen und grösser sind, leicht fluktuirend an. Die cutanen werden selten über erbsengross, die subcutanen erreichen den Umfang einer Pflaume. Sehr bald werden sie weich, bedecken sich mit einer bräunlichen Kruste und bilden unter dieser rundliche oder unregelmässige Geschwüre von bräunlichrother Farbe und schlechter Absonderung. Heilen sie, so entstehen weissliche Narben mit sehr dunklen, schmutzig bräunlichen Höfen, in deren Umfange jedoch sehr leicht neue Knoten auftreten, die von Neuem ulceriren. So bilden sich entschiedene Serpigo-Formen.

Allein nicht immer tritt die Ulceration ein. Unter einer zweckmässigen Behandlung geschieht eine Resolution; die Knoten verkleinern sich und es bleibt an ihrer Stelle eine braunrothe oder gelbbraune, morphaeaartige, jedoch nicht unempfindliche Stelle zurück. Jodpräparate, Holztränke und Schwitzkuren sind häufig fruchtlos; selbst Inunctionskuren haben einen sehr lang-

*) Hebra. Zeitschr. der Wiener Aerzte. 1853. Jan. S 60. Vgl. Delioux de Savignac. Arch. génér. de méd. 1857. Oct.

**) Virchow. Deutsche Klinik. 1860. No. 7. S. 70. Seitdem habe ich wiederholt ähnliche Beobachtungen gemacht, und noch in diesem Augenblicke befinden sich mehrere solche Kranke auf meiner Abtheilung.

Digitized by Google

samen Einfluss; die sicherste Behandlung schien mir immer die locale Zerstörung durch Aetzkali.

Einmal habe ich am Unterschenkel, dicht unter dem Knie, einen grösseren subcutanen Knoten exstirpirt; er bestand aus dichtem, zellenreichem Granulationsgewebe mit schnellem Zerfall der Elemente, konnte aber ebenso gut für Syphilis, als für Lupus gelten; es war eben ein Granulationsgewächs. Auch die Anamnese und die Untersuchung anderer Körperstellen lassen häufig im Stich; man findet zuweilen gar keinen Anhaltspunkt für Syphilis*), und nur das Auftreten der Serpigo an mehreren getrennten Orten spricht entschieden für ein constitutionelles Leiden. Anderemal lässt sich wohl ein voraufgegangener Chancre constatiren, aber dann liegt öfters ein lange Reihe von Jahren dazwischen, ohne dass sonst irgend eine andere Localaffektion nachweisbar wäre. Boeck**) selbst berechnet als Mitteldauer für die Zwischenzeit 7¼ Jahre und geht für gewisse Fälle sogar auf hereditäre Syphilis zurück. Aber das ist keine ausreichende Beweisführung für solche Fälle, wo nur eine Hautaffektion vorliegt, und wo diese in ihren eigenen Eigenschaften keine genügenden Gründe für die Annahme ihrer syphilitischen Natur darbietet; im Uebrigen ist die Frage ebenso schwierig, wie bei der Syphilis tarda (S. 482).

Ich würde es daher eher vorziehen, die Radesyge mit Hebra zu dem (nicht syphilitischen) Lupus serpiginosus zu zählen, wenn nicht auch da gewisse Verschiedenheiten vorhanden wären. Ich zähle dahin namentlich die verhältnissmässige Grösse und den tiefen Sitz der Radesyge-Knoten, sowie ihre grosse Neigung zur Verschwärung, sodann den Umstand, dass dieselben, wo sie gruppirt stehen, gewöhnlich in grösseren Zwischenräumen stehen, und endlich dass sie nicht weisse, stark schrumpfende, sondern gewöhnlich stark pigmentirte, nur im Mittelpunkt weisse, aber wenig harte Narben hinterlassen. Indess vermag ich entscheidende Beweise für die Besonderheit der Radesyge nicht zu liefern, und ich werde zufrieden sein, wenn meine wenigstens unbefangene Darstellung etwas dazu beiträgt, die Streitfragen schärfer in den Vordergrund zu schieben und neue Beobachtungen hervorzurufen. —

*) Kjerrulf. Hygiea. 1850. April, Mai
**) Boeck a. a. O. p. 21.

Digitized by Google

Aehnliche Schwierigkeiten, wie die Radesyge im Norden, bietet im tropischen und subtropischen Süden sowohl der alten, als der neuen Welt eine andere, sehr verbreitete und bald zum Aussatz, bald zur Syphilis gezogene Krankheit, die Yaws (Jas) oder der Pian, auch Bubas genannt. Statt der blossen Knoten treten hier weichere, oft fungöse Auswüchse von der Gestalt und der Farbe*) der Himbeeren an der Haut auf, weshalb Sauvages den Namen der Framboesia dafür eingeführt hat. Diese Auswüchse stehen offenbar den Condylomen am nächsten, denn die sie bedeckende Epidermis löst sich häufig ab und der Auswuchs tritt nun nackt mit einer nässenden, später ulcerirenden Fläche zu Tage. Nicht selten vereinigt sich auch eine grössere Zahl von Auswüchsen zu einer gemeinschaftlichen Gruppe, die geschwürig wird (Mama-Yaws). Allein ähnlich den Kondylomen bilden die Yaws-Auswüchse sich auch zurück, sei es spontan, sei es unter ärztlicher Behandlung. Dazu kommt, dass sie eine sehr ausgesprochene Contagiosität besitzen. Nichtsdestoweniger ist es in hohem Maasse zweifelhaft, ob eine wirklich kondylomatöse, also syphilitische Erkrankung vorliegt. Zuverlässige Beobachter**) behaupten, dass die Schleimhäute der Nase, des Mundes und des Rachens niemals ergriffen werden, und dass die sonst wohl vorkommenden Erkrankungen des Knochensystems nicht der Yaws-Krankheit als solcher angehören. Es muss daher vor der Hand wenigstens als höchst zweifelhaft erachtet werden, ob die Syphilis irgendwie dabei in Frage kommt. Scheinbar handelt es sich nur um eine Hautkrankheit, welche mit Flecken und Papeln beginnt und später zu Knoten und Warzen fortschreitet, also offenbar neoplastischer Natur ist.

Die anatomischen Angaben, welche Hirsch***) zusammengestellt hat, stimmen damit überein, geben aber wenig feineres Detail. Ferrier spricht von gelben, käsigen oder tuberkulösen Ablagerungen innerhalb der Wucherung, aber es ist sehr unsicher, was er gesehen hat. Hier können nur ungleich genauere Untersuchungen entscheiden. —

*) Schorrenberg. Nederl. Lancet. 1848 – 1849. Ser. II. Jaarg. IV. Bl. 38. Pl. I.

**) Dumontier. De framboesia in colonia Surinamensi observata. Diss. inaug. Traj. ad Rhen. 1855. p. 10, 14.

***) Hirsch. Handbuch der histor. geogr. Pathologie. Bd. I. S. 382.

Digitized by Google

Dasselbe gilt von der in Peru beobachteten, verwandten Veruga-Krankheit*). —

Dagegen hat sich die Meinung der Beobachter mehr und mehr für die syphilitische Natur einer in den Landdistrikten Schottlands früher viel verbreiteten, jetzt seltener gewordenen, endemischen Krankheit ausgesprochen, welche man vielfach mit den Yaws zusammengestellt und welche ihrer gleichfalls himbeerähnlichen Excrescenzen wegen den populären Namen der Sibbens oder Sivvens erhalten hat**). Freilich scheint die Form nicht constant gewesen zu sein, denn es werden anderemal nur knotige Eruptionen angegeben und die Affektion mit der Radesyge verglichen. Das interessanteste Faktum, welches für die Syphilislehre leider zu lange vernachlässigt worden ist, dürfte wohl die unmittelbare Contagiosität ohne Coitus sein.

An sie reiht sich eine ganze Reihe endemischer Syphilisformen, die gelegentlich auch zum Aussatz gezogen worden sind. Ich erwähne ganz kurz ihr Vorkommen auf der cimbrischen Halbinsel (Marschkrankheit, Morbus dithmarsicus, holsteinischer und jütländischer Aussatz), in Serbien (Frenga), an der illyrischen Küste (Skerlievo), in der Provinz Belluno (Falcadina), deren genauere Verfolgung ausserhalb der Grenzen dieser Besprechung liegt. Der für die allgemeine Doctrin wichtige und immer wieder in Zweifel gerathende Punkt bei allen diesen Uebeln ist der, ob gewisse örtliche Zufälle der Syphilis als solche übertragen werden können, ohne die allgemeine Lues nach sich zu ziehen, oder ob diese Zufälle nur den Anschein der syphilitischen haben, ohne es in Wahrheit zu sein.

So hat Hübbenet***) noch in der neuesten Zeit unter dem Namen des kleinrussischen oder polnischen Syphiloids eine seinen Beobachtungen nach ganz locale Kondylombildung beschrieben, welche hauptsächlich die Schleimhaut des Mundes betraf. Bestätigen sich diese Angaben, so würde damit auch für die ausländischen Framboesia-Formen möglicherweise ein neuer

*) Hirsch a. a. O. S. 390.
**) B. Bell. Abhandl. über den Tripper und die venerische Krankheit. Bd. II. S. 362. Im Hochland heisst die wilde Himbeere Sivven oder Sibben.
***) C. von Hübbenet. Die Beobachtung und das Experiment in der Syphilis. Leipz. 1859. S. 78. Fig. 7—10.

Digitized by Google

Anhaltspunkt gewonnen werden, und die von Fuchs aufgestellte Familie der Thymiosen eine neue Unterlage gewinnen. —

Sporadisch kommen auch in Europa Fälle vor, welche sich der Framboesia nähern, ohne jedoch ganz mit ihr übereinzustimmen. Alibert*) hat eine solche Form als Mycosis fungoides beschrieben. Sie charakterisirt sich durch die Eruption meist zahlreicher, bis über wallnussgrosser Knoten an der Haut der verschiedensten Körpertheile, zuweilen auch der behaarten Kopfhaut, welche sich auf entzündeten oder eczematösen Stellen, meist nach wiederholten Recrudescenzen des irritativen Zustandes, erheben, ohne dass sich irgend ein ätiologischer Zusammenhang mit Syphilis oder ein syphilisähnlicher Gesammt-Verlauf nachweisen lässt. Bubonen und Rachenaffektionen fehlen; die schwammigen Knoten nässen und ulceriren oberflächlich, aber weder ist dies constant, noch bilden sie für gewöhnlich tiefe Geschwüre; wie die Yaws gehen sie unter zweckmässiger Behandlung zurück, ohne bedeutende Veränderungen der Haut zu hinterlassen. Köbner**), der sie als beerschwammähnliche, multiple Papillargeschwülste bezeichnet, untersuchte einen Knoten und fand eine ausgedehnte zellige Wucherung sowohl im Papillarkörper, als tiefer in Haut und Unterhaut; die Zellen sehr zahlreich, klein, rundlich, oval oder spindelförmig. Er selbst stellt diese Gewächse daher in die Kategorie der Granulationsgeschwülste, und es kann wohl nicht bezweifelt werden, dass sie den persistenteren Formen, namentlich dem Lupus und der Lepra nahe stehen, ohne dass man doch berechtigt wäre, sie unmittelbar damit zusammenzuwerfen***).

---

*) Alibert. Monographie des dermatoses. Paris. 1832. p. 425.

**) Köbner. Klin. u. experimentelle Mittheilungen aus der Dermatologie u. Syphilidologie. Erlang. 1864. S. 40.

***) In diesem Augenblicke behandle ich einen scheusslichen Fall dieser Art mit Hrn. Dr. Wegscheider. Bei einer älteren unverheiratheten Dame aus den besten Ständen hatte sich ohne sonstige Störung des Allgemeinbefindens zuerst vor 6 Jahren eine papulöse, von dem Arzte als Nesselsucht (Urticaria) bezeichnete Eruption unter heftigem Jucken gebildet, deren Anschwellungen jedoch nicht wieder zurückgingen, sondern sich zu grösseren Knoten ausbildeten. Zuerst hatte sich eine solche Gruppe am rechten Oberschenkel unter der Leistengegend fixirt, dann waren nach und nach immer zahlreichere Gruppen am Unterschenkel, am linken Bein, an den Armen, am vorderen Theile des Rumpfes und am Gesicht hervorgetreten, so jedoch, dass das Leiden an den Unterextremitäten seinen Hauptsitz behielt und namentlich der obere Theil des rechten Unterschenkels als die eigentliche „Mutterstelle" erschien. Hier besteht eine grobknollige, mächtige Auftreibung,

Digitized by Google

Dem Verlaufe nach haben sie manche Aehnlichkeit mit einer früher in Irland häufiger vorkommenden Krankheit, dem sogenannten Knotenskorbut, Button-scurvy*), von der jedoch behauptet wird, dass sie in hohem Maasse contagiös gewesen sei.

Daran reiht sich endlich eine Gruppe endemischer, durch Knotenbildung ausgezeichneter Hautkrankheiten, welche Hirsch**), wie mir scheint, sehr willkürlich zum Lupus stellt, namentlich die Beule von Aleppo, die von Biskara, von Sindt, Delhi u. s. w. Alle diese kommen darin überein, dass unter allgemeinen Störungen an der Haut entzündliche Stellen entstehen, welche anschwellen, Knoten oder Beulen bilden, die ulceriren und nach längerer Zeit, häufig nach Jahresfrist vernarben. Ein verhältnissmässig sehr kurzer Aufenthalt***) an den genannten Orten genügt, um den Keim des Uebels aufzunehmen. Daher besteht an allen diesen Orten der Volksglaube, dass das Trinkwasser eine gewisse Schädlichkeit enthalte. Von

---

welche fast zwei Drittheile des Unterschenkels einnimmt. Von einer dickgeschwollenen und stark gerötheten Grundfläche, deren Ränder mit Schuppen und gelblichen Krusten bedeckt sind, erheben sich zahlreiche erbsen- bis kleinapfelgrosse, lappige Knoten von bläulichrother, sehr intensiver Farbe, glatter, etwas feuchter Oberfläche und festweicher Consistenz, fast ganz unempfindlich, mit einer etwas stinkenden Absonderung bedeckt, einzelne mit centralen, zur Gangränescenz geneigten Geschwürsflächen. An anderen Stellen, insbesondere an den Oberschenkeln, hat das Leiden eine gewisse Aehnlichkeit mit Lupus hypertrophicus serpiginosus: es bildet grosse Ringe mit dicker, wallförmig aufgetriebener, stark gerötheter und sehr dünnhäutiger, grob beerenförmiger Hautschwellung um ein ziemlich umfangreiches, bis zu mehreren Zollen im Durchmesser haltendes Centrum von zum Theil ganz normaler, zum Theil durch weissliche, narbenartige Stellen fleckiger und mit bräunlicher Oberhaut überzogener Haut. Nach der Aussage der Kranken war das Centrum früher auch erkrankt gewesen und spontan geheilt; mit der Heilung war das Uebel fortgekrochen. Die kleineren Gruppen an den Oberarmen und Händen haben zum Theil ähnliche Formen, sind aber viel unregelmässiger, stellenweis grobwarzig und mit dicken, weisslichen und bräunlichen Borken bedeckt; unter dem Gebrauche eines Dec. Zittmanni trat eine leichte Rückbildung ein. Diese war etwas deutlicher am Gesicht, wo grössere, schlaffere, bräunliche Gruppen von papulösen und tuberösen Heerden mit desquamirender, weisslicher Oberhaut am Kinn und um die äussere Seite des linken Auges sitzen. Tiefer greifende, schwielige oder gar retrahirende Narben finden sich nirgends; die Rückbildung bringt fast den Status quo ante, sichert aber nicht vor Recidiven in loco. Letztere treten zuweilen sehr acut unter Hyperämie, Jucken und Brennen auf, sehen meist wie Urticaria aus, sind selten mit Eczembläschen verbunden, zeigen sich aber gewöhnlich in eigenthümlichen, besonders ringförmigen Figuren Das Allgemeinbefinden hat sehr gelitten, aber sowohl die Lymphdrüsen, als auch die inneren Organe scheinen frei zu sein

*) Hirsch a. a. O. S. 389.

**) Hirsch a. a. O. Bd. II. S. 454.

***) Libert. De la pustule ou bouton d'Alep. Thèse de Paris. 1859.

Digitized by Google

dem Flusse Koik bei Aleppo und von dem Wasser in Biskara wird dies besonders behauptet, allein die chemische Zusammensetzung des letzteren*) ergiebt wenigstens keine ohne Weiteres anzuschuldigenden besonderen Bestandtheile, sondern nur starken Salzgehalt. Der Verlauf des Uebels ist so eigenthümlich, dass man am meisten versucht sein könnte, an die Aufnahme irgend welcher parasitischen Wesen zu denken, doch ist darüber nichts bekannt.

Noch schwieriger ist natürlich die ätiologische Untersuchung bei den seltenen sporadischen Leproiden, welche bei uns vorkommen. Ich bezeichne mit diesem Namen gewisse knotige Eruptionen, welche in Beziehung auf Multiplicität und Sitz der Erkrankungsstellen manche Analogien mit dem eigentlichen Aussatz darbieten, sich aber dadurch unterscheiden, dass sie in mehr beschränkter Ausbreitung vorkommen und weder mit Anästhesie, noch mit Schleimhautleiden verbunden sind. Auch war in den Fällen, die ich sah, gerade das Gesicht verschont. Ob alle diese Fälle unmittelbar zusammengehören, kann ich ebenso wenig mit Sicherheit angeben, als bestimmen, ob sie mit wirklicher Lepra einen näheren Zusammenhang haben.

Das auffälligste Beispiel bot mir ein 40jähriger Hamburger Kaufmann, der meinen Rath in Anspruch nahm wegen eines sehr ausgedehnten knotigen und zum Theil ulcerösen Hautleidens, welches sich im Laufe mehrerer Jahre ganz schleichend entwickelt hatte. Er stammte aus einer ganz gesunden, deutschen Familie, war nie in Norwegen oder sonst in einem verdächtigen Lande gewesen, nur in Frankreich und England, hatte sich seit Jahren in den günstigsten Lebensverhältnissen befunden, und war nach seiner und seines Hausarztes, des Dr. Nathan, Aussage nie syphilitisch gewesen. Eine Gonorrhoe in früheren Jahren war mit Balsam behandelt und geheilt, doch hatte er seitdem eine Empfindlichkeit des Magens und Neigung zu Gastricismen behalten. Die Tonsillen waren etwas vergrössert, der Pharynx leicht geröthet, am rechten Gaumenbogen eine dunkelgeröthete, schwach vertiefte Stelle. Cervical-, Cubital-, Axillardrüsen frei, ebenso die Knochen. Sonst hatte er früher an örtlichen, jedoch geringen rheumatischen Beschwerden, häufigem Husten und Conjunctivalkatarrh gelitten, war aber bis zur Stunde ziemlich rüstig. In Beziehung auf das örtliche Leiden wusste er sich nur zu erinnern, dass er sich einmal vor 4 Jahren in Helgoland eine Erkältung der Füsse zugezogen habe.

Das eigentliche Uebel hatte vor 1½ Jahren mit der Eruption kleiner Knötchen zuerst am linken, später am rechten Knöchel begonnen. Nach

*) Netter. De l'étiologie et de la nature de l'affection connue sous la dénomination de bouton de Biskara. Gaz. méd de Strasb. 1856. No. 7.

Digitized by Google

der Mittheilung des Dr. Nathan hatten sie ein gelbes Aussehen gehabt und in der nächsten Nähe der Venen gesessen; bald habe sich eine Ausschwitzung ins Zellgewebe hinzugesellt, die Haut habe sich hypertrophirt, die Knoten vergrössert und einer sei ulcerirt, abgetragen und gut geheilt. Dann seien einige Knötchen am rechten, vor Kurzem auch am linken Arm, einer auf den Nates gekommen; es habe sich ein Ausbruch am Knie vorbereitet und die Waden seien steif geworden. Leichte Abführmittel, Jod, anhaltende Kaltwasserkuren, Solut. Fowleri, warme Salzbäder und Compression seien mit höchst geringer Einwirkung nach und nach angewendet worden.

Als der Kranke sich mir vorstellte, zeigten sich die kleinsten Knoten subcutan unter einer im Ganzen unveränderten Haut, mit der sie jedoch etwas verwachsen zu sein schienen; sie fühlten sich mässig derb an, und waren von einem eigenthümlichen gelben Oedem umgeben. Die grösseren hingen mit der Haut, welche hier blauroth oder bräunlich erschien, fester zusammen, fühlten sich in der Mitte etwas weicher an, zeigten aber wenig Neigung zur Ulceration. An einzelnen war eine Verschwärung eingetreten gewesen; sie waren mit Hinterlassung tief eingezogener Narben geheilt. An dem rechten Knöchel, über dem ganzen rechten Unterschenkel und am rechten Knie standen sie gruppenweis; am linken Unterschenkel und rechten Oberschenkel zerstreut. Unmittelbar um die Gruppen hatte die Haut eine fast skorbutische, zunächst braunrothe, weiterhin gelbliche Färbung. Ausserdem zeigte besonders der ganze rechte Unterschenkel (trotz eines angewendeten Schnürstrumpfes) ein sehr beträchtliches, pralles, ja hartes Oedem von gelblicher Farbe. Die drei ersten Zehen waren beiderseits geschwollen, gleichsam aufgetrieben, dunkelroth, hart, abgeplattet und die Haut stark papillär verdickt; eine breite, sehr dichte, diffuse Röthung erstreckte sich von da über den Fussrücken nach dem äusseren Knöchel. Eine ähnliche, teigige Schwellung fand sich auch an der Volarseite des rechten Handgelenks. Hände und Gesicht ganz frei; dagegen an den Fusssohlen einzelne flache, rothe und schmerzhafte Anschwellungen. Nirgends Anästhesie, beim leiseren Darüberstreichen eher ein Gefühl von Jucken, bei stärkerem Druck und beim Herabhängen der Beine Schmerz, der Morgens auch spontan eintrat. Venen etwas varicös.

Der Kranke wurde nun zunächst nach Kreuznach geschickt, kehrte aber von da verschlimmert zurück, indem sich die Knoten der rechten Planta pedis vergrössert, entzündet und verdickt hatten. Nach dem Berichte des Dr. Nathan lagen hier bienenwabenartige Wucherungen nackt zu Tage. Auch die Zehen und der Fuss stärker geschwollen, stellenweis verdickt und eine spärliche, übel aussehende und specifisch riechende Flüssigkeit absondernd. Der Kranke trank nun eine Zeitlang Dec. Sarsaparillae, und machte, als dasselbe erfolglos blieb, eine leichte Schmierkur durch. Allein auch diese, sowie örtliche Mittel (Blei, Chrom, Lapis, Essigsäure) nützten nichts; nur Theer schien eine gewisse Besserung zu bringen. Namentlich wurden die Stellen am Bein, besonders aber am Knie und an der Hand flacher, blasser und weniger schmerzhaft. Die äussere Fläche des linken Fusses dagegen bedeckte sich mit trockenen „condylomatösen" Schwellungen; eine

Digitized by Google

kleinere Stelle, aussen an der Wade, hatte sich pilzartig hervorgeschoben, sass mit breiterem Stiel flach auf, nässte fortwährend und genirte beim Liegen, weshalb sie von Dr. Nathan abgeschnitten wurde. Die Exstirpation geschah schmerzlos, aber zwei arterielle Gefässe bluteten ziemlich stark. Die mir übersendete Geschwulst war kleinwallnussgross und bestand aus einer zellenreichen Granulationsgeschwulst der Haut und des Unterhautgewebes.

Nach dem letzten Berichte hatten sich heftige, aber ganz atypische Schmerzen eingestellt, die nur durch Opium gemildert werden konnten und die theils von der umgebenden gesunden Haut, theils vom Boden der Wucherungen auszugehen schienen. Gegen Caustica waren die Knoten selbst unempfindlich. — Bald nachher soll sich der allgemeine Zustand des Kranken sehr verschlimmert haben und er unter zunehmender Schwäche zu Grunde gegangen sein.

Wenn dieser Fall in manchen Beziehungen gewissermaassen in der Mitte zwischen Elephantiasis Graecorum und Elephantiasis Arabum stand, so war dies in einem anderen, sonst in vielen Stücken ähnlichen nicht zu bemerken.

Es war dies ein begüterter Weinbauer in Wachenheim, ein sehr kräftiger Mann, bei dem alle anamnestischen Thatsachen im Stiche liessen. Auch bei ihm hatte sich, unter den Zeichen der Ischias (1858) vom subcutanen Gewebe des linken Unterschenkels und der Fusssohle ausgehend, ganz allmählich bis zum Knie hin eine Reihe von isolirten, ziemlich umfänglichen Knoten gebildet, welche im Laufe eines Jahres so schmerzhaft wurden, dass sie zuletzt das Gehen und die Nachtruhe störten und dem Unglücklichen allen Lebensgenuss verbitterten. Die Haut über diesen Knoten war an der Plantar- und Dorsalfläche des Fusses geröthet, an der äusseren Seite des Unterschenkels normal. Alle örtlichen und allgemeinen Kuren waren vergeblich gewesen und man hatte schliesslich neuromatöse Geschwülste angenommen. Hier gelang es mir (1861), durch starke und mehrfach wiederholte Cauterisationen der Haut mit Lapis und nachfolgende kalte Umschläge zuerst einen Stillstand der Knoten und Aufhören der Schmerzen zu erzielen. Allein bald nachher traten neue ähnliche Eruptionen auf der rechten Seite auf, deren heftige Schmerzhaftigkeit nur durch hypodermatische Injectionen von Morphium gemildert werden konnte, die aber schliesslich unter äusserer Cauterisation sich beruhigten. Leider stellte sich einige Monate später Nephritis und Hydrops ein, denen der Mann erlag. Die Autopsie zeigte die Nerven normal.

Ich will endlich erwähnen, dass ich einmal auf meiner Abtheilung in der Charité bei einem Feldarbeiter, der freilich den Unbilden der Witterung sehr ausgesetzt gewesen war, eine der Nerven-Lepra sehr ähnliche, spindelförmige Anschwellung der Cubitalnerven gesehen habe, bei welcher die Hand in einem der Lepra mutilans ähnlichen Zustande war. Mehrere Fingerglieder waren verloren gegangen, die Haut in grosser Ausdehnung sklerosirt und retrahirt, die Finger verdickt und gekrümmt, hier und da mit oberflächlichen Ulcerationen und Rhagaden versehen. Auf der anderen Seite fanden sich

Digitized by Google

ähnliche, nur weniger vorgerückte Veränderungen. Eine eigentliche Anästhesie war jedoch nicht vorhanden, sondern nur eine gewisse Stumpfheit der Empfindung, die sich jedoch durch die Verdickung der Haut hinreichend zu erklären schien. Sonst keinerlei weder locale, noch allgemeine Störungen.

Ich bemerke noch einmal, dass ich diese Fälle, indem ich sie vorläufig als leproide bezeichne, in keiner Weise als Aussatzfälle betrachte. Wären sie in Aussatzländern vorgekommen, so ist es sehr leicht möglich, dass sie von Manchem als ächte angesehen worden wären, wenngleich eine genauere Untersuchung ihre Verschiedenheit von dem wahren Aussatz ergiebt. Ich führe sie hier gerade deshalb an, um vor solchen Verwechselungen zu warnen. —

Zum Schluss dieses Kapitels will ich noch kurz eine Krankheit berühren, die um so mehr hier ihre Stelle verdient, als sie wirklich in Verbindung mit den eben besprochenen Formen gesetzt worden ist und als sie in manchen Stücken sich in der That sehr nahe an sie anschliesst. Es ist die Rotz- und Wurmkrankheit, Malleus et Farciminum, Maliasmus*). Dieses Leiden steht darin der Syphilis parallel, dass es sich auf contagiösem Wege fortpflanzt, unterscheidet sich aber dadurch, dass es sich manchmal spontan entwickelt, inbesondere bei Pferden und vielleicht auch bei verwandten Einhufern, und dass es von da auf andere Pferde und Einhufer, sowie auf den Menschen übertragen wird. Auch der Rotz erzeugt Knoten oder, wie man sagt, Tuberkel. Manche pathologische Anatomen und Thierärzte haben deshalb auch behauptet, der Rotz sei nichts anderes als eine Form der acuten Tuberculose**). Auch mit anderen Zuständen hat man nähere Beziehungen aufgesucht. Schon van Helmont***)

*) Man vergleiche meine Abhandlung über Rotz und Wurm in meiner Speciellen Pathologie und Therapie. Erlang. 1855. Bd. II. S. 405.

**) Dupuy. De l'affection tuberculeuse vulgairement appelée morve. Paris. 1817. John Baron Delineations on the origin and progress of various changes of structure. Lond. 1828. p. 29. Philippe. Sur le tubercule comme donnant lieu à la phthisie tuberculeuse et aux scrofules de l'homme, comparées à la morve et au farcin du cheval. Thèse de Paris. 1836. Engel. Archiv für physiol. Heilkunde. Bd. I. S. 534. Röll. Lehrbuch der Pathologie u. Therapie der nutzbaren Hausthiere. Wien. 1856. S. 402, 665. Falke. Die Principien der vergleichenden Pathologie und Therapie der Haussäugethiere und des Menschen. Erlang. 1860. S. 85.

***) Joann. Bapt. van Helmont. Opuscula med. inaudita. Francof. 1682. p. 222. Er sagt sehr bezeichnend: Qui morbus equinae speciei proprius, nostrates den Worm, Galli vero le Farcin vocant.

Digitized by Google

war auf den Gedanken gekommen, es möchte die Syphilis, als sie zuerst sich zeigte, aus dem Wurm hervorgegangen sein, und trotz der herben Abfertigung, welche Astruc*) dieser „Phantasie“ zu Theil werden liess, hat Ricord**) neuerlichst die Möglichkeit wieder aufgenommen, die Syphilis könnte gleichsam eine Nebenlinie des Rotzes darstellen. Möglicherweise ist dieser Gedanke dadurch angeregt, dass einer der besten Autoren über die Rotzkrankheit der Pferde, Lafosse***), der Meinung war, dass dieselbe zuerst 1494 bei Gelegenheit der Belagerung Neapel's aufgetreten, also coëtan mit der Syphilis sei, eine Ansicht, welche ganz unbegründet ist, da mindestens Apsyrtos und Vegetius (im 4. Jahrhundert unserer Zeitrechnung) den Rotz unter dem Namen μάλις und malleus beschreiben†). Andererseits hat schon Apsyrtos, welcher Rossarzt im Heere Constantin's des Grossen war, den Wurm als Elephantiasis bezeichnet††), und auch neuere Schriftsteller†††) haben ihn den Aussatzformen angeschlossen.

In der That nimmt der Rotz eine Art von vermittelnder Stellung zwischen den verschiedenen Krankheiten, welche Granulationsknoten hervorbringen, ein, und es lässt sich nicht leugnen, dass seine einzelnen Formen zuweilen unter einander weniger Aehnlichkeit haben, als sie in Beziehung auf die anderen, hier genannten Krankheiten darbieten. Daher hat man seit alter Zeit Rotz (Malleus humidus, Morve, Ritzigkeit) und Wurm (Malleus farciminosus, Farcin) beim Pferde als zwei ganz verschiedene Krankheiten behandelt, jenen als eine Krankheit der Nasenschleimhaut, diesen als ein Leiden der Haut und Unterhaut. Allein die Erfahrung von der Fähigkeit beider Affektionen, dasselbe Contagium zu erzeugen, hat allmählich mit zwingender Nothwendigkeit dahin geführt, Rotz und Wurm nur als verschiedene Manifestationen oder Localisationen desselben Grundübels aufzufassen, und von ihnen alles dasjenige auszuscheiden, was nur eine äusserliche Aehnlichkeit darbietet. So trennt man von dem eigentlichen oder

*) Astruc l. c. T. I. p. 73. T. II. p. 932.
**) Ricord. Briefe über Syphilis, deutsch von Liman. S. 67.
***) Lafosse. Abhandlung von dem Sitze des Rotzes bei den Pferden. Aus dem Französ. von Schreber. Frankf. u. Leipz. 1754.
†) Hecker. Geschichte der Heilkunde. Berlin. 1829. Bd. II. S. 249, 263.
††) Hecker a. a. O. Bd. II. S. 251.
†††) Nebel. De nosologia brutorum cum hominum morbis comparata. Giess. 1798. p. 49.

Digitized by Google

bösartigen Wurm den gutartigen, und von dem eigentlichen Rotz die Druse (gutartige Druse oder Scrofel) und den Strengel.

Dazu kommt, dass sowohl der Rotz, als der Wurm beim Pferde wieder in verschiedenen Varietäten, namentlich in acutem und chronischem Verlauf auftreten, und dass auch diese unter einander erhebliche Verschiedenheiten zeigen, wenngleich beim Pferde nicht so grosse, wie beim Menschen, wo überhaupt zuweilen kaum noch eine Aehnlichkeit zwischen dem acuten Rotz und dem chronischen Wurm besteht. Denn während jener den acuten Exanthemen, namentlich den Blattern gleicht und, wie Ricord richtig bemerkt, sich der Syphilis in der Zeit ihrer schwersten epidemischen Verbreitung anreiht, gleicht der chronische Wurm am meisten dem Lupus oder der Radesyge.

Es ist daher leicht zu begreifen, dass 15 Jahrhunderte, nachdem Rotz und Wurm beim Pferd und Esel wohl bekannt waren, ihr Vorkommen beim Menschen kaum geahnt wurde. Man beobachtete hier und da Verunreinigungen von Wunden durch Rotzmaterie und gefahrdrohende Zufälle, welche daraus hervorgingen, aber man stellte sie in die Kategorie der unreinen Wunden. So geschah es, dass erst 1821 durch Schilling*) in Berlin die erste zuverlässige Beobachtung einer wirklichen Rotzinfection beim Menschen gemacht wurde. Seitdem ist die Zahl der Beobachtungen schnell gewachsen, und bei uns vergeht selten ein Jahr, wo nicht ein oder mehrere tödtliche Fälle der Art zur Untersuchung gelangen. Gewiss ein lehrreiches Beispiel für die Unsicherheit der älteren Diagnosen.

Auch beim Rotz der Pferde spricht man, ausser von Contagion, von erblicher Disposition, indess legt man weniger Gewicht darauf. Dagegen hat die Frage von der spontanen Genese die Beobachter sehr vielfach beschäftigt. Während kaum ein Beobachter dieselbe in Abrede gestellt hat, ist doch über die eigentlichen Ursachen noch jetzt keine Einigkeit erzielt. Am zuverlässigsten erscheint die Angabe, dass gewisse einfach katarrhalische Zustände der Respirationsschleimhaut (Druse, Strengel, Kehlsucht) in Rotz übergehen und dass der letztere sich bei schlecht genährten oder durch andere Krankheiten kachektisch gewordenen

*) Schilling. Rust's Magazin für die gesammte Heilkunde. Berlin. 1821. Bd. XI. S. 480. Taf.

Digitized by Google

Thieren zu entwickeln vermöge. Insbesondere ist der Eiter vielfach als Krankheitsursache angeschuldigt worden. Renault und Bouley*) wollen durch Injektion unverdächtiger Eitermassen in die Venen Rotz mit allen Eigenthümlichkeiten hervorgerufen haben; Erdt**) behauptet dasselbe von der Einimpfung scrofulösen Eiters vom Menschen auf das Pferd.

Diese Versuche müssen jedenfalls unter allen Vorsichtsmaassregeln wiederholt und geprüft werden. Bestätigen sie sich, so würde daraus mit vollster Sicherheit hervorgehen, dass es eine specifische Rotzdyskrasie als ursprünglichen Grund der Erkrankung nicht giebt, sondern dass diese erst secundär durch die Aufnahme von Substanz aus den localen Heerden entsteht. Denn dass in der Secundär-Periode eine specifische Dyskrasie besteht, hat Viborg***) experimentell dargethan, indem er durch die Injektion von Blut aus rotzkranken Pferden die Krankheit bei gesunden erzeugte. Auch abgesehen davon, stimmt der Verlauf des Rotzes im Allgemeinen so vollständig mit dem anderer sich generalisirender Geschwülste überein, dass er genau nach denselben Grundsätzen beurtheilt werden kann.

Das gewöhnliche Atrium der Rotz-Ansteckung oder der Primärsitz der spontanen Erkrankung ist beim Pferde die Nasenschleimhaut. Sehr bald folgt die Affektion der Submaxillar- (Ganaschen-) Drüsen und nach kürzerer oder längerer Zeit die der entfernteren Organe, die Metastase. Von allen diesen Theilen aus geschieht leicht eine Uebertragung auf die Umgebungen: Nachbarinfektion. Zwischen der Drüsenerkrankung und der Metastase liegt die specifische Dyskrasie, und das Contagium ist nicht blos in dem Primäraffekt, in den Bubonen und den Metastasen, sondern auch im Blut und in den Sekreten, welche daraus abgeschieden werden. So kann der Rotz wirklich als ein Musterbeispiel für die Lehre von der Verbreitung der inficirenden Stoffe dienen.

Für unsere Betrachtung haben aber die Localaffekte die grössere Bedeutung. Früher pflegte man sie als blosse Ablage-

*) Renault et Bouley. Recueil de méd. vétér. prat. 1840. p. 257.
**) Erdt. Die Rotzdyskrasie und ihre verwandten Krankheiten, oder die skrophulösen Dyskrasien des Pferdes. Leipz. 1863. S. 151.
***) Viborg. Sammlung von Abhandlungen für Thierärzte u. Oekonomen. Kopenh. 1797. Bd. II. S. 330.

Digitized by Google

rungen, Sekrete oder Exsudate aus dem veränderten Blute zu betrachten; ich habe zuerst gezeigt*), dass sie wesentlich neoplastische Bildungen sind, welche aus einer Wucherung der präexistirenden Gewebe hervorgehen, dass aber gelegentlich auch einfach entzündliche und selbst exsudative Formen vorkommen. Darin gleicht der Rotz der Syphilis. Man wird daher nicht umhin können, das Contagium, mag es nun vom Blute aus oder direct wirken, als ein scharfes oder reizendes zu betrachten.

Das specifische Rotzgewächs erscheint, wie das syphilitische, lupöse und lepröse, in Form von Knoten oder, genauer gesagt, Knötchen (Tubercula), welche der Grösse nach am meisten mit den lupösen, dem sonstigen Verhalten nach mehr mit den syphilitischen übereinstimmen. Nur der chronische Wurm pflegt grössere Knoten (Wurmknoten), häufig in reihenweiser, strang- oder „wurmförmiger" Anordnung (Wurmstränge), zu erzeugen, welche mehr den leprösen gleichen. Im Ganzen stehen sie aber den käsigen Productionen, den Gummiknoten und Tuberkeln näher, indem sie eine mehr undurchsichtige, gelbweisse, trockene Masse enthalten, jedoch unterscheiden sie sich von beiden dadurch, dass die Zellen meistens grösser werden, sich den purulenten annähern, oder geradezu eine eitrige Entwickelung annehmen. Der regelmässige Verlauf ist daher, dass diejenigen Knoten, welche an der Oberfläche sitzen, ulceriren, die in der Tiefe abscediren.

Beim Pferde kann man die Bildung der Affektion an der Nasenschleimhaut, namentlich nach künstlicher Inoculation, ganz bequem verfolgen. Unter starker katarrhalischer Absonderung (daher der Name Rotz, morve), Anschwellung und Hyperämie der Schleimhaut bilden sich zuerst an den Impfstellen Knötchen, die bald in Eiterung übergehen und kleine, flache, lenticuläre Geschwüre erzeugen. Sowohl die Knötchen, als die Ränder und der Grund der Geschwüre haben ein trübes, gelbliches, „speckiges" Aussehen. Bald entstehen neue Knötchen und Geschwüre, theils in unmittelbarer Nähe der ersten, häufig in den Rändern der Geschwüre selbst oder in ihrem Grunde, theils in einiger Entfernung. Nach und nach confluiren die Geschwürchen und bilden immer grössere und tiefere Substanzverluste.

*) Virchow. Spec. Path. u. Therapie. Bd. II. S. 408.

Digitized by Google

Dies ist aber auch der gewöhnliche Befund bei spontanem Rotz der Pferde oder bei zufälliger Contagion. Die kleinen, anfangs miliaren, später bis hanfkorn-, auch wohl erbsengrossen Knoten sitzen theils einzeln, theils in Gruppen zerstreut in der Schleimhaut und dem submucösen Gewebe, welches letztere zuweilen bis zum Perichondrium hin mit ihnen erfüllt ist. Einzelne

Fig. 181.

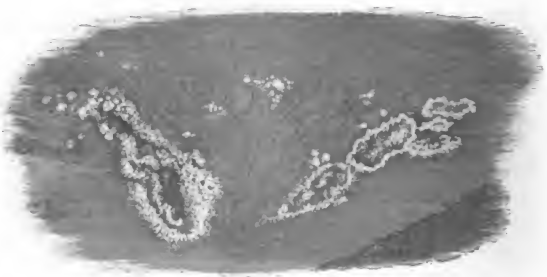

von ihnen sind ulcerirt und zeigen flache Vertiefungen an der Oberfläche. An anderen Stellen liegen grosse Geschwüre mit zerfressenen Rändern und unebenem Grunde, meist bedeckt mit etwas cruenter, schmutziger Absonderung. Je länger sie bestehen, um so tiefer greifen sie; endlich erreichen sie die Knorpel und Knochen und erzeugen Caries peripherica. Zugleich verbreiten sie sich in die Nebenhöhlen der Nase, später in der Richtung der Respirationswege, und es folgen ähnliche Eruptionen im Larynx und der Trachea.

Die einzelnen Knoten erscheinen dabei in der That, wie Tuberkel, indem sie auf dem Durchschnitt eine gleichmässige, dichte, gelbweisse Beschaffenheit zeigen, so dass sie nicht leicht von gewöhnlichen Tuberkeln zu unterscheiden sind. Das, was

Fig. 181. Rotzknoten und Rotzgeschwüre der Nasenschleimhaut vom Pferde. An verschiedenen Stellen der geschwollenen und von sehr erweiterten, besonders venösen Gefässen durchzogenen Schleimhaut sieht man Gruppen kleiner Knötchen; diese vergrössern sich, confluiren und ulceriren endlich. So entstehen die grossen, ausgenagten, mit neuen Knoten in den Rändern versehenen Geschwüre. Präparat No. 211*a* vom Jahre 1863.

Digitized by Google

sie besonders auszeichnet, ist, dass sie den gewöhnlichen Entzündungsproducten am nächsten stehen. Eine grössere Zahl der zelligen Elemente, aus denen sie bestehen, entwickelt sich über das gewöhnliche Granulationsstadium hinaus und nimmt den Habitus von wirklichen Eiterkörperchen an*). Aber die einen, wie die anderen, gehen sehr bald eine fettige Nekrobiose ein; sie zerfallen und es bleibt ein nicht gerade sehr stark mit Fett untermischter Detritus zurück, der seinerseits erweicht und zerfliesst. Die Geschwüre, welche daraus hervorgehen, können unter der Bildung harter, sternförmiger Narben heilen, aber gewöhnlich brechen an ihrem Umfange, wie bei den serpiginösen Formen des Lupus und der Syphilis, neue Knoten hervor, die wieder ulceriren.

Sehr häufig besteht neben den Knoten eine mehr diffuse Schleimhautaffektion, die sich mehr nach Art einer gewöhnlichen Entzündung ausbildet. Unter starker, zuweilen hämorrhagischer Hyperämie schwillt die Schleimhaut an und bildet entweder durchscheinende, wie durch ein gallertiges Oedem aufgequollene, oder harte, schwielige, manchmal geradezu sklerotische Anschwellungen**). An manchen Stellen greifen diese bis auf die Knochen durch und erzeugen ausgedehnte Osteophytbildungen, besonders in den Nebenhöhlen der Nase. Leisering***), welcher diesem Zustande ein besonderes Gewicht beilegt, nennt ihn Rotzinfiltration, und führt manche Arten von narbenartigen Schwielen, welche man sonst auf geheilte Geschwüre bezog, auf diesen Vorgang zurück, den er gegenüber dem „Knötchenrotz" als eine besondere Varietät, den „infiltrirten Rotz" unterscheidet. Obwohl ich im Grossen mit ihm übereinstimme, so muss ich doch hervorheben, dass einerseits wirkliche Rotznarben aus Geschwüren entstehen, andererseits die diffuse Schwellung in sich neue, möglicherweise mikroskopische (miliare) und schnell confluirende Knötchen erzeugt, welche ulceriren und grosse, käsige, unregelmässige Geschwürsflächen erzeugen.

---

*) Ravitsch. Magazin für Thierheilkunde. Bd. XXVII. S. 354. Mein Archiv. Bd. XXIII. S. 40. Leisering. Zur pathologischen Anatomie des Rotzes (Separ.-Abdruck aus dem Berichte für das Veterinärwesen im Königr. Sachsen für das Jahr 1862). Dresden. 1863. S. 13, 15.

**) Virchow a. a. O. S. 408.

***) Leisering a. a. O. S. 17.

Digitized by Google

Ungewöhnlich häufig verbinden sich damit Erkrankungen der Blut- und Lymphgefässe, insbesondere Thrombosen. Die verhältnissmässig grossen und zahlreichen Blut- und Lymphgefässe, welche das submucöse Gewebe der Nase beim Pferde enthält, füllen sich mit Gerinnseln, welche anfangs ganz lose liegen, später adhärent werden, sich entfärben und häufig erweichen, während zugleich die Gefässwandungen sich verdicken, die Gefässscheiden anschwellen und selbst das umliegende Bindegewebe sich entzündet (Periphlebitis und Perilymphitis). So erklärt es sich, dass Vatel*) den acuten Rotz geradezu als Rhinophlebitis bezeichnete, und dass eine grosse Zahl anderer Thierärzte in der ganzen Krankheit wesentlich eine lymphatische Affektion sehen. Beides ist unrichtig, denn die Thrombosen sind weder nothwendig und constant, noch beschränkt sich ihr Vorkommen auf den Rotz. Wo sie jedoch vorkommen, da kann durch sie der Prozess einen eigenthümlichen Charakter annehmen, sich auf die äusseren Weichtheile des Gesichts fortpflanzen, Embolien bilden u. s. f.

Was die Erkrankungen der Lymphdrüsen betrifft, die Rotz-Bubonen, so werden sie, wie bei der Syphilis und dem Aussatz, sehr häufig durch eine entzündliche Schwellung der zuführenden Lymphgefässe eingeleitet. Die Anschwellung beruht auch in den Drüsen zuerst auf einer zelligen Proliferation, welche bald zerfällt und erweicht. Käsige Stellen, jedoch von geringer Trockenheit, bezeichnen diesen Vorgang. Die grosse Beständigkeit der Drüsenerkrankung, welche ein werthvolles diagnostisches Hülfsmittel bildet, ist lange bekannt, und hat in dem Namen der bösartigen Druse (Morbus glandulosus, englisch glanders) für die ganze Krankheit ihre Anerkennung gefunden.

Sodann folgen die Metastasen und zwar am häufigsten die in den Lungen. Zuweilen treten sie sehr schnell auf und bedingen einen besonders acuten Verlauf der Krankheit: Lungenrotz. Aber es ist dies keine besondere Species, sondern das regelmässige Ende der Krankheit. Auch die Veränderung in den Lungen stellt sich in knotiger (tuberkulöser) Form dar, nur sind es gewöhnlich keine runden und scharf abgegrenzten Knoten, sondern unregelmässige, nach aussen in entzündetes Parenchym fortgehende Heerde, die am gewöhnlichsten den Habitus lobulär-pneu-

*) Vatel. Journ. prat. de méd. vétér. 1826. p. 372.

Digitized by Google

ischer Stellen darbieten*). Zuweilen erreichen sie einen sehr eutenden Umfang, werden wallnuss- und apfelgross, erweichen l zerfallen, und sehen dann allerdings den grossen Heerden sogenannten tuberkulösen Infiltration äusserst ähnlich**).

In besonders schweren Fällen finden sich ähnliche Heerde h in noch mehr entlegenen Organen, z. B. in den Nieren, den den. Von allen diesen Stellen aus können sich neue Erkrangen der zugehörigen Lymphdrüsen bilden.

Das ist der regelmässige Verlauf des Rotzes, bei dem die senschleimhaut ebenso constant das Atrium des Virus ist, wie i der Syphilis die Genitalien. Verschieden davon ist der meist ronisch verlaufende Hautwurm. Derselbe entwickelt sich, ufig unter leichten Allgemeinstörungen, an irgend einer Stelle r Oberfläche, besonders des Halses oder der Brust, doch auch am uch und den Extremitäten, und bildet zunächst gewöhnlich eine össere, wenig scharf umgrenzte, im Unterhautgewebe, seltener in r Haut selbst gelegene Anschwellung. Diese „Beulen" können allnuss-, ja selbst taubeneigross sein. Sie persistiren zuweilen nge Zeit, bilden sich auch wohl spontan zurück, während an ideren Stellen neue erscheinen (fliegender Wurm). Andere- al erweichen sie und brechen auf, um Wurmgeschwüre mit hlechter, dünner Absonderung zu liefern***). Die mikroskoische Untersuchung ergiebt auch hier eine reichliche, zellige Vucherung, welche zuweilen bis in das interstitielle Muskelewebe reicht†). Nach einiger Zeit gesellt sich eine Lymphefässentzündung hinzu; die Wandungen der Lymphgefässe verdicken sich, das umgebende Bindegewebe geräth in Wucherung Perilymphitis) und bildet seinerseits Knoten, welche wie an einem dicken Faden aufgereiht scheinen (reitender Wurm). Endlich werden die Lymphdrüsen selbst ergriffen und die Thiere gehen entweder kachektisch zu Grunde, oder es entwickelt sich zuletzt ein wahrer Rotz, d. h. eine knotig-ulceröse Nasen- und Lungenaffektion mit allem Zubehör.

*) Ravitsch (Mein Archiv. Bd. XXIII. S. 42) hält sie daher für embolische Heerde. Leisering (a. a. O. S. 16) bestreitet dies, da er nach Injektion in frischen Knoten der Lunge sowohl im Centrum, als in der Peripherie Blutgefässe fand.

**) Präparat No. 211c vom Jahre 1863.

***) Pruner. Die Krankheiten des Orients. S. 105.

†) Ravitsch a. a. O. S. 41.

Digitized by Google

So verläuft die Krankheit beim Pferde, Esel, Maulthier, Maulesel. Von da überträgt sie sich oft genug auf den Menschen, gewöhnlich durch den Nasenausfluss oder die Absonderung der Wurmgeschwüre. Ob auch eine Ansteckung durch flüchtiges Contagium vorkommt, ist noch nicht genügend ausgemacht. Ebenso ist es zweifelhaft, ob man eine spontane Entstehung der Krankheit beim Menschen zulassen darf, wie sie seit Trousseau und Teissier von Manchen angenommen wird*).

Der übertragene Rotz (Equinia, Elliotson) nimmt beim Menschen in der Mehrzahl der Fälle, wenn nicht sofort, so doch nach einiger Zeit unter schweren Fieberzufällen**) einen überaus heftigen und acuten, meist typhoiden Charakter an (Typhus maliodes). Ausgedehnte blasige und pustulöse Exantheme, phlegmonöse und carbunkulöse Hautbeulen, Muskelabscesse, — Erscheinungen, wie sie beim Pferde fast nie gesehen werden, treten hier in den Vordergrund. Aber auch die charakteristischen Knoten fehlen nicht, insbesondere weist eine genaue Untersuchung die kleinen, gelben Knoten in der Schleimhaut der Nase und der Stirnhöhlen, des Larynx und der Trachea, mit Neigung zur Ulceration, bestimmt nach***), ja selbst bei den Hautpusteln kann man sich überzeugen, dass sie wesentlich aus Knoten im Cutisgewebe selbst hervorgehen†). Mehrmals habe ich solche Pusteln, Knoten und Geschwüre an der Glans penis gesehen, und es lässt sich nicht leugnen, dass sie, für sich betrachtet, manche Aehnlichkeit mit syphilitischen Chancren darbieten. Die Lymphdrüsen sind weniger stark und weniger constant betheiligt, dagegen gehören die Lungen-Metastasen zu den gewöhnlichsten Erscheinungen. Auch die Nieren, die Hoden, die Milz, seltener die Leber††) und die Gelenke werden betheiligt; in einem Falle fand ich eine schwere Osteomyelitis malleosa.

Der geschwulstbildende Charakter tritt hier sehr in den Hintergrund und nur gelegentlich können dadurch Verwechse-

*) Vgl. Canstatt's Jahresbericht für 1848. Bd. III. S. 250, für 1852. Bd. IV. S. 359, für 1853. Bd. IV. S. 246.

**) G. Zimmermann. Mein Archiv. Bd. XXIII. S. 209.

***) Rayer. De la morve et du farcin chez l'homme. Paris. 1837. Pl. I. fig. 1—5. Virchow. Spec. Path. u. Ther. Bd. II. S. 416, 418.

†) Virchow bei Simon. Hautkrankheiten. S. 206. Wyss. Mein Archiv. Bd. XXXI. S. 472.

††) Sommerbrodt. Mein Archiv. Bd. XXXI. S. 471.

Digitized by Google

lungen herbeigeführt werden. So sah ich einmal den Rotz in acutester Weise sich entwickeln, nachdem der Kranke mit einer Hodengeschwulst, die man für eine einfach rheumatische Orchitis gehalten hatte, längere Zeit im Spital gewesen war; die Autopsie lehrte, dass es eine Sarcocele malleosa war.

Ungewöhnlich oft tragen die ersten Erscheinungen, welche äusserlich bemerkt werden, den Habitus maligner Entzündungen an sich, so dass sie bald dem Erysipelas gangraenosum, bald dem Carbunkel gleichen. Besonders gilt dies von den Umgebungen der Nase und des Auges, welche unter dem Anschein idiopathischer Erkrankung in ganz acuter Weise anschwellen, und bei denen nicht selten erst die Autopsie einen Aufschluss giebt. Fälle dieser Art sind in der Literatur nicht selten; ein sehr charakteristischer, bei dem die Krankheit sich zuerst als ein acuter Exophthalmos darstellte und bei dem die Anamnese erst gefunden wurde, nachdem ich durch die anatomische Untersuchung die Natur des Leidens dargelegt hatte, ist von Hrn. von Gräfe*) veröffentlicht worden. Hier fand ich auch in der Choroides oculi Rotzknötchen.

Bei dem chronischen Wurm**) liegt die Sache noch schwieriger, weil der Verlauf in der Regel ein höchst insidiöser, die Anamnese öfters eine ganz irreleitende ist. Hier können die Knoten sehr lange Zeit bestehen, eine grössere Härte und Derbheit annehmen, und in Gruppen oder rosenkranzartigen Strängen liegen. Brechen die Knoten auf, so entstehen tiefe, sinuöse Geschwüre mit dünner Absonderung, welche schwer heilen, und nach ihrer Heilung treten wieder neue Knoten im Umfange auf. Manchmal entstehen dadurch Formen, die man nach der früher besprochenen Analogie (S. 491) als Lupus farciminosus bezeichnen könnte, und die man je nach Neigung als syphilitisch oder scrofulös zu deuten Veranlassung finden mag; ja es geschieht, dass Leute mit dieser Affektion lange Zeit behandelt werden, ohne dass man von der gefährlichen Natur ihrer Krankheit eine Ahnung hat.

In Würzburg kam es einmal vor, dass ein Kranker über ein halbes Jahr wegen refractärer Geschwüre der Extremitäten sich im Spital befand. Bei der Autopsie fand ich Veränderungen,

*) v. Gräfe. Archiv für Ophthalmologie. 1857. Bd. III. 2. S. 418.
**) Ich erinnere, um Verwechselungen zu vermeiden, daran, dass Wurm in der älteren Menschen-Pathologie immer Panaritium bedeutet.

Digitized by Google

welche nicht anders als auf Wurm und Rotz bezogen werden konnten. Es war bis dahin nicht das Mindeste davon bekannt, dass in der Stadt oder in der nächsten Umgebung bei Pferden dergleichen vorkäme; als aber genauer inquirirt wurde, ergab sich, dass eine lange Kette von Rotzerkrankungen bestand, die unter den zum Schleppen der Schiffe benutzten Pferden sich längs des Mains und der fränkischen Saale fortgesetzt hatte und weit in das Land hineinging. So wurde in Folge einer einzigen genauen Autopsie eine grosse Epizootie entdeckt. Aber der Fall an sich, obgleich die Geschwüre den Charakter der Wurmgeschwüre hatten, war so wenig aufgefallen, dass erst der Nachweis der bekannten Knoten auf der Nasen- und Stirnhöhlenschleimhaut, die ich bei der Autopsie fand, die Diagnose sichern musste. Kurze Zeit darauf kam dann ein neuer Kranker, dies Mal mit einer der schlimmsten Formen des acuten Rotzes in das Spital, bei dem freilich die Diagnose nicht zweifelhaft war*).

Ich habe diesen an sich so wichtigen Gegenstand an dieser Stelle namentlich deshalb mehr eingehend behandelt, weil er besonders geeignet ist, diejenigen, welche vorschnell zur Vereinigung der verschiedensten granulomatösen Affectionen zu einer Krankheitseinheit drängen, zur Vorsicht zu mahnen. So wenig man die Aehnlichkeit vieler Rotz- und Wurmformen mit syphilitischen, lupösen und leprösen, ja selbst mit scrofulösen und tuberkulösen Affectionen verkennen kann, so sehr zwingt uns doch die genaue Kenntniss des ätiologischen Verhaltens zu einer scharfen Trennung, und wenn gelegentlich ein Fall von chronischem Wurm für Lupus oder für Radesyge genommen werden kann, so wird uns doch ein solcher Irrthum nicht bestimmen dürfen, daraus ein Argument für eine innere Identität des Leidens herzunehmen. Wenden wir daher dieselbe Vorsicht hier an, welche uns bestimmte, manche syphiloide und leproide Formen von der wahren Syphilis und der wahren Lepra zu trennen, so viel Aehnlichkeit sie auch damit besitzen mögen.

*) C. Jahn. De malleo humido ejusque in homines transpositione. Diss. inaug. Berol. 1857. p. 13.

Digitized by Google

Einundzwanzigste Vorlesung.

21. Februar 1863.

Lymphatische Geschwülste.

sich mit der Structur der Lymphdrüsen. Die Lymphkörperchen oder Lymphzellen als Hauptbestandtheil. Die einfachste Drüsenform als Typus. Zwei Hauptgruppen: hyperplastische und heteroplastische Formen. Beziehung derselben zu einer lymphatischen Dyskrasie oder Constitution. Historische Bezeichnung der Producte: Scrofeln (Choeraden), Strumen und Tuberkel (Phymata). Verwirrung über Identität oder Nichtidentität dieser Bezeichnungen. Zuwachs neuer Erfahrungen. Definitive Unterscheidung von Lymphomen und Strumen.

Die leukämischen Lymphome. Zur Geschichte der Leukämie (Leukocythämie). Unterschied von Leukämie und Leukocytose. Lienale, lymphatische und gemischte Formen: Lymphämie und Splenämie. Natur der Localprocesse: hyperplastische und heteroplastische Bildungen. Wirkliche Tumoren: Digestionstract, Leber, Nieren, Herz, Respirationsschleimhaut. Retinitis leucaemica. Miliare Lymphome; Verhältniss zu Tuberkel. Persistenz der Elemente. Gang der Erkrankung: Verhältniss von Dyskrasie, Localprocess und Metastase. Leukämische Geschwülste der Lymphdrüsen: Aehnlichkeit mit Scrofulose; Verschiedenheit beider Processe. Genauere Beschreibung solcher Drüsen.

Die typhösen Lymphome. Beziehung des typhösen Localprocesses zu Leukämie und Scrofulose. Bedeutung der „Typhusmasse." Verhalten der Organe (Darmfollikel, Gekrösdrüsen, Milz, Leber) bei Abdominaltyphus.

Die Scrofulose. Strumen und Scrofeln im historischen Sinne. Alte Lehre von den idiopathischen Drüsenscrofeln als abhängig von einer Scrofeldyskrasie. Deuteropathische Natur der Drüsenleiden und Abhängigkeit derselben von örtlichen Veränderungen der Organe. Irritativer Charakter der Schwellung. Häufigkeit derselben wechselnd nach der Constitution der Organe und der Natur der erregenden Processe. Vulnerabilität der Theile und relative Dauerhaftigkeit der Störungen als Kriterien der scrofulösen Diathese. Neuro- und hämatopathologische Erklärung. Schwäche der Theile: lymphatische Constitution. Hals-, Bronchial-, Mesenterialscrofeln. Oertliche Wirkung der Reize. Erbliche Anlage. Erworbene Disposition; Einfluss anderer Krankheiten. Scrofulöser Krebs; syphilitische Scrofeln. — Die scrofulöse Drüsengeschwulst: Zusammensetzung, Entstehung und Geschichte. Hinfälligkeit der neugebildeten Zellen: Neigung zur Nekrobiose. Das erste, hyperplastische Stadium. Das zweite, käsige Stadium. Möglichkeit der Resolution im ersten Stadium. Der Scrofelstoff: die crude Ablagerung. Tuberkelartige Metamorphose (Tuberculisation), besser als käsige Metamorphose bezeichnet. Beziehung von Scrofeln und Tuberkeln. Geschichte der käsigen Masse: Erweichung, Ulceration, Vernarbung; atheromatöse und kalkige Metamorphose; Resolution. — Die Scrofuliden: Exantheme, Schleimhautleiden u. s. w. Kriterien derselben. Der scrofulöse (käsige) Eiter: kalte oder Lymphabscesse (Phymata); die scrofulöse Osteomyelitis (Caries); die scrofulösen Katarrhe. Scrofulöse Bronchopneumonie und Bronchitis (Phthisis scrofulosa): käsige Hepatisation = tuberculöse Infiltration; idiopathische Tuberculose der Bronchialdrüsen; Trachealscrofeln. Angina und Enteritis scrofulosa. Entzündliche Diathese der Scrofulösen. Kachexia scrofulosa. Einfluss der Drüsenleiden auf die Blutmischung und Ernährung. Tabes mesaraica. Die Königsheilung (King's evil). Infectlöse Natur des Drüsenübels. Amyloide Degeneration als Epilog. — Therapeutische Gesichtspunkte.

Die einfachen hyperplastischen Lymphome. Dauerhaftigkeit und locale Natur des Uebels. Tonsillen: Angina s. Cynanche tonsillaris, Mandelbräune: katarrhalische und lytische Schwellung; eigentliche Hyperplasie. Zungen- und Darmfollikel: polypöse Hyperplasie. Thymus: Asthma thymicum. Milz: Die diffusen Milztumoren: harte (Scirrhus lienis, Fieberkuchen) und weiche Formen. Infectlöse und idiopathische Tumoren. Die bewegliche oder wandernde Milz. Amyloide Tumoren (Sagomilz und Wachsmilz). Partielle Hyperplasie.

Digitized by Google

Lymphdrüsen: Hyperplasie isolirter Drüsen: harte (fibröse) Formen. Multiple Hyperplasie: Anaemia lymphatica. Amyloide Erkrankung.

5) Die Tuberculose. Historischer Rückblick: Ungenauigkeit der Terminologie; Phymata; die miliaren oder specifischen Tuberkel. Verhältniss der Tuberkellehre zur Lehre von der Phthise: Phthisis tuberculosa s. scrofulosa. Frage von der Identität der Scrofeln und Tuberkeln: Tuberculose der Lymphdrüsen. Verhältniss von Tuberculose und Entzündung: Frage von der Identität der Tuberkel und der Entzündungsproducte. Heteroplastische und lymphoide Natur der Tuberkel; irritativer Ursprung. Die tuberculöse Entzündung: tuberculöses und tuberculisirendes Exsudat, Tuberculisation und tuberkelartige Metamorphose. Tuberkelgranulation. Verhältniss zur Scrofulose und zu dyskrasischen Zuständen. Der Miliartuberkel: Analogie mit Lymph- und Milzfollikeln. Ursprüngliche Organisation. Vermutheter hydatidöser Anfang: Wurmknoten (Tubercula verminosa). Verwechselungen mit Fibromen, Krebs, Peribronchitis u. s. w. Junge und alte Tuberkel. Histologie des jungen Tuberkels: Tuberkelkörperchen (Zellen); Entstehung derselben durch Wucherung aus bindegewebigen Theilen. Beziehung zu den Gefässen. Zellige und fibröse Formen. Leber: Schleimhäute; seröse Häute, Pia mater. Conglomerate: Knoten, Platten, Infiltration. Directe Ulceration: einfaches Tuberkelgeschwür. Laryngophthise. Käsige Metamorphose als nekroblotischer Vorgang. Vollständige und unvollständige Verfettung: Resolution. Hinfälligkeit der Tuberkelzellen. Diagnose des Tuberkels: Lungen. Erweichung und käsige Verschwärung: primäres oder lenticuläres Geschwür; secundäres oder fressendes Geschwür. Vernarbung. Infection der Nachbarschaft: Phthisis. Schleimhäute, seröse Häute, mittleres Ohr. Infiltration: Tubar- und Uterinschleimhaut. Nieren: interstitielle Bildung. Solitärknoten.

Tuberculose einzelner Organe: Hirn und Rückenmark. Bildung der Conglomeratknoten. Acuter und chronischer Verlauf. Unterscheidung von Gummigeschwülsten: Dura mater. Sitz, Ausgänge und Ursachen. Lymphdrüsen: Unterschied der scrofulösen und tuberculösen Formen; Combination. Milz und Thymus. Muskeln: Immunität derselben mit Ausnahme des Herzens. Schilddrüse und weibliche Sexualdrüsen: Immunität. Hoden: Sarcocele scrofulosa s. tuberculosa. Unterschied von syphilitischer Gummosität und chronischer apostematöser Orchitis. Epididymitis tuberculosa: Ulceration, Samenfistel. Primäre Tuberculose des Hodenkörpers. Betheiligung des Vas deferens, der Samenbläschen und Prostata. Primäre Urogenital-Tuberculose. Sitz der Tuberkel: Schleimhaut und Interstitialgewebe. Tuberculöse Caverne; Fistelbildung: Fungus benignus testiculi; Atrophia testis. Nebennieren: Broncekrankheit (Morbus Addisonii). Granulärer Anfang, käsige Massen, Erweichung, Verkalkung. Melasma suprarenale. Capsulae atrabilariae. Nervöse Natur der Nebennieren. Acute hämorrhagische Entzündung (Apoplexie) der Nebennieren mit tödtlichem Verlauf. Fehlen der Hautverfärbung: Dauer und Vollständigkeit der Erkrankung. Hautverfärbung ohne Erkrankung der Nebennieren. Verhältniss der Hautverfärbung zur Tuberculose. Beziehung zum Plexus solaris. Knochen: Spina ventosa, Teredo, Paedarthrocace, Caries et Necrosis interna, Exostosis scrofulosa. Osteomyelitis tuberculosa. Verlauf: Miliarknötchen, käsige Infiltration, Peri- und Parostitis. Necrose des Knochens: demarkirende Entzündung. Anbruch in das Gelenk (Arthrocace) oder nach aussen. Osteomyelitis scrofulosa et suppurativa: Unterscheidung derselben von der Tuberculose.

Uebersicht der Tuberkellehre: heteroplastische Entwickelung, multiple Eruption. Tuberculöse Dyskrasie oder Diathese: Exclusion und Combination. Zurückweisung des tuberculösen Exsudates. Ursprung aus proliferirendem Bindegewebe. Histologische Territorien der Erkrankung: locale Vulnerabilität und Immunität der Gewebe. Allgemeine Vulnerabilität und Immunität der Individuen: Intrauterines Leben. Entzündliche Diathese. Prävalenz der Erkrankung im jugendlichen Alter. Hereditäre und erworbene Tuberculose. Infectiöser Charakter des Tuberkels: Dissemination, Erkrankung der Lymphdrüsen, Metastase und Generalisation. Zurückführung aller Miliartuberkel auf Resorptions- und Infectionszustände zurückgewiesen. Specifische Prädisposition der Gewebe: örtliche Reize. Epidemisches Vorkommen der Tuberculose. Vergleich mit Leukämie, Typhus und Scrofulose. Nahe Verwandtschaft mit letzterer. Therapeutische Gesichtspunkte.

6) Das Lymph-Sarcom (scrofulöses oder Drüsensarkom). Verhältniss zu Scrofulose und Leukämie. Harte und weiche Formen. Hyperplastisches und heteroplastisches Stadium. Metastase. Malignität. Vorkommen: Hals, Brust, Bauch.

7) Die Perlsucht (Franzosenkrankheit, Morbus gallicus, Tuberculosis serosa, Nymphomanie) beim Rindvieh.

Digitized by Google

Wir kommen jetzt zu einer grösseren Gruppe von Geschwulstbildungen, welche sich zunächst anschliessen an diejenige normale Structur, die verhältnissmässig den Bindegewebsformationen am nächsten steht, nehmlich an die Lymphdrüsen. Diese letzteren erlangen ihre Hauptentwickelung und ihre charakteristische Eigenthümlichkeit durch zellige Elemente, die sogenannten Lymphkörperchen oder Lymphzellen, welche in mehr oder weniger grossen Haufen in einem feinen Netz (Reticulum) von bindegewebigen Elementen enthalten sind, und in ihrer Zusammenordnung in der Rindensubstanz grössere, durch fibröse Scheidewände getrennte Lappen, sogenannte Follikel bilden, die sich für das blosse Auge als weissliche oder grauliche, rundliche Körner darstellen*). Es kann nun kein Zweifel darüber sein, dass der Dignität nach unter diesen Theilen die Lymphkörperchen die wesentlichsten und wichtigsten sind, und dass die besondere Anordnung, in welcher sie innerhalb der Drüse enthalten sind, auch das Structurverhältniss der letzteren am vollständigsten ausdrückt.

Ob dabei grössere Massen von solchen Follikeln zu einer gemeinschaftlichen Anordnung aneinandergefügt sind, wie das in den eigentlichen Lymphdrüsen, in der Thymusdrüse, in den Tonsillen, in den Peyerschen Haufen der Fall ist, oder ob die einzelnen Follikel für sich liegen, wie die Malpighi'schen Körperchen der Milz oder die Solitärdrüsen des Darms, darauf kommt es weniger an. Ebenso ist es unerheblich, ob mehr oder weniger entwickelte Septa im Umfange der einzelnen Follikel sich finden. Auch können wir die Beziehung der Lymphgefässe zu den Drüsen als solchen hier, wo wir wesentlich die Elementarbestandtheile ins Auge fassen, als von geringerer Wichtigkeit und für die vorliegende Frage als weniger entscheidend bei Seite lassen. Wenn wir daher eine Art von Geschwulstbildung aufstellen, welche die Verhältnisse der Lymphdrüsen wiedergiebt, so meinen wir damit nicht, dass sie eben solche Beziehungen zu den Lymphgefässen habe, wie die natürlichen Lymphdrüsen, oder dass sie etwa eine solche multiple Anordnung der einzelnen Abschnitte darbiete, wie

*) Cellularpathologie. 3. Aufl. S. 163.

Digitized by Google

die zusammengesetzteren lymphatischen Drüsen. Als Typus wird man immer die möglich einfachste Form ins Auge zu fassen haben, wie sie sich in den Solitärfollikeln des Darms, in den Malpighi'schen Körperchen der Milz, in den sogenannten Trachomdrüsen der Conjunctiva darstellt. Ja selbst solche Geschwülste sind nicht wohl auszuschliessen, wo fast nur lymphoide oder splenoide Zellen ohne deutliches Reticulum aufgehäuft gefunden werden.

Dies vorangeschickt, ergeben sich zwei Hauptgruppen von Geschwülsten dieser Art, nehmlich die aus präexistirenden lymphatischen Gebilden durch fortschreitende Wucherung unmittelbar hervorgehenden hyperplastischen Formen, und diejenigen, wo heteroplastische lymphoide oder splenoide Elemente und Structuren an Theilen entstehen, an denen vorher keine vorhanden waren. Früher half man sich bei fast allen diesen Dingen damit, dass man eine sogenannte lymphatische Dyskrasie oder Constitution*) annahm, und dass man, wenn pathologische Entwickelungen auf Grundlage einer solchen vermutheten Dyskrasie oder Constitution in grösserer Verbreitung sich darboten, das Ganze unter irgend einem Collectivnamen zusammenfasste, welcher zugleich die Anschwellungen, die einzelnen Geschwulstbildungen bezeichnen sollte. Von solchen Namen kann man hauptsächlich drei anführen, die sich eine gewisse historische Bedeutung erworben haben, die aber leider von Anfang an eine höchst unsichere Bedeutung besessen haben. Das sind die Namen der Scrofel, der Struma und des Tuberkels.

Scrofula oder Scrophula ist die wörtliche Uebersetzung des griechischen Choeras, welches sich einigemal bei Hippocrates**) findet; beide Ausdrücke bezeichnen zunächst ein junges Schwein (scrofa, χοῖρος), sind also, wie so viele andere Krankheitsnamen des Alterthums, von einer Thierähnlichkeit hergenommen. Die Alten***) selbst leiten sie davon her, dass die Choeraden so vielfach seien, wie die Jungen eines Schweines†), oder davon, dass die Schweine gerade an dieser Krankheit leiden, oder endlich davon, dass die Schweine einen drüsenreichen Hals

*) W. Cullen. First lines of the practice of physic. Edinb. 1796. Vol. IV. p. 393.

**) Hippocrates. De affectionibus. Ed. Kühn. II. p. 409. Aphorismi ibid. III. p. 725.

***) Paulus Aegin. IV. 33. VI. 35. Johannes Actuarius. II. 37.

†) Quatuor magistri bei de Renzi. Coll. Salernit. II. p. 596.

Digitized by Google

haben. Im Allgemeinen wird man aber wohl annehmen dürfen, dass es sich hauptsächlich um solche Anschwellungen des Halses handelte, wobei die Grenzen gegen den Unterkiefer und die Brust sich mehr vermischen und jene vollere und gleichmässigere Form des Halses entsteht, wie man sie bei Schweinen findet. Schon Paulus von Aegina lässt sie aber auch an den Achseln und Leisten auftreten und betrachtet sie als verhärtete Drüsen. Es ist jedoch besonders zu bemerken, dass der lateinische Ausdruck sich im Alterthum fast gar nicht findet, und dass selbst das Wort χοιράδες in der Regel durch Strumae übersetzt wurde *). Erst in der salernitanischen Schule **) gewinnt das Wort Skrofel wirkliches Bürgerrecht, und obwohl man sich grosse Mühe gab, die Skrofeln von den Drüsen zu unterscheiden, so kann doch kein Zweifel sein, dass es im Wesentlichen dasselbe bedeutete, wie heut zu Tage. Trotzdem wurde es immer wieder zurückgedrängt, und man kann sagen, dass es eigentlich erst seit Cullen und Hufeland allgemein in Gebrauch kam.

Der Name Struma findet sich nicht blos bei den Uebersetzern der Griechen ***), sondern auch bei Celsus †) als ein ganz paralleler Ausdruck; er bezeichnet gleichfalls eine gewisse Füllung, einen Aufbau, eine Construction (Struma stammt ja auch von struere her) von Bildungen und zwar vorwiegend am Halse. Daher hat man vielfach diese beiden Ausdrücke zusammengeworfen, und man kann in gewissen Zeiträumen keineswegs mit Klarheit sehen, ob man sie unterschieden hat und wie man sie unterschieden hat. Bei gewissen Schriftstellern sind sie vollständig identisch: der Ausdruck der Scrofel und der Struma bedeutet ganz genau dasselbe ††). Ja es hat sich diese ursprüngliche Identität auch noch in der neueren Zeit in der englischen Literatur erhalten, wo der Ausdruck strumös noch gegenwärtig häufig genau in dem Sinne angewendet wird, wie man auf dem Continent scrofulös oder tuberculös sagt. Wenn man dort von

*) In den pseudogalenischen Büchern findet sich einigemal Scrophulae, z. B. in dem Liber de medicinis facile parabilibus ad Solonem cap. 12.

**) de Renzi. Collect. Salernit. T. II. p. 460, 593, 596, 615.

***) Galenus. Method. medendi. Lib. XIV. cap. 11. De strumis, quas choeradas dicunt.

†) Celsus. Lib. V. cap. 28. art. 7.

††) Riolanus. Opera omnia. Paris. 1610. p. 631. Das 19. Kapitel der [illegible]ist hier überschrieben: De strumis, quae cerades et scrofulae [illegible]arbette. Opera chirurg. anat. Lugd. Bat. 1672. p. 118.

Digitized by Google

einer strumösen Diathese oder Constitution, von einer strumösen Pneumonie oder Ophthalmie spricht, so meint man damit dasselbe, was continentale Schriftsteller eine scrofulöse oder tuberculöse Constitution, Pneumonie oder Ophthalmie nennen würden. Die französische Sprache hat das Wort Struma dagegen eigentlich niemals aufgenommen. In unserer deutschen Literatur hinwiederum hat sich schon seit Kortum *) eine Scheidung in der Art festgestellt, dass man den Ausdruck der Struma mehr und mehr begrenzt hat auf diejenigen Geschwulstbildungen, welche in irgend einem Zusammenhange mit der Schilddrüse (Glandula thyreoidea) stehen, während man Scrofula mehr auf diejenigen Anschwellungen bezogen hat, welche von den Lymphdrüsen ausgehen. Da diese Trennung einmal zugelassen ist, so wollen wir sie der Bequemlichkeit halber beibehalten; nur muss man sich erinnern, dass das keine allgemein angenommene Bezeichnung ist.

Was den Namen des Tuberkels angeht, so haben wir früher schon wiederholt darauf hingewiesen, dass dieser Name an sich ursprünglich gar nichts mit einem bestimmten Prozess zu thun hat, sondern nur die knotige Form der örtlichen Bildung ausdrückt (Bd. I. S. 9), und dass er ebenso naïv in der Pathologie und pathologischen Anatomie, wie in der descriptiven Anatomie gebraucht worden ist. Celsus **) spricht ebensowohl von Tubercula (im Sinne von Processus) an den Wirbeln, als von krankhaften Tuberkeln, zu denen er Kondylome, Meliceriden, Furunkeln und manches Andere rechnet. Gewöhnlich hat man sich daher nur an die eine Art von Tuberkeln gehalten, welche nach der Angabe des Celsus ***) von den Griechen Phyma genannt wurde, und in der That ist dieses Wort fast überall, wo es sich in den griechischen Autoren fand, von den lateinischen Uebersetzern durch Tuberculum wiedergegeben worden. So ist die sonderbare, auch von guten Autoren †) getheilte Ansicht entstanden, als ob selbst

*) C. G. Th. Kortum. Commentarius de vitio scrofuloso quique inde pendent. morbis secundariis. Lemg. 1789. T. I. p 50.

**) Celsus. Medicina. Lib. VIII. cap. 1. Vertebra tertia tuberecula, quae inferiori inserantur, exigit.

***) Celsus l. c. Lib. V. cap. 28. sect. 9. Nach der sehr wahrscheinlichen Recension des Targa sind alle anderen Stellen, an welchen das Wort Phyma vorkommt, von Abschreibern corrumpirt.

†) A. Hirsch. De collectionis Hippocraticae auctorum anatomia, qualis fuerit et quantum ad pathologiam eorum valuerit. Berol. 1864. p. 23.

Digitized by Google

die Lungentuberkel schon dem Hippocrates bekannt gewesen seien. In der Regel bedeutet allerdings auch bei dem Altvater der Medicin, wie bei Celsus*), Phyma einen Eiterheerd und zwar in der Regel einen solchen mit geringeren Entzündungserscheinungen, was man später einen kalten Abscess genannt hat. Aber Hippocrates beschränkt sich darauf nicht. In einer, meiner Ansicht nach entscheidenden Stelle**) lässt er den Hydrothorax durch das Bersten von Lungen-Phymata, die mit Wasser gefüllt sind, entstehen, und er beruft sich zum Beweise dafür auf direkte anatomische Erfahrungen beim Ochsen, Hund und Schwein. Wie man gegenüber dieser Stelle auf die anderen Stellen***), in denen von Phymata in der Lunge die Rede ist, einen so grossen Werth legen kann, verstehe ich nicht, da doch ohne anatomische Untersuchung unmöglich die eigentlichen Tuberkel entdeckt werden konnten, und wenn die Untersuchung kranker Thiere allerdings leicht die Kenntniss von Eiterheerden in der Lunge ergeben mochte, so muss man eine ähnliche Auffassung um so mehr als allgemeine Erklärung zulassen, als auch die Phymata der Pleura†) und anderer Orte††) deutlich auf Eiterheerde und nicht auf unsere Tuberkel hinweisen.

Dass Hippocrates†††) auch die Scrofeln unter die Phymata gerechnet hat, kann nicht zweifelhaft sein, aber sie stehen neben dem Furunkel (Dothien), dem Karbunkel (Anthrax), dem Phygethlon und anderen Entzündungsformen als coordinirte Unterabtheilungen*†). Freilich erklärt Galen**†) an einigen Stellen

*) Celsus. Lib. V. cap. 28. sect 9. Phyma nominatur tuberculum furunculo simile, sed rotundius et planius, saepe etiam majus. Inflammatio dolorque sub eo minores sunt.

**) Hippocrates. De internis affect. Ed. Kühn. Vol. II. p. 469. *ὕδερος γίνεται καὶ ἢν φύματα ἐν τῷ πλεύμονι ἐμφυῇ καὶ πλησθῇ ὕδατος καὶ ῥαγῇ ἐς τὰ στήθεα.* Es ist hier offenbar von Echinokokken die Rede.

***) Coacae praenot. Ed. Kühn. I. p. 302. De morbis Lib. I. Ed. Kühn. II. p. 189. De morbis Lib. II. ibid. p. 273.

†) De morbis Lib. I. Ed. Kühn. II. p. 191. De aff. int. ibid. p. 442.

††) De medico Ed. Kühn. I. p. 63. Coacae praen. ibid. p. 312 (Abscesse am Blasenhals). Da natura pueri. ibid. p. 390 (Abscesse der Leistengegend). De ratione victus in morb. acut. Ed. Kühn. II. p. 79 (Unterschenkel). De morbis Lib. I. ibid. p. 187 (Unterleib). De morbis Lib. II. ibid. p. 242 (Tonsillen). De affectionibus. ibid. p 408. Aphorism. Ed. Kühn Lib. III. p. 764.

†††) Hippocrates. Aphor. Ed. Kühn. III p. 725. *χοιράδες καὶ πάλλα φύματα.*

*†) Gruner. Morborum antiquitates p. 24.

**†) Galenus. De arte curat. ad Glauconem lib. II. cap. 1. De tumoribus praeter naturam cap. 15.

Digitized by Google

das Phyma, wie den Bubo und das Phygethlon, für Drüsenaffektionen, und zwar das Phyma für eine acute, zur Eiterung fortschreitende, während die Choeraden die Indurationsform bezeichneten, aber an anderen Stellen nimmt er wieder den Ausdruck ganz allgemein für „Gewächs“*), so dass man vergeblich nach einer näheren Beziehung zu dem gegenwärtigen Tuberkel sucht. Ich halte es um so mehr für einen Missgriff, dass einzelne Neuere das Phyma wieder in die Literatur haben einführen wollen, als es seit dem frühen Mittelalter immer nur sporadisch bei einem oder dem anderen gelehrten Arzte aufgetaucht ist, ohne jemals allgemeine Verbreitung oder bestimmten Inhalt zu erlangen. Das Wort Struma ist in dieser Beziehung ungleich besser, als das Wort Phyma.

Der Ausdruck Tuberkel schliesslich ist durch die Verbindung mit der Phthise (Phthisis tuberculosa = Knotensucht) und durch das Studium beider an den Lungen in eine sehr bedenkliche Lage gekommen**). Noch van Swieten***) trug kein Bedenken, die Knoten in der phthisischen Lunge Strumen zu nennen, und Portal †) sprach in gleichem Sinne von scrofulöser Phthise.

Die besondere Bedeutung, welche gegenwärtig fast überall mit dem Ausdruck Tuberkel und Tuberculose verbunden wird, stammt erst vom Ende des vorigen und vom Anfange des gegenwärtigen Jahrhunderts her und ist in dieser Schärfe namentlich durch Bayle und Laënnec begründet worden. Bis dahin sprach man, ebenso wie man von Tubercula syphilitica, carcinomatosa u. s. w. redete, auch von Tubercula scrofulosa; erst seit Laënnec hat sich mehr und mehr die Vorstellung festgestellt, dass der scrofulöse Tuberkel der Tuberkel κατ' ἐξοχήν sei, dass die anderen Tuberkel diesen Namen nicht verdienten, und dass zugleich der Tuberkel der Ausdruck der Knoten bildenden Scrofulose sei. Erst von daher kommen die vielen Discussionen über Identität und Nichtidentität von Scrofulose und Tuberculose, Streitigkeiten, die zum Theil aus einer ungenauen Begriffsbestimmung der ein-

*) Galenus. Comment. I. in lib. VI. Hippocratis de morbis vulgar. sect. 13.

**) Virchow. Würzb. Verhandl. Bd. III. S. 98.

***) van Swieten. Comment. in H. Boerhaave Aphor. T. IV. p. 60.

†) Portal. Beobachtungen über die Natur und Behandlung der Lungenschwindsucht. Aus dem Franz. von Mühry. Hannov. 1799. Bd. I. S. 53.

Digitized by Google

zelnen Ausdrücke hervorgegangen sind*), und die man vollständig hätte vermeiden können, wenn man von vornherein mehr auf das Wesen, als auf die Formen der Dinge losgegangen wäre und wenn man die Prozesse, welche man im Sinne hatte, schärfer geschieden hätte.

Aus dem Gebiet dieser Zustände haben sich neuerlich einzelne schärfere, mehr specifische Gruppen von Neubildungen herausgesondert, die freilich zum Theil keineswegs in dem gewöhnlichen Sinne in das Gebiet der eigentlichen Geschwülste hineinzählen, von denen aber die meisten doch mit einer oder der anderen Seite in das Geschwulstgebiet hineingreifen, und die wir daher wenigstens kurz berühren müssen. Es ist um so wichtiger, sich diese Formen bei der Betrachtung der Verhältnisse, um die es sich hier handelt, in die Erinnerung zu rufen, als wir damit sehr werthvolle Anhaltspunkte für die Deutung mancher Erscheinungen gewinnen, die wir in dem engeren Kreise der scrofulösen und tuberculösen Prozesse antreffen und die da ganz entschieden unter dem Bilde von besonderen Geschwülsten sich uns darstellen können. Es gilt dies namentlich in Beziehung einmal auf das Verhältniss der hyperplastischen und der heteroplastischen Entwickelungen zu einander, andermal in Beziehung auf das Verhältniss dieser Zustände zu einer allgemeinen Dyskrasie oder Diathese des Körpers.

Wenn wir nun an die Betrachtung des Einzelnen gehen, so kann man von vornherein eine grosse Scheidung machen, indem man alle diejenigen Neubildungen, die sonst gewöhnlich als hervorgegangen aus einer lymphatischen Dyskrasie betrachtet wurden, zusammenfasst unter dem Namen der lymphatischen Geschwülste oder, um ein Om dabei zu haben, der Lymphome. Eine zweite Reihe kann dann unter dem Namen der Strumen begriffen werden, insofern es sich da wesentlich um Zustände handelt, die an ganz besondere drüsige Gebilde geknüpft sind, unter denen die Glandula thyreoidea als Hauptbeispiel dasteht. Diese unterscheiden sich von den eigentlich lymphatischen Processen wesentlich und verdienen in einer besonderen Betrachtung abgehandelt zu werden, welche ich mir für eine spätere Vorlesung vorbehalte.

*) Virchow. Würzb. Verhandl. Bd. I. S. 81.

Digitized by Google

In der Reihe der Lymphome finden wir zunächst eine sehr wichtige und für die Theorie äusserst bedeutungsvolle Gruppe in den Bildungen, welche im Laufe der Leukämie entstehen. Mit diesem Namen habe ich bekanntlich eine Krankheit bezeichnet, welche sich durch eine progressive und bis zu ganz ungewöhnlichem Maasse anwachsende Vermehrung der farblosen Körperchen (Lymphkörperchen) im Blute charakterisirt. Den ersten Fall dieser Art veröffentlichte ich im November 1845*), zu derselben Zeit, als Bennett**) in Edinburgh gleichfalls die Beschreibung eines ähnlichen mittheilte. Aus diesem Umstande sind Prioritätsstreitigkeiten zwischen uns erwachsen, welche noch jetzt nicht ganz beigelegt sind, und es ist daher wohl gerechtfertigt, hier ein paar Worte darüber zu sagen.

Schon vor 1845 sind einzelne Fälle beobachtet, welche unzweifelhaft der Leukämie angehören. Sowohl ich selbst***), als Vidal†) haben aus der früheren Literatur eine Reihe casuistischer Angaben zusammengebracht, aus denen hervorgeht, dass nicht bloss ein eigenthümlicher Zustand des Blutes die Aufmerksamkeit der Beobachter erregte, sondern dass auch der Gedanke ihnen nahe trat, es möchte dieser Zustand mit einem Milzleiden in näherer Beziehung stehen. In einem solchen Fall von Barth (1839) ist sogar durch Donné††) die Vermehrung der farblosen Blutkörperchen erkannt worden. Allein auch dieser Fall wurde nicht verwerthet, und die folgenden Beobachter betrachteten mehr und mehr die farblosen Blutkörperchen als Eiterkörperchen. Zu diesen gehörte auch Bennett, der den Zustand geradezu für eine Eiterung des Blutes (suppuration of the blood) erklärte und ihn auf die von Piorry aufgestellte Entzündung des Blutes (Haemitis) zurückführte.

Ich meinerseits wies schon in meiner ersten Notiz die Pyämie zurück und zeigte die Identität der gefundenen Körperchen

*) Virchow. Froriep's Neue Notizen. 1845. Nov. No. 780. Gesammelte Abhandl. S. 149.

**) John Hughes Bennett. Edinb. med. and surg. Journ. 1845. Vol. LXIV. p. 413.

***) Virchow. Med. Zeitung des Vereins für Heilk. in Preussen. 1847. Jan. No. 3. Gesammelte Abhandl. S. 174. Canstatt's Jahresbericht für 1856. Bd. III. S. 127—130.

†) Vidal. Gaz. hebdom. 1856. p. 104.

††) Vidal l. c. p. 201. Donné. Mikroskopie der thierischen Flüssigkeiten. Deutsch von Gorup. 1846. S. 96, 611.

Digitized by Google

im Blute mit den gewöhnlichen farblosen Blut- oder Lymphkörperchen. Daher schlug ich den Namen des weissen Blutes oder der Leukämie vor*). Erst nachdem ich selbst**) zwei neue Fälle und Jul. Vogel***) einen dritten veröffentlicht hatte, nahm auch Bennett†) die Sache wieder auf, und indem er eine Reihe neuer, eigener und fremder Fälle zusammenstellte, den von mir vorgeschlagenen Namen in den der Leukocythämie umwandelte und im Wesentlichen meine Erklärung der Pathogenie der Krankheit sich aneignete, gelang es ihm, bei Vielen die Vorstellung zu erwecken, als habe er ein grösseres Verdienst, als das, einen sehr lehrreichen Fall falsch interpretirt zu haben. Wie wenig die von ihm acceptirte Doctrin sein eigen war, geht wohl am besten daraus hervor, dass er selbst später darüber nicht ins Klare gekommen ist, worin der Unterschied von farblosen Blut- und Eiterkörperchen eigentlich liege††).

So steht die Prioritätsangelegenheit†††). Es ist unrichtig, wenn noch neuere Autoren*†) die Entdeckung als eine gleichzeitige zwischen Bennett und mir theilen. Weder Bennett, noch ich haben den ersten Fall von Leukämie beobachtet; als wir aber fast gleichzeitig in die Lage kamen, einen derartigen Fall zu sehen, da hielt Bennett den seinigen für eine Eiterung des Blutes (Pyämie) und erst 6 Jahre später, nachdem ich den meinigen sofort für weisses Blut (Leukämie) erklärt, nachdem ich ferner in einer Reihe von Artikeln die Doctrin allmählich entwickelt hatte, da nahm auch er diese Doctrin an**†).

Meiner Meinung nach reicht der Name der Leukämie ganz vollständig aus. Freilich ist das Blut nicht wirklich weiss, aber es sind auch die Chlorotischen nicht grün und die Anämischen nicht blutlos. Ein Weisszellenblut (Leukocythämie) ist jedes, auch

*) Virchow. Archiv. 1847. Bd. I. S. 563.
**) Ebendaselbst Bd. II. S. 587.
***) Vogel. Mein Archiv. Bd. III. S. 570.
†) Bennett. Edinb. monthly Journ. 1851. Vol. XII. p. 326. Leucocythemia or white cell blood, in relation to the physiology and pathology of the lymphatic glandular system. Edinb. 1852.
††) Bennett. Edinb. monthly Journ. 1854. Oct.
†††) Virchow. Archiv. Bd. V. S. 126. Bd. VI. S. 429. Bd. VII. S. 565. Gesammelte Abhandl. S. 190. Cellularpathologie 3. Aufl. S. 159. Canstatt's Jahresbericht für 1856. Bd. III. S. 126. Kölliker. Edinb. monthly Journ. 1854. Oct. p. 374. Leudet. Gaz. hebdom. 1855. p. 552. Vidal l. c. p. 100. Murchison. Med. Times and Gaz. 1856. March. p. 320.
*†) Howard Franklin Damon. Leucocythemia. Boston. 1864. p. 30.
**†) Med. Times and Gaz. 1861. Oct. p. 350.

Digitized by Google

das gesundeste Blut, denn weisse oder farblose Körperchen (Zellen, Leukocyten) sind stets im Blute. Eine Vermehrung dieser Körperchen (Polyleukocythämie) kommt häufig vor, aber meist als ein transitorisches Ereigniss von kurzer Dauer*). Diesen vorübergehenden Zustand habe ich vorgeschlagen**), Leukocytose zu nennen. Aus ihm wird erst dann eine Leukämie, wenn er einen dauernden und zugleich progressiven Charakter annimmt; der Name der Leukämie passt aber um so mehr, als weitere Untersuchungen***) gelehrt haben, dass unter den chemischen Bestandtheilen des Blutes gerade Leucin regelmässig vorkommt.

Für die Geschichte der Lymphome und der Geschwülste überhaupt ist aber die Leukämie von grossem Werthe. Wir haben erstlich eine unzweifelhafte Veränderung des Blutes, eine Dyskrasie, und zwar eine Dyskrasie, die nicht einen vorübergehenden, sondern einen dauernden Charakter hat; sodann eine Dyskrasie, welche nicht etwa eine ursprüngliche, mit der ersten Entwickelung des Körpers schon gegebene, sondern eine ganz unzweifelhaft acquirirte ist, insofern sie im Laufe des extrauterinen Lebens entsteht. Wir wissen endlich, dass die Entwickelung dieser Dyskrasie nicht etwa primär im Blute stattfindet, sondern dass sie abhängig ist von localen Veränderungen, und zwar solcher Organe, von denen es auch sonst bekannt ist, dass sie zur Bildung des Blutes in einem bestimmten Verhältniss stehen, nehmlich einerseits der Milz und andererseits der Lymphdrüsen. Zu letzteren kann man wohl auch die Thymusdrüse rechnen, die ich selbst bei erwachsenen Leukämischen persistent und ganz ungewöhnlich stark vergrössert (134 Gramm schwer) angetroffen habe†). Ich habe darnach zwei Formen unterschieden, die lienale und die lymphatische††), je nachdem in dem einen Falle die Milz, in dem andern die Lymphdrüsen der Ausgangspunkt der Leukämie sind und das Blut von ihnen aus sich nach und nach verändert. Es giebt natürlich auch gemischte Formen, wo neben der Milz die Lymphdrüsen, oder neben den Lymphdrüsen die Milz erkrankt;

---

*) Archiv. 1853. Bd. V. S. 79. Gesammelte Abhandl. S. 191.
**) Virchow. Gesammelte Abhandl. 1856. S. 703. Canstatt's Jahresbericht für 1856. Bd. III. S. 125.
***) Virchow. Cellularpathologie. 3. Aufl. S. 162.
†) Präparat No. 222*a* vom Jahre 1858.
††) Virchow. Würzb Verhandl. Bd. II. S. 325. Archiv. Bd. V. S. 83. Gesammelte Abhandl. S. 197.

Digitized by Google

ja, diese gemischten Formen sind sogar sehr häufig. Allein es giebt auch solche, wo ausschliesslich blos die Lymphdrüsen*) oder blos die Milz der Sitz der Veränderungen sind.

Die Beschaffenheit des Blutes ist in beiden Fällen verschieden. In der lymphatischen Form (Lymphaemie) finden sich sehr zahlreiche farblose Elemente, welche durchschnittlich kleiner als die gewöhnlichen farblosen Blutkörperchen sind, dagegen der Mehrzahl noch grössere, einfache, stärker granulirte Kerne besitzen. Im Blute der Leichen trifft man diese häufig frei (nackt) an. In der lienalen Form (Splenaemie) dagegen pflegen die Zellen den gewöhnlichen farblosen Blutkörperchen zu gleichen; sie sind grösser und zeigen nach Essigsäure-Zusatz mehrfache oder sich theilende, mehr glatte, selten einfache, runde und etwas körnige Kerne. In den gemischten Formen kommen beiderlei Elemente zusammen vor**). Daraus geht wohl am sichersten hervor, dass die Elemente des Blutes bald aus den Lymphdrüsen, bald aus der Milz herstammen, und dass die Dyskrasie eine secundäre, von den Organleiden abhängige ist, was die klinische Beobachtung bestätigt. Wenigstens für die lienale Form ist auch durch den chemischen Nachweis***) von Milzstoffen (Hypoxanthin, Leucin, Harnsäure, Ameisensäure u. dergl.) im Blute der örtliche Ausgang nachgewiesen.

Das primäre Organleiden ist seinerseits stets neoplastischer Natur. Die bei demselben stattfindende Neubildung führt zu einer anwachsenden Vergrösserung des befallenen Organs. Diese ist zunächst wesentlich hyperplastischer Natur, d. h. die Milz und die Lymphdrüsen vergrössern sich mehr und mehr, indem die Zahl der in ihnen enthaltenen zelligen Theile immer mehr zunimmt und die Zellen selbst nicht selten eine beträchtlichere Grösse und stärkere Entwickelung erreichen. Auch die Gefässe und das Stroma vermehren sich erheblich, und namentlich an

*) Virchow. Archiv. I. S. 567. Gesammelte Abhandl. S. 198, 199 Boogaard. Nederl. Weekblad. 1854. Dec. Bl. 535. J. Mulder. Nederl Tijdschr. voor geneesk. 1857. I. Bl. 49.

**) Der Fall von Isambert und Robin (Gaz. méd. de Paris. 1856. No. 44), der ein solches Vorkommen auch für die rein lienale Form beweisen sollte, ist nicht stichhaltig, da die Peyerschen Drüsen und die Thymus verändert waren.

***) Scherer. Würzb. Verh. Bd. II. S. 325. Bd. VII. S. 125. Folwarczny. Zeitschr. der Gesellsch. Wiener Aerzte. 1858. No. 32. Mosler u. Körner. Mein Archiv. Bd. XXV. S. 146.

Digitized by Google

der Milz lassen sich im Laufe der Zeit zwei Stadien unterscheiden: ein weicheres, zellenreicheres, und ein härteres, mehr indurativ es *). Der Process selbst erweist sich also als ein irritativer; auch nimmt er zuweilen einen geradezu entzündlichen Verlauf an. Aber die Entwickelung ist nicht immer eine blos hyperplastische, sie kann später auch heteroplastisch werden. Das tritt in den Lymphdrüsen nicht selten hervor, indem sie sich über ihre Grenzen hinaus vergrössern **), und in dem äusseren Bindegewebe wuchernde Entwickelungen analoger Art stattfinden, die eine Art von Infection der Nachbartheile ausdrücken. Noch viel mehr tritt das in den Fällen hervor, wo sich eine Art von Lymphgeschwülsten in Organen ausbildet, in denen normal gar keine solchen Gebilde vorkommen.

Ich habe vor langer Zeit die ersten Fälle dieser Art beschrieben, zuerst von der Leber ***), wo ich kleine Knötchen fand, welche den Habitus von Lymphfollikeln besassen; dann von den Nieren †), wo ziemlich grosse Anschwellungen der Art in der Rindenschicht bestanden. Anfangs hielt man diese Beobachtungen theils überhaupt nicht für richtig ††), theils für blosse Curiositäten; allein mit jedem Jahre hat sich die Zahl der Fälle vergrössert, und man hat sich allmählich daran gewöhnt, wirkliche leukämische heteroplastische Tumoren zuzulassen. Ich muss es freilich dahingestellt sein lassen, ob alle beschriebenen Fälle wirklich in diese Kategorie gehören; ich habe schon früher vor möglichen Verwechselungen gewarnt †††). Aber gewiss haben diejenigen *†) nicht Recht, welche den Begriff der leukämischen Tumoren gar nicht anerkennen wollen. Es giebt Geschwülste, die sich gar nicht anders classificiren lassen. Solche sind besonders häufig in Leber und Nieren **†), können aber auch an

*) Gesammelte Abhandl S. 206.
**) Ebendas. S. 204.
***) Archiv. 1847. Bd. I. S. 569. Bd. V. S. 58.
†) Archiv. Bd. V. S. 59.
††) Wilks. Guy's Hosp. Rep. 1859. Ser. III. Vol. V. p. 109.
†††) Virchow. Canstatt's Jahresbericht für 1857. Bd. III. S. 153, für 1858. Bd. IV. S. 237, 240.
*†) Billroth. Beiträge zur pathol. Histologie. Berlin. 1858. S. 167. Klob. Wiener Med. Wochenschr. 1862. No. 35—36.
**†) W. E. Page. British med. Journ. 1857. No. 20. Friedreich. Mein Archiv. Bd. XII. S. 42. A. Böttcher. Ebendas. Bd. XIV. S. 483. Taf. III. Fig. 1. Leudet. Gaz. méd. de Paris. 1858. No. 46. p. 715. Mém. de la soc. de Biol. Ann. 1858. Sér. II. T. V. p. 73. Oppolzer u. Klob. Wiener

Digitized by Google

anderen Orten, z. B. der Schleimhaut des Digestionstractus, selbst im Magen vorkommen*).

Die am Digestionstractus vorkommenden leukämischen Neubildungen stehen den gewöhnlichen Lymphdrüsen-Anschwellungen, wie sie bei der lymphatischen Form der Leukämie gewöhnlich sind, ganz nahe; ja, in vielen Fällen sind sie nichts anderes, als Hyperplasien der solitären oder Peyerschen Drüsen, der Zungenfollikel und Tonsillen, welche Organe ja sämmtlich in die Reihe der lymphatischen gehören. Zuweilen jedoch kommen sie an Orten vor, wo ähnliche Organe normal kaum gesehen werden, oder in einer Grösse, welche weit über alles Maass hyperplastischer Formen hinausgreift. In diese Kategorie gehört möglicher-

Fig. 182.



Med. Zeitung. 1858. No. 29—32. Clinique européenne. No. 9—10. Förster. Mein Archiv. Bd. XX. S. 401. G. Weidenbaum. De leucaemia. Diss. inaug. Dorpat. 1859. p. 23. fig. I.—II. v. Recklinghausen. Mein Archiv. Bd. XXX. S. 370. Taf. XII. J. F. G. Krause. De leucaemia. Diss. inaug. Berol. 1863. p. 29.

*) J. H. Schreiber. De leukaemia. Diss inaug. Regiom. Pr. 1854. p. 26. Virchow. Gesammelte Abhandl. S. 199. Friedreich a. a. O. S. 41. Taf. III. u. IV. *A*. Mosler. Berliner klin. Wochenschr. 1863. No. 12. S. 119.

Fig. 182. Doppel-Geschwür des oberen Ileum bei Leukämie. Präparat No. 87*a* vom Jahre 1863. Natürl. Grösse. Man sieht dicht aneinanderstossend zwei Geschwüre von etwa 1,5 Cent. Höhe und etwas geringerer Breite: der Rand etwas unregelmässig ausgebuchtet, nach aussen hin stark geschwollen und aufgetrieben, nach innen theils überragend, theils steil abfallend; der Grund im Ganzen glatt, aber mit allerlei groben Hügeln und Runzeln versehen, die sich auf dem Durchschnitt als lymphatische Wucherungen der Submucosa erwiesen. Stellenweis reicht die Wucherung durch die Muscularis bis in die Subserosa. Ringsumher ist die Schleimhaut ver-

Digitized by Google

weise der von Friedreich*) beschriebene Fall, wo am Magen und Dünndarm grosse, markige Geschwülste entstanden und zugleich die Gekrösdrüsen zu grossen Knoten angeschwollen waren. Ich habe in einem Falle (Fig. 182) im Ileum eine solche Bildung gesehen, welche grösstentheils ulcerös war und nur durch ihren glatten, gleichmässig infiltrirten Grund und ihren dick aufgetriebenen, markigen Rand von einer älteren tuberkulösen Verschwärung sich unterschied. Aehnliche Geschwüre im Duodenum fand Mattei**). Sie haben ihre Analogie in den zuweilen vorkommenden oberflächlichen Verschwärungen leukämischer Tonsillen***) und Zungenfollikel†).

Ungleich häufiger sind die Veränderungen an der Leber. Die leukämische Leber††) ist in der Regel vergrössert und zwar oft sehr beträchtlich, so dass sie 4—5, auch wohl 8—14 Pfund schwer sein kann. Allein diese Vergrösserung ist meist nicht durch eine lymphatische Neubildung bedingt, sondern besteht aus einer zuweilen nur hypertrophischen, gewöhnlich hyperplastischen Zunahme der Leberzellen, durch welche die Acini des Organs sehr gross werden†††). Die lymphatische Neubildung erscheint am häufigsten in der Form einer „Infiltration", welche von dem portalen Bindegewebe (Capsula Glissonii) ausgeht und sich später zwischen die Netze der Leberzellen in die Acini hinein erstreckt. In der höchsten Ausbildung stellt sie verästelte, baumförmige oder netzförmige Züge von grauweisser Farbe dar, welche das Organ durchziehen, bis zur Oberfläche dringen und stellenweise zu grösseren Massen zusammenfliessen*†). In geringeren Graden

---

dickt, die Zotten vergrössert und namentlich in der Gegend des Zusammenstosses beider Geschwüre zu förmlichen Körnern angeschwollen. Käsige Stellen fanden sich nirgends. Mikroskopisch erwiesen sich die neugebildeten Zellen als verhältnissmässig gross, mit beträchtlichen Kernen versehen und an den geschwollenen Theilen ganz dicht aufgehäuft. — Ausserdem nur noch ein einziges, sehr ähnliches Geschwür, etwa 5 Cent. von dem Doppel-Geschwür entfernt. Sonst nichts Krankhaftes am Darm; auch keine Veränderung der Serosa. Bedeutende Hyperplasie der Milz, leukämische Schwellung und Wucherung in Leber und Nieren. Valvuläre Endocarditis.

*) Friedreich a. a. O. S. 40.

**) Mattei. Lo Sperimentale. 1858. p. 197.

***) Kribben. De leucaemia. Diss. inaug. Berol. 1857. p. 27.

†) v. Recklinghausen a. a. O. S. 371.

††) Virchow. Gesammelte Abhandl. S. 206.

†††) Virchow. Würzburger Verhandl. Bd. VII. S. 121.

*†) v. Recklinghausen a. a. O. S. 371. Taf. XIII. Präparat No. 82*a* vom Jahre 1862.

Digitized by Google

zeigen sich feinere, graue oder weissliche Zeichnungen, zuweilen in einer gewissen Regelmässigkeit jedem Acinus entsprechend*), und zwar der Peripherie desselben angehörig. Die mikroskopische Untersuchung ergiebt überall eine aus den Bindegewebs-Elementen hervorgehende Wucherung, die manchmal fast ganz aus kleinen, runden Kernen zu bestehen scheint, bei genauerer Betrachtung aber auch zahlreiche kernhaltige Zellen**) erkennen lässt.

Anderemal stellt sich die Neubildung in Form von besonderen, scharf abgegrenzten Körnern oder Knötchen von grauweisser Farbe dar, am meisten kleinen Miliartuberkeln ähnlich, jedoch von ihnen unterschieden durch die weichere Beschaffenheit und den fast flüssigen Inhalt. Auch hier besteht die Neubildung wesentlich aus lymphoiden Zellen und Kernen, die gleichsam zu kleinen Lymphfollikeln zusammengehäuft sind***). So entsteht eine Art von neuen Lymphdrüsen mitten in einem Organ, welches sonst nichts der Art enthielt. Diese follikuläre Form verbindet sich mit der vorher erwähnten trabekulären (Infiltration) sehr häufig †).

Aehnliche Verschiedenheiten zeigt die leukämische Niere. Gewöhnlich ist auch hier die Form der Infiltration, meist von der äusseren Oberfläche ausgehend und die Rindensubstanz bis auf mehr oder weniger grosse Tiefen durchsetzend. Man sieht weissliche oder grauweisse, ziemlich derbe und dichte Züge und Streifen, den Keilen der Nierensubstanz parallel, von aussen nach innen eingreifend, hie und da zu grösseren, mehr gleichmässigen Haufen zusammenfliessend. Erhebungen an der Oberfläche treten nicht bedeutend hervor††). — Anderemal dagegen zeigen sich isolirte Knoten und Körner, und gerade an der Niere habe ich diese in der grössten Ausbildung, bis zu kleinkirschengrossen Geschwülsten, gesehen. In einem solchen Falle (Fig. 183) war die Oberfläche ganz dicht durchsprengt mit solchen Bildungen. Man sah sie als ganz kleine, weissliche Punkte beginnen und bis

*) Virchow. Archiv. Bd. V. S. 58.
**) Weidenbaum l. c. fig. III.—IV.
***) Virchow. Archiv. Bd. I. S. 569. Böttcher a. a. O. S. 490. Taf. III. Fig. 1. Präparat No. 2 vom Jahre 1861.
†) Präparat No. 222*d* vom Jahre 1858, 48*d* von 1859, 148*b* u. 149*d* von 1864.
††) Virchow. Archiv. Bd. V. S. 59. v. Recklinghausen a. a. O. S. 372. Präparate No. 222*e* vom Jahre 1858, 82*d* von 1862, 148*d* von 1864.

Digitized by Google

Fig. 183.

zu grossen, rundlichen, über die Oberfläche hervorragenden Knoten anwachsen. Letztere enthielten stärkere, schon dem blossen Auge sichtbare Gefässe und im Mittelpunkt hämorrhagische Flecke. Auf Durchschnitten zeigten sie ein grauweisses, ziemlich gleichmässiges, markiges Aussehen. Die mikroskopische Untersuchung lehrte ihre Entstehung aus dem interstitiellen Bindegewebe. Namentlich die kleinsten, weissen Flecke liessen sich sehr klar von dem Stroma in der Nähe der Malpighischen Knäuel aus verfolgen, wie sie allmählich durch Zellenwucherung zwischen die Harnkanälchen vordrangen, deren Zwischenräume ausdehnten und ganz dichte, lymphoide Anhäufungen bildeten (Fig. 184). Pinselte man die Lymphkörperchen aus, so blieb ein sehr feines Reticulum, ganz ähnlich dem in den Lymphdrüsen selbst vorkommenden, zurück.

Bei den meisten anderen Organen ist das Vorkommen leukämischer Infiltrationen und Knoten entweder zweifelhaft oder seltener. Liebreich*) hat eine Retinitis leucaemica beschrieben, welche im Groben manche Aehnlichkeit mit den gedachten Zuständen darbietet, aber in dem einen, genauer untersuchten Falle

Fig. 183. Miliare und grosse leukämische Knoten der Niere. Präparat No. 149. vom Jahre 1864. Natürl. Grösse.

*) R. Liebreich. Deutsche Klinik. 1861. No. 50. Atlas der Ophthalmoskopie. Berlin. 1863. Taf. X. Fig. 3.

Digitized by Google

Fig. 184.

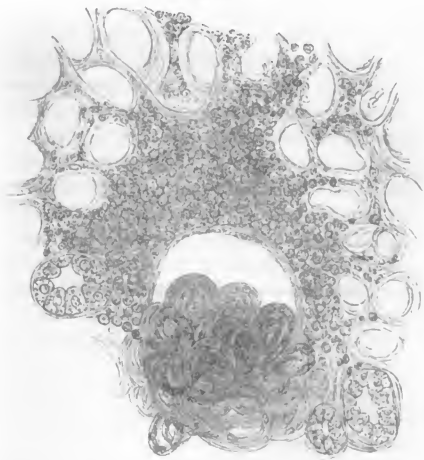

fand v. Recklinghausen nur eine Sklerose der Opticusfasern. Mehr analoge Zustände sind von der Pleura*), den Lungen**), der Milz***) angeführt; leider sind sie nicht ganz evident, zumal wenn man erwägt, dass gelegentlich an der Pleura pulmonalis und den Lungen allerlei inconstante, kleinere oder grössere Lymphdrüsen†) vorkommen, welche bei ihrer Schwellung leicht für heteroplastische Lymphome angesehen werden können. Indess will ich erwähnen, dass ich in sehr ausgemachten Leukämiefällen allerdings kleine lymphoide Knoten am Herzen††), und zwar unter

Fig. 184. Mikroskopischer Schnitt aus einem miliaren Knoten der in Fig. 183. abgebildeten Niere. Man sieht unten einen halb aus seiner Kapsel gelösten Glomerulus. Rings um die Kapsel starke lymphatische Wucherung, welche sich zwischen die benachbarten, quer durchschnittenen Harnkanälchen hineinschiebt. Einige der letzteren, am unteren Umfange, enthalten noch Epithel; aus den anderen ist es herausgepinselt. Gegen die Ränder des Objectes beginnende Neubildung. Vergrösserung 300.

*) Friedreich a. a. O. S. 39. Mosler a. a. O. No. 14. S. 140.

**) Deiters. Deutsche Klinik. 1861. No. 15—22. Sarter. De leucaemia. Diss. inaug. Berol. 1861. p. 17.

***) Mattei e Pellizzari. Lo Sperimentale. 1859. Sett. No. 9.

†) Ant. Portal. Mém. sur la nature et le traitement de plusieurs maladies. Paris. 1800. T. I. p. 251.

††) Präparat No. 14 vom Jahre 1862.

Digitized by Google

dem Pericardium längs der Gefässe, sowie in der Respirationsschleimhaut*) gesehen habe.

Von diesen sind die letzteren namentlich von grossem Interesse, weil sie den wahren Tuberkeln der Respirationsschleimhaut ganz nahe stehen. Ich sah sie sowohl an der inneren Fläche der Epiglottis und der Ligamenta aryepiglottica, als auch in der ganzen Ausdehnung des Larynx und der Trachea, zuweilen bis in die Bronchien hinein. In der Regel bilden sie kleine, weissliche, flachrundliche Anschwellungen von mässig weicher Beschaffenheit, von den feinsten Punkten bis zu 1—2 Mm. Durchmesser, häufig um die Drüsenmündungen gelegen, doch auch an anderen Stellen. Meist liegen sie zerstreut, in grösseren Entfernungen von einander; manchmal jedoch werden sie dichter und confluiren zu einer dicken, gleichmässigen Infiltration. Dies sah ich im oberen Abschnitte des Kehlkopfes, von den oberen Stimmbändern gegen die Ligamenta aryepiglottica hin. Auf mikroskopischen Schnitten erscheint das Bindegewebe der Schleimhaut bis zur Oberfläche hin dicht erfüllt mit lymphoiden Körperchen, jedoch ohne irgend eine Neigung zu fettigem oder käsigem Zerfall, und dadurch von Tuberkel verschieden. Oefters erstreckt sich die Wucherung bis in das submucöse Gewebe und noch tiefer, wobei man sich jedoch hüten muss, was auch für andere Theile gilt, die Durchschnitte der oft ganz mit Lymphkörperchen ausgestopften Gefässe nicht für Wucherungsheerde zu nehmen.

Im Ganzen lässt sich daher sagen, dass die leukämischen Lymphome am meisten den Tuberkeln gleichen. Diese Aehnlichkeit kann so gross werden, dass namentlich die miliaren Lymphome, wenn man sie einzeln für sich betrachtet, kaum von miliaren Tuberkeln zu unterscheiden sind. Die Berücksichtigung der Gesammtverhältnisse wird in der Regel vor einer Verwechselung schützen Indess giebt es doch auch ein durchgreifendes Kriterium an den Neubildungen selbst; das ist die Persistenz der Elemente in den leukämischen Knoten gegenüber den tuberkulösen. Fast niemals bemerkt man jene grosse Neigung zu fettig-käsiger Umbildung, welche selbst die kleinsten

*) Präparat No. 82*b* vom Jahre 1862. v. Recklinghausen a. a. O. S. 371. Ferner Präparate No. 148*c* u. 149*d* vom Jahre 1864.

Digitized by Google

Tuberkel der meisten Organe so auffällig auszeichnet; auch die Verschwärung, welche bei den oberflächlichen Tuberkeln der Schleimhaut so schnell auftritt, zeigt sich nur ausnahmsweise bei grosser Höhe der leukämischen Wucherung. Dazu kommt die auffällige Neigung der letzteren, ausgedehnte diffuse Infiltrationen oder grössere, weichere und vascularisirte Knoten zu bilden, was in dieser Weise bei Tuberkulose eigentlich gar nicht vorkommt. Ist man daher auch genöthigt, eine nahe Verwandtschaft der leukämischen Lymphome und der Tuberkel zuzulassen, so ist doch aller Grund vorhanden, beide von einander zu trennen, und ich will schon hier darauf aufmerksam machen, dass die grösseren leukämischen Wucherungen der typhösen Neubildung näher stehen, als der tuberkulösen. Jedoch genügt ein Blick auf den Verlauf der Erkrankungen, um die Eigenthümlichkeit der Leukämie deutlich hervortreten zu lassen.

Der Gang der Erkrankung ist nehmlich im Allgemeinen der, dass zuerst ein lymphatisches Organ hyperplastisch afficirt wird. Dann gehen von diesem Organ gewisse Veränderungen des Blutes aus, und zwar Veränderungen in einer doppelten Richtung, theils blos chemische, indem gewisse Stoffe, die sonst in diesem Organ als Parenchymsäfte vorkommen, in reichlicherer Menge im Blute sich finden, theils morphologische, indem zellige Elemente in das Blut übertreten. Sodann kommt in dritter Reihe die heteroplastische Erkrankung anderer Organe, also eine Art von Metastase.

Gerade hier könnte man sehr leicht veranlasst werden, als das Material der Metastase die farblosen Blutkörperchen oder Lymphkörperchen zu betrachten, welche aus den Lymphdrüsen oder der Milz in das Blut übergehen, und nach der alten humoralpathologischen Vorstellung würde nichts näher liegen, als sich vorzustellen, dass die secundären Tumoren Depositionen, Abscheidungen aus dem Blute wären, dass ihre Bestandtheile aus einer Lymphdrüse oder der Milz in die Leber oder Niere abgesetzt würden. An sich ist ja nichts bequemer, als sich zu denken, dass durch die Vena lienalis Milzzellen in das Pfortaderblut kämen und in die Leber hineingelangten. Allein die directe Beobachtung lehrt, dass die Elemente der metastatischen Lymphome sich in loco aus dem Bindegewebe entwickeln, dass es sich also nicht um

Digitized by Google

Ablagerungen handelt, sondern um ganz unzweifelhafte Neubildungen*). Will man die Elemente betrachten als Träger der Dyskrasie und als Bedingungen der Metastase, so liegt es wenigstens nahe, anzunehmen, dass durch sie ein contagiöser Stoff transportirt wird und eine Inoculation an einem anderen Orte erfolgt, welche diesen Ort zu einer analogen Entwickelung bestimmt, wie die Primärstelle sie erfahren hatte. Ob das vorkommt, wage ich nicht zu behaupten, da es, wie mir scheint, noch viel zu früh ist, darüber zu urtheilen. Auch bei der Melanämie (S. 277) geschieht es, dass die Milz der Hauptsitz der Bildung pigmentirter Zellen ist und dass die Leber ähnliche schwärzliche Bildungen in miliaren Haufen oder Heerden enthält; nichtsdestoweniger sind die Elemente nicht in die Leber eingeführt, sondern die Zellen ihres interstitiellen Bindegewebes enthalten den Farbstoff und bilden durch Wucherung die Heerde. Für die Geschichte der Bildungen im Ganzen ist es aber von sehr erheblichem Interesse, dass wir in der Leukämie ein sehr durchgeführtes Bild der allmählichen Verallgemeinerung eines ursprünglich örtlichen Vorganges besitzen, wo wir die einzelnen Stadien genauer kennen, wie bei irgend einer anderen Art von Generalisation.

Für die chirurgische Geschwulstlehre sind die leukämischen Zustände nur insofern von Bedeutung, als bei den lymphatischen und den gemischten Formen Drüsen-Anschwellungen sich zuweilen äusserlich sehr erheblich bemerkbar machen. Die inneren Lymphome sind bis jetzt niemals Gegenstand einer chirurgischen Behandlung, ja kaum einer eigentlichen Geschwulstdiagnose geworden. Nur bei der Milz**) ist in neuerer Zeit die Frage discutirt worden, ob man diese Tumoren exstirpiren dürfe, nachdem Küchler***) den, freilich nicht mit Erfolg gekrönten, Versuch einer Milzexstirpation am (nicht leukämischen) Menschen gemacht hatte.

Dagegen ist es von Wichtigkeit, die leukämischen Lymphdrüsentumoren zu kennen, weil sie sich aus dem alten Gebiete

*) Virchow. Gesammelte Abhandl. S. 208.

**) G. Simon. Urtheil des Vereins hessischer Aerzte in Darmstadt über die Exstirpation eines chronischen Milztumors. Giessen. 1855. Die Exstirpation der Milz am Menschen. Giessen. 1857.

***) H. Küchler. Exstirpation eines Milztumors. Darmst. 1855. Kurze Zergliederung der Schrift des Dr. G. Simon über die Exstirpation der Milz am Menschen. Darmst. 1858.

Digitized by Google

der Scrofulose auslösen, mit welcher sie sonst in vieler Beziehung übereinstimmen. Die erste Entwickelung geschieht sehr häufig durchaus peripherisch; z. B. es schwillt an einer Seite eine Axillardrüse nach der anderen an, dann folgen die Drüsen der entsprechenden Halsseite, dann die weiteren Drüsen, bis vielleicht alle Lymphdrüsen des Körpers in derselben Weise afficirt sind; oder der Process fing mit Inguinaldrüsen an, denen die Lumbaldrüsen u. s. w. folgten. Es erkrankt also eine Drüsengruppe nach der anderen, und in jeder Gruppe eine Drüse nach der anderen, gewöhnlich so, dass die später erkrankten in der gewöhnlichen Richtung des Lymphstromes liegen. Bestimmte äussere oder örtliche Veranlassungen sind in der Regel nicht erkennbar, und es macht daher schon das erste, noch mehr das spätere Erkranken leicht den Eindruck eines dyskrasischen Uebels. Wenn die Erkrankung von der einen Achsel zur anderen herüberspringt oder gar später die Leiste ergriffen wird, so ist kaum ein anderer Weg, als der durch das Blut, denkbar. Zuweilen erfolgt die Vergrösserung langsam und schleichend; nicht selten aber geschieht sie stossweise, selbst unter fieberhaften Anfällen*), bei Frauen zuweilen in bestimmter Beziehung zu periodischen Vorgängen des Geschlechtslebens (Menstruation, Schwangerschaft, Puerperium).

Fig. 185.

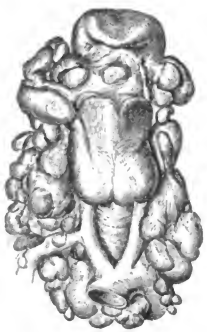

Den Schluss der Erkrankung bildet die allgemeine Schwellung aller Lymphdrüsen des Körpers. Auch die kleinste und abgelegenste Drüse wird von dem Uebel aufgesucht. Aber vor allen leiden die grossen Drüsenhaufen, von den inneren namentlich die mediastinalen und die mesenterialen. Letztere können Paquete bis zu 1 bis 1½ Fuss im Durchmesser bilden und in der Form der umfang-

Fig. 185. Leukämische Schwellung der submaxillaren und jugularen Lymphdrüsen. Präparat No. 48*b* vom Jahre 1859. ⅓ der natürl. Grösse. Von einem Falle von gemischter (lienal-lymphatischer) Leukämie, der unter dem Bilde einer Purpura verlaufen und durch Milzruptur tödtlich ausgegangen war. Vgl. Deutsche Klinik, 1859. No. 23.

*) Virchow. Gesammelte Abhandl. S. 202.

Digitized by Google

reichsten Retroperitonäalgeschwülste auftreten*). Aber auch die äusseren Drüsen bilden ähnliche, oft fast ganz continuirliche Haufen an den Leisten, den Achseln und dem Halse, wo zusammenhängende Anhäufungen vom Unterkiefer und Hinterhaupt bis zum Schlüsselbein sich zu erstrecken pflegen**). Die einzelnen Drüsen wachsen in diesen Verhältnissen bis zu gänseeigrossen und noch umfangreicheren Geschwülsten an***).

Die äussere Erscheinung eines solchen Individuums kann unter Umständen ganz wie bei einer acuten Drüsenscrofulose sein, und namentlich wenn man sieht, wie nach und nach die meisten peripherischen Drüsen daran betheiligt werden, so liegt nichts näher, als sich vorzustellen, man habe ein scrofulöses Subject vor sich. Allein es giebt einen wesentlichen Unterschied, wodurch sich die leukämischen Bildungen von allen scrofulösen unterscheiden; das ist der Umstand, dass die Drüsengeschwülste die grösste Aehnlichkeit mit der alten Drüsenstructur behalten, dass ihre Beziehungen zum circulirenden Lymphfluidum dieselben bleiben: die Bahnen bleiben offen, und daher gehen so viele zellige Elemente mit in das Fluidum über. Bei den Scrofeln hingegen zeigen sich bald nekrobiotische Processe, es machen sich Rückbildungen geltend, und wenn die Drüsengeschwulst eine gewisse Grösse erreicht, so erfolgt regelmässig ein Absterben der Elemente, was zur Ulceration führen kann. Das kommt in der Leukämie, so viel man bis jetzt weiss, fast gar nicht vor; die Drüsen können sehr gross werden, aber sie bekommen nicht die Härte, auf dem Durchschnitt nicht das käsige Aussehen, und sie verhalten sich immer wie fungirende Drüsen. Die Function bleibt, ja sie vergrössert sich noch. Nur in vereinzelten Fällen beobachtete ich eine Eiterung in den Drüsen†).

Es hängt damit zusammen, dass auch die umgebenden Theile weniger verändert werden. Niemals sah ich bei Leukämie jene periadenitischen Zustände, welche bei der Scrofulose so häufig sind, und welche, indem sie zwischen den einzelnen erkrankten Drüsen eine schwielige Induration erzeugen, das ganze Paquet nach und nach in eine, in sich und mit der Umgebung verwachsene

*) Präparat No. 148*f* u. 149*e* vom Jahre 1864.
**) Präparat No. 148*c* vom Jahre 1864.
***) Präparat No. 82*f* vom Jahre 1862.
†) Virchow. Gesammelte Abhandl. S. 204.

Digitized by Google

Masse von knotiger Beschaffenheit verwandeln. Jede einzelne leukämische Drüse, auch wenn sie sehr gross wird und ihren Nachbarinnen sehr nahe rückt, bleibt für sich, relativ lose und beweglich; ja nicht einmal ihre Kapsel pflegt sich erheblich zu verdicken.

Die einzelnen leukämischen Drüsen bieten ein mehr weiches, schlaffes, zuweilen fast fluktuirendes Gefühl; ihre Oberfläche ist glatt und gleichmässig, von blassweisslicher, gelblicher oder grauer Farbe. Auf dem Schnitt pflegt Rinden- und Marksubstanz vergrössert zu sein; letztere zeigt ein deutlich cavernöses Aussehen, erstere ist dicht, mehr homogen, grau oder röthlichweiss, häufig geradezu markig, feucht und stark vergrössert. Sie ist der eigentliche Sitz der hyperplastischen Wucherung, die hauptsächlich in einer Vermehrung der Lymphkörperchen (Enchymkörner) besteht. Im Anfange erkennt man noch die alte Eintheilung in Lappen oder Follikel; später wird dieselbe undeutlich und die Drüse scheint fast ganz aus dem markigen (zellenreichen) Gewebe zu bestehen. Die Lymphkörperchen liegen ziemlich lose; sie lassen sich zum Theil in Form eines trüben Saftes ausdrücken oder abschaben*). Härtet man die Drüsen und pinselt die mikroskopischen Schnitte aus, so bleibt ein sehr reiches Gefässnetz und ein mässig entwickeltes Reticulum zurück**). —

An die Leukämie schliesst sich zunächst ein anderer Process an, der freilich in der gangbaren Vorstellung mit der Scrofulose weniger nahe zusammenhängt. Das ist unser gewöhnlicher sogenannter Typhus oder das Typhoidfieber (Ileotyphus, Abdominaltyphus). Es ist das insofern ein sonderbarer Process, als die localen Veränderungen, welche er an denselben Organen hervorbringt, die bei der Leukämie betheiligt sind, nehmlich an der Milz und einer grossen Zahl von Lymphdrüsen, ihm gewissermaassen die Mitte zwischen Leukämie und Scrofulose anweisen, insofern bei ihm schon sehr gewöhnlich eine Neigung zum Untergehen der neugebildeten Theile, zur Vernichtung derselben und in Folge dessen schliesslich zur Ulceration hervortritt. Beim Typhus kommt natürlich noch viel weniger die Gelegenheit vor, ihn zum Gegenstand einer chirurgischen Untersuchung zu machen,

*) Virchow. Gesammelte Abhandl. S. 203.
**) F. Löper. Beiträge zur pathologischen Anatomie der Lymphdrüsen. Inaug. Diss. Würzburg. 1856. S. 22. G. Eckard. De glandularum lymphaticarum structura. Diss. inaug. Berol. 1858. p. 25.

Digitized by Google

und ich würde ihn nicht erwähnt haben, wenn nicht die Entwickelung an sich an einzelnen Theilen einen wirklich geschwulstartigen Charakter annehmen könnte, wie in den Mesenterialdrüsen, den Peyerschen Haufen, selbst in den Solitärdrüsen des Darmes, und wenn nicht der ganze Gang der örtlichen Bildung dem Process hier seine Stelle anwiese*). Es ist ja auch bei ihm aller Vermuthung nach eine bestimmte primäre Veränderung des Blutes vorhanden. Freilich kennt man die primären Verhältnisse gar nicht, und es ist zweifelhaft, ob die secundären Veränderungen, die man genauer kennt, nicht zum grossen Theil eben Folgezustände der localen Veränderungen sind. Jedenfalls finden wir auch hier sehr frühzeitig eine hyperplastische Entwickelung der lymphatischen Theile, namentlich der solitären und Peyerschen Follikel im Dünn- und Dickdarm, denn das, was man Typhusmasse**) genannt hat, ist hyperplastisches Material, was aus einer Wucherung der Drüsenzellen hervorgeht***). Nachher kommt auch hier eine heteroplastische Entwickelung zu Stande, namentlich deutlich unter den grossen Typhusplatten in der Muscularis des Darmes und in der Subserosa†), wo normal sonst keine drüsigen Theile vorkommen. Diese, theils hyperplastische, theils heteroplastische Masse stellt die sogenannte markige Infiltration dar, welche also in keiner Weise, wie die Wiener Schule annahm, aus einer albuminösen Exsudation, sondern einzig und allein aus einer zelligen Proliferation hervorgeht.

Von diesen neugebildeten Theilen geht nachher fast alles zu Grunde, und zwar entweder auf dem Wege einer allmählichen Resolution, wodurch die Störung beseitigt werden kann, ohne dass bleibende Nachtheile zurückbleiben, oder auf dem Wege einer käsigen (tuberkelartigen) Metamorphose††), welche zum Absterben (Nekrobiose) und schliesslich zur Ulceration führt.

*) Virchow. Gesammelte Abhandl. S. 204.

**) Jul. Vogel. Path. Anat. des menschl. Körpers. Leipz. 1845. S. 239. Taf. VI. Fig. 16—19. Taf. XXII. Fig. 3—4.

***) Virchow. Würzb. Verhandl. 1850. Bd. I. S. 86. Wiener Med. Wochenschr. 1856. No. 1, 2, 8. Wedl. Pathol. Histologie. Wien. 1854. S. 390. Fig. 74. Löper a. a. O. S. 16. Grohe. Mein Archiv. Bd. XX. S. 347. Billroth. Ebendas. Bd. XXI. S. 424. Taf. VI. Fig. 1—2. Wilks. Guy's Hosp. Rep. 1856. Ser. III. Vol. II. p. 138. Pl. V. fig. 6. C. Guil. Pätsch. De mutationibus anatomicis processu typhoso inductis. Berol. 1857.

†) Virchow. Würzb. Verhandl. Bd. I. S. 86. Heschl. Compendium der pathol. Anatomie. Wien. 1855. S. 411.

††) Virchow. Würzb. Verhandl. Bd. II. S. 73.

Digitized by Google

So ist der Entwickelungsgang an den lymphatischen Organen der Darmschleimhaut, und ganz ähnlich verhält es sich mit der Milz und den Mesenterialdrüsen. Denn der typhöse Milztumor ist, wie die meisten anderen Milztumoren, nicht, wie man so häufig angenommen hat, ein blos hyperämischer, sondern wesentlich ein hyperplastischer*), und er steht in seiner Weise ganz parallel den Anschwellungen der Mesenterialdrüsen, welche zuweilen so grosse, markige Tumoren bilden. Ja, wie namentlich Friedreich und E. Wagner**) gezeigt haben, es können auch beim Typhus in anderen Organen, z. B. der Leber, ähnliche heteroplastische Wucherungen geschehen, nur dass sie in der Regel keine bedeutende Höhe erreichen. Eine gewisse Uebereinstimmung mit der Leukämie ist hier nicht zu verkennen, und wenn man sich an andere typhoide Processe, z. B. an die orientalische Pest (Bubonenpest) erinnert, wo die äusseren Lymphdrüsen***) vorzugsweise betheiligt sind, so wird man vielfache Beziehungen gewiss zugestehen müssen.

An der Milz beschränken sich die Wucherungen im Typhus meist auf die zellige Hyperplasie. Die geschwollenen Gekrösdrüsen dagegen machen, wie die markigen Infiltrationen der Darmfollikel, nicht selten, jedoch weniger regelmässig, nekrobiotische Veränderungen durch, welche zu käsiger Metamorphose in grösserer oder geringerer Ausdehnung führen. Namentlich findet man kleinere, trockene, gelbweisse Körner und Knoten mitten in dem markigen Gewebe. Dadurch unterscheidet sich der typhöse Bubo auffällig von dem leukämischen, aber er nähert sich um so mehr dem skrofulösen. Ja, unter Umständen kann man sehr wohl in die Verlegenheit kommen, typhöse Mesenterialdrüsen für skrofulöse anzusehen†), und wenn eine sorgfältige Diagnose davor schützt, so liegt doch die Frage nahe genug, ob das Auftreten des Abdominaltyphus nicht begünstigt wird durch ähnliche Dispositionen, wie sie zur Skrofulose führen. Diese Frage habe ich schon bei Gelegenheit des oberschlesischen Hungertyphus dis-

*) Virchow. Spec. Path. u. Therapie. Erlangen. 1854. Bd. I. S. 340. Wiener Med. Wochenschr. 1856. S. 533. Billroth. Mein Archiv. Bd. XXIII. S. 466. Taf. V. Fig. 5—6.

**) Friedreich. Mein Archiv. Bd. XII. S. 53. E. Wagner. Archiv der Heilkunde. 1860. S. 322.

***) Pruner. Die Krankheiten des Orients. S. 411.

†) Virchow. Wiener Med. Wochenschr. 1856. No. 2.

Digitized by Google

cutirt*). Dabei will ich nicht verschweigen, dass einzelne Fälle bekannt sind, wo auch leukämische Processe einen typhoiden Verlauf machten**), und ich darf wohl gleich hier daran erinnern, dass man auch in der Geschichte der Tuberculose gewisse Formen mit typhoidem Verlauf kennt, so dass in dieser Beziehung eine gewisse Parallele zwischen den verschiedenen Zuständen dieser Art festgehalten werden muss. Dies gilt namentlich von dem Blute, welches auch beim Typhus eine bedeutende Vermehrung der farblosen Blutkörperchen (Leukocytose) zeigt***), zuweilen so bedeutend, dass in gewissen Capillarbahnen, z. B. der Leber†) und Nieren, die farblosen Zellen sich derartig aufhäufen, dass ein unvorsichtiger Beobachter an interstitielle Wucherung denken kann. —

Nun kämen wir an die dritte Abtheilung, an die Scrofulose im engeren Sinne des Wortes, wo man ein Leiden der Lymphdrüsen als pathognomonisch ansieht, mag man daneben auch einen noch so grossen Kreis anderer Organleiden zulassen. Wie ich schon erwähnte (S. 559), war der Ausdruck der Scrofel sowohl im Alterthum, als im Mittelalter nicht sehr gebräuchlich; man sprach gewöhnlich von Struma. Choulant††) citirt als älteste Beweisstelle für das Wort Scrofel einen Satz aus Vegetius†††), allein auch hier stehen beide Worte gleichbedeutend neben einander. Mercurialis*†) erklärt sogar geradezu das Wort Scrophula für barbarisch. Bis gegen das Ende des vorigen Jahrhunderts war dasselbe sowohl in Deutschland, als in Frankreich wenig im Gebrauch, während es in England schon seit dem 17. Jahrhundert mehr Bürgerrecht gewonnen hatte, und von da wurde es dann allmählich in die allgemeine wissenschaftliche Sprache eingeführt. In Deutschland waren es hauptsächlich Selle, Hufeland und Kortum**†), welche demselben Bürgerrecht in der

*) Virchow. Archiv. Bd. II. S. 248. Spec. Path. u. Therapie. Bd. I. S. 346. Note.

**) Friedreich a. a. O. S. 55.

***) Virchow. Wiener Med. Wochenschr. 1856. No. 2. S. 18.

†) Billroth. Mein Archiv. Bd. XXIII. S. 468. Taf. V. Fig. 7.

††) Choulant in seiner Uebersetzung von Carmichael, Henning und Goodlad über die Skrofelkrankheit. Leipz. 1818. S. 59.

†††) Vegetius. Mulomedicina lib. II. c. 23. Plerumque strumae vel parotides aut scrophulae jumentorum guttur infestant et faucium tumorem producunt. Vgl. auch Columella. De re rustica lib. VII. cap. 10.

*†) Mercurialis. De morbis puerorum p. 128. Hic vero morbus a latinis dicitur struma, a graecis χοιράς vocatur, barbaris scrophula.

**†) Selle. Medicina clinica oder Handbuch der medicinischen Praxis. Berlin. 1789. S. 254. Chr. Wilh. Hufeland. Ueber die Natur, Erkenntniss

Digitized by Google

populären Sprache verschafften, und zugleich die Bezeichnung der Strumen mehr und mehr aus der allgemeinen Bedeutung verdrängten, welche ihr bis dahin geblieben war. Wiederholt wurden von gelehrten Gesellschaften, in Frankreich schon seit der Mitte des 18. Jahrhunderts, Preisaufgaben zur Aufklärung der schwierigen Krankheit gestellt, und die öffentliche Aufmerksamkeit wandte sich derselben in immer steigendem Maasse zu, ohne dass jedoch noch jetzt ein befriedigender Abschluss gefunden worden ist.

Hier kann ich zunächst bemerken, dass die Vorstellung, welche man noch vor nicht sehr langer Zeit hegte, dass es sich dabei um eine selbständige, essentielle oder, wie man gesagt hat, idiopathische Erkrankung der Lymphdrüsen handele, von den besseren Beobachtern mehr und mehr aufgegeben worden ist und eben nur noch bei denjenigen spukt, die sich von der alten Humoralpathologie gar nicht losmachen können. Die Lehre von einer im Blute circulirenden, schädlichen und scharfen Substanz, von dem Scrofelstoffe, dem Scrofelgift (Virus scrofulosum) oder der Scrofelschärfe (Acrimonia scrofulosa), wie sie besonders seit Cullen*) und Hufeland gangbar war, verliert täglich mehr Anhänger. Eine sorgfältigere Beobachtung lehrt überall, was namentlich Broussais, Velpeau und Piorry**) mit grosser Bestimmtheit aufgestellt haben, dass die scrofulösen Affectionen der Lymphdrüsen secundärer Natur sind, und zwar nicht in Beziehung auf eine voraufgegangene Blutkrasis, auf eine allgemeine Veränderung der Blutmischung, sondern secundär in Beziehung auf örtliche Veränderungen gewisser Theile***) und zwar derjenigen, aus welchen diese Drüsen ihre Lymphe beziehen†). Die meisten Lymphdrüsen beziehen aber ihre Lymphe entweder von Oberflächen her, von hautartigen Ausbreitungen, oder aus

u. Heilart der Skrofelkrankheit. Berlin. 1785. (3. Aufl. 1819.) C. G. Th. Kortum. Commentarius de vitio scrofuloso qnique inde pendent, morbis secundariis. Lemgov. 1789.

*) Cullen. First lines of the practice of physic. Edinb. 1796 Vol. IV. p. 392.

**) F. J. V. Broussais. Examen des doctrines médicales. Paris. 1821. T. I. p. XLIV. T. II. p. 598, 638. Histoire des phlegmasies chroniques. Paris. 1826. p 235. Velpeau Arch. génér. de méd. 1836. Sér. II. T. X. p. 11. Gaz. des hôp. 1846. Sept. No. 106. Piorry. De la scrofule. p. 9.

***) Alison. Edinb. med. chir. Transact. 1824. Vol. I. p. 408. Griesinger. Archiv für physiol. Heilkunde. 1845. Jahrg. IV. S. 515. J. A. Villemin. Du tubercule, de son siège, de son évolution et de sa nature. Paris. 1862. p. 57.

†) Broussais. Examen des doctr. méd. T. II. p. 690. Les glandes lymphatiques reçoivent l'irritation des tissus d'où partent leurs absorbants.

Digitized by Google

dem eigentlichen Parenchym der Gewebe. Die häufigsten Affectionen, die man mit dem Namen der Scrofulose bezeichnet, haben mit den Parenchymen wenig zu thun, dagegen viel mit den Häuten. Unter ihnen sind es hauptsächlich die äussere Haut, das Periost und die Schleimhäute, von denen die Sache ausgeht. Meistens handelt es sich dabei um irritative Processe, also um Dermatitis, Periostitis, Katarrh, oder um geschwürige Erkrankungen, z. B. apostematöse, diphtheritische. Jedoch ist es bekannt, dass auch andere Vorgänge, z. B. die Dentition, mechanische Anstrengungen, dieselbe Wirkung hervorbringen können*).

Die Entstehung der Drüsenschwellung kann man sich in den meisten Fällen nicht gut anders vorstellen, als dass in dem gereizten Theile gewisse Stoffe erzeugt werden in Folge eines pathologischen oder physiologischen Processes, welche in die Lymphe übergehen, durch die Lymphgefässe bis zu den nächsten Drüsen gebracht werden, und in ihnen eine ähnliche Reizung hervorbringen, wie sie an dem ursprünglich ergriffenen Theil bestand. Diese Reizung kann einen entzündlichen Charakter (Subinflammation, Broussais) annehmen, sie kann geradezu bis zu einer wirklichen Entzündung anwachsen, aber sie kann auch den Charakter einer einfachen progressiven Entwickelung bewahren, ohne dass dabei Temperatursteigerung, Schmerzhaftigkeit und dergleichen Dinge vorhanden sind. Dies war der Grund, weshalb selbst John Hunter**) die scrofulösen Processe bestimmt von den entzündlichen trennte, und den örtlichen Vorgang als eine blosse „Ansammlung von Materie“ (collection of matter) bezeichnete. Aber wesentlich sind es irritative Schwellungen, und wesentlich ist dabei eine Vermehrung der zelligen Theile innerhalb der Drüsen, so dass eine jede solche Schwellung, wenn sie auch im Laufe von sehr kurzen Zeiträumen zu Stande kommt, mit einer hyperplastischen Zunahme der Elementarbestandtheile vergesellschaftet ist.

Solche Schwellungen sind unter gewissen Verhältnissen viel häufiger und gewöhnlicher als unter anderen. In dieser Beziehung kann man zweierlei Ursachen hervorheben. Erstlich nehmlich

*) Der sogenannte Bubo crescentium, eine schmerzhafte Anschwellung der Leistendrüsen bei jungen Leuten während des Wachsthums, gehört nicht hierher, da er ein vorübergehendes Phänomen ist.

**) John Hunter. A treatise on the blood, inflammation and gun-shot wounds. London. 1812. Vol. II. p. 198.

Digitized by Google

sind nicht alle Theile gleichmässig mit Lymphgefässen versehen und mit Lymphdrüsen in Verbindung, und es versteht sich von selbst, dass die Erkrankungen eines Theils, welcher viel Lymphgefässe hat, viel häufiger mit Schwellungen der Lymphdrüsen verbunden sein werden, als die Erkrankungen eines Theils, der weniger hat. Beim Darm, der in vielfacher Verbindung mit den Mesenterialdrüsen steht, liegt es nahe, dass Schwellungen der Drüsen häufiger auftreten werden als bei der Haut, da ja die ganze Haut des Rumpfes verhältnissmässig viel weniger Beziehungen zu Lymphdrüsen hat. — Dazu kommt, dass die Zahl und Grösse der lymphatischen Organe grösseren individuellen Schwankungen unterliegt, als sie sich bei irgend welchen anderen Organen finden. Die Zahl der Solitärfollikel des Darms, der Gekrös- und Bronchialdrüsen, die Grösse der Peyerschen Haufen, der Tonsillen, der Hals- und Leistendrüsen sind bei sonst gesunden Leuten überaus verschieden. Hat doch Böttcher*) Zungen gefunden, an denen die Follikel ganz fehlten, so dass er, freilich irrthümlich, die letzteren für pathologische Bildungen ansprechen konnte, ganz ähnlich, wie dies Wharton**) für alle Scrofeln und Strumen that, die er Glandulae adventitiae morbosae nannte, ja, wie es eigentlich bis in das Mittelalter hinein allgemein geschah, wo man sehr sorgfältig zwischen Drüsen und Strumen unterschied. Offenbar handelt es sich hier um congenitale Verhältnisse, und man wird in diesem Sinne gewiss eine lymphatische Constitution (S. 558) im Sinne mancher Autoren (leukophlegmatische Constitution, lymphatisches Temperament) zugestehen müssen***). Eine solche wird natürlich auch eine vermehrte Erkrankungsmöglichkeit mit sich bringen, denn je mehr lymphatische Organe, um so mehr Angriffspunkte für äussere und innere Schädlichkeiten. Ein solches congenitales Verhältniss kann begreiflich auch erblich sein†).

Andererseits ist es aber auch die Natur der Processe, welche in dem einen Falle mehr, in dem anderen weniger zu Drüsenerkrankungen disponirt. Je specifischer ein Process ist, um so leichter treten Lymphschwellungen auf. Die infectiösen Affectionen, sowie diejenigen, welche mehr eine epidemische

*) A. Böttcher. Mein Archiv. Bd. XVIII. S. 203. Taf. VIII. Fig. 1.
**) Wharton. Adenographia. Amstel. 1659. p. 243, 251.
***) Baudelocque. Monographie der Skrophelkrankheit. Deutsch von Martiny. Weimar. 1836. S. 11, 114.
†) Virchow. Würzb. Verhandl. Bd. III. S. 102.

Digitized by Google

Begründung haben, z. B. die erysipelatösen*), führen viel häufiger zu Drüsenaffectionen, als die einfachen, leichten Formen, wie sie z. B. durch eine einfache Erkältung erzeugt werden.

Nun fragt es sich, wo beginnt hier das Gebiet, was man Scrofulose nennt? Denn die blosse Schwellung der Lymphdrüsen kann man doch nicht Scrofulose nennen, und die letztere mit Velpeau gänzlich aufzugeben, ist gewiss nicht gerechtfertigt. Darauf kann man sehr präcise antworten. Man fängt an von Scrofula zu sprechen, wenn bei gewissen Personen schon auf sehr leichte, gewöhnliche Reize, die unter gewöhnlichen Verhältnissen keine Drüsenschwellung hervorzubringen pflegen, eine solche eintritt, und namentlich eine ungewöhnlich grosse. Wenn bei einem Menschen, der einen einfachen Kopfausschlag oder eine leichte Zahnaffection oder einen Augenkatarrh oder einen Nasenkatarrh oder eine leichte Entzündung des äusseren Gehörgangs hat, gleich eine ganze Kette von Submaxillar- oder Jugular- oder Cervicaldrüsen anschwillt, dann kann man nicht leugnen, dass in dem Fall etwas Besonderes vorhanden ist. Also die grosse Vulnerabilität, welche die Theile besitzen, das ist das erste.

Das zweite ist die Dauerhaftigkeit der Störungen. Bei einem gewöhnlichen entzündlichen Vorgange steht die Schwellung der Drüsen in einem gewissen Verhältniss zur Affection der Flächen. Geht die Affection der Fläche zurück, so schwillt auch die Drüse wieder ab, sie geht auf ihr früheres Maass zurück. Oder, wenn die Affection sehr heftig war, dann kann allerdings die Drüse eine weitere Entwickelung zeigen, aber dann erfährt sie in der Regel nicht eine progressive zellige Hyperplasie, sondern das Bindegewebe der Drüse betheiligt sich an dem Process, und es tritt entweder eine fibröse Hyperplasie, d. h. eine Induration, oder eine Eiterung ein, die möglicherweise zum Aufbruch führt. Induration und Eiterung aber gehen gewöhnlich von dem Bindegewebe aus.

Bei gewissen Individuen aber sehen wir, dass auch bei leichten Affectionen, nachdem die Ursache, welche die Schwellung hervorgebracht hat, aufhörte, doch die Anschwellung fortdauert, und gerade diese Fortdauer ist dann das Motiv, warum für den Beobachter die Affection wie eine selbständige,

*) Virchow. Gesammelte Abhandl. S. 701.

Digitized by Google

idiopathische oder protopathische erscheint. Sehr häufig geht die erste Affection unbeachtet vorüber. Wenn man nicht das Individuum fortwährend unter Augen hat, so sieht man diese ersten Veränderungen nicht, und man würde gar nichts von ihnen erfahren, wenn man nicht aus zahlreichen anderen Beobachtungen, wo die Entwickelung Schritt für Schritt verfolgt ist, genau wüsste, dass zuerst eine Flächen- oder Parenchymerkrankung eintritt.

Diese beiden Umstände, die grosse Vulnerabilität der Organe und die Dauerhaftigkeit der Processe, das gleichsam Unabhängigwerden der Erkrankung innerhalb der Drüsen, deuten auf gewisse Besonderheiten hin, welche in dem Körper bestehen müssen, und diese Besonderheiten sind es eben, die man mit dem Namen der skrofulösen Diathese, Constitution, Dyskrasie, Habitus oder sonstwie bezeichnet. Natürlich fragt man: was ist das? Die Solidarpathologen sagen, die Nerven. Niemand hat dies schärfer ausgedrückt, als Holland *), der die skrofulöse Constitution geradezu auf eine unzureichende Innervation der Gewebe bezieht. Die Humoralpathologen dagegen sagen, das Blut. Bis in die neueste Zeit hinein haben sie die Scrofelsucht (Cachexia scrofulosa) als einen mangelhaften Zustand des Blutes definirt **). Freilich ist damit die weitere Frage nicht abgeschnitten, was dieses kranke Blut für einen Zustand an den Geweben erzeugt. Ancell ***), der ein sehr sorgfältiges Buch über Tuberculose und Scrofulose geschrieben hat, antwortet darauf, wie Hufeland †): es ist die Schwäche (Debilitas). In der That lässt sich nicht leugnen, dass wir bei schwächlichen Individuen sehr häufig solche Besonderheiten sehen. Aber abgesehen davon, dass Schwäche ein im Ganzen sehr wenig präciser Ausdruck ist, so wäre es auch unrichtig, wenn man die Schwäche des gesammten Körpers etwa als den regelmässigen Grund einer solchen Veränderung betrachten wollte. Denn wir treffen oft genug bei sehr schwächlichen Leuten gar keine, dagegen zuweilen eine eminent scrofulöse Disposition bei sonst sehr robusten Individuen. Es bleibt

*) G. Calvert Holland. The nature and cure of consumption, indigestion, scrofula and nervous affections. London. 1850. p. 177.

**) Carl Rösch. Häser's Archiv für die gesammte Medicin. 1842. Bd. II. S. 89.

***) Henry Ancell. A treatise on tuberculosis, the constitutional origin of consumption and scrofula. London. 1852. p. 39.

†) Hufeland a. a. O. S. 47.

Digitized by Google

also nichts weiter übrig, da man von einer Blutdyskrasie gar nichts weiss, als, wie schon Sylvius*) that, auf eine eigenthümliche Constitution des lymphatischen Systems zurückzugehen. Zum Theil erklärt sich diese, wie ich schon früher (S. 585) hervorhob, durch eine reichlichere Entwickelung der lymphatischen Einrichtungen. Aber eine solche mehr physiologische Constitution genügt nicht für die Erklärung, da es sich nicht blos um die Ausdehnung, sondern vielmehr um die Art der Erkrankung handelt. Diese aber erklärt sich nur aus einer pathologischen Constitution, und diese suche ich in einer Schwäche einzelner Theile oder Regionen, insbesondere ihrer lymphatischen Organe.

Ich verstehe darunter eine gewisse Unvollständigkeit in der Einrichtung der Drüsen, die gewöhnlich mit Unvollkommenheiten in der Einrichtung anderer Gewebe (Haut, Schleimhaut u. s. w.) zusammenhängt**). Solche locale Unvollkommenheiten kennen wir ja vielfach, und wenn sich Beides so vergesellschaftet, dass ein bestimmtes Organ und die dazu gehörigen Lymphdrüsen gleichzeitig defect sind, dann wird natürlich die locale Entwickelung eines scrofulösen Zustandes leicht zu Stande kommen, während, wenn die Unvollkommenheit allgemeiner ist, auch die Möglichkeit einer allgemeineren Erkrankung nahe liegt. So erklärt es sich wenigstens zum Theil, dass man die scrofulösen Zustände so oft auf gewisse Theile beschränkt findet, z. B. gerade auf die Halsgegend, woraus ja eben der Name hervorgegangen ist. Bei anderen Leuten finden wir eine ebenso begrenzte Disposition im Thorax, wo die Lungen und Bronchialdrüsen die Prädilection zeigen, während sonst alle anderen Theile des Körpers nichts davon darbieten. Eine dritte Gruppe bilden die Unterleibsaffectionen, wo die Darm- und Mesenterialdrüsen leiden***).

Zum Theil ist diese Beschränkung der Scrofulose auf gewisse Regionen freilich auch abhängig von der örtlichen Wirkung der Reize. Alimentäre Reize werden natürlich zunächst auf den Darm, atmosphärische auf die Lungen oder die Haut ein-

*) Franc. de le Boe Sylvius. Opera omnia. Traj. ad Rhen. 1695. p. 692. Er spricht geradezu von einer Constitutio strumosa vel scrophulosa.

**) Virchow. Würzb. Verh. Bd. III. S. 103. Specielle Path. u. Therapie. Bd. I. S. 341.

***) Fr. Stiebel. Ueber das Verhältniss der Gekrösdrüsen im kindlichen Alter und ihre Beziehung zur Atrophie im ersten Lebensjahre. Frankf. a. M. 1854. S. 10. Taf. VI.

Digitized by Google

wirken. Aber wir sehen doch auch, dass dieselbe Schädlichkeit bei dem einen Angina mit Halsscrofeln, bei dem anderen Lungenkatarrh mit Bronchialscrofeln hervorbringt; hier werden wir ohne beschränkte örtliche Disposition nicht fertig, und da diese als örtliche erblich vorkommt, so wird man an ihrer Existenz um so weniger zweifeln können. Dieser erbliche Charakter tritt am meisten im kindlichen Alter hervor; gerade die noch unfertige, noch wachsende Drüse bietet der Angriffspunkte sehr viele dar, und es begreift sich daher, dass die Scrofulose in hervorragendem Maasse eine Kinderkrankheit ist.

Nun kann es allerdings nicht zweifelhaft sein, dass es sich nicht immer bei diesen Zuständen um ursprüngliche, also angeborne Unvollkommenheiten handelt, sondern dass sehr häufig die Unvollkommenheit erst im Laufe des Lebens durch vorausgegangene Störungen erworben wird. Unter diesen ist keine erfahrungsmässig so häufig der Grund, als schlechte, einseitige, nicht gut gewählte Nahrung, vorzüglich wenn die Unvollkommenheit der Nahrung sich noch mit mangelhafter Verdauung (Dyspepsie), mit mangelhafter Bewegung, mit mangelhafter Arbeit und mit schlechter Luft verbindet, die geathmet wird*). Unter allen Menschenklassen wird keine so häufig von ausgedehnter Drüsenscrofulose befallen, als Gefangene, die lange in Straf- und Zuchtanstalten bei meistens unvollständiger Ernährung und bei uns namentlich auch bei schlechter Ventilation leben**). Da sieht man bei sonst robusten Individuen acute Scrofulose entstehen, gerade wie wenn man eine Leukämie vor sich hätte, nur mit dem Unterschiede, dass diese Drüsen nachher zu Grunde gehen, nekrobiotisch vernichtet werden. So sieht man ja auch bei Kindern, die unzweckmässig ernährt werden, die Affection über den ganzen Körper sich ausbreiten; so sieht man Drüsenkrankheiten als Folgezustände anderer schwerer Krankheitsprocesse sich entwickeln, die den Körper stark in Mitleidenschaft gezogen haben, wie dies namentlich nach schweren infectiösen

*) Benjamin W. Richardson. The hygienic treatment of pulmonary consumption. Lond. 1857. p. 7. A. Hirsch. Handb. der hist geogr. Pathologie. Erl. 1860. Bd. I. S. 511.

**) Schon Autenrieth (Specielle Nosologie u. Therapie. Herausgegeben von Reinhard. Würzb. 1836. Bd. II. S. 333) giebt an, dass in manchen Jahren der zehnte Mensch in Zuchthäusern an „Zuchthausscrofeln" sterbe.

Digitized by Google

Fiebern*), namentlich nach Pocken, Masern und Keuchhusten, der Fall ist.

Worin besteht nun aber diese Unvollkommenheit, mag sie angeboren oder erworben sein? und wie erkennt man sie? Man hat sich viele Mühe gegeben, den scrofulösen Habitus zu beschreiben, und es lässt sich nicht leugnen, dass manches Wahre an diesen Beschreibungen ist. Nichtsdestoweniger gelten sie mehr für die schon vorhandene Krankheit, als für die blosse Prädisposition. Für diese giebt es nach meiner Kenntniss kein sicheres anatomisches Merkmal. Das Zeichen ist vielmehr ein physiologisches: geringere Widerstandsfähigkeit der Gewebe gegen Störungen und geringere Ausgleichungsfähigkeit der letzteren**), oder, wie ich vorher (S. 587) sagte, grössere Vulnerabilität der Theile und grössere Pertinacität der Störungen.

Allein diese Eigenschaften treffen nicht blos für die Scrofulose, sondern für viele andere Processe zu (Bd. I., S. 64). Mancher hat sich freilich damit zu helfen gesucht, dass er die Scrofulose als Grundlage vieler anderer Processe aufstellte. Schon Bierchen***) spricht von Carcinomata scrofulosa, und einer der neuesten Autoren, Bazin †), geht so weit, Tuberkel, fibroplastische Geschwülste, encephaloiden Krebs, Melanose u. dgl. aus der Scrofulose abzuleiten. Führt man dann noch wiederum die Scrofulose auf hereditäre Syphilis zurück (S. 421), wie auch Bierchen thut, so kann man aus einem Punkte fast die ganze Pathologie construiren††). Dies scheint mir unzulässig, und

*) D. Baumes. Preisschrift über den aufgegebenen Satz: welches die vortheilhaftesten Umstände zur Entwickelung des scrofulösen Uebels sind. Aus dem Franz. Halle. 1795. S. 103. Kortum l. c. T. I. p. 244, 257. Hufeland a. a. O. S. 44. Lugol. Untersuchungen u. Beobachtungen über die Ursachen der scrofulösen Krankheiten. Deutsch von Krupp. Leipz. 1845. S. 158. A. C. Baudelocque. Monographie der Scrophelkrankheit. Deutsch von Martiny. Weimar. 1836. S. 112.

**) Virchow. Spec. Path. u. Therapie. Bd. I. S. 342.

***) Peter Bierchen. Abhandlung von den wahren Kennzeichen der Krebsschaden, wie auch der scrofulösen und venerischen Geschwüre und Geschwülste. Aus dem Schwedischen. Göttingen. 1775. S. 39. Vergl. Hufeland a. a. O. S. 104. Baumes a. a. O. S. 50. Gamet. Théorie nouvelle sur les maladies cancéreuses, nerveuses et autres affections du même genre. Paris. 1772. T. I p. 262. Benedict Bemerkungen über die Krankheiten der Brust- u. Achseldrüsen. Breslau. 1825. S. 57, 108.

†) Bazin. Révue médicale. 1856. Nov. p. 515.

††) Die sogenannten Tripper-Scrofeln (S. 464) haben hiermit nichts zu thun. Autenrieth (a. a. O. S. 333), von dem dieser Begriff zuerst aufgestellt zu sein scheint, verstand darunter eine bösartige Sarcocele mit Metastasen, also wahrscheinlich eine Krebsform.

Digitized by Google

obwohl eine ganze Reihe von Autoren*) sich für die nahe Beziehung der Syphilis zur Scrofulose ausgesprochen hat, obwohl ich selbst eine mögliche und zwar gefährliche Complication beider Krankheiten, ja einen erregenden Einfluss der Lues auf Erweckung der Scrofeln**) zugestehe, so halte ich doch daran fest, dass das Gebiet der Scrofulose einen bestimmten Kreis von Vorgängen umfasst. Ihre positiven Producte sind irritative Veränderungen der Gewebe, welche theils den hyperplastischen, theils den entzündlichen Charakter an sich tragen. Was darüber hinausliegt, gehört nicht mehr der Scrofulose an; höchstens lässt sich in Beziehung auf die Tuberkel eine weitere Beziehung anknüpfen, worauf ich später eingehen werde. Die Vulnerabilität der scrofulösen Theile liegt also in einer ganz bestimmten Richtung, und diese ist um so weniger zweifelhaft, als die Natur der irritativen Producte einen weiteren Anhaltspunkt für die Diagnose liefert. Betrachten wir daher zunächst diese Producte und vor allen die scrofulöse Drüsengeschwulst (scrofula im alten Sinne, écrouelles der Franzosen).

Wie schon erwähnt (S. 584), so bestehen die Drüsenveränderungen wesentlich in einer Vermehrung der zelligen Theile, und zwar der Lymphkörperchen***), und die scrofulöse Drüsengeschwulst (Bubo scrofulosus) ist daher wesentlich ein zellenreiches hyperplastisches Lymphom. Aber diese Zellen, die durch Theilung aus den vorherbestehenden normalen Zellen hervorgehen, sind von Anfang an schlecht gebaut, sie sind unvollständig organisirt, wenn auch nicht in der Weise, wie man früher häufig annahm, dass blos Kerne entständen und keine Zellen. Allerdings kommen sehr häufig „freie" Kerne vor, wie auch in den normalen Lymphdrüsen, aber man findet auch ganz vortreffliche Zellen; ja in vielen Fällen viel mehr ausgebildete Zellen, viel mehr dem idealen Bilde einer Zelle entsprechende Formen, als in einer gewöhnlichen Lymphdrüse†). Ist letzteres der Fall, so kann die Drüsenschwellung sich längere Zeit unverändert erhalten. Aber in der Regel haben die Zellen keine Dauerhaftigkeit, sie gehen bald zu

*) Selle a. a. O. S. 255. A. F. Hecker. Libellus, quo morbum syphiliticum et scrophulosin unum eundemque morbum esse, evincere conatus est. Hal. 1787. Hufeland a. a. O. S. 20. Vgl. Kortum l. c. p. 184.

**) Lugol a. a. O. S. 205. Balman. Researches and observations on scrofulous diseases of the external glands. Lond. 1852. p. 120.

***) Virchow. Würzb. Verhandl. Bd. I. S. 84.

†) Villemin l. c. p. 52. Pl. III. fig. VI.

Digitized by Google

Grunde, es beginnt in ihnen eine unvollständige Fettmetamorphose. Zuweilen verbindet sich damit eine Auflösung der Zellen, eine Resorption und eine endliche Zertheilung (Resolution) der Anschwellung (Scrofula fugax). Aber sehr gewöhnlich kommt es nicht dazu; ehe die Fettmetamorphose zu ihrer Vollendung gelangt, sterben die Elemente ab. Inzwischen entwickeln sich daneben vielleicht noch neue Theile. Alles dieses häuft sich an einander, bildet eine compacte Masse, und in dem Maasse als sie absterben, bleiben die abgestorbenen Theile inmitten der anderen liegen.

Die scrofulöse Zelle ist also, wie die leukämische und die typhöse, ursprünglich eine Lymphzelle: eine zarte, durchscheinende, leicht granulirte Rundzelle mit einem oder mehreren, mässig grossen Kernen, im Allgemeinen in der Grösse den gewöhnlichen Lymphkörperchen gleichend oder sie übertreffend, so jedoch, dass in derselben Drüse Zellen von sehr verschiedener, nur innerhalb eines gewissen, geringen Maasses begrenzter Grösse vorkommen. Von den leukämischen Zellen unterscheiden sich die scrofulösen hauptsächlich durch ihre grosse Hinfälligkeit, wodurch sie sich den typhösen anschliessen; es sind hinfällige Gebilde von geringer Dauerhaftigkeit, und wenn einerseits die zunehmende Anschwellung der Drüsen auf der progressiven Wucherung ihrer Zellen beruht, so erklärt sich andererseits auch die spätere, von der leukämischen so sehr abweichende Geschichte der scrofulösen Drüsen gerade aus der grossen Neigung der Zellen zur Nekrobiose.

Der scrofulöse Bubo hat anfangs ein ziemlich gleichmässiges, blassgraues, zuweilen markiges, weissliches oder röthliches, leicht durchscheinendes Aussehen*). Manchmal ist mehr Feuchtigkeit vorhanden, so dass auf dem Schnitt das Ganze glänzt und zugleich schlaffer und weicher erscheint; in der Regel wird die Drüse bald trockener, dichter, auf dem Schnitt fast rauh, sammetartig. Das hängt davon ab, ob die einzelnen Follikel der Rindensubstanz mehr in sich geschlossen bleiben, oder ob ein stärkerer Nachlass in den elastischen und muskulösen Theilen der Drüse stattfindet. Die Gefässe, namentlich die der Kapsel, sind durchgängig, häufig stark mit Blut gefüllt, und die grösseren von ihnen mit blossem Auge bequem erkennbar. Das ist das erste, hyperplastische Stadium.

Allein nach gewöhnlich kurzem Bestand ändert sich das Aussehen. Die Drüse wird dichter und derber, und es beginnt

*) Abercrombie. Edinb. med. chir. Transact. 1824. Vol. I. p. 683.

Digitized by Google

der Zerfall der neugebildeten Elemente. In der grauen Masse zeichnen die Stellen, welche fettig und nekrobiotisch werden, sich dadurch aus, dass sie eine weisse oder gelbliche, undurchsichtige, trockene Beschaffenheit annehmen. So entwickelt sich der eigentlich **käsige Zustand.**

Dieser kann unter Umständen das ganze Organ überziehen, so dass eine solche vergrösserte Drüse, welche vielleicht normal wie eine Bohne gross war und durch die Schwellung die Grösse einer Wallnuss erlangte, in einen fast ganz homogenen, käsigen Knoten verwandelt wird. Dann sieht auf dem Durchschnitt (Fig. 186.) ein solches Ding aus, wie eine frische Kartoffel, nur nicht ganz so feucht, aber ebenso homogen oder gelbweiss*). Sehr häufig ist die käsige Metamorphose jedoch nur partiell, so dass grössere oder kleinere Theile der Drüse noch in dem grauen, hyperplastischen Zustand verharren, während andere schon in die käsige Masse übergegangen sind. Letztere erscheint dann wie eingesprengt in die graue Masse, bald punktweise, bald in eckigen Stücken, bald in unregelmässigen Zügen. War die Drüse vorher auf irgend eine Weise verändert, z. B. wie es an den Bronchialdrüsen so oft vorkommt, vorher an einzelnen Stellen schwarz und indurirt, so entsteht dadurch ein höchst sonderbares, buntes Aussehen (Fig. 187.).

Fig. 186.

Diese käsige Masse, das Tyroma von Craigie**), ist es, welche die Aufmerksamkeit der Beobachter schon seit langer Zeit

Fig. 186. Scrofulöse Geschwulst eines Halsdrüsen-Conglomerats. *a* eine unaufgeschnittene Drüse mit starker Erweiterung der Kapselgefässe. *b* Durchschnitt einer Drüse, welche ganz und gar käsig verändert und in der Mitte, sowie an einer Seite erweicht ist. *c* confluirte käsige Drüsen, deren Grenzen noch undeutlich zu sehen sind; die eine grossentheils, die andere zum Theil central erweicht. Natürl. Grösse.

*) Ant. de Haen. Ratio medendi. Vindeb. 1760. T. II. p. 150.

**) Dav. Craigie. Elements of general and pathol. anatomy. Edinb. 1848. p. 222.

Digitized by Google

Fig. 187.

beschäftigt hat und welche als der eigentliche Scrofelstoff (Scrofelmaterie) der Gegenstand vielfacher theoretischer*) und empirischer, namentlich chemischer und mikroskopischer Prüfung gewesen ist. Die älteren Forscher betrachteten sie als die unmittelbare Anhäufung und Ablagerung der in dem Blute und der Lymphe präexistirenden Substanz in die Drüsen, und belegten sie im althippokratischen Sinne mit dem Namen der cruden. Aus ihrer Beschaffenheit schloss man zurück auf die Natur der Dyskrasie, und es lag dann gewiss nahe, sie bis auf schlecht verdaute oder primär schlechte Nahrung zurückzuführen. Die späteren Untersucher gingen von einer nahezu damit übereinstimmenden Annahme aus, indem sie die käsige Masse als das Product einer Exsudation betrachteten und in diesem Exsudat das, freilich sehr wenig geeignete Blastem für die scrofulöse Neubildung sahen. Fast alle histologischen Untersuchungen der früheren Zeit**) bezogen sich auf sie, und da man in ihr nur wenige intacte Gewebselemente, meist nur verschrumpfte und veränderte Kerne und Zellen mit allerlei Gewebsfetzen antrifft, so schloss man, dass die Substanz zur Organisation nur unvollständig befähigt sei und dass die organischen Bildungen darin auf den niedersten Entwickelungsstufen stehen blieben***). Engel†) ging sogar so weit, die Organisation erst in der erweichten Käsemasse beginnen zu lassen.

Ich habe††) zuerst gezeigt, dass die käsige Metamorphose kein primärer, cruder oder exsudativer Zustand, sondern das zweite Stadium oder der nekrobiotische Ausgang eines ursprünglich hyperplastischen Wucherungspro-

Fig. 187. Scrofulöse Bronchialdrüse, sehr vergrössert: *a* die verdickte Kapsel, *b* schwarze (melanotische) Theile unter der Kapsel, *c* frische graue lymphatische Schwellung, *d* käsig gewordene Stellen. Natürl. Grösse.

*) K. R. Hoffmann. Vergleichende Idealpathologie. Stuttg. 1839. S. 16.

**) Valentin. Repertorium für Anatomie u. Physiologie. 1837. Bd. II. S. 284. J. Vogel. Pathol. Anatomie. S. 242. Taf. VI. Fig. 6. Taf. XXVI. Fig. 1. John Hughes Bennett. The pathology and treatment of pulmonary tuberculosis. Edinb. 1853. p. 15. fig. 3–4.

***) Rob. Mortimer Glover. Die Pathologie u. Therapie der Scropheln. Aus d. Engl. Berlin. 1847. S. 33.

†) Engel. Archiv f. physiol. Heilk. 1843. S. 271.

††) Virchow. Würzb. Verh. Bd. I. S. 85. Bd. II. S. 72.

cesses ist, und dass demnach die käsige Substanz nichts anderes, als den todten Rest zerfallener Gewebssubstanz ausdrückt. In dieser Nekrobiose gehen sowohl die neugebildeten, als die alten Theile unter; die Circulation hört auf, indem die Gefässe selbst verschwinden; die Zellen zerfallen theils unter unvollständiger Fettmetamorphose, theils werden sie eingedickt und verschrumpft durch Wasserverlust. So entsteht die ganz und gar anämische, trockene, dichte und fast amorphe Masse*), welche der tuberkulösen so sehr ähnlich ist und hauptsächlich zu der Frage von der Identität von Scrofel und Tuberkel geführt hat.

Ich selbst habe früher den Vorgang, welcher dieses Stadium charakterisirt, als tuberkelartige Metamorphose oder Tuberkulisation bezeichnet**). Als ich aber fand, dass dadurch der Verwirrung nicht vorgebeugt wurde, habe ich es vorgezogen, zu der alten Bezeichnung des Käsigen zurückzukehren, und diese Umwandlung als käsige Metamorphose zu bezeichnen***). Indem ich zugleich zeigte, dass Eiter, Typhusmasse, Krebs und manche andere zellenreiche Neubildungen ganz ähnliche Metamorphosen eingingen, so war ich genöthigt, zugleich die Lehre von der Identität der Scrofel und des Tuberkels zu bekämpfen, in einem ganz anderen Sinne, als Lebert†), der vielmehr die käsigen Zustände der Drüsen unter dem Namen der Tuberkulisation ganz und gar von der Scrofulose trennt und sie der Tuberkulose zuweist. Will man Letzteres, so muss man überhaupt auf die Scrofulose verzichten, denn dann schliesst man gerade das klassische Product derselben aus, und es wäre weit mehr vorzuziehen, mit den meisten Autoritäten unseres Jahrhunderts††) alle diese Vorgänge in der Geschichte des Tuberkels zu vereinigen.

*) Virchow. Handbuch der speciellen Pathologie u. Therapie. Bd. I. S. 282, 342.

**) Virchow. Würzb. Verhandl. Bd. II. S. 72.

***) Ebendaselbst Bd. III. S. 99.

†) Lebert. Traité pratique des maladies scrofuleuses et tuberculeuses. Paris. 1849. p. 29.

††) G. L. Bayle. Recherches sur la phthisie pulmonaire. Paris. 1810. p. 65. Cruveilhier. Essai sur l'anatomie pathol. Paris. 1816. T. I. p. 76. Traité d'anat. path. générale. Paris. 1862. T. IV. p. 532. Joh. Fr. Meckel. Handbuch der pathol. Anat. Leipz. 1818. Th. II. Abth. II. S. 369. Andral. Grundriss der path. Anat. Deutsch von Becker. Leipz. 1829. Bd. I. S. 318. Bd. II. S. 265. Lobstein. Pathol. Anatomie. Bd. I. S. 332. Glover. Die Pathologie u. Therapie der Scropheln. Aus d. Engl. Berlin. 1847. S. 16, 100. John Simon. Lectures on pathology. Lond. 1850. p. 163.

Digitized by Google

Es ist dies das umgekehrte Verfahren von dem Broussais'*), der ganz einfach den Tuberkel als den Ausdruck der chronischen Entzündung (Subinflammation) in den Lymphdrüsen auffasste, und der gewiss dazu ebenso sehr berechtigt war. Halten wir nur zunächst das fest, dass die hyperplastische Drüsensubstanz selbst, indem sie in eigenthümlicher Weise abstirbt, den scrofulösen Käse liefert, und dass kein neues plastisches oder aplastisches Material hinzukommt.

Die käsige Masse zeigt nach einiger Zeit verschiedene weitere Umwandlungen. In vielen Fällen erweicht sie, indem jene abgestorbenen Theile, jenes Caput mortuum von Zellen, Gefässen und Zwischen-Bindegewebe zerfliesst. Dabei geschieht eine chemische Solution, eine Art von Auflösung (Colliquation), ähnlich wie die eines Thrombus oder einer sonstigen im Körper liegenden organischen abgestorbenen Materie. Diese Erweichung ist aber gewöhnlich nicht ganz vollständig, so dass immer noch einzelne feste Partikeln in der Flüssigkeit erhalten bleiben, wodurch diese ein eigenthümlich turbulentes Aussehen erhält; sie sieht gewöhnlich etwas trübe, flockig oder molkig aus und enthält allerlei festere Bröckel. Dieser Detritus ist das, was man käsige Flüssigkeit oder käsigen Eiter nennt, obwohl in den meisten dieser Dinge kein Eiter enthalten ist und auch vorher keiner vorhanden war. Breitet sich eine solche Schmelzung weiter aus, so bildet sich gewöhnlich im Umfange eine entzündliche Anschwellung; dann kann allerdings in der Umgebung eine wirkliche Eiterung entstehen. So bildet sich das scrofulöse Geschwür**). So lange die Drüse käsiges Material enthält, so lange besteht auch das Geschwür fort. Ist alles entfernt, so hat die Drüse allerdings aufgehört zu existiren, aber es schliesst sich auch der Heerd, und es bildet sich die eingezogene, strahlige Narbe.

Ein anderer Ausgang ist der, dass die käsige Masse sich bis zu einem gewissen Maasse verkleinert, indem die allenfalls noch resorptionsfähigen Substanzen in die circulirenden Flüssigkeiten aufgenommen werden, und zugleich in dem Theil eine weitere Veränderung dadurch stattfindet, dass, wie wir das bei nekrotischen Körpern überhaupt kennen, noch mehr fettige Bestandtheile in

*) Broussais. Hist. des phlegmasies chroniques. Paris. 1826. T. I. p. 25. T. II. p. 211, 235. Examen des doctr. méd. T. II. p. 690.
**) Rust. Helkologie. Berlin. 1842. S. 155. Taf. II.

Digitized by Google

die Masse abgesetzt werden und ein atheromatöser, oft sehr reichlich mit krystallinischem Cholestearin gemischter Brei entsteht, oder dass eine Kalkablagerung erfolgt und eine Verkalkung (Petrification) sich ausbildet. Letztere ist fast immer mit Verkleinerung verbunden, weil vor der Kalkabsetzung immer noch etwas resorbirt wird. Das umliegende Bindegewebe bildet dann eine feste Schwiele um das Ding herum, und so bleibt es liegen.

Endlich giebt es noch eine dritte Möglichkeit, die sonderbarerweise, obwohl sie von sehr erheblicher Wichtigkeit ist, verhältnissmässig selten ins Auge gefasst worden ist. Das ist die vollständige Resolution der abgestorbenen Massen, welche wohl zu unterscheiden ist von der früher (S. 592) erwähnten Resolution der noch nicht käsig gewordenen Drüsengeschwulst. Ich habe eine Reihe von Fällen am Krankenbette beobachtet, deren Verlauf gar keinen Zweifel übrig lassen konnte, dass ich es mit käsigen Drüsenanschwellungen zu thun hatte, wo es mir gelang, durch Gegenreize und eine zweckmässige Allgemeinbehandlung eine Verkleinerung und endlich ein Schwinden der Drüsen herbeizuführen, und wo offenbar die käsigen Substanzen resorbirt wurden. Wahrscheinlich geht hier eine langsame Verflüssigung der Massen vom Rande her vor sich, so dass die Kapselgefässe das resolvirte Material aufnehmen.

Das ist das, was man im engeren Sinne gewöhnlich Scrofeln nennt. Allein Niemand denkt daran, den Begriff der Scrofulose auf das Drüsenleiden zu beschränken. Mag dieses auch so sehr im Vordergrunde der Betrachtung stehen, dass der volksthümliche Ausdruck der Drüsenkrankheit (Adenose, Alibert) die Anschauung genau wiedergiebt, so weiss doch Jedermann, dass eine Reihe von anderen Organleiden unmittelbar damit zusammengehört. Ich gehe nun freilich nicht so weit, wie viele thun, dass ich alle möglichen Affectionen, z. B. die Rachitis*), den Cretinismus, den Lupus (S. 493), die Hautwarzen, für scrofulös ausgeben möchte, aber man kann von der Scrofulose nicht wohl diejenigen Erkrankungen ausschliessen, welche an der Haut, an den Schleimhäuten oder an den Parenchymen bestehen, von wo aus die betroffene Drüse ihre Irritamente empfängt. So spricht man von einer

*) Virchow. Archiv. Bd. V. S. 505.

Digitized by Google

scrofulösen Ophthalmie, Ozaena, Pharyngitis, von scrofulösen Exanthemen, von scrofulösen Darmkatarrhen, insofern sie mit dem Drüsenleiden unmittelbar zusammenhängen. Bazin*) hat alle diese Erkrankungen unter dem Namen der Scrofuliden vereinigt. Ich halte das für ganz richtig, und zwar aus doppeltem Grunde. Einmal weil diese Affectionen mit der Drüsenaffection unmittelbar zusammenhängen; zweitens, weil sie dieselben Eigenthümlichkeiten darbieten, die ich von den Drüsen hervorgehoben habe: die grosse Vulnerabilität der Gewebe und die Dauerhaftigkeit der Affection; wozu noch ein drittes hinzuzufügen ist, die grosse Recidivfähigkeit.

Freilich hat diese Auffassung in der neuesten Zeit grosse Anfechtung erfahren, hauptsächlich deshalb, weil die Scrofuliden keine specifischen Elemente enthalten. Eine scrofulöse Ophthalmie, eine scrofulöse Dermatitis hat an sich nichts Lymphatisches, nicht einmal etwas Käsiges, noch viel weniger etwas Tuberkulöses. Das ist richtig. Aber die scrofulöse Lymphdrüse hat auch nichts Tuberkulöses, und das Käsige, was sie möglicherweise führt, ist nichts Primäres; das Lymphatische, was sie enthält, ist aber nur etwas Hyperplastisches und insofern ein einfaches Reizungsprodukt. Die Produkte eines Schleimhautkatarrhs, eines pustulösen Exanthems der äusseren Haut unterscheiden sich von der Drüsenschwellung hauptsächlich durch die grössere Acuität ihrer Entstehung, so dass statt Epithel und Epidermis Eiter gebildet wird. Aber dieser Eiter zeigt überall, wo er längere Zeit stagnirt, ähnliche Eigenschaften, wie die hyperplastische Zellenmasse der Drüse; es ist ja seit alter Zeit bekannt, dass er in hohem Maasse dazu neigt, eingedickt und käsig zu werden.

Man muss jedoch wohl unterscheiden zwischen eigentlichem Eiter, der käsig geworden ist, und käsigem Scrofelstoff, der erweicht und zu einer käsigen Flüssigkeit einschmilzt. Beides zusammen hat man öfters Scrofeleiter genannt. Allein es liegt auf der Hand, dass Beides etwas an sich Verschiedenes ist. Die käsige Erweichungsflüssigkeit ist überhaupt kein Eiter, und sie unterscheidet sich um so mehr von käsig gewordenem Eiter, als es sich bei diesem um Inspissation, Eindickung, bei ihr um Colliquation, Verflüssigung handelt. Nichtsdestoweniger haben

*) Bazin. Revue médicale. 1857. Janv. p. 9.

Digitized by Google

beide eine gewisse Beziehung zu einander. Käsiger Eiter findet sich gerade bei Scrofulösen nicht selten als Entzündungsprodukt, z. B. bei Caries der Knochen und Gelenke. Namentlich bildet er die Phymata der Alten, die sogenannten kalten Abscesse*), die Lymphgeschwülste oder Lymphabscesse**) der Neueren, die man wegen des Mangels hervorstechender Entzündungserscheinungen so oft von der wahren Entzündung abgetrennt***) und als unmittelbare Ablagerungen aus dem Blut oder der Lymphe (collections of matter) bezeichnet hat. Man findet sie namentlich im Unterhautfett und in der Nähe von Knochen, theils periosteal, theils parosteal, und ein nicht geringer Theil von dem, was die Thierärzte in neuerer Zeit bei Schwei en als Scrofelkrankheit benannt haben, gehört gerade in dieses Gebiet†), wenngleich auch Drüsenscrofeln, namentlich am Halse bei Schweinen vorkommen††). Untersucht man solche Heerde genauer, so kann kein Zweifel sein, dass es sich ursprünglich um Eiter, also um Entzündungsprodukt handelt, dass dieser Eiter jedoch sehr langsam, schleichend, unbemerkt entsteht und sich sehr schnell zersetzt, weil seine Elemente überaus hinfällig sind und einer frühzeitigen Nekrobiose unterliegen. Nirgends sind diese kalten Abscesse häufiger und ausgedehnter, als bei Kaninchen; ich habe Fälle gesehen, wo sie fast das ganze Unterhautgewebe des Rumpfes einnahmen.

An diese käsigen Abscesse schliesst sich unmittelbar ein Theil der sogenannten scrofulösen Knochenleiden an, für welche man freilich in neuerer Zeit oft den Ausdruck der tuberkulösen

---

*) Das 29. Capitel des 2. Buches von Alph. Ferro, De morbis curandis per lignum sanctum (Luisinus, Aphrodisiacus p. 432) führt die Ueberschrift: De frigidis apostematibus. De strumulis seu scrophulis puerorum. Vergl. Chassaignac. Traité pratique de la suppuration. Paris. 1859. T. I. p. 215.

**) Der Name Lymphgeschwulst stammt von Beinl (Abhandlungen der Josephs-Akademie in Wien. 1801. Bd. II.). Vergl. übrigens Rust. Aufsätze u. Abhandlungen. Berlin. 1834. Bd. I. S. 144. Ph. v. Walther. System der Chirurgie. Berlin. 1833. S. 76. Stromeyer. Handbuch der Chirurgie. Freib. i. Br. 1844. Bd. I. S. 93.

***) Grimmann. Diss. de puris absque praegressa inflammatione origine. Gött. 1766. (Schröder. Opuscula med. coll. Ackermann. Norimb. 1779. Vol. II. p. 460.)

†) Fürstenberg in Hertwig's Mittheilungen aus der thierärztlichen Praxis im preussischen Staate. Berlin. 1861. Jahrg. VIII. S. 191.

††) Falke. Die Principien der vergleichenden Pathologie u. Therapie. Erlangen. 1860. S. 76.

Digitized by Google

gewählt hat. Ich zähle dahin namentlich einen grossen Theil der zu Wirbelcaries und nachfolgender Kyphose führenden Processe, von denen ich längst gelehrt habe*), dass sie wesentlich eiteriger Natur sind. Gewöhnlich handelt es sich dabei um eine ursprüngliche Osteomyelitis suppurativa, die nicht selten mit prävertebralen Abscessen verbunden ist, und deren Eiter, wie der in diesen Abscessen enthaltene, sich später eindickt und käsig wird. Ganz dasselbe kommt aber auch an langen und platten Knochen der Extremitäten und des Rumpfes vor.

Aehnlich verhält es sich mit den Entzündungsprodukten der Schleimhäute, wenn sie eine Zeit lang am Orte ihrer Bildung liegen bleiben. Auch sie zerfallen, dicken sich ein und werden käsig (tuberkulisiren). Nirgends ist dies so häufig, als in den Lungen, wo die Alveolen und kleineren Bronchien sich mit derartigen käsigen Massen füllen und jene Zustände entstehen, die man seit Laennec unter dem Namen der tuberkulösen Infiltration geführt hat, und die ich, wie ich denke, zweckmässiger als käsige Infiltration oder käsige Hepatisation bezeichne**). Zuweilen nimmt dieser Zustand ganze Lungenlappen ein; gewöhnlich ist er beschränkt auf einzelne Abschnitte von Lungenläppchen, und in dieser Form entspricht er der gewöhnlich beschriebenen Art des cruden Tuberkels. Zuweilen ist er aber ganz und gar auf kleine Gruppen von Lungenbläschen beschränkt: miliare käsige Hepatisation. Nichts berechtigt dazu, diese Masse als tuberkulös zu bezeichnen, denn sie entwickelt sich ganz nach Art einer entzündlichen Hepatisation durch zunehmende Anhäufung von zelligen, zuweilen zellig-fibrinösen Theilen in den Räumen der Lungenbläschen und Bronchien, und der Unterschied von der gewöhnlichen Hepatisation beruht eben nur auf der frühzeitigen Verdichtung und Nekrobiose des festgewordenen Materials***).

*) Virchow. Archiv. 1847. Bd. I. S. 175. Medicinische Reform. 1849. No. 47. S. 256.

**) Virchow. Wiener Med. Wochenschr. 1856. No. 25. S. 398. Cellularpathologie. 3. Aufl. S. 439. Vgl. den Bericht von Winge in Norsk Magazin for Laegevidenskaben. 1858. Bd. XII. Bl. 816—824.

***) Villemin l. c. p. 35. Hertel. Quaenam ratio inter pulmonum tuberculosin et pulmonum phthisin intercedat? Diss. inaug. Berol. 1663. p. 17. A. Hedinger. Die Entwickelung der Lehre von der Lungenschwindsucht und der Tuberkulose von den ältesten Zeiten bis auf die Gegenwart. Inaug. Diss. Tübingen. 1864. S. 57.

Digitized by Google

Auf diese Eindickungsprodukte beziehen sich die Angaben zahlreicher Untersucher, welche bei Lungenphthise die Lage der sogenannten Tuberkel untersuchten und sie, abweichend von den früheren Untersuchern, im Innern der kleineren Bronchien und Alveolen fanden. Niemand hat dies besser dargestellt, als Carswell*), dessen Beschreibungen und Abbildungen als vollkommen klassisch gelten können. Was man auf Querschnitten als runde Knoten mit käsigem Centrum wahrnimmt, das erweist sich bei sorgfältiger Präparation als Ausfüllungsmasse verästelter Bronchien. Nur hat man sich darin getäuscht, dass man geglaubt hat, auf diese Weise die Geschichte der Lungentuberkulose zu erledigen. Der eingedickte Eiter ist Entzündungsprodukt und kann einzig als solches bestehen.

Möglicherweise kann daneben eine Tuberkulose stattfinden, aber diese sitzt in der Wand und nicht im Lumen der Luftwege. Dagegen sind regelmässig die Bronchialdrüsen in einem ähnlichen Zustande, wie die Halsdrüsen bei der gewöhnlichen Scrofulose, und es genügt daher für unsere Auffassung vollständig, diese einfache Form als scrofulöse (oder, wie die Engländer sagen, strumöse) Bronchopneumonie**) zu unterscheiden.

Aber man würde sich sehr täuschen, wenn man annähme, dass die Scrofulose jedesmal an der Lunge in dieser Form aufträte. Es giebt vielmehr auch hier Zustände, welche der scrofulösen Ophthalmie, der scrofulösen Enteritis ganz parallel stehen, und welche am besten als scrofulöse Bronchitis***) bezeichnet werden. Hier erscheint der Vorgang an der Bronchialschleimhaut unter dem Bilde eines chronischen Katarrhs, der sehr verschiedene Erscheinungen hervorbringen kann, der namentlich mit Anhäufung und Eindickung des Sekrets und mit Verstopfung der betreffenden Luftwege verlaufen mag. Aber zuweilen bleiben die Luftwege wegsam, die Sekrete werden entleert und nur die Verdickung der Schleimhaut, die stärkere Gefässentwickelung

*) Carswell. Path. Anatomy Art. Tubercle. Pl. I. fig. 1—3.

**) Virchow. Wiener Med. Wochenschrift. 1856. No. 25. S. 398. Beilage zum Tageblatt der Versamml. deutscher Naturforscher u. Aerzte in Speyer. 1861. S. 9. F. Grossmann. Miliartuberculose und käsiges pneumonisches Exsudat. Mainz. 1863. S. 4.

***) Virchow. Wiener Med. Wochenschrift. 1856. No. 25. S. 397. Hertel l. c. p. 16. V. Kaufmann. Die Traubencur in Dürkheim an der Haardt. Berlin. 1862. S. 22.

Digitized by Google

derselben, vor Allem die Hyperplasie und käsige Metamorphose der Bronchialdrüsen bezeichnen den stattgehabten Process. Später mag dann die Schleimhautaffection geheilt werden, und nur die veränderten Bronchialdrüsen bleiben zurück, als scheinbar selbständige Erkrankungsheerde. Das sind die Bronchialscrofeln, die man als die idiopathische Tuberkulose der Bronchialdrüsen*) bezeichnet hat. Nichts ist gewöhnlicher, als das Vorkommen geheilter, namentlich verkreideter Scrofelknoten dieser Art. Schon bei kleinen Kindern, die an hartnäckigen Katarrhen, Keuchhusten u. dgl. gelitten haben, sind sie überaus häufig, und gerade hier liegt nicht der mindeste Grund vor, sie für tuberkulös zu halten. Gelegentlich ulceriren sie auch, perforiren in die Bronchien und geben eine Art von Bronchialphthise**).

An grösseren Kanälen ist dies der regelmässige Verlauf. Denn die Weite des Kanals hindert die Stagnation und Eindickung des Inhaltes, und man findet schliesslich nur die käsigen Drüsen. So bleibt die Trachea intact, während sich doch daneben in den betreffenden Lymphdrüsen die Trachealscrofeln ausbilden. So scheint der Magen und Darm bei den sogenannten Bauchscrofeln, welche die epigastrischen, mesenterialen, retroperitonäalen Drüsen im höchsten Maasse ergreifen, unverändert, weil der Katarrh entweder zu geringfügig ist, um die Aufmerksamkeit zu erregen, oder weil er längst vorübergegangen ist, wenn die Autopsie die käsigen oder gar verkalkten Drüsen aufdeckt.

Trifft der Process solche Schleimhäute, welche selbst Lymphfollikel enthalten, so sind diese allerdings in der Regel auch vergrössert. Die scrofulösen Processe am Pharynx erscheinen häufig in der Form der sogenannten Pharyngitis granulosa oder besser follicularis, so dass man die geschwollenen Lymphfollikel, namentlich an der hinteren Pharynxwand, als kleine, anfangs hochrothe, später mehr graue Körner hervortreten sieht.

---

*) K. E. Hasse. Anat. Beschreibung der Krankheiten der Circulations- u. Respirations-Organe. Leipz. 1841. S. 466. A Wegner. De glandularum bronchialium tuberculosi. Diss. inaug. Berol. 1843. Cless. Archiv für phys. Heilkunde. 1844. Bd III. S. 595. Hérard. Bull. de la soc. anat. 1846. p. 268. Marchal (de Calvi). Bullet. de l'Acad. de méd. 1847. T. XIII. p. 688.

**) Portal. Mémoires sur la nature et le traitement de plusieurs maladies. Paris. 1800. T. I. p. 263. Cruveilhier. Traité d'anat. path. génér. T. IV. p. 642.

Digitized by Google

Oft leiden auch die Zungenfollikel und die grosse Pharynxdrüse im Rachengewölbe, besonders häufig aber die Tonsillen bei der Angina scrofulosa. Genau ebenso verhält es sich mit dem Dünn- und Dickdarm bei der Enteritis follicularis, welche man auch wohl als Psorenterie bezeichnet hat. Bei dieser letzteren kommt es nicht selten vor, dass die Follikel vereitern und dass der Eiter käsig wird, was man mit Unrecht gleichfalls tuberkulös genannt hat. Diese scrofulösen Follikel sind gewöhnlich grösser und tiefer, als die Tuberkel, mit denen sie oft genug zusammen vorkommen, doch giebt es auch Fälle ganz reiner Follikular-Scrofulose. Am Schlund und Rachen sind derartige käsige Metamorphosen überaus selten, weil die meisten Abscesse, welche sich bilden, sich frühzeitig eröffnen, und es zur Bildung solcher „kalten" Abscesse nicht kommt.

Alle diese Processe haben, wie mehrfach erwähnt, einen irritativen Anfang, und viele von ihnen können geradezu entzündlich genannt werden. Die scrofulöse Disposition, indem sie die Vulnerabilität der Gewebe, die Pertinacität und die Recidivfähigkeit der Störungen, d. h. eben die Schwäche der Theile, setzt, giebt zugleich, wie schon Thomas White*) bemerkte, eine Art von entzündlicher Diathese**), welche je nach der individuellen Anlage und nach der Einwirkung der Gelegenheitsursachen die mannichfaltigsten Theile des Körpers in Leidenschaft versetzen kann und welche gerade die frühesten Erscheinungen der Scrofulose an der äusseren Haut und den Schleimhäuten in Form einfacher Exantheme und diffuser Reizungen erklärt. Aber zugleich nehmen alle Produkte dieser Irritationen und Entzündungen von ihren Muttergeweben denselben Charakter der Schwäche, der Vulnerabilität, der Hinfälligkeit mit, welcher den Muttergeweben selbst anhaftete, und so begreift sich das frühe Hinsterben, die Nekrobiose, welche an so vielen Orten aus an sich differenten Geweben käsige Massen hervorbringt. So löst sich meiner Meinung nach jenes Räthsel der Scrofulose, welches so viele Generationen von Aerzten beschäftigt hat und welches noch jetzt so Vielen unlöslich erscheint.

---

*) Th. White über Scrofeln u. Kröpfe, S. 64.
**) Virchow. Spec. Path. u. Therapie. Bd. I. S. 342.

Digitized by Google

Immerhin mag man dies eine Kachexie nennen, nur sollte man sie nicht primär in das Blut verlegen. Das Blut wird mehr und mehr verändert, je nachdem die Gewebe in grösserer oder geringerer Ausdehnung, in höherem oder niedrigerem Maasse leiden. Katarrhe der Lungen und des Darms, käsige Pneumonien sind keine gleichgültigen Zustände für die Blutmischung. Aber vorzugsweise sind die Lymphdrüsen von Bedeutung, weil sie in besonderer Weise die Blutmischung beeinflussen. So lange sie sich in hyperplastischem Zustande, in „Reizung" befinden, so lange führen sie zellige Theile in grösserer Menge, wahrscheinlich auch differente Flüssigkeiten ins Blut, und wir finden zuweilen sehr entwickelte Leukocythose, welche eine Leukämie simuliren kann. Mit dem käsigen Absterben hört dies auf, und eine zunehmende Verarmung des Blutes ist die regelmässige Folge*).

Von der primären Dyskrasie ausgehend, hat man vielfach umgekehrt argumentirt. Aber schon früher war es gebräuchlich anzunehmen, dass der Hauptsitz der Erkrankung in den Gekrösdrüsen sei, und, wie später seit Louis die Tuberkulose der Lungen als Regel, die der anderen Organe als eine Art von Complication aufgefasst wurde, so galt seit dem Mittelalter das Dogma, dass das Mesenterium der regelmässige Angriffspunkt für die Scrofulose sei**). Diesem Dogma lag aber wieder die Vorstellung zum Grunde, dass schlechte Ernährungsflüssigkeit der Grund der Krankheit sei und dass deshalb die Digestionsorgane auch vor Allem leiden. Daran ist gewiss einiges Wahre; man muss es nur nicht für die ganze Wahrheit halten, und nicht über der zweifelhaften Primärdyskrasie die unzweifelhafte Secundärdyskrasie übersehen.

Denn es liegt auf platter Hand, dass eine Drüse, die ihren scrofulösen Gang durchgemacht hat, aufhört, als Drüse zu existiren. Wenn sie einmal käsig geworden ist, dann ist sie weder functionsfähig, noch ist eine Restitutio in integrum möglich. Allerdings kann auch dann noch eine Heilung des Uebels erfolgen, denn, wie wir gesehen haben, es kann entweder eine Erweichung, ein Aufbruch und eine spätere Ver-

*) Glover a. a. O. S. 56. Ancell l. c. p. 4.
**) G. W. Wedel. Pathologia medica dogmatica. Jena. 1692. p. 391. Fr. Hoffmann. Medicina rationalis systematica. Hal. 1727. T. III. p. 156. T. IV. p. 570. Vgl. Die weitere Literatur bei Kortum l. c. T. I. p. 65.

Digitized by Google

narbung, oder eine Eindickung mit Verkalkung, oder eine langsame Resorption geschehen. Aber, genau genommen, ist dies nur eine unvollständige Heilung; die Drüse selbst ist für immer zerstört. Eine vollständige Heilung ist nur möglich, bevor die käsige Metamorphose eingetreten ist.

Diese Frage hat bekanntlich ausser dem praktischen noch das historische Interesse, dass jedem siebenten Sohne einer Familie, sowie gewissen Königen*), namentlich denen von Frankreich und England, die besondere Prärogative beigelegt wurde, Scrofulose durch Berühren mit der Hand und gewisse Sprüche zu heilen**). Daher heisst die Scrofel noch heutigen Tages in England das Königs-Uebel (Morbus regius, King's evil) oder kurzweg das Uebel (the evil). Shakspeare giebt im Macbeth (Aufz. 4., Sc. 3.) eine Schilderung, die offenbar auf eigener Anschauung beruht, denn zu seiner Zeit ward der Gebrauch noch stark geübt. Von der Wiedereinsetzung Karl's II. bis zum Anfang der Regierung der Königin Anna belief sich die Anzahl der berührten Scrofelkranken auf 100,000***). In Frankreich soll die Sitte erst mit Ludwig XIV.†), in England mit der jetzt regierenden Familie††) aufgehört haben. Freilich ist man schon frühzeitig in Zweifel gerathen, ob Scrofeln und Strumen in dieser Beziehung identisch seien, und Wharton †††) unterscheidet sehr

---

*) Helmont sagt in der Abhandlung De virtute magna verborum ac rerum (Opera omnia. Francof. 1682. p. 762): Rex Galliae solo attactu strumas curat, per formulam verborum, non quidem, quia vir sanctus aut unctus, prout Episcopus Yprensis, doctissimus Jansenius in Marte Gallico satis demonstravit; nam et Rex Angliae absque ampullae unctione idem facit. Rex Hispaniae etiam id, ante Regem Galliae, solitus erat facere. Quidni et hodie? Quidni etiam in omnibus morbis, per ceteras formulas inter Christianos, id fiet? Unde enim strumae privilegium exclusivum obtinuissent? Si remedium ex Deo est, an populi tantum miserebitur, si scrophulas patiatur, et non cancrum? Scrophulae sanantur a septimo filio, cur non a sacerdote? Cur non a tertio filio? Quid enim numerus momenti habet? An scrophulae sunt ex diabolo, an vero ex natura?

**) Genauere Literaturangaben bei Kortum (De vitio scrofuloso. Lemg. 1789. p. 369).

***) G. Henning. Kritische Untersuchung über die Pathologie der Scrofelkrankheit. (Lond. 1815.) Uebers. von Choulant. Leipz. 1818. S. 64.

†) G. W. Scharlau. Die Scrofelkrankheit in allen Beziehungen zum menschlichen Organismus. Berlin. 1842. S. 8.

††) Henning a. a. O. S. 61. Er führt als Grund des Aufhörens an, „dass selbst das gemeine Volk keine Achtung mehr dafür hatte und der Gebrauch allen verständigen Männern lächerlich vorkommen musste."

†††) Thom. Wharton. Adenographia. Amstel. 1659. p. 253.

Digitized by Google

sorgfältig die Strumen als das eigentliche King's evil von den Scrofeln, aber aus seiner Beschreibung geht hervor, dass er als Scrofeln allerlei grosse und fortwährend wachsende Geschwülste (Sarkome, Krebse) gedeutet wissen will, und dass seine Strumen genau mit unseren Scrofeln übereinstimmen. Indess kann kein Zweifel darüber sein, dass man vielfach auch an Kröpfe*) gedacht hat, und man wird trotz aller Königsheilungen daran festhalten müssen, dass eine käsige Drüse nie wieder Drüse wird.

Ein solcher Verlust kann, wenn er viele Drüsen betrifft, die Ernährungsverhältnisse des Körpers in hohem Maasse alteriren, vorzüglich wenn es solche Drüsen sind, durch welche, wie durch die Mesenterialdrüsen, der ganze Chylusstrom passiren muss. Freilich haben Cruikshank und Sömmering**) behauptet, eine eigentliche Verstopfung der Drüsen komme nicht vor, namentlich keine solche, welche den Chylus in den Gefässen stocken mache, aber dies ist zuweilen überaus deutlich. Man findet die Chylusgefässe bis zu den Gekrösdrüsen mit ganz dicker Milch vollgestopft***). Carswell†) verwechselte dies mit einer Tuberculose derselben, aber schon ältere Beobachter††) haben mit Recht behauptet, dass eine Chylus-Retention vorkomme. Damit fallen Ernährungsstörungen im Grossen zusammen, und die gewöhnlichste Folge ist eben die, dass allmählich eine Abmagerung und Erschöpfung sich ausbildet, die unter Umständen den vollkommenen Charakter der Tabes oder Phthisis an sich tragen kann, wie wir sie in der Tabes mesaraica der Kinder in der auffälligsten Erscheinung vor uns sehen.

Der Einfluss der scrofulösen Drüsen auf den Körper und einzelne Körpertheile ist demnach bald ein passiver, blos hinder-

*) Choulant. Die Heilung der Scropheln durch Königshand. Dresden. 1847. S. 17. Sehr charakteristisch ist es, dass das Buch von Th. White, Treatise on struma or scrophula commonly called Kings Exil. Lond. 1784, in der deutschen Uebersetzung den Titel trägt: „Ueber Skropheln u. Kröpfe", und dass der Uebersetzer in seiner Vorrede besonders hervorhebt, „Kröpfe ständen zwar auf dem Titel, aber der Arzt würde wohl nichts als Gemälde von Skropheln finden."

**) Cruikshank. The anatomy of the absorbent vessels. Lond. 1786. p. 44. Sömmering in den Noten zu Baillie's Anatomie des krankhaften Baues. S. 116.

***) Präparat No. 1190a.

†) Carswell. Path. Anat. Art. Tubercle. Pl. III. fig. 1.

††) Vgl. die Literatur bei Sandifort. Observ. anat. path. Lugd. Bat. 1778. T. II. p. 132.

Digitized by Google

licher, bald ein activ störender. In letzterer Beziehung muss ich namentlich noch darauf hinweisen, dass die äusseren Drüsenscrofeln bei einer gewissen Höhe der Entwickelung sehr gewöhnlich entzündliche Zustände der Nachbarschaft, namentlich eine Periadenitis hervorrufen, welche zu adhäsiven und indurativen oder auch zu eiterigen Processen von grosser Wichtigkeit Veranlassung geben können. Ob dies auf dem Wege einer nachbarlichen Infection geschieht, mag dahin gestellt bleiben. Dagegen kann diese nicht zweifelhaft sein, wenn man den progressiven Gang der Erkrankung von Drüse zu Drüse, von einem Drüsenstrang zum anderen verfolgt. Hier wird offenbar durch die verbindenden Lymphgefässe ein Acre von einer Drüse zur anderen hinübergeschafft, mögen es Zellen oder Flüssigkeit sein. Die Gefahr des Fortbestehens einzelner scrofulöser Drüsen, die an sich vielleicht ganz unschädlich sind, wird durch diese progressive Infektion sehr erheblich, und es kann oft dringlich gerathen sein, einzelne solche Drüsen geradezu zu exstirpiren, um der weiteren Propagation des Uebels vorzubeugen. Dagegen ist von einer eigentlich contagiösen Verbreitung der Scrofulose von Individuum zu Individuum beim Menschen nichts bekannt. Der Ansicht, dass der Rotz eine scrofulöse Affektion (Scrofula equina) sei, habe ich schon gedacht (S. 543, 546), aber ich war auch genöthigt, ihre Richtigkeit zu bezweifeln.

Eine besondere Eigenthümlichkeit der scrofulösen Kachexie in ihren höheren Graden habe ich endlich noch zu erwähnen, nehmlich ihre grosse Neigung, amyloide Erkrankungen, besonders der Unterleibsorgane, hervorzubringen, deren Entwickelung meist mit Hydrops vergesellschaftet ist. Manche solche Erkrankungen, wie der amyloide Lebertumor, sind daher auch geradezu als scrofulöse angesprochen worden*). Aber alle diese Erkrankungen finden sich ebenso häufig bei der syphilitischen Kachexie (S. 471), und sie gehören daher mehr der Kachexie überhaupt, als der besonderen Form derselben an.

Für die Behandlung ist es gewiss sehr wichtig, diesen secundären Zuständen der scrofulösen Kachexie eine besondere Beachtung zu schenken, und namentlich die Nothwendigkeit einer so-

*) Budd. Die Krankheiten der Leber. Aus dem Engl. von Henoch. Berlin. 1846. S. 271.

Digitized by Google

genannten Allgemeinbehandlung durch sie zu rechtfertigen. Nur sollte man auch für diesen Fall nicht übersehen, dass die Beseitigung der Localaffektionen, falls sie überhaupt noch zu erwarten ist, auch für die Heilung der Kachexie entscheidend ist. Für die Scrofulose im Allgemeinen ist gewiss nichts wichtiger, als die frühzeitige Localbehandlung, nicht blos der erkrankten Drüsen, wo dieselben zugänglich sind, sondern vor Allem die der Haut- und Schleimhautflächen, von denen aus die Drüsen ihre Reize empfangen. Die Halsscrofeln heilen am besten, wenn die Hals-, Mund-, Rachen-, Ohr-Affektionen beseitigt werden, welche das Primärleiden darstellen; Bauchscrofeln werden am besten vermieden, wenn der Digestionstractus in Ordnung gehalten wird. Die scrofulöse Phthise in allen ihren Formen lässt sich abwenden, wenn den Respirations-Katarrhen zur rechten Zeit die nöthige Aufmerksamkeit geschenkt wird. So hängt eine richtige Therapie auf das Engste mit einer richtigen pathogenetischen Anschauung zusammen.

Aber gewiss unterschätze ich auch für diese frühen Formen der Scrofulose den Werth allgemeiner Behandlungsweisen keineswegs. Eine gute Hautkultur, Regulirung der Nahrung, der Beschäftigung, der Luft, Förderung der Sekretionen sind erfahrungsgemäss von hohem Werthe, und wenn man einmal die scrofulöse Prädisposition, die ursprüngliche oder erworbene Schwäche der Organe zugesteht, so wird man gewiss nicht umhin können, durch Hygieine und Arzneibehandlung ihre Beseitigung oder Milderung anzustreben. Nur sollte man darüber nicht übersehen, dass auch bei bestehender Prädisposition erst die Gelegenheitsursachen die Krankheit hervorrufen, und dass daher diese Gelegenheiten möglichst überwacht werden sollten. —

Bevor ich nun zu den tuberculösen Formen übergehe, will ich noch bemerken, dass neben dieser im engeren Sinne scrofulösen Art von Lymphdrüsengeschwülsten noch eine Reihe einfacherer Anschwellungen vorkommt, welche sich einmal dadurch auszeichnen, dass sie gewöhnlich nur auf einzelne Drüsen oder auf ganz kleine Localitäten beschränkt sind, andermal dadurch, dass sie nicht jene Disposition zu käsigen Metamorphosen zeigen, welche die scrofulöse Form charakterisirt, dass sie vielmehr eine gewisse Dauerhaftigkeit, ja zuweilen einen progressiven Charakter besitzen. Sie müssen also davon abgetrennt werden. Hier hinein

Digitized by Google

gehört eine sehr häufige Form von Veränderungen, welche wir an den Follikeln der Zungenwurzel und namentlich den Tonsillen*) finden, denn diese sind ja Aggregate von Lymphfollikeln, welche um Krypten oder Einstülpungen der Schleimhaut herumliegen.

Die gewöhnliche Angina s. Cynanche**) tonsillaris, Mandelbräune, entspricht den einfachen Lymphdrüsenanschwellungen, wie wir sie am häufigsten bei frischen entzündlichen Pro-

*) Hodgkin l. c. p. 236. Lebert. Abhandlungen S. 174.

**) J. P. Frank. De curandis homin. morbis. Manh. 1792. Lib. II. p. 102. Der Name Kynanche (*κυνάγχη*) findet sich schon bei Hippocrates an zahlreichen Stellen als Bezeichnung für ein entzündliches, mit Respirationsbeschwerden verbundenes Leiden des Rachens und der Luftröhre (Coacae praenot. Ed. Kühn. T. I. p. 290. De ratione victus. ibid. T. II. p. 69. De morbis. Lib. II. ibid. p. 219, 236). Unterschieden wird davon eine leichtere Form unter dem Namen der Parakynanche (De morbis. Lib. III. Ed. Kühn. T. II. p. 300). Keineswegs ist damit aber die eigentliche Tonsillar-Angina gemeint, denn für diese findet sich vielmehr der Ausdruck *ἀντιάς* oder *ἀντιάδες* (De morbis. Lib. II. Ed. Kühn. T. II. p. 220, 241: Si antiades orinntur, sub maxillis ex utraque parte tumor fit, qui ad contactum foris durus est.), welcher freilich von Späteren auch für die Tonsillen selbst gebraucht wird. Ebenso verhält es sich mit der Bezeichnung Paristhmia, welche bald für die Entzündung der Tonsillen, bald für das Organ selbst gewählt wird, wobei zu bemerken ist, dass man jederseits eine obere (antias) und eine untere (paristhmion) Tonsille unterschied (Galen. Introductio cap. 11. De tumoribus praeter naturam cap. 17. De sympt. caus. Lib. VI. cap. 4.). Sehr charakteristisch sagt Paulus von Aegina Lib. VI. cap. 30.: Quemadmodum glandulae induratae strumae (*χοιράδες*) appellantur, sic etiam tonsillae (*τὰ παρίσθμια*) inflammatae aut supra modum auctae et veluti desiccatae, cibi potusque et spiritus iter impedientes, e regione utrinque sibi invicem oppositae (*ἐξ ἐναντίας ἀλλήλων τεταγμένα*), antiades vocantur (cf. Lib. III. cap. 26.). Bei dem Salernitaner Rogerius (de Renzi l. c. T. II. p. 466) erscheinen noch zwei neue Namen: Branchus und Folium, welche ungefähr dasselbe wie Antias und Paristhmion zu bezeichnen scheinen. (Bei Galenus und Paulus bedeutet Branchos den mit Heiserkeit verbundenen Larynxkatarrh.)

Was den Ausdruck Kynanche betrifft, so ist derselbe vom Hunde hergenommen. Caelius Aurelianus (Acut. morb. Lib. III. cap. 1., vgl. die pseudogalenische Stelle bei Gruner, Morborum antiquitates p. 248. not. *k*) stellt daneben noch die Lykanche und Hyanche, und erklärt die beiden ersten Worte so, dass Hunde und Wölfe häufig an Angina litten und die Anginösen Laute hervorbrächten, wie diese Thiere; Hyanche aber bezeichne die äussere Anschwellung des Halses, wie sie bei Schweinen häufig vorkomme. Letzteres mag sich zum Theil auf die Scrofeln (S. 558) beziehen, jedoch erklärt auch Plinius (Hist. nat. Lib. VIII. cap. 77.) ausdrücklich, dass die Schweine besonders an Anginen und Strumen litten. Aretaeus (De causis et signis acut. morb. Lib. I. cap. 7.) lässt es dahin gestellt, ob Kynanche gewählt sei, weil es eine habituelle Krankheit der Hunde sei oder weil diese Thiere auch im gesunden Zustande die Zunge heraushängen zu lassen pflegen. Letztere Erklärung ist aber wohl die wahrscheinlichere, wenn man die Stellen bei Hippocrates über die Kynanche prüft, wo besonders auf den Speichelausfluss aus dem Munde ein grosses Gewicht gelegt ist. Anche bezieht sich darauf, dass in den schweren Fällen der Gesichts-

Digitized by Google

cessen finden. Diese einfache Form, welche man auch als katarrhalische bezeichnen kann, entsteht bekanntlich zuweilen äusserst acut und besteht dann aus einer theils ödematösen, theils hyperplastischen Schwellung, welche verhältnissmässig eben so schnell wieder zurückgebildet werden kann. Häufig nimmt sie einen entzündlichen Verlauf und geht später in Abscessbildung oder Induration über. Mässige, mehr hyperplastische Anschwellungen von etwas längerer Dauer sind bei verschiedenen,

---

ausdruck wie bei Strangulirten (*ὡς ἀπαγχομένοισι*. Hipp. De morbis. Lib. II. Ed. Kühn. T. II. p. 309) ist.

Im späteren Alterthum kam nun aber zu der Kynanche und Parakynanche noch die Synanche und Parasynanche als schwerere und leichtere Formen einer ähnlichen Krankheit. Allein die Angaben über die Bedeutung aller dieser Namen schwanken. Caelius Aurelianus giebt eine von Valens dem Physiker aufgestellte Eintheilung, wonach Cynanche die doppelseitige, Paracynanche die einseitige Geschwulst der inneren, Hyanche die der äusseren, Synanche die doppelseitige und Parasynanche die einseitige Geschwulst der inneren und äusseren Theile gleichzeitig bedeuten sollte. Alexander von Tralles (Lib. IV. cap. 1.) dagegen versetzt die Cynanche in den Larynx, die Paracynanche ausserhalb desselben, die Synanche in und die Parasynanche ausserhalb des Pharynx, womit Galenus (In Aphor. Hipp. Comm. IV. text. 34. De locis aff. Lib. IV. cap. 3. In Hipp. de victus ratione Comm. IV. text. 30.) und Johannes Actuarius (Lib. II. de diag. affect. cap. 19.) übereinstimmen. Diese Auffassung ist denn auch bis zu der neueren Zeit hin maassgebend geblieben (G. W. Wedel. Pathologia med. dogmat. Jen. 1692. p. 688. Barbette. Opera chir. anat. Lugd. Bat. 1672. p. 149. Fr. Hoffmann l. c. Hal. 1734. T. IV. p. 390. J. P. Frank l. c. p. 101). Gerade entgegengesetzt definiren aber Celsus (Lib. IV. cap. 4. art. 1.) und Aretaeus, indem sie die mit nachweisbarer Geschwulst verbundene Angina Cynanche, dagegen eine ohne nachweisbare Geschwulst bestehende Synanche nennen.

Zum Theil erklären sich diese Schwierigkeiten daraus, dass schon Hippocrates nicht bloss die Kynanche und Parakynanche, sondern innerhalb der Kynanche noch drei verschiedene Arten unterschied (De morbis Lib. II. Ed. Kühn. T. II. p. 236—240). Die Araber brachten diese Unsicherheit in das Mittelalter herüber, und hier erscheint, zuerst bei den Salernitanern, der offenbar aus Synanche und Kynanche corrumpirte Name Squinantia. Schon Rogerius (de Renzi, T. II. p. 465) unterscheidet davon drei Unterabtheilungen, welche die abenteuerlichen Namen Squinantia, Scinantia und Quinantia führen, und Rolandus (Ebendas. p. 588) citirt dazu den schönen Gedächtnissvers: Qui (nantia) latet, Squi patet, Si manet intus et extra. Diese Eintheilung ist allerdings nicht sehr lange in der Literatur geblieben; der Name Squinantia findet sich aber noch bei Petrus von der Stylle (Handbuch der Chirurgiae. Coppenhagen. 1651. S. 331) als Synonymon von Angina vor, und in der italienischen Vulgärsprache besteht noch heutigen Tages Squinanzia und Schienanzia, in der englischen Quinsy als Bezeichnung der Bräune. Jedenfalls kann es nicht zweifelhaft sein, dass bei neueren Schriftstellern Cynanche vielfach nur die Tonsillaraffektion bedeutet, während im Alterthum gerade diese ausgeschlossen war, und der Name in ebenso allgemeinem Sinne gebraucht wurde, wie Angina und Bräune, welcher letztere wahrscheinlich die Entzündung (Bräune von brennen, burn) bedeutet und noch heutigen Tages bei uns sowohl für Larynx-, als für Pharynx-Affektionen, namentlich für Croup und Diphtheritis in Anwendung ist.

Digitized by Google

lymphatischen Processen, zumal infectiösen, sehr gewöhnlich. Die Leukämie, der Typhus, die Scrofulose sind überaus häufig damit verbunden. Als besonders eigenthümlich erwähne ich das Vorkommen einer Hyperplasie der Mandeln und der Zungenbalgdrüsen bei der Lyssa (Hydrophobia, Hundswuth), welches vielleicht einem Theil der Angaben über das Vorkommen eigenthümlicher Bläschen entspricht*). Die Follicularschwellung ist ein sehr gewöhnliches Phänomen bei der Lyssa**), und sie erstreckt sich auch auf die Pharynxfollikel und die Lymphdrüsen der Kiefergegend; ja, ich habe auch an der inneren Seite des Kehldeckels ähnliche Anschwellungen gefunden. Entsprechend dem mehr chronischen Verlauf des Uebels sind diese Anschwellungen ziemlich derb, und der Reichthum an Lymphkörperchen in der Substanz der Drüsen ein sehr grosser. Auch bei Hunden kommt Aehnliches vor***), jedoch ist es zweifelhaft, ob der Name der Kynanche darauf Bezug hat. Wenigstens spricht Aristoteles †) neben einander von Lyssa und Kynanche als besonderen Krankheiten.

Fig. 188

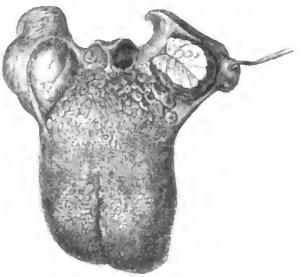

Aber auch die einfache katarrhalische Schwellung geht häufig in eine chronische über, die zuweilen so stark wird, dass die Tonsillen sich als kugelig hervorragende, ja manchmal gestielte Geschwülste über die Oberfläche herausschieben und dadurch eine

---

Fig. 188. Hyperplastische Schwellung der Tonsillen und Zungenbalgdrüsen bei Lyssa. Man sieht die Zungenwurzel mit flachrundlichen Anschwellungen bedeckt, in deren Mitte je eine erweiterte Oeffnung einer Tasche (Krypte, Follikel) liegt. Eine ungewöhnlich gelegene Follicular geschwulst findet sich an der oberen Fläche der rechten Epiglottishälfte. Beide Tonsillen stark vergrössert: die rechte unversehrt, bildet eine glatte, rundliche Hervorwölbung; die linke durchgeschnitten, zeigt die hyperplastischen Lappen des Organs. Natürliche Grösse. Präparat No. 157 vom Jahre 1861.

*) Marochetti. Theoretisch-praktische Abhandlung über die Wasserscheu. Wien. 1843.

**) Virchow. Handbuch der spec. Path. u. Therapie. Bd. II. S. 377.

***) Ebendaselbst S. 352.

†) Aristoteles. Hist. animal. Lib. VIII. 22.

Digitized by Google

so grosse Verengerung des Pharynx hervorbringen, dass Erstickungsgefahr dadurch bedingt wird. Das nennt man gewöhnlich Hypertrophie der Tonsillen, weil es sich dabei um bleibende Vergrösserungen handelt, die sich spontan nicht mehr zurückbilden und gewöhnlich die operative Entfernung verlangen. Dass das derselbe Process ist, wie die Hyperplasie der Lymphdrüsen, sieht man am besten in solchen Fällen, wo neben der Vergrösserung der Tonsillen zugleich eine Anschwellung der submaxillaren Lymphdrüsen besteht. Nur äusserlich tritt eine gewisse Verschiedenheit hervor, indem an den vergrösserten Tonsillen immer kleine, sternförmige oder rundliche Vertiefungen (Fig. 189, *A*) vorkommen*); das sind die verstrichenen Orificien der Krypten, um welche herum die einzelnen Bälge der Tonsille liegen (Fig. 189, *B*). Diese Orificien, die sonst rund oder oval sind, werden bei der starken Anschwellung verzogen und bilden dann allerlei sonderbare Zeichnungen, die an der Oberfläche wie etwas ganz Neues sich darstellen. Nicht selten sind sie mit reichlichen, frischen oder zerfallenen Massen von retinirtem Epithel gefüllt, welches sich auch in der Tiefe der Krypten oder Taschen vorfindet. Die eigentliche Schwellung beruht aber in der stärkeren Entwickelung der um die Taschen herumgelegenen Lymphfollikel, so dass auf einem Durchschnitt (Fig. 189, *B*) jede Tasche von einer dicken, markig aussehenden Schicht umgeben ist, in der oft die Follikelgrenzen gänzlich verstrichen sind. Diese eigentliche Hyperplasie der Tonsillen**) ist also gleichfalls eine zellige lymphatische Anschwellung, wie jede bedeutende und chronische Anschwellung der Mandeln überhaupt. Freilich giebt es chro-

Fig. 189.

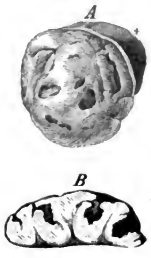

Fig. 189. Hyperplasie der Tonsille, durch Exstirpation entfernt. Natürliche Grösse. *A*. Das ausgeschnittene Stück von der Rachenseite aus gesehen, bei + die Schnittfläche. An der freien Oberfläche sieht man die Oeffnungen der Tonsillartaschen. *B*. Senkrechter Durchschnitt, um die Taschen selbst deutlicher zu zeigen; um sie herum das gewucherte Parenchym. Präparat No. 141 vom Jahre 1860.

*) Billroth. Beiträge zur pathologischen Histologie. S. 162. Taf. V. Fig. 4. *A*, *B*. Fig. 5.

**) Präparat No. 90 vom Jahre 1860, No. 12 vom Jahre 1864.

Digitized by Google

nische Mandelentzündungen, an denen das interfolliculäre Bindegewebe einen gewissen Antheil nimmt, wo Indurationen entstehen, Verknöcherungen*) sich bilden u. s. w. Diese pflegen aber keine geschwulstartigen Massen zu erzeugen, sondern eher den Eindruck einer Atrophie zu machen. Dabei findet man die Krypten zuweilen so erweitert, dass sie weit offene Taschen darstellen**) und dass sich in ihnen allerlei fremde und secernirte Stoffe aufhäufen. —

Ganz ähnliche Formen, wie diese, finden sich noch anderswo. Ich wähle zur Vergleichung einen Fall, der scheinbar etwas ganz Anderes darstellt, nehmlich die polypöse Hyperplasie der Solitärdrüsen des Darms***), wo jedesmal ein vergrösserter Follikel in einem kleinen Polypen, wie in einer vergrösserten Schleimhautzotte, enthalten ist. Sie entstehen bei chronischen Follicularkatarrhen, wo die geschwollenen Solitärfollikel zuerst als einfach prominente Körner der Schleimhaut erscheinen (Psorenterie der Franzosen), dann sich mehr und mehr über die Fläche hervorschieben, und zuletzt gestielt in den Darm hineinhängen. Es ist dies ein höherer Grad dessen, was bei der anginösen Schwellung der Tonsille vorkommt. An den Zungenbalgdrüsen findet sich zuweilen genau dieselbe polypöse Vorstülpung. —

In diese Kategorie gehört weiterhin eine Reihe von Anschwellungen der Thymus†), z. B. diejenige Form, welche Veranlassung gegeben hat zur Aufstellung des sogenannten Asthma thymicum, jener Krankheit der Kinder, wo durch den Druck der Thymus die Trachea oder die Bronchien, die Gefässe oder Nerven comprimirt werden sollen. Man hat dieses Asthma in der neueren Zeit vielfach bezweifelt und es ganz aus der Klasse der Krankheiten herausgestrichen††). Ich halte es mit Hasse†††) für möglich; doch ist es schwer, die Frage sicher zu entscheiden,

*) Präparat No. 1268.
**) Präparat No. 90 vom Jahre 1860.
***) Präparat No. 277 *b* vom Jahre 1857, stammt von einem Kranken, der an chronischer Diarrhoe zu Grunde ging.
†) A. Friedleben. Die Physiologie der Thymusdrüse in Gesundheit u. Krankheit. Frankf. a. M. 1858. S. 185.
††) Friedleben a. a. O. S. 246. Friedreich in meinem Handbuche der Spec. Path. u. Therapie. Bd. V. S. 528.
†††) K. E. Hasse. Anatomische Beschreibung der Krankheiten der Circulations- u. Respirationsorgane. Leipz. 1841. S. 519.

Digitized by Google

da in der Regel andere krankhafte Zustände gleichzeitig vorhanden sind, welche die Gefahr der Krankheit hinreichend erklären, z. B. krampfhafte Katarrhe. Trotzdem ist gewiss eine beträchtliche Hyperplasie nicht ohne Einfluss auf die Respiration und Circulation, aber auch ich habe nur wenige Fälle gesehen, wo in der That die Hyperplasie beträchtlich war. Indess habe ich sie doch gesehen. Ich besitze in der Sammlung ein Präparat*), wo das Kind durch Asthma zu Grunde gegangen ist, und wo die Thymus so bedeutend vergrössert war, dass ich nicht einsehe, wie man die Möglichkeit leugnen sollte, dass durch ihren Druck die Dyspnoe entstanden sei. Die Drüse wog $6\frac{1}{2}$ Drachme, war $3\frac{5}{8}$″ hoch, $\frac{3}{8}$″ dick, $2\frac{1}{2}$″ in der grössten, $1\frac{1}{4}$″ in der durchschnittlichen Breite. — Bei Erwachsenen kann eine Hyperplasie der Thymusdrüse natürlich nur entstehen, wenn die Drüse persistirt, wenn also schon an sich ein krankhaftes Verhältniss besteht. Ein solches habe ich von der Leukämie (S. 566) erwähnt, jedoch kommt es auch ohne dieselbe vor**). —

Die sogenannten Milztumoren schliessen sich hier an. Bekanntlich versteht man unter diesem Namen gewöhnlich nicht Tumoren in der Milz, sondern Anschwellungen (Intumescenzen) des ganzen Organs (Bd. I., S. 2). So verschiedenartig diese auch sein können, so ist doch die grosse Mehrzahl von ihnen, wie die leukämischen und die typhösen, hyperplastischer Natur (S. 567, 581), und zwar in der Art, dass es hauptsächlich die zelligen Elemente sind, welche sich vermehren. Nur bei längerer Dauer, in den sogenannten chronischen Tumoren, den harten Formen oder, wie man früher sagte, in dem Scirrhus lienis***), findet man gemeiniglich auch indurative Vermehrung des Bindegewebes, nicht blos der Trabekeln, sondern auch des eigentlich interstitiellen†); auch bilden sich zugleich häufig einzelne splenitische Heerde und hämorrhagische Infarkte. Als ein Muster für diese chronischen Formen können die sogenannten Fieberkuchen nach Intermittens dienen. Aber fast alle infectiösen Krankheiten, nament-

*) Präparat No. 222*a* vom Jahre 1859. In einem neueren Falle (Präp. No. 43 vom Jahre 1865) maass die Thymus 6 Cent. in der grösstten Breite, 7,5 in der grösten, 6,5 in der durchschnittlichen Höhe, 1,5 in der Dicke.

**) v. Wittich. Mein Archiv. Bd. VIII. S. 447.

***) J. F. Renger. Disp. med. inaug. de scirrho lienis. Altdorfi. 1676.

†) Billroth. Mein Archiv. Bd. XXIII. S. 476. Taf. V. Fig. 8—11.

Digitized by Google

lich die Ichorrhämie, das Puerperalfieber, die acuten Exantheme, Croup und Diphtheritis, bringen hyperplastische, jedoch zunächst weiche Schwellungen; ja selbst schwere tuberculöse Erkrankungen combiniren sich damit, so dass nicht einmal der acute Tumor als ein pathognomonisches Zubehör des Typhus betrachtet werden kann. Neben diesen Infections-Tumoren giebt es aber auch andere, welche sich zuweilen zu so colossaler Grösse ausbilden, wie es nur immer die leukämische Milz vermag, ohne dass doch Leukämie eintritt*) und ohne dass überhaupt ein bestimmtes ursächliches Verhältniss ermittelt werden kann**). Diese Art macht den Eindruck idiopathischer Erkrankung, jedoch steht wohl zu erwarten, dass es gelingen wird, auch hier mit der Zeit genügende ätiologische Anhaltspunkte zu gewinnen.

Die Hyperplasie geschieht in der Mehrzahl der Fälle an der Pulpe. Freilich sind auch die Follikel (Malpighischen Bläschen, weissen Körper) nicht unbetheiligt; ja es giebt einzelne Fälle, wo man sie bis zu erbsengrossen Knoten von erheblicher Dichtigkeit und oft röthlichem Aussehen vergrössert findet. Aber dies ist sehr selten der Fall; häufig sind sie gerade bei allgemeiner Intumescenz so klein, dass man sie kaum wahrnimmt, und man begreift, dass noch in neuerer Zeit darüber discutirt worden ist, ob sie überhaupt beim Menschen vorkommen***), und ob sie nicht jedesmal pathologische Bildungen seien, wo sie vorkommen†). Für die Gesammtanschwellung des Organs tragen die Follikel jedoch in der Regel wenig bei; diese beruht hauptsächlich auf einer Vermehrung der Pulpazellen, welche mit einer Erweiterung der Gefässe verbunden sein kann. Die dadurch hervorgebrachte Vergrösserung kann überaus beträchtlich sein; Milzen von 4 bis 6, ja von 10 bis 20 Pfund kommen unter solchen Verhältnissen zu Stande.

Mit der Vergrösserung ist öfters eine wesentliche Lageveränderung verbunden. Ich meine nicht diejenige Vorschiebung der Milz unter dem Rippenrande gegen die Mittellinie des Bauches

*) Jedoch können gewisse Erscheinungen der Leukämie (Blässe, Hämorrhagie u. s. w.) vorhanden sein. Vgl. Woillez. Union méd. 1856. No. 145.

**) Virchow. Archiv. Bd. V. S. 87. Billroth. Ebendas. Bd. XXIII. S. 477. Cohnheim. Ebend. Bd. XXXIII. S. 451.

***) Rudolphi. Physiologie. Bd. II. Abth. 2. S. 175. J. Müller. Handb. der Physiologie. Bd. I. S. 552.

†) Gluge. Häser's Archiv. 1842. Bd. II. S. 87.

Digitized by Google

und gegen das Darmbein, welche durch den Mangel an Raum im linken Hypochondrium bedingt ist, sondern vielmehr eine gänzliche Dislocation des Organs, wodurch es in die Unterbauch- oder Beckengegend herabsinkt. Dies ist die bewegliche oder, wie man etwas poetisch gesagt hat, die wandernde Milz*), welche für die Geschwulst-Diagnostik von grosser Bedeutung ist. Mir selbst ist der Fall vorgekommen, dass ich wegen einer solchen Geschwulst consultirt wurde, die bis dahin von allen zu Rathe gezogenen Aerzten für eine ovariale gehalten worden war; es ergab sich, dass es sich um Leukämie handelte. Die Mehrzahl der bekannten Fälle betrafen aber keine leukämischen, sondern idiopathische Fälle.

Eine ganz besondere Kategorie bilden die amyloiden Tumoren**), bei welchen, zunächst ausgehend von den arteriellen Gefässen, nach und nach eine Umwandlung der Gewebselemente in Amyloidsubstanz stattfindet. Diese Umwandlung erfolgt zuweilen wesentlich an den Follikeln: dann entsteht die von mir sogenannte Sagomilz, welche jedoch in der Regel eine nur mässige Vergrösserung darstellt. Die eigentlichen Amyloidtumoren entstehen durch die Veränderung der vorher hyperplastischen Pulpa; es sind jene Formen, die man früher als Wachs- oder Speckmilzen zu bezeichnen pflegte. Immer gehört diese Erkrankung der Kachexie an; sie fällt meist mit analogen Erkrankungen der Nieren, der Leber und des Darms zusammen. Am häufigsten findet sie sich in der syphilitischen, scrofulösen und tuberkulösen Kachexie.

Zuweilen kommen auch partielle Hyperplasien der Pulpe vor, welche sich aus der dunkelrothen Masse als etwas hellere, mehr graurothe oder gar röthlichgraue, wenig scharf umgrenzte Höcker oder Knoten hervorheben. Gelegentlich scheinen sie scrofulösen Ursprungs zu sein, doch finden sie sich auch in Fällen, wo kein Verdacht auf Scrofulose besteht. Es sind wahre, hyperplastische Lymphome, welche frisch, wie die Gesammt-

*) Vgl. die sehr vollständige Literatur bei Küchenmeister. Die wandernde Milz, ihre Diagnose u. Behandlung durch Torsion u. Exstirpation. Leipz. 1865.

**) Virchow. Gaz. hebdom. 1853. No. 11. p. 161. Archiv. 1854. Bd. VI. S. 268, 423. H. Meckel. Charité-Annalen. 1854. Jahrg. IV. Heft 2. S. 285. Wilks. Guy's Hosp. Rep. 1856. Ser. III. Vol. II. p. 124. Billroth. Mein Archiv. 1862. Bd. XXIII. S. 481.

Digitized by Google

tumoren der Milz, eine überwiegend zellige Zusammensetzung haben*). Solche partielle Hyperplasien kommen bei Thieren in noch viel auffälligerer Weise vor. Bei Hunden**) habe ich bis über kirschengrosse Knoten gesehen, welche sich durch ihr markigweisses Aussehen von dem rothen Milzparenchym scharf absetzten, welche jedoch mikroskopisch ganz aus feinen Kernzellen lymphoider Natur bestanden. Dem Aussehen nach hätte man sie für Markkrebs halten können. —

Endlich gehört hierher noch die einfache Hyperplasie der Lymphdrüsen. Gewöhnlich handelt es sich dabei um die isolirte Erkrankung einzelner Drüsen oder Drüsengruppen, wie sie am häufigsten in der Submaxillar-, Jugular- und Cervicalgegend vorkommt. Gelegentlich finden sie sich auch in der Achselhöhle. Besonders bemerkenswerth sind die Hyperplasien der Glandulae lymphaticae parotideae***), welche bei ihrer Nähe an der Parotis so leicht mit Geschwülsten der Parotis selbst verwechselt werden können. An allen diesen Orten entstehen zuweilen beträchtliche, bis um das Vier- und Zehnfache, ja bis zu Gänseeigrösse anwachsende Anschwellungen. Obwohl ursprünglich in ihnen nichts, als eine Vermehrung der eigentlichen Lymphzellen geschieht, wobei diese eine etwas beträchtlichere Grösse annehmen können, so erfolgt doch zuweilen schon frühzeitig eine starke Zellenwucherung in den Septis und dem Reticulum†), so

---

*) Friedreich (Mein Archiv. Bd. XXXIII. S. 48, 553. Taf. I. Fig. 10.) hat neuerlichst einen Fall beschrieben, wo ähnliche Bildungen in solcher Zahl vorhanden waren, dass das Organ dadurch ganz höckerig geworden war, wie man es bei knotigen Geschwülsten sieht Zugleich war der Fall auffällig durch eine eigenthümliche knotige Hyperplasie der Leber. Die einzelnen, schon von aussen bequem durchfühlbaren Knoten der Milz traten auf der Schnittfläche als hell grauröthliche, wenig scharf abgegrenzte Erhebungen von sehr verschiedener Grösse hervor: die kleinsten ganz miliar, die grösseren als Conglomerate vieler kleiner. Ihre Zusammensetzung war zum Theil kleinzellig, jedoch fanden sich auch stellenweis ungewöhnlich grosse und derbe Kernzellen vor. An gehärteten Objecten zeigte sich meist eine reichliche, ja sogar prävalirende, ganz dichte Bindegewebsmasse, innerhalb deren fast nur netz- und spindelförmige Elemente zu sehen waren. Der Fall (Präp. unserer Sammlung No. 35*b* vom Jahre 1865) steht daher der multiplen Splenitis näher.

**) Präparat No. 36 vom Jahre 1865.

***) Lebert. Physiologie pathol. T. II. p. 158. Pl. XV. Fig. 3—4. Abhandlungen S. 160.

†) Billroth. Beiträge zur path. Histologie. S. 108. Taf. IV. Fig. 9. Mein Archiv. Bd. XXI. S. 440.

Digitized by Google

dass die ganze Masse eine mehr homogene Beschaffenheit annimmt. Auf dem Durchschnitt sieht man dann ein ziemlich gleichmässiges, mässig derbes, wenig feuchtes, grauweisses oder röthlichweisses, manchmal fast markiges Gewebe, das an der Luft schnell nachdunkelt und ein eigenthümlich gelbliches oder bräunliches Aussehen annimmt. Erreicht der Reizungszustand eine grössere Höhe, so tritt neben der Zellenvermehrung Verdickung der Septa und des reticulären Bindegewebes ein, so dass sehr harte Geschwülste entstehen, die man leicht mit ursprünglich fibrösen (indurativen) zusammenwerfen kann. Die harten Lymphome unterscheiden sich von diesen durch ihre beträchtlichere Grösse und durch die Ausdehnung ihrer Veränderung. Sie haben ein fast ganz homogenes, leicht fleischiges Aussehen, eine sehr zähe Consistenz, und bei der mikroskopischen Untersuchung findet man an manchen Stellen nichts als dichtes Bindegewebe mit prächtigen Netzzellen, während an anderen Orten, diesen Netzzellen entsprechend, Züge von lymphoiden Zellen in einer äusserst harten Grundsubstanz gelagert sind*). Anderemal haben sie auf dem Durchschnitt ein körniges, drusiges Aussehen, indem rundliche oder längliche Körper in grösserer Zahl durch das Gewebe zerstreut sind**). Das Mikroskop zeigt an diesen Stellen grössere, platte Kernzellen von epithelialem Aussehen, zuweilen vielkernige Riesenzellen***), eine Bildung, welche an die Epithelialnester der Thymusdrüse erinnert.

Die Aetiologie dieser Lymphome ist zweifelhaft, jedoch lässt sich nicht verkennen, dass sie irritativer Natur sind. Es ist daher wohl anzunehmen, dass sie, wie die scrofulösen, durch reizende Lymphe hervorgerufen werden. Auch kommen in grösseren Knoten dieser Art einzelne käsige Stellen vor, so dass etwas Gemischtes entsteht, was sie mehr der Scrofulose anreiht.

Finden sich mehrere solche hyperplastische Lymphome neben einander oder kommen gar an mehreren Theilen des Körpers derartige Bildungen vor, so wird die Analogie mit scrofulösen Formen noch grösser. Sie unterscheiden sich hauptsächlich durch ihre geringe Neigung zur Nekrobiose, durch den Mangel oder die

*) Präparat No. 6 vom Jahre 1858, am Kieferwinkel exstirpirt.
**) Präparat No. 938 vom Jahre 1851, an der Parotisgegend exstirpirt.
***) Virchow. Archiv. Bd. XIV. S. 48. Fig. *d, e.*

Digitized by Google

schwache Ausbildung käsiger Substanz, durch ihre lange Persistenz und ihr fortschreitendes Wachsthum. Aber trotzdem stehen sie den scrofulösen Formen verhältnissmässig nahe. Von syphilitischen indolenten Bubonen (S. 417), mit denen sie manche Analogie haben, unterscheiden sie sich sowohl durch ihre Grösse, als durch ihr beschränktes Vorkommen. Dagegen kommen Fälle vor, wo sie der leukämischen Reihe sehr nahe stehen, wo auch Milztumoren gleichzeitig vorhanden sind, wo nur die besondere Blutveränderung fehlt. Diese Formen machen allmähliche Uebergänge zu den Lymph-Sarkomen.

Hodgkin *) hat zuerst eine Reihe solcher Fälle zusammengestellt, wo gleichzeitig zahlreiche Lymphdrüsen und die Milz erkrankt waren; leider ist seine Zusammenstellung wenig kritisch, denn es finden sich darunter tuberkulöse, krebsige und möglicherweise syphilitische Fälle, und der Rest ist wenig genau beschrieben. Wilks **) hat später eine Reihe ähnlicher Fälle vereinigt und der Krankheit den Namen Anaemia lymphatica gegeben, weil dieselbe regelmässig durch Anämie (und Hydrops) zum Tode führe. Speckige (amyloide) Degeneration und Tuberkulose sei öfters damit vergesellschaftet; die Drüsen selbst, sowohl äussere (Hals, Leisten u. s. w.), als innere (Bauch und Brust) beständen hauptsächlich aus Faserkerngewebe (fibro-nucleated tissue). Aehnlich seien gewisse knotige Ablagerungen in der Milz. Auch aus dieser Beschreibung ist es schwer, eine genaue Einsicht in das Wesen des Processes zu gewinnen. Während Einiges davon wohl unzweifelhaft der Scrofulose und Tuberkulose angehört, entspricht Anderes dem, was ich später bei den Drüsensarkomen anzuführen habe. Auf alle Fälle aber war die Form von Anämie, um welche es sich hier handelt, längst bekannt; es ist dieselbe, welche die scrofulöse Kachexie (S. 604, 606) begleitet, und sie hat genau dieselben Quellen.

Allerdings hat Wilks nicht Unrecht, wenn er diese Zustände in eine gewisse Beziehung zu der Amyloid-Krankheit bringt, denn in der That geht diese mit Anämie Hand in Hand. Auch das

*) Hodgkin. Med. chir. Transact. 1832. Vol. XVII. p. 68.
**) Sam. Wilks. Guy's Hosp. Rep. 1856. Ser. III. Vol. II. p. 114, 128. 1859. Vol. V. p. 115. Transact. of the Path. Soc. London. 1859. Vol. X. p. 259.

Digitized by Google

war nichts Neues; neu war nur der Name, der insofern etwas Falsches aussagt, als er die Anämie unmittelbar an das Drüsenleiden knüpft, während bei Amyloid doch in der Regel so viele andere Organe mitleiden. Die amyloiden Lymphdrüsen*) bilden in der Regel nur mässige Anschwellungen, so dass sie nur selten unter dem Bilde wirklicher Tumoren auftreten. Es sind Erkrankungen, welche von den kleinen Arterien beginnen, sich später auf das Gewebe ausdehnen, und die befallenen Theile in blasse, durchscheinende, wachs- oder sagoartige Massen von ziemlich homogenem Aussehen verwandeln. Es sind secundäre Veränderungen, die am häufigsten auf Knochenaffectionen, namentlich scrofulöse Osteomyelitis, folgen und mit allgemeiner Amyloiderkrankung zusammenzufallen pflegen. Unter den äusseren Drüsen sind die des Halses der Erkrankung am häufigsten ausgesetzt. —

Wenden wir uns nun zu dem Gebiet der eigentlichen Tuberculose, so bedauere ich, hier nicht so tief in die Geschichte dieser so verwickelten Lehre eingehen zu können, als es für eine vollständige Besprechung derselben nothwendig wäre. Der grössere Theil der Tuberkel stellt sich kaum noch als Geschwülste dar, und auch sonst wird für die chirurgische Betrachtung relativ so selten Gelegenheit gegeben, sich mit Tuberkeln zu beschäftigen, dass viele von den neueren Geschwulstlehrern die Tuberkeln gar nicht einmal abhandeln. Indessen giebt es einige Localitäten, wie Hoden und Knochen, wo die Tuberkeln nicht selten unmittelbares Motiv für das chirurgische Handeln werden, andere, wie das Gehirn, wo sie in so grossen Knoten auftreten, dass man schon aus praktischen Gründen sich ihrer Betrachtung bei den Geschwülsten nicht entziehen kann. Für das theoretische Verständniss der Geschwülste aber ist gerade die Kenntniss der Tuberkelbildung von der höchsten Wichtigkeit.

In dem ganzen Gebiete der Medicin giebt es kaum irgend einen Gegenstand, wo die Ungenauigkeit der Terminologie bis auf den heutigen Tag mehr Verwirrung gestiftet hätte, als diesen. Die hippokratischen Phymata (Gewächse) waren offenbar keine

*) Virchow. Würzb. Verhandl. Bd. VII. Fig. 222. Taf. III. Guyon et Robin. Gaz. méd. de Paris. 1856. p. 217. Billroth. Pathol. Histologie. S. 183. Taf. IV. Fig. 5—7. Lambl. Aus dem Franz-Josef-Kinderspital. Prag. 1860. S. 257. Taf. XX. Fig. *E—F*.

Digitized by Google

kleinen, sondern vielmehr grosse Knoten, mehr Tubera, als Tuberkula, und wenn man ihnen einen bestimmteren, wenigstens im Allgemeinen zutreffenden Sinn unterlegen will, so wird man, wie ich schon ausführte (S. 561), mehr bei gewissen Eiterheerden, namentlich kalten Abscessen (S. 599) stehen bleiben müssen. Aber man wird nicht sehr fehl gehen, wenn man annimmt, dass die Phymata gelegentlich einen ebenso weiten Sinn hatten, wie im späten Mittelalter und noch im 17. Jahrhundert die Strumen (S. 559, 562). Die kleinen Knoten (Tuberkula) kamen in Aufnahme als ein descriptiver, ganz allein die Form betreffender Ausdruck, der gerade so gut für syphilitische und krebsige, wie für bindegewebige und knöcherne Bildungen angewendet wurde, der also gar keinen doctrinären Inhalt hatte. Im modernen Sinne begann man nicht eher von Tuberkeln zu sprechen, als bis das anatomische Studium der Lungenkrankheiten in ernsthafter Weise betrieben wurde, und dies geschah erst gegen das Ende des vorigen und den Anfang des gegenwärtigen Jahrhunderts. Erst seitdem, namentlich durch Baillie*) und Bayle**), die Aufmerksamkeit bestimmt auf die kleinen Knötchen der Lunge, die sogenannten Miliartuberkel, gelenkt war, begann man in diesen Knötchen etwas Besonderes zu sehen. Das ist der Anfang der Lehre von den specifischen Tuberkeln.

Aber es war ein unglücklicher Zufall, dass sich diese Lehre sofort mit der Lehre von der Phthisis verband, und dass man nun rückwärts bis zu den ältesten Zeiten wiederum die Darstellung von der Phthisis darauf prüfte, ob sie nicht auf Tuberkel zurückgeführt sei. Kalliburcis***) legt ein besonderes Gewicht auf eine Stelle des Hippocrates †), wo von harten und kruden

---

*) Matthew Baillie. Anatomie des krankhaften Baues von einigen der wichtigsten Theile im menschlichen Körper. Aus dem Engl. von Sömmering. Berlin. 1794. S. 39. Engravings. Lond. 1799. Fasc. II. Pl. IV. Fig. 2—3.

**) G. L. Bayle. Journal de médecine, chirurgie, pharmacie etc. par Corvisart, Leroux et Boyer. An. XI. T. VI. p. 3. An. XIII. T. IX. p. 287, 427. T. X. p. 32. Recherches sur la phthisie pulmonaire. Paris. 1810. p. 26. Sehr charakteristisch bemerkt er: Cette espèce (phthisie granuleuse) est assez commune, quoiqu'il n'en soit pas fait mention dans les auteurs.

***) Kalliburcis. Ueber die Lungenschwindsucht. Inaug. Diss. München. 1855. S. 8. Vgl. auch A. Hirsch. De collect. Hippocr. auctorum anatomia. Berol. 1864. p. 24.

†) Hippocrates. De articulis. Ed. Kühn. T. III. p 189: *φυμασίαι ὡς ἐπὶ τὸ πολὺ κατὰ τὸν πνεύμονά εἰσιν οἱ τοιοῦτοι σκληρῶν φυμάτων καὶ ἀσπέπτων.*

Digitized by Google

Phymata an den Lungen von Kyphotischen die Rede ist. Gewiss ist dies sehr merkwürdig, aber man darf nicht übersehen, dass gerade an dieser Stelle nicht von Phthisis die Rede ist und dass überhaupt Kyphotische nicht zu Phthisis disponiren. Ueberdies wird Niemand behaupten können, dass es sich bei Hippocrates um eine durch Autopsie gewonnene Erfahrung handeln konnte; ja, der Ausdruck „an der Lunge“ lässt sich nur gewaltsam so deuten, als sei er gleichbedeutend mit „in der Lunge“, und man muss gewiss an kalte prävertebrale Abscesse oder höchstens an Geschwülste der hinteren Mediastinaldrüsen denken.

Anders gestaltete sich die Sache, als man anfing, Sectionen zu machen. Da fand man allerdings allerlei Dinge, die man bald Tubercula, bald Strumae, bald Scirrhositates, bald Steatomata nannte*), und so geschah es, dass man seit Sylvius zwei Formen der Phthise unterschied, eine, welche aus Pneumonie und Katarrh, und eine, welche aus Tuberkel hervorging**). Diese Tuberkeln, welche in Eiterung geriethen und so die Vomicae erzeugten, betrachtete Sylvius als eine Art von vergrösserten Drüsen und stellte sie in unmittelbare Parallele mit den strumösen oder scrofulösen Drüsen anderer Regionen.

Auf dieser Grundlage entwickelte sich zunächst die Anschauung von der Phthise weiter, und es war natürlich, dass sich die Meinung von einer näheren Beziehung der tuberkulösen Phthise zu Strumen und Scrofeln daraus hervorbildete. Dies wurde zunächst von Mead und Morton***) ausgeführt, von van Swieten, Morgagni, Cullen, Portal und Hufeland†)

---

*) Th. Bonetus. Sepulchretum. Genev. 1679. p. 401 (Lib. II. Sect. I. Obs. 34—35). Fr. Hoffmann. Medicina rationalis systematica. Hal. 1727. T. III. p. 368. Morgagni. De sedibus et causis morb. Epist. XXII. art. 14—20. A. Haller. Opuscula pathol. Laus. 1768. p. 43.

**) Franc. de le Boe Sylvius. Opera med. Traj. ad Rhenum. 1695. p. 692. Vidi non semel glandulosa in pulmonibus tubercula minora vel majora, in quibus aliquando pus varium contineri sectio manifestavit. Haec proinde tubercula sensim in pus abeuntia, et membrana sua tenui conclusa pro vomicis habenda existimo, ab illis saltem non infrequenter phthisin ortum habere deprehendi. Quin imo in hisce tuberculis, si in re ulla alia sensibus externis patente, dispositionem illam ad phthisin familiis certis haereditariam lethalemque constituere non verebor. cf. ibidem p. 221, 312.

***) Mead. Monita et praecepta med. p. 46. Morton. Phthisiologia. Lib. III. c. 1.

†) van Swieten. Aphor. in Boerh. T. IV. p. 60. Morgagni l. c. Epist. XXII. art. 19. Cullen. Practice of physic. Vol. II. p. 429. Portal. Beobachtungen über die Natur und Behandlung der Lungenschwindsucht.

Digitized by Google

aufgenommen, und sehr bald galt die Phthisis scrophulosa als die Hauptform der Lungenschwindsucht.

Inzwischen war auch die anatomische Kenntniss von der Beschaffenheit der scrofulösen Lymphdrüsen (S. 591) weiter gefördert worden; man verglich sie mit der Beschaffenheit der Lungentuberkel, fand vielfache Uebereinstimmung, und warf nunmehr die Frage von der Identität der Scrofulose und Tuberculose, des Scrofelstoffs und Tuberkelstoffs auf. Die Frage ist meiner Meinung nach von einem ganz falschen Ausgangspunkt aus formulirt worden. Dass die gewöhnliche Scrofel nicht mit Tuberkel identisch ist, das würde man sofort eingesehen haben, wenn man sich einigermaassen klar gemacht hätte, was denn eigentlich die Scrofel ist, und wenn man sich nicht, wie Bayle und namentlich Laennec, welche die Hauptschuld an dieser Confusion tragen, gethan haben, zu sehr darauf versteift hätte, die käsigen Zustände in den Vordergrund zu stellen, welche allerdings die Tuberkeln in derselben Weise darbieten, wie die scrofulösen Geschwülste. Bayle*) war meines Wissens der erste, welcher, von dem Studium der sogenannten Lungentuberkel ausgehend, die Tuberkel der Lymphdrüsen unter denselben Gesichtspunkt beugte, und namentlich das, was man bis dahin als Mesenterialscrofeln beschrieben hatte, geradezu Mesenterialtuberkel nannte. Die einfach hyperplastischen Drüsengeschwülste, die er ganz gut kannte, trennte er ganz und gar vom Tuberkel**).

Die Verwirrung wurde natürlich um so grösser, je strenger der Maassstab des Urtheils von der Lunge hergenommen wurde, und gerade, weil Laennec***) seine Untersuchungen als Specialist gemacht hat, so begreift es sich, dass er eine grosse Zahl höchst differenter, aber häufig mit einander combinirter Zustände an der Lunge zu dem gemeinschaftlichen Bilde der Tuberculose vereinigt hat. Für ihn war die Phthise eine Einheit, und in dieser Einheit gingen alle Besonderheiten der einzelnen Vorgänge unter. Seine Autorität war gross genug, um noch bis in unsere Zeit die vorurtheilsfreie Prüfung auf das Aeusserste zu beeinträchtigen. Was bei ihm fast weniger, als bei Bayle, hervortritt, der pathogno-

Deutsch von Mühry. Hannov. 1799. Bd. I. S. 53. Hufeland. Ueber die Natur, Erkenntniss u. Heilart der Scrofelkrankheit. Berlin. 1819. S. 103.

*) Bayle. Journ. de méd. T. VI. p. 17. T. IX. p. 432.

**) Bayle l. c. T. VI. p. 19.

***) Laennec. Traité de l'auscultation médiate. Part. II. sect. 3. chap. 1.

Digitized by Google

monische Werth der käsigen Zustände für die anatomische Diagnose der Tuberculose, das wurde für seine meisten Nachfolger entscheidend, nur dass der Vorgang der Verkäsung durch die Bezeichnung der Tuberculisation sofort eine dogmatische Formel erhielt. Selbst diejenigen, welche sich, wie Lebert, gegen die Identität von Scrofulose und Tuberculose erklärten, gestanden doch für die scrofulösen Drüsen die Tuberculisation zu, und zogen sich dadurch selbst den Boden unter den Füssen hinweg, dass sie jedesmal, wo in einer Drüse käsige Substanz gefunden wurde, von einer Tuberculisation der Drüse sprachen*).

Wie ich schon mehrmals (S. 592, 594) hervorgehoben habe, ist der käsige Zustand häufig eine Form des Ausgangs eines hyperplastischen Processes in einer Drüse, aber es ist nicht etwa ein specifischer Stoff, der dabei abgelagert wird und den man Scrofelstoff oder Tuberkelstoff oder wie sonst nennen könnte, sondern es sind abgestorbene Gewebstheile**). Wie man nicht jedes Product der fettigen Metamorphose Milch nennen kann, — denn es giebt ja verschiedene Arten fettiger Metamorphose und nicht alle sind Milchanaloga***), — so giebt es vielerlei käsige Substanzen, ohne dass aus ihrer äusseren Aehnlichkeit folgt, dass die Processe, aus denen sie hervorgegangen, identisch sind. Wenn man die Ausgänge der Processe als solche als das Bestimmende nimmt, dann kommt man zu falschen Schlussfolgerungen über die Natur der Vorgänge. Gerade wie Bayle dahin gekommen war, alle Processe, welche Käse bilden, Tuberculose zu nennen, so sind Broussais, Cruveilhier†), und viele Andere, zuletzt namentlich Engel und Reinhardt††) dahin gelangt, den umgekehrten Fehler zu machen und die Tuberculose zu den Entzündungsausgängen zu stellen. So entstand die Lehre von den lymphatischen (Broussais), den strumösen oder tuberculösen (Cruveilhier) Entzündungen von Neuem; man reconstruirte die Scrofulose, ohne sie bei ihrem alten Namen zu nennen. Nur indem man die

*) Lebert. Physiologie path. Paris. 1845. T. I. p. 475. Abhandlungen aus dem Gebiete der pract. Chirurgie und der pathol. Physiologie. Berlin. 1848. S. 162. Traité prat. des malad. scrof. et tuberc. Paris. 1849. p. 118.

**) (Autenrieth) Spec. Nosol. u. Therapie. Würzb. 1834. Bd. I. S. 453.

***) Cellularpathologie. 3. Aufl. S. 319, 355.

†) Broussais. Examen des doctr. méd. T. I. p. XLI. Cruveilhier. Traité d'anat. pathol. générale. Paris. 1862. T. IV. p. 532.

††) Engel. Zeitschr. der Ges. Wiener Aerzte. Bd. I. Heft 5. B. Reinhardt. Charité-Annalen. 1850. Jahrg. I. S. 362.

Digitized by Google

Nichtidentität der ursprünglichen Processe festhält und bloss die Identität der Metamorphose, welche die Gewebe erfahren können, zulässt, kann man zu einer gründlichen Scheidung dieser verschiedenen Vorgänge gelangen. Dann ergiebt sich als Wesentliches, dass die Tuberculose im Gegensatz zur Scrofulose gerade heteroplastische Formationen darstellt, wo lymphoide Neubildungen an Orten stattfinden, wo sie nicht hingehören, wo also gleichsam Glandulae adventitiae im Sinne von Sylvius und Wharton (S. 585, 622) gebildet werden.

Unzweifelhaft sind diese Bildungen, insofern sie aus einer wuchernden Zunahme der zelligen Elemente hervorgehen, irritativer Natur, und sie verhalten sich in dieser Beziehung ähnlich den scrofulösen. Ja sie stehen nicht selten in einer bestimmten Beziehung zu einer wirklichen Entzündung*), die man ohne Weiteres tuberculöse Entzündung nennen mag. Aber diese ist ganz und gar verschieden von der scrofulösen Entzündung, wie sie uns in den Scrofuliden entgegengetreten ist (S. 598). Denn die scrofulöse Entzündung hat eine ätiologische, die tuberkulöse vielmehr eine anatomische Bedeutung; man will damit sagen, dass neben den gewöhnlichen Entzündungsproducten wirkliche Tuberkel vorhanden sind.

Die Ansichten über das ursächliche und genetische Verhältniss der Tuberkel zu den Entzündungsproducten (Fibrin, Bindegewebe, Eiter) haben im Laufe der Zeit sehr geschwankt. Bald hat man angenommen, dass die Tuberkel das Erste seien und dass sie das Irritament darstellen, welches die Entzündung hervorrufe; bald hat man Beides gleichzeitig durch eine gemischte Exsudation hervorgehen lassen; bald endlich hat man den Tuberkel als secundäres Erzeugniss aus dem ursprünglich nicht tuberculösen Entzündungsproduct abgeleitet. Von diesen Aufstellungen ist die zweite, welche namentlich Rokitansky**) vertreten hat, entschieden unrichtig; niemals ist der Tuberkel exsudativer Natur. Laennec hatte ganz Recht, ihn als accidentelle Production zu den Neubildungen zu stellen. Dagegen entsprechen die beiden anderen Formeln thatsächlichen Vorgängen. Denn es kommt vor, dass an einer Stelle zuerst Tuberkel entstehen und dann

*) Alison. Transact. of the Edinb. med. chir. Soc. 1824. p. 408.
**) Rokitansky. Handbuch der pathologischen Anatomie. Wien. 1846. Bd. I. S. 415.

Digitized by Google

eine Entzündung folgt, aber auch, dass zuerst entzündliche Producte entstehen und darin sich Tuberkel bilden. Letzteres sieht man am besten an serösen Häuten, wo nicht selten die Tuberkel in Pseudomembranen, adhäsiven Strängen und Pseudoligamenten liegen*), wo also doch unzweifelhaft erst die Pseudomembran, die Adhäsion vorhanden sein musste, ehe die Tuberkel zu Stande kommen konnten. Ersteres wird bewiesen durch jene Fälle, wo wir, wie es sowohl an serösen und Schleimhäuten, als auch in Parenchymen vorkommt, neben alten, schon käsigen Tuberkeln die frischesten Entzündungsproducte antreffen.

Bei diesen Untersuchungen muss man sich aber vor Allem hüten, die käsig gewordenen Entzündungsproducte nicht zu verwechseln mit Tuberkeln. Dies haben bis auf meine Untersuchungen alle Beobachter gethan, und namentlich die Vorgänge an den Lungen und an vielen Schleimhäuten, z. B. denen der Respirationswege, der Urogenitalkanäle, sind von ganz unzulässigen Standpunkten aus beurtheilt worden. So entstand die Lehre von dem tuberculösen Sekret oder Exsudat, die eigentlich schon Magendie**) begründet hat, die aber in der Wiener Schule***) ihren Höhepunkt erreichte. Man dachte hier an ein specifisches Exsudat, welches als solches aus dyskrasischem Blute austrete und seine besonderen Eigenschaften sofort mitbringe. Bestimmend für diese Auffassung war die zuerst von Magendie gefundene und später so oft bestätigte†) Thatsache, dass die sogenannte Tuberkelmasse der Lunge in den Alveolen derselben ihren Sitz hat. Daran schloss sich zunächst die Lehre von dem tuberkulisirenden Exsudat, welche die jüngere Wiener Schule††) ausbildete. Hier brauchte man keine ursprüngliche Dyskrasie, kein specifisches Exsudat, sondern ein gewöhnliches Exsudat konnte unter besonderen Verhältnissen, namentlich durch Wasserverlust, allmähliche Eintrocknung und partielle Fettmetamorphose, den besonderen Habitus des Tuberkels annehmen. Dem

*) Gendrin. Hist. anat. des inflammations. Paris. 1826. T. I. p. 164, 166. T. II. p. 594. Virchow. Würzb. Verhandl. Bd. I. S. 83. Cruveilhier. Traité d'anat. path. génér. T. IV. p. 695.

**) Magendie. Journal de physiol. 1821. T. I. p. 78. Leçons sur les phénomènes physiques de la vie. Brux. 1837. T. II. p. 284.

***) Rokitansky a. a. O. S. 391.

†) Cruveilhier. Médecine pratique éclairée par l'anatomie et la physiologie pathologiques. Paris. 1821. Cat. I. p. 173.

††) Engel. Archiv f. physiol. Heilk. 1843 II. S. 270. Michaelis. Prager Vierteljahrsschrift. 1853. Jahrg. X. Bd. III.

Digitized by Google

gegenüber habe ich*) gezeigt, dass organisirte Entzündungsproducte, namentlich Eiter, eine tuberkelartige Metamorphose eingehen können, indem sie nach und nach in käsige Substanz verwandelt werden. Ich wies namentlich darauf hin, dass in der Lunge stagnirender Eiter selbst grössere Bronchien so vollständig mit käsiger Masse erfüllen könne, dass man zusammenhängendes tuberculöses Exsudat vor sich zu haben glaubt. Während ich aber fern davon blieb, dies Tuberkel zu nennen und, wie schon erwähnt (S. 595), statt des Ausdrucks der tuberkelartigen Metamorphose lieber den der käsigen einführte, kam Reinhardt**) dahin, gerade umgekehrt diese käsig gewordenen, ursprünglich organisirten Entzündungsproducte Tuberkel zu nennen.

Es liegt auf der Hand, dass ein solcher Versuch dahin führen müsste, das Gebiet der scrofulösen Entzündungen als den wesentlichen Theil der Tuberculose zu betrachten. Denn wir haben gesehen (S. 600), dass gerade die scrofulösen Entzündungen innerer Theile käsige Ausgänge sehr häufig erfahren. So konnte man sagen, der Tuberkel sei das specifische Product der Scrofulose***). Aber diejenigen, welche so argumentirten, übersahen, dass es ausser käsig gewordenem Entzündungsproduct noch besondere Gebilde gab, welche man sonst als Entzündungsproduct nicht kennt, und es war gewiss consequent, wenn Robin †), als er bei dem Studium der bekannten tuberculösen Arachnitis und der grauen Granulationen der Lunge auf diese Gebilde stiess, die Behauptung aufstellte, er habe etwas ganz Neues, vom Tuberkel Verschiedenes gefunden. Was er gefunden hatte, war eben der wahre Tuberkel, und es dürfte wohl kaum eine andere Lösung dieser rein doctrinären Schwierigkeit geben, als dass man darauf zurückkommt, nur diese wahren Tuberkel mit dem Namen der Tuberkel zu belegen und alle anderen, namentlich die käsig gewordenen Entzündungsproducte anders zu benennen. Leider hat der Vorgang von Robin manche Nachfolge gefunden, und die

*) Virchow. Archiv. 1847. Bd. I. S. 176.

**) Benno Reinhardt. Charité-Annalen. 1850. Jahrg. I. S. 372.

***) Lugol. Unters. u. Beob. über die Ursachen der skrophulösen Krankheiten. Aus d. Franz. Leipz. 1845. S. 4. R. Mortimer Glover. Die Pathol. u. Therapie der Scropheln. Aus d. Engl. Berlin. 1847. S. 17. John Simon. General pathology. Lond. 1850. p. 164.

†) Robin et Lorain. Compt. rend. de la soc. de Biologie. 1854. p. 58. Gaz. méd. de Paris. 1854. No. 36. p. 559. Bouchut. Traité prat. des maladies des nouveau-nés. Edit. 2ème. p. 241, 405.

Digitized by Google

graue Granulation ist wieder, wie schon Bichat*) wollte, vom Tuberkel getrennt worden**). Ich habe bei verschiedenen Gelegenheiten***) auf die neue Gefahr, welche daraus nicht blos für die Terminologie, sondern noch mehr für die pathologische Auffassung hervorgeht, hingewiesen, und Vulpian, der sich früher in einem anderen Sinne ausgesprochen hatte†), ist durch eigene Untersuchung zu der von mir stets vertretenen Ansicht zurückgekommen, dass die graue Granulation nichts anderes, als das erste Stadium des Tuberkels ist††).

Dieser wahre Tuberkel hat an sich mit der Entzündung nichts zu thun. Er kann ohne alle Entzündung auftreten, er kann mit den erheblichsten Entzündungserscheinungen begleitet sein; das Wesen seines Bildungsvorganges, als eines Wucherungsprocesses, wird dadurch nicht berührt†††). Er kann käsig werden, wie die Entzündungsproducte käsig werden können: der Process der Verkäsung (Tyrosis) ist in beiden Fällen derselbe, wenngleich der Process der Tuberkelbildung ganz verschieden z. B. von dem Process der Eiterbildung ist. Meiner Meinung nach genügt auch der Ausdruck der Scrofulose nicht, um alle käsig gewordenen Entzündungsproducte darin unterzubringen, denn es kommen gerade in der Lunge oft genug käsige Eindickungsmassen in Bronchiektasien und gewöhnlichen Bronchien vor, die als ganz locale und einfach durch den Zustand der Umgebungen bedingte Umbildungen zu betrachten sind, ohne dass irgend ein Grund für die Annahme einer scrofulösen Ursache vorliegt. Man wird daher genöthigt, neben einander die einfache käsige Entzündung (S. 598), die Scrofulose und die Tuberculose zuzulassen.

Es giebt nur ein Verhältniss, dem gegenüber es allerdings sehr schwer ist, eine vollständige Trennung aufrecht zu erhalten; das ist der Fall, wo es sich ungefähr so verhält, wie ich es vorher bei der Leukämie geschildert habe, dass bei einem Indi-

*) Xav. Bichat. Anat. pathol. Paris. 1825. p. 46, 167.

**) Luys. Étude d'histologie pathologique sur le mode d'apparition et d'évolution des tubercules dans le tissu pulmonaire. Thèse de Paris. 1857. Blachez et Luys. Gaz. hebdom. 1861. p. 200. G. S. Empis. De la granulie ou maladie granuleuse. Paris. 1865.

***) Virchow. Canstatt's Jahresbericht für 1854. Bd. II. S. 34. Cellularpathologie. Berlin. 1858. S. 421.

†) Vulpian. Compt. rend. de la soc. de Biol. 1856. p. 156.

††) Vulpian. L'Union médicale. 1861. Nouv. série. T. XI. p. 55.

†††) Virchow. Deutsche Klinik. 1852. No. 25. S. 286.

Digitized by Google

viduum, welches lange Zeit an scrofulösen Processen gelitten hat, später sich lymphatische Geschwülste entwickeln an Orten, wo sie nicht vorkommen sollten. Wenn Jemand, der eine einfache Bronchitis hatte, zunächst scrofulöse Drüsenschwellungen an Bronchial- und Mediastinaldrüsen bekommt, und zu einer Zeit, wo diese längst geheilt sind, in der Schleimhaut der Luftwege Tuberkel entstehen, an einer Stelle, wo sonst gar keine lymphatischen Drüsen vorhanden sind, dann kann man die Frage nicht umgehen: ist das nicht ein blosses Stadium der Scrofulose, wo sich endlich eine heteroplastische Entwickelung macht? Wenn ein Kind, das lange an Halsscrofeln gelitten hatte, später an tuberculöser Arachnitis oder Pleuritis oder an Hirntuberkeln zu Grunde geht, so wird man um so leichter diese Frage aufwerfen, je häufiger man eine ähnliche Combination schon früher gesehen hat. Diese Frage liegt so nahe, dass ich die Möglichkeit, die Tuberculose gleichsam als eine heteroplastische oder metastatische Scrofelbildung zu betrachten, immer aufrecht gehalten habe*), und dass ich sie sofort allgemein zulassen würde, wenn nicht eine Menge von Fällen existirten, wo wir gar keine primären Scrofelerscheinungen haben und der Tuberkelprocess doch auftritt. Das sieht man namentlich in den unzweifelhaften Fällen, wo der tuberculöse Process erblich vorkommt, und wo wir in den frühesten Zeiten des Lebens ohne voraufgehende Erscheinungen, welche auf Scrofulose deuten, sofort tuberculöse Processe sich entwickeln sehen, wie es namentlich bei der Arachnitis tuberculosa vorkommt. Fälle der Art können zuweilen mit ebenso grosser Leichtigkeit der hereditären Syphilis zugeschrieben werden, wie der hereditären Scrofulose. Aehnlich verhält es sich in manchen Fällen von erworbener Tuberculose, wo dieselbe eintritt, nachdem ein anderer schwerer Krankheitsprocess längere Zeit vorhanden war, z. B. in den späteren Stadien des Diabetes mellitus. Wollte man alle diese Fälle auf Scrofeln zurückbeziehen, so kommt man in die grössten Schwierigkeiten, zumal wenn man die scrofulöse Diathese als einen dauerhaften Zustand betrachtet, der im Körper anhaltend besteht. Ich habe es erlebt, dass ein Mensch, der achtzig Jahre lang gesund war, im einundachtzigsten Jahre eine tuberculöse Peri-

*) Virchow. Würzb. Verhandl. Bd. I. S. 86. Bd. II. S. 74. Spec. Path. Bd. I. S. 342, 346.

Digitized by Google

carditis bekam, ohne dass im Körper irgend ein anderer tuberculöser Process weiter bestand oder die Spuren eines scrofulösen nachgewiesen waren. Wenn man sagen wollte, das ist Scrofulose, dann müsste man von allen sonstigen Vorstellungen über Scrofulose Abstand nehmen. Deshalb halte ich es für viel mehr den Thatsachen entsprechend und für den einzigen Weg, um eine correcte Auffassung der Verhältnisse zu gewinnen, dass man beide Dinge zunächst auseinanderhält, dass man die nahe Verwandtschaft, das häufige Coïncidiren und Aufeinanderfolgen zugesteht, aber dass man doch der Tuberculose eine gewisse Selbständigkeit und Eigenthümlichkeit bewahrt*).

Vielleicht wird man späterhin wieder dahin kommen, die Tuberculose einfach als heteroplastische Scrofulose anzusehen, und jene Auffassung der Tubercula scrofulosa, welche die älteren Schriftsteller hatten und welche einzelne neuere**) festgehalten haben, wieder herzustellen. Die Multiplicität der Eruptionen, das heerdweise Wachsthum, das Auftreten in den verschiedensten Theilen und Organen nähert allerdings den Tuberkel anderen Formen maligner Geschwülste. Freilich zeichnet er sich vor den meisten anderen Geschwülsten dadurch aus, dass er von Anfang an gewöhnlich multipel ist, und gerade diese Erscheinung ist es gewesen, welche der Lehre von einer specifischen Tuberkel-Dyskrasie so viele Anhänger zugeführt hat. Aber Niemand hat die specifische Substanz im Blute gefunden. Im Gegentheil, der einzige, der die Elemente des Tuberkels im Blute aufgewiesen zu haben glaubte, William Addisson***) war der Meinung, dass es die farblosen Blutkörperchen wären, welche extravasirten und zu Tuberkelkörperchen würden. Wäre dies der Fall, so würde sich die Tuberculose unmittelbar der Leukämie anreihen. Aber es war ein Irrthum, die farblosen Blutkörperchen mit den Tuberkelkörperchen zu identificiren; letztere sind Brut aus Bindegewebs-

*) J. L. Schönlein's Allgemeine u. specielle Pathol. Nach dessen Vorlesungen. 1837. Bd. III. S. 77.

**) Alison l. c. p. 403. G. Hirsch. De tuberculosi cerebrali commentatio. Regiom-Pr. 1846 p. 48.

***) W. Addison. Experimental and practical researches on inflammation and on the origin and nature of tubercles of the lungs. Lond. 1843. p. 67. On healthy and diseased structure and the true principles of treatment for the cure of disease, especially consumption and scrofula, founded on microscopical analysis. Lond. 1849. p. 52.

Digitized by Google

elementen, an dem Orte entstanden, wo man sie findet. Viel mehr nähert sich den Thatsachen die Hypothese von Dittrich (Bd. I., S. 112), wonach die Dyskrasie durch Aufnahme von Zersetzungsstoffen, namentlich von regressiven Entzündungsproducten ins Blut entstehe. In der That ist es ja nicht ungewöhnlich, dass nach allerlei verschleppten Localprocessen, namentlich in späten Stadien alter Entzündungen, während die Resorption langsam fortschreitet, plötzlich die Tuberculose ausbricht. Allein oft genug geschieht der Ausbruch auch ohne voraufgegangene Resorption von Krankheitsproducten, und gerade das Auftreten der Tuberkel in den Entzündungsproducten selbst, namentlich in Pseudomembranen derselben Stellen, an denen die Resorption erfolgen müsste, spricht doch keineswegs für einen Durchgang der Zersetzungsstoffe durch das Blut, sondern vielmehr für eine örtliche Wirkung. Jede Hypothese bringt so neue Schwierigkeiten, und es dürfte gewiss sehr nützlich sein, wenn man vor der Hand alle Speculation bei Seite liesse und sich an die Thatsachen hielte.

Die Besonderheit der Tuberculose äussert sich an sich in der ganz specifischen Entwickelung des Gebildes. Es ist das die kleinste bekannte Form von Geschwülsten, und der Ausdruck, den man seit Bayle, Dupuy und Laennec*) so vielfach gebraucht hat, Miliartuberkel, sagt eigentlich noch zu viel, denn Milium, ein Hirsekorn, ist grösser als die gewöhnliche Form der einfachen Tuberkel es ist. Der kleinste Tuberkel ist wie ein kleinster Lymphfollikel; er hat verhältnissmässig die grösste Aehnlichkeit mit einem Malpighischen Körperchen in der Milz**); ja die Aehnlichkeit ist manchmal so gross, dass, wenn man dieselben Bildungen, welche man anderswo kennt, in der Milz trifft, man zuweilen kaum im Stande ist, sie von den Milzfollikeln zu unterscheiden. Es kommen innerhalb der Scheiden der Pia-mater-Gefässe, namentlich innerhalb der kleinen Arterien, Tuberkelknötchen vor, welche ihrer ganzen Lagerung und Bildung nach die äusserste Aehnlichkeit mit den Follikeln der Milz darstellen***). Aehnliches findet sich auch anderswo, und so

*) Bayle. Journ. de méd. T. VI p. 13, 41. Dupuy. De l'affection tuberculeuse. Paris. 1817. p. 65. Laennec. De l'auscultation médiate. Brux. 1837. p. 180.

**) Virchow. Gesammelte Abhandl. S. 217.

***) Virchow. Wiener Med. Wochenschrift. 1856. N. 1. S. 3.

Digitized by Google

Fig. 190.

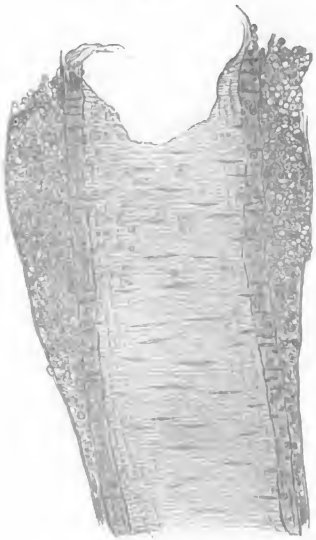

begreift es sich, dass an der Milz selbst die geübtesten Beobachter in Verlegenheit kommen*).

Vor allen Dingen muss man daran festhalten, dass der Tuberkel ursprünglich ein organisirtes Gebilde, ein wirkliches Neoplasma ist. Es war dies der Standpunkt, den Laennec wenigstens theoretisch festhielt, obwohl er im Einzelnen davon erheblich abwich, und den insbesondere Andral und Lobstein**) ganz

---

Fig. 190. Tuberkelbildung in der Scheide einer Hirnarterie bei Arachnitis tuberculosa. Ein ziemlich starkes Gefäss mit dicker Ringfaserhaut, durch welche man hie und da die Längsfalten der Intima sieht, zeigt an seinem unteren Ende die ziemlich dicht anliegende Scheide mit etwas vergrösserten Spindelzellen. Nach oben hin schwillt diese Scheide mehr und mehr an, indem sich eine immer zunehmende Zahl kleinkerniger Rundzellen in ihr anhäufen. Vergrösserung 300.

*) Gluge. Häser's Archiv. 1842. Bd. II. S. 85. Billroth. Mein Archiv. Bd. XXIII. S. 472.

**) Andral. Grundriss der path. Anat. Bd. I. S. 324. Lobstein. Lehrb. der path. Anat. Bd. I. S. 322.

entschieden bekämpften. Damals freilich erschien die Organisation wesentlich abhängig von der Vascularisation, und seitdem man durch die Injectionen von Schröder van der Kolk*) wusste, dass wenigstens die käsigen Theile keine durchgängigen Gefässe enthalten, war man auch darüber einig, dass ein gefässloser Körper, der nur durch Juxtaposition und nicht durch Intussusception wachse, unorganischer Natur sei. Auch waren die nächsten Vertheidiger nicht glücklich. Schon Bayle**) hatte die Tuberkel für cystische Bildungen mit einem ursprünglich organisirten, später erweichten Inhalt genommen; Dupuy***) hatte sie mit allen möglichen Hydatidenbildungen (Echinococcus, Cysticercus, Coenurus) in nähere Beziehung gesetzt, und Baron†) entwickelte mit aller Schärfe die Ansicht, dass der Tuberkel ursprünglich ein bläschenartiger (vesiculärer) Körper und mit den Blasenwürmern (Hydatiden) nahe verwandt sei. Freilich war er geneigt, die Hydatiden nicht gerade als selbständige Thiere zu betrachten und ihre spontane Entstehung aus krankhaften Verhältnissen des Körpers anzunehmen, und man darf daher nicht mit unseren heutigen Kenntnissen von der Natur der Blasenwürmer an die Kritik jener Lehre von der hydatidösen Beschaffenheit der jungen Tuberkel gehen. Was Baron beschreibt und abbildet, sind zum Theil offenbar wirkliche graue Miliartuberkel, z. B. von der Pleura und Leber††), und er hatte gewiss Recht, diese Körper als lebendige Theile des Körpers zu betrachten. Wenn er wirkliche Blasenwürmer mit diesen Miliartuberkeln zusammenwarf, so war dies freilich ein Irrthum, aber man darf nicht vergessen, dass manche andere Tuberkel, die allgemein als solche angesehen wurden, später auch als Wurmknoten (Tubercula verminosa) erkannt sind. Ich erinnere nur an die Pentastomen-Knoten der Lungen und die Psorospermien-Knoten der Leber, welche bei

*) Schröder van der Kolk. Obs. anat. path. et pract. argum. Amstel. 1826. p. 67.

**) Bayle. Journ. de médicine. T. VI. p. 31, 33.

***) Dupuy l. c. p. 262.

†) John Baron. Illustrations of the enquiry respecting tuberculous diseases. Lond. 1822. p. 100. Delineations of the origin and process of various changes of structure which occur in man and some of the inferior animals. Lond. 1828. p. 34.

††) Baron. Illustrations p. 22. Pl. I. Changes of structure p. 32. Pl. 4. fig. 1.

Digitized by Google

Kaninchen so häufig vorkommen*), und für welche sich gelegentlich auch beim Menschen Analogien finden**). Meiner Erfahrung nach ist der grösste Theil derjenigen Knoten der Submucosa des Darmes, welche man gewöhnlich als verkalkte Tuberkel beschreibt, nichts Anderes, als eingekapselte und verkalkte Pentastomen***).

Wie vielerlei solche Verwechselungen von Knötchen (Tuberkel) der verschiedensten Art mit wahren Tuberkeln werden bis in die neueste Zeit hinein begangen! Wie schwer ist es, selbst gewisse kleine Geschwülste, die äusserlich den Miliartuberkeln höchst ähnlich sind, genau zu scheiden! Die kleinen Fibrome der Niere (Bd. I., S. 333, Fig. 59.) sind ganz ähnlich den sogenannten obsoleten Tuberkeln der Lunge, welche gelegentlich nichts Anderes als fibröse, peribronchitische Anschwellungen sind, und welche sich bei Hunden†) zuweilen in so grosser Zahl finden, dass gewisse Experimentatoren sie als Folgen ihrer Experimente, z. B. der Vagus-Durchschneidung, angesehen haben, während sie doch offenbar auch ohne Experiment vorhanden gewesen wären. Aber selbst Verwechselungen mit Krebs sind sehr häufig vorgekommen, zumal bei Peritonäalkrebsen. Die Peritonitis scirrhosa (Bd. I., S. 78) liefert nicht selten so feine Knötchen, dass die grösste Sorgfalt dazu gehört, sie vom Tuberkel zu unterscheiden. Je weiter man aber in der Geschichte der Tuberkellehre zurückgeht, um so unsicherer werden die Grundlagen, auf denen die einzelnen Autoren ihre Lehrsätze aufgerichtet haben, und man kann trotz aller Aehnlichkeit der allgemeinen Formulirung dieser Sätze durchaus nicht behaupten, dass mit diesen Sätzen immer dieselben Gegenstände gemeint sind. Die Lehre von den Miliartuberkeln der Lunge beruht fast gänzlich auf Missverständnissen der Art; man kann dreist sagen, dass diese Miliartuberkeln fast sämmtlich bronchitische, peribronchitische oder pneumonische Heerde waren. Trotzdem passen die Formeln, die für sie aufgestellt sind, ziemlich genau auf die wahren Miliartuberkeln der verschiedensten Organe, namentlich der serösen und Schleimhäute, und was ich hier zunächst über diese zu sagen habe, das wird

*) Guil. Kauffmann. Analecta ad tuberculorum et entozoorum cognitionem. Diss. inaug. Berol. 1847. p. 14, 21.
**) Virchow. Archiv. Bd. XVIII. S. 523.
***) Virchow. Archiv. Bd. XI. S. 81.
†) Virchow. Gesammelte Abhandl. S. 312.

Digitized by Google

Manchem sehr bekannt klingen, trotzdem dass es von ganz anderen Objecten ausgeht. Möchten diejenigen, welche die Tuberkellehre historisch oder blos literarisch bearbeiten, nie vergessen, dass bei einer solchen Untersuchung niemals unsere Erfahrungen auf die Vergangenheit übertragen werden dürfen. Bedenkt man gar, dass selbst von denjenigen Beobachtern, welche sich im Allgemeinen an dieselben Objecte hielten, doch häufig ganz verschiedene Stadien als die charakteristischen genommen wurden, so wird man begreifen, wie schwer hier die Einigung fiel. Der junge Tuberkel verhält sich ganz anders, wie der alte: jener ist organisirt und lebendig, dieser ist Detritus und todt. Sprach daher der eine von dem grauen Korn, so hatte er Recht, sich für die Vitalität desselben zu erklären, aber der andere, welcher die käsig gewordene Masse im Sinne hatte, war nicht minder in seinem Recht, wenn er sie für todt erklärte. War es nicht vollständig richtig, wenn Hodgkin*) von dem gewöhnlichen „Lungentuberkel" erklärte, er sei überhaupt kein Gewebe, sondern ein Sekret? und war es nicht ganz falsch, wenn diese Behauptung auf die Pleura- oder Larynx-Tuberkel übertragen wurde? Um zu einem allseitigen Verständniss zu kommen, bedarf es daher vor Allem der Einigung über dasjenige Object, welches man Tuberkel nennen will, und sodann der Verständigung über dasjenige Stadium seiner Existenz, welches als das maassgebende betrachtet werden soll. Ich für meinen Theil erkläre, dass ich bei meiner Darstellung zunächst von dem Tuberkel der serösen Häute ausgehe, insofern der Miliartuberkel in allen Organen, wo er vorkommt, sich in gleicher Weise darstellt, und dass ich bei der Beschreibung des Tuberkels überhaupt wesentlich sein Stadium incrementi et acmes ins Auge fasse.

Der wahre Tuberkel ist organisirt, wenngleich nicht vascularisirt; er ist organisirt in dem modernen Sinne des Wortes: er hat eine zellige Zusammensetzung. Wer diese leugnen kann, hat nie einen wahren Tuberkel untersucht. So hat noch neuerlich Mandl**) behauptet, alle sogenannten Tuberkelkörperchen seien nur Bruch-

*) Hodgkin. Lectures on the morbid anatomy of the serous and mucous membranes. Lond. 1840. Vol. II. P. I. p. 133.

**) L. Mandl. Mémoires concernant la pathologie et la thérapeutique des organes de la respiration. Paris. 1855. (Extr. des Archives génér.) Part. I. Livr. 1. p. 35.

Digitized by Google

stücke, und zwar meist arteficielle, der ursprünglich amorphen Substanz (des Exsudates), welche den Tuberkel bilde und welche gar keine Organisation besitze. Ich will nicht leugnen, dass viele von den Schriftstellern beschriebenen Tuberkelkörperchen wohl nichts anderes, als Gewebstrümmer gewesen sind, aber jedenfalls ist Mandl gleichfalls an der Gefahr gescheitert, welche die „Lungentuberculose“ so vielen Forschern bereitet hat; hätte er einmal ein bequemeres Organ gewählt, so würde er sich leicht überzeugt haben, dass seine Vorstellung durchaus irrig ist. Meine, unzählige Male wiederholte Erfahrung ergiebt Folgendes:

Der „kleine Knoten“ (Tuberculum) besteht aus einer, in der Regel aus Bindegewebe oder einem verwandten Gewebe (Mark, Fett, Knochen) hervorgehenden Wucherung. Man studirt sie daher am besten an solchen Theilen, welche aus möglich einfachen Geweben zusammengesetzt sind, namentlich serösen Häuten und Pseudomembranen, nächstdem an Drüsen mit gut ausgebildetem Stroma, namentlich Leber und Niere, am schwierigsten an Organen mit sehr feiner Zwischensubstanz, wie Lunge oder Gehirn. Wählt man Organe, wie die letzterwähnten, so kann man leicht katarrhalische Zellen aus der Lunge*), Ganglienzellen oder Körner aus dem Gehirn dem Tuberkel zurechnen. Die junge Wucherung sieht anfangs wie eine Granulationsbildung aus: sie enthält in sich sehr weiche, gebrechliche Zellen. Letztere sind ausserordentlich

Fig. 191.

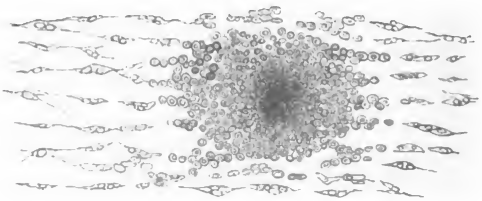

Fig. 191. Tuberkel der Pleura. In der Mitte fettig zerfallenes (käsiges) Material, rings um dasselbe die noch erhaltene Zone der jungen Tuberkelzellen, weiter nach aussen die in schneller Theilung begriffenen Bindegewebszellen der Pleura. Mit Essigsäure behandelter, mikroskopischer Schnitt. Vergrösserung 300.

*) Remak. Diagnostische und pathogenetische Untersuchungen aus der Klinik von Schönlein. Berlin. 1845. S. 228.

Digitized by Google

leicht verletzbar und man findet daher bei der Untersuchung oft blos „freie“ Kerne, ähnlich wie das auch in den normalen Lymphdrüsen der Fall ist. Das eigentliche Tuberkelkörperchen ist eine wirkliche Zelle, und weder ein blosser Kern*), noch ein solider Körper. Wie die leukämischen, typhösen und scrofulösen Zellen, gleicht sie im Wesentlichen den Lymphdrüsen-Elementen: es ist eine Rundzelle von sehr wechselnder Grösse, meist kleiner als farblose Blutkörperchen, hie und da jedoch auch grösser, bis um das Doppelte und Dreifache. Der Zellkörper ist farblos, durchscheinend, schwach granulirt, und wie gesagt, leicht verletzbar, so dass er durch Druck und Schnitt, durch Zusatz von Wasser und anderen Flüssigkeiten leicht zertrümmert wird. Im Innern der vollentwickelten Zellen findet sich ein einfacher, kleiner, ziemlich homogener, öfters glänzender Kern, der jedoch manchmal grösser, deutlicher körnig und mit Kernkörperchen ausgestattet ist. Grössere Zellen enthalten manchmal zwei und mehr, ja bis zu 12 Kerne und noch darüber**); diese mehrfachen Kerne sind oft klein, mehr glatt, jedoch nicht immer in derselben Zelle von gleicher Grösse und zuweilen umfangreich und körnig. Zwischen diesen Zellen oder Kernen liegen kleine, netzförmige Anordnungen von bindegewebigen Fäden, zuweilen auch Gefässe, obwohl diese meistens nicht neugebildet sind, sondern zu den alten Gefässen des Theiles gehören.

Alle älteren Beschreibungen von Tuberkeln sind unzuverlässig, weil sich die Beobachter nicht geeinigt haben über das, was sie Tuberkel nennen wollten. Manche halfen sich mit Gerber***) durch die Annahme mehrerer Arten von Tuberkeln (Eiweiss- und Faserstofftuberkel u. s. w.). Erst durch Gluge und Lebert†) kam die Vorstellung von der einheitlichen Natur des Tuberkels auch histologisch zur Anerkennung, aber leider war das specifische Tuberkelkörperchen, wie es namentlich durch Lebert hingestellt wurde, nicht das ursprüngliche Element, sondern ein durch käsige Metamorphose gänzlich verändertes,

*) Wedl. Pathol. Histologie. S. 367, 388.
**) Rokitansky. Lehrbuch der pathol. Anatomie. Wien. 1855. Bd. I. S. 295. Fig. 121.
***) Gerber. Handbuch der allgemeinen Anatomie. 1840. S. 187.
†) Gluge. Anat. mikrosk. Untersuch. zur allg. u. spec. Pathologie. Jena. 1841. Heft II. S. 181. Lebert. Müller's Archiv. 1844. S. 190. Physiol. pathol. Paris. 1845. T. II. p. 352. Pl. VIII. fig. 1—2.

Digitized by Google

geschrumpftes, zum Theil fettig degenerirtes, atrophisches oder ganz und gar abgestorbenes Gebilde. Da es nicht blos aus wirklichem Tuberkel, sondern auch aus käsigem Eiter, käsigen Drüsenscrofeln, käsiger Hepatisation und anderen ganz differenten Gebilden, z. B. selbst aus Krebs, genommen wurde, so hatte es keinen anderen Werth, als dass es den Nachweis lieferte, dass der käsige Zerfall aus verschiedenen Elementen gleichartige Zersetzungsstoffe fördert. Nichts hat der Entwickelung einer freieren Anschauung über die Tuberculose mehr geschadet, als das Dogma von dem sogenannten Tuberkelkörperchen. Da man ihm hohen diagnostischen Werth beilegte, so war es sehr natürlich, dass man das Gebiet der Tuberculose auch mit Hülfe des Mikroskops so weit ausdehnte, als Käse pathologischer Entstehung gefunden wurde, dass aber gerade der junge Tuberkel ausgeschlossen wurde (S. 627).

Dieser junge Tuberkel entsteht auf dem gewöhnlichen Wege einer directen Proliferation des präexistirenden Gewebes, in keiner Weise direct aus Exsudat. Aber freilich ist das Matriculargewebe überaus häufig selbst neugebildetes, möglicherweise aus (fibrinösem) Exsudat hervorgegangenes Bindegewebe. Bildet sich der Tuberkel, so sieht man die Elemente des Bindegewebes sich vergrössern, ihre Kerne sich theilen und vermehren, zuweilen in wunderbarer Weise; endlich theilen sich die Zellen. An manchen Orten geht die Kernwucherung vor der Zellentheilung bis zu sehr bedeutender Höhe. Nirgends habe ich dies so ausgedehnt gesehen, als an den Fettzellen des Omentum*), welche sich zuweilen in Tuberkelzellen umbilden, indem das Fett zuerst verschwindet und dann die Kerne so sehr wuchern, dass förmliche Riesenzellen (S. 212) entstehen. Auch nach geschehener Zellentheilung erscheinen die Kerne auf mikroskopischen Schnitten so zahlreich und dicht gedrängt, dass man glauben könnte, nur Kerne vor sich zu sehen.

Seitdem ich die Aufmerksamkeit auf die Entstehung tuberculöser Anhäufungen in der Adventitia (dem Lymphsacke) der kleineren Arterien der Pia mater gelenkt habe, ist gerade das Verhältniss der Tuberkel zu den Gefässen von verschiedenen Untersuchern genauer verfolgt worden. Die älteren Beobachtungen von William Addison**) über die Erfüllung der Wandungen der

*) Virchow. Archiv. Bd. XIV. S. 49.
**) W. Addison. On healthy and diseased structure p. 135. Pl. III. fi

Lungengefässe bei Schwindsüchtigen mit zelligen Elementen sind von Deichler und Colberg*) wieder aufgenommen worden; Buhl**) hat Aehnliches vom Netz, Inman***) vom Gehirn, Manz†) von der Choroides oculi beschrieben. Letzterer stimmt mit Rindfleisch††), der die Hirnarterien zum Gegenstande seiner besonderen Studien machte, darin überein, dass die lymphoiden Tuberkelkörperchen endogen in grösseren Zellen entstehen. Man darf diese Angaben jedoch nicht generalisiren. Die Adventitia der Hirngefässe hat, wie His†††) gezeigt hat, einen lymphatischen Charakter, und sie findet sich in solcher Weise nur an wenigen Stellen des Körpers wieder. Auch die runden Zellen, die sie normal enthält*†), kommen in der bindegewebigen Adventitia anderer Gefässe wenig vor. Ueberdies kann man sich leicht überzeugen, dass an den meisten Stellen nicht die Gefässe selbst, sondern das Grundgewebe Matrix des Tuberkels ist. Die Leber bietet dafür die schönsten Beispiele. An den Lymphgefässen selbst findet sich gelegentlich eine Tuberculose ihrer Wandungen**†), welche aus den bindegewebigen Theilen derselben hervorgeht, und L. Meyer***†) hebt mit Recht hervor, dass auch gefässlose Theile von der Krankheit befallen werden.

Die wesentlich zellige Zusammensetzung des Tuberkels wiederholt sich an allen Orten, wo man ihn in seiner eigentlichen Acme untersucht. Allein an manchen Orten kommt diese Acme nicht vollständig zu Stande. Es ist das namentlich in festen, fibrösen Theilen, nicht selten in neugebildeten Bindegewebsmassen der Fall. Hier besteht ein grosser, ja vielleicht ein grösserer Theil des kleinen Knötchens aus dichtem Bindegewebe, dessen Zellen etwas reichlicher sind und häufig mehrere, kleinere Kerne haben, und nur im Centrum kommt eine weitere Entwickelung zu Stande. Diese mehr fibrösen Tuberkel zeichnen sich durch ihre Härte,

*) Deichler. Beitrag zur Histologie des Lungengewebes. Gött. 1861. S. 27. A. Colberg. Observ. de penitiore pulmonum structura et physiologica et pathologica Hal. 1863. p. 24.

**) Buhl. Zeitschr. f. rat. Med. 1857. Neue Folge. Bd. VIII. S. 53.

***) Th. Inman. Med. Times. 1852. Sept. p. 255.

†) W. Manz. Archiv f. Ophthalmologie. 1863. Bd. IX. 3. S. 141.

††) Rindfleisch. Mein Archiv. Bd. XXIV. S. 574. Taf. VII. Fig. 6—11.

†††) His. Zeitschr. f. wiss. Zoologie. Bd. XV. S. 127.

*†) Virchow. Archiv. Bd. III. S. 445.

**†) Cruveilhier. Atlas d'anat. path. Livr. II. Pl. I. Traité d'anatomie path. génér. T. IV. p. 709.

***†) L. Meyer. Mein Archiv. Bd. XXX. S. 64.

Digitized by Google

ihr mehr durchscheinendes, perlartiges, hellgraues Aussehen vor den mehr zelligen, weicheren, etwas trüberen, weisslichgrauen aus, und man würde oft im Zweifel sein, ob man sie überhaupt für Tuberkel halten sollte, wenn nicht ihr gleichzeitiges Vorkommen mit weicheren, sowie ihre gleiche Neigung zu fettigkäsigem Zerfall ihre nahe Verwandtschaft bewiese. Die zelligen Theile gehen hier häufig eine vollständige Fettmetamorphose ein, aber die entstehende käsige Masse hat eine zähere Consistenz, eine derbere Beschaffenheit und einen innigeren Zusammenhang mit den umliegenden Theilen. Tuberkelkörperchen im Sinne Lebert's werden hier überhaupt niemals gebildet. Ist das Knötchen etwas älter, so findet man auch keine Spur von Rundzellen mehr, sondern nur ein fettig-körniges, hie und da streifiges Centrum und eine rein bindegewebige Schaale. Manche der sogenannten eingekapselten Tuberkel Bayle's gehören hierher, wenngleich die Mehrzahl von ihnen auf andere Zustände, namentlich an der Lunge auf peribronchitische, zu beziehen ist.

In diesen harten Formen kommt öfters ein eigenthümliches Verhalten vor, welches von dem der weicheren abweicht. Schon vom blossen Auge zeichnen sich manche Stellen durch ein etwas dichteres, trüberes Aussehen aus: sie sehen wie kleine Körnchen oder Stümpfchen aus. Bei mikroskopischen Durchschnitten findet man runde, trübgelbliche Haufen von feinkörnigem Ansehen, nicht selten umgeben von einer dicken und derben Bindegewebsschicht, gleich als hätte man Kanal- oder Gefässdurchschnitte mit einem dichten Inhalt vor sich. Zuweilen schien mir wirklich ein Lumen innerhalb der gelblichen Masse enthalten zu sein. Solche Durchschnitte finden sich theils einzeln, theils zu vielen dicht neben einander, zusammengehalten durch ein meist ziemlich derbes, aber zellenreiches Bindegewebe. Manchmal liegen sie so hinter einander, dass sie wie Abschnitte eines gewundenen Schlauches erscheinen. Auch habe ich wiederholt solche zusammenhängenden, gewundenen Körper in dickeren Schnitten verfolgen können. Untersucht man den gelblichen Inhalt genauer, so bemerkt man zuerst Kerne, die von den gewöhnlichen lymphoiden Kernen ganz verschieden sind: es sind platte, theils rundliche, theils ovale, grössere Körper, die nach Essigsäurezusatz einen sehr scharfen, dicken Contour erkennen lassen. In feineren Schnitten sieht man um diese Kerne grössere Zellkörper von feinkörnigem Aussehen, die

Digitized by Google

sich isoliren lassen und dann grössere, plattrundliche oder kurzspindelförmige, mehr epitheloide Zellen darstellen.

So nahe auch der Gedanke liegt, in diesen Bildungen Lymphgefässe mit gewuchertem Epithel zu vermuthen, so bin ich doch nicht im Stande gewesen, mich von der Wahrheit dieser Vermuthung zu überzeugen. Vielmehr konnte ich an einzelnen Orten die Zellen auspinseln und ein feines intercellulares Fasernetz nachweisen, so dass es scheint, als handele es sich um eine Bildung, ähnlich derjenigen, welche so oft in der Thymusdrüse vorkommt, wo sich epithelioide Zellen zu Nestern zusammenballen *).

Unter solchen Verhältnissen hat die Verkäsung einen etwas complicirten Gang. Die epithelioiden Massen zerfallen ziemlich direct unter sehr geringer Fettentwickelung. Die lymphoiden Theile gehen eine etwas höhere Fettmetamorphose ein, wobei jedoch ein beträchtlicher Antheil des albuminösen Stoffes zurückbleibt. Die granulirende Bindegewebsmasse bildet zum Theil wirkliche Fettkörnchenkugeln und liefert einen ganz dichten, fettigen Brei. Alles dies verschmilzt zu einer einzigen, aber in sich nicht ganz uniformen Käsemasse. —

Die bedeutendste Grösse, welche die eigentlichen Tuberkel erreichen, übersteigt demnach selten die eines Hirsekorns, häufig, wie schon erwähnt, erreichen sie dieselbe nicht einmal. An der Leber sind die Tuberkel häufig nur punktförmig, so dass ein scharfes Auge und eine sehr genaue Beobachtung dazu gehört, sie überhaupt zu sehen. Mir selbst ist es wiederholt passirt, erst bei der mikroskopischen Untersuchung auf die Anwesenheit solcher minimaler Lebertuberkel aufmerksam geworden zu sein, selbst in Fällen, wo Hunderttausende von ihnen das Organ durchsetzten. Diese Feinheit der Knötchen ist wohl der Grund, dass sowohl die Specialisten über Tuberculose, als auch die über Leberkrankheiten die ausserordentlich grosse Häufigkeit der Lebertuberculose gar nicht ahnen, während in der That nichts gewöhnlicher ist, als bei allgemeiner Tuberculose auch die Leber durchsprengt zu finden. Meist hat man sich mit den grossen Gallengangstuberkeln begnügt, welche oft erbsengross und noch grösser

*) Virchow. Archiv. Bd III S. 222.

Digitized by Google

erscheinen, weil der Durchschnitt des erkrankten Gallengangs für den Tuberkel selbst genommen wird.

Etwas grösser sind die Tuberkel der Schleimhäute, obwohl auch sie in der Regel, namentlich an der Respirationsschleimhaut, fast niemals Hirsekorngrösse erreichen. Bei der so häufigen Tuberculose des Larynx finden sich ganz kleine, flache, hellgraue oder grauweisse Anschwellungen, welche kaum über das Niveau der Schleimhaut hervorragen. Am Darm muss man wohl die verschiedenen entzündlichen und hyperplastischen Erkrankungen der Follikel von den eigentlichen Tuberkeln unterscheiden. Letztere entsprechen vielleicht am meisten der Bezeichnung „miliar"; je tiefer sie sich ausbreiten, um so grösser pflegen sie zu werden.

Auch die serösen Häute zeigen oft sehr kleine Eruptionen, so dass namentlich an Stellen, wo das Gewebe der Haut besondere Stoffe enthält, die Erkenntniss der Tuberkel recht schwer sein kann. Am Omentum, wo die Tuberkel zwischen und in den Fettläppchen sich entwickeln, gehört oft grosse Sorgfalt dazu, die kleinsten Fettläppchen von den Tuberkeln zu unterscheiden. Auch an der Pia mater cerebralis und spinalis ist die Wahrnehmung der feinsten Knötchen, zumal wenn gleichzeitig entzündliche Zustände vorhanden sind, oft sehr schwierig, und man muss besondere Hülfsmittel, z. B. das Unterschieben einer schwarzen Fläche oder eines mit Blut gefüllten Gefässes, anwenden, um die kleinen weisslichgrauen Punkte*) zu sehen. Bei etwas stärkerer Entwickelung ist sonst gerade die Pia mater cerebralis sehr geeignet zur Beobachtung der Tuberkelanfänge. Man sieht die kleinen Knötchen nicht blos an der Oberfläche, sondern oft noch viel zahlreicher in den zwischen den Sulcis liegenden Arachnoidealblättern (Fig. 192.), die man zu diesem Zwecke vorsichtig hervorziehen muss. Obwohl die Bezeichnung miliar hier nicht immer passt, da

Fig. 192.

Fig. 192. Miliartuberkel der Pia mater cerebralis. Man sieht drei hervorragende Parallel-Falten, die aus den Sulci der Grosshirnoberfläche hervorgezogenen Einstülpungen der Pia, nach oben durch das fortlaufende Blatt der Oberfläche verbunden. Die Gefässe stark gefüllt. Alle Theile mit kleinen Knötchen durchsetzt. Natürl. Grösse. Präparat vom Jahre 1865.

*) Alison. Edinb. med. chir. Transact. 1824. p. 419.

Digitized by Google

man vielmehr oft submiliar sagen sollte, so gebrauchen wir doch traditionell diesen Ausdruck für alle Formen der „Tuberkelgranulation", welche nicht erheblich über die Hirsekorngrösse hinausgehen.

Gelegentlich findet man aber ganz grosse Tuberkelknoten, z. B. von Hasel- oder Wallnussgrösse. Von diesen kann man von vornherein versichert sein, dass es nicht einzelne Tuberkel, sondern Conglomerate von Tuberkeln sind. Häufig gehen solche Conglomerat-Knoten aus vielen Tausenden kleiner Tuberkel hervor. In den grossen Knoten am Gehirn, die Wallnuss- und noch mehr Grösse erreichen, mögen Hunderttausende solcher kleinen Knoten zusammengebettet sein. Die Conglomerate sind im Ganzen rundlich, aber, so lange sie wachsen, an der Oberfläche uneben, feinhöckerig, zuweilen geradezu maulbeerförmig, entsprechend den einzelnen Ablagerungen neuer miliaren Knötchen, welche sich den alten anschliessen (Fig. 193.). — Die allerumfänglichsten Conglomeratknoten, welche am meisten dem Sinne der alten Phymata entsprechen, finden sich an den serösen Häuten, namentlich der Pleura und dem Peritonäum, wenngleich ziemlich selten. Inmitten ausgedehnter Synechien von oft ganz schwieliger Art liegen käsige Knoten bis zur Grösse von Hühnereiern und darüber haufenweise bei einander, so dass es aussieht, als hätte man Paquete käsiger Lymphdrüsen vor sich. Aber sie kommen an Stellen vor, wo es gar keine Lymphdrüsen giebt, z. B. an der Costalwand, bis dicht an die Rippen heranreichend, ohne doch mit ihnen in Verbindung zu sein*). Wenn sie confluiren und erweichen, so entstehen grosse, 4 bis 5 Zoll lange, 1 bis 2 Zoll dicke, wurstförmige Massen, welche viel Aehnlichkeit mit abgekapselten und eingedickten Empyem-Massen darbieten. In der That bildet das umgebende sklerotische Gewebe zuweilen die schönsten Kapseln, die man sehen kann. Aber diese Kapseln sind in continuirlichem Zusammenhange mit der käsigen Inhaltsmasse; beide gehören zusammen und man kann bei genauerer Betrachtung leicht

Fig. 193.

Fig. 193. Tuberkel aus der Grosshirnrinde: Conglomeratknoten. Derselbe ist aus der Hirnsubstanz ausgelöst und man sieht seine etwas unregelmässige, leicht höckerige Oberfläche, mit zahlreichen jungen Miliarknötchen besetzt, zwischen denen eine mässig vascularisirte Bindegewebsschicht liegt. Nat. Grösse. Von demselben Fall, wie Fig. 192.

*) Präparat No. 45 vom Jahre 1865.

Digitized by Google

erkennen, dass in der sogenannten Kapsel die Neubildung von Tuberkeln fortschreitet, und die Kapsel vielmehr Matrix, als Demarkationshaut ist. — An anderen Stellen entstehen durch die Confluenz vieler Miliarknoten Conglomerat-Platten, so namentlich auch an der Pleura und anderen serösen Häuten. Es erklärt sich dies sehr einfach aus der mehr flächenhaften Lagerung und Zusammenordnung der Knötchen, welche nur eine mässige Dicke erreichen. — Im Innern von Parenchymen, wo von einer gewissen Stelle aus in immer grösserer Ausdehnung die Tuberkeleruption erfolgt, nimmt die Conglomeration schliesslich den Charakter der sogenannten Infiltration an. Ich meine dabei aber in keiner Weise die tuberculöse Infiltration der Lunge, von der wir schon gesehen haben (S. 600), dass sie vielmehr eine Art der Hepatisation ist, sondern diejenige der Schleimhäute, der Niere oder des Hodens, wo die später ziemlich gleichmässige Infiltration ursprünglich ein grosses Tuberkelconglomerat, aber nicht etwa ein Entzündungsheerd war.

Von diesen grossen Zusammenordnungen muss man daher absehen, wenn man die Geschichte des einzelnen Tuberkelkorns studiren will. Auf diese kommt aber Alles an, denn auch die Geschichte der grossen Conglomerate wird schliesslich durch die Vorgänge an den kleinsten constituirenden Knötchen bestimmt. Diese Vorgänge sind aber im Allgemeinen ziemlich einfach.

Liegen die miliaren Körner sehr oberflächlich in einer Haut, welche äusseren Unbilden häufiger ausgesetzt ist, so zerfallen sie oft von ihrer Oberfläche aus und erzeugen kleine, seichte, einfache Tuberkelgeschwüre, ohne dass sie jemals käsig werden oder zu irgend einer nennenswerthen Geschwulstbildung Veranlassung geben. Hierhin gehören vor allen die Tuberkel des Larynx, aus welchen die tuberculöse Larynx-Phthisis hervorgeht. Selbst sorgfältige Untersucher der neuesten Zeit*) haben den eigentlich tuberculösen Charakter dieser Phthise in Zweifel gezogen, weil sie nichts Käsiges bemerkten, und es ist seit Louis**) vielfach die Ansicht aufgestellt, als handele es sich

*) Cruveilhier. Traité d'anat. path. génér. T. IV. p. 722. Rühle. Die Kehlkopfkrankheiten. Berlin. 1861. S. 261. Amtlicher Bericht über die Versammlung deutscher Naturforscher und Aerzte in Königsberg. (1860). S. 176.

**) P. C. A. Louis. Recherches anat. path. et thér. sur la phthisie. Ed. 2me. Paris. 1843. p. 51, 53.

Digitized by Google

nur um eine Art von Excoriation der Schleimhaut durch das scharfe Secret der Sputa. Diese Ansicht findet sich schon bei Sylvius. Meine Erfahrung ist, wie die von Rokitansky, eine ganz entgegengesetzte*), und ich empfehle gerade den Larynx für alle diejenigen, welche den wahren Tuberkel studiren wollen.

Liegt der Tuberkel tiefer, z. B. submucös, oder im eigentlichen Parenchym, so wird er ziemlich regelmässig käsig, d. h. es beginnt, gewöhnlich vom Centrum aus, in der vorher grauen oder grauweissen Substanz, eine unvollständige Fettmetamorphose, die mit Eindickung (Inspissation) verbunden ist, und aus welcher ein gelber oder gelbweisser, trüber, undurchsichtiger Punkt hervorgeht. Mit der Zeit kann das ganze Knötchen in eine solche käsige Masse verwandelt werden. Diese ist unter allen Umständen abgestorben, und wenngleich noch allerlei Ueberreste von Gewebselementen, selbst einzelne in noch erkennbarer Form, vorhanden sein mögen, so ist doch die Masse wesentlich Detritus. Der Vorgang der Verkäsung (Tyrosis) ist daher von mir als ein nekrobiotischer bezeichnet worden; er stellt die gewöhnliche Form des Absterbens der Tuberkel, also einen Ausgang der Krankheit dar. Ob er der nothwendige Ausgang der Tuberculose ist, bezweifle ich. Denn man findet, namentlich an serösen Häuten, zuweilen neben käsigen Knötchen andere, welche eine vollständige Fettmetamorphose durchmachen, und da wir sonst allgemein wissen, dass diese eine nachfolgende Resorption möglich macht, so habe ich nie Bedenken getragen, auch für den Tuberkel die Möglichkeit einer vollständigen Resolution**), also einer directen Heilung zuzulassen.

Aber in der Regel ist die Fettmetamorphose nur unvollständig. Es entstehen keine Fettkörnchenkugeln, sondern die Tuberkelzellen nehmen nur wenige, zuweilen nur 3 bis 5 kleine Fettkörnchen auf, und statt wie bei der vollständigen Fettmetamorphose grösser und lockerer zu werden, werden sie***)

*) Rokitansky. Handbuch der pathol. Anatomie. Wien. 1842. Bd. III. S. 36. Virchow. Amtlicher Bericht über die Naturf.-Vers. in Königsberg. S. 177.

**) Virchow. Würzb. Verh. Bd. VI. S. XI.

***) Virchow. Cellularpathologie. 3. Aufl. S. 170. Fig. 71.

Digitized by Google

vielmehr kleiner und dichter. Diese Verkleinerung beruht auf einer Schrumpfung, die mit Wasserverlust verbunden ist, die also eine unvollständige Resorption ausdrückt, und die meiner Ansicht nach eben die Folge des frühzeitigen Absterbens ist. Nur die lebende Zelle vermag die flüssigen Bestandtheile in sich zurückzuhalten, gewissermaassen zu fixiren; auf das Absterben folgt alsbald ein Wasserverlust. Die Schrumpfung kann daher als ein Zeichen des Absterbens und dieses als die Folge grosser Hinfälligkeit der Tuberkelzellen betrachtet werden, wodurch sie sich den scrofulösen Elementen anschliessen, bis zu einem gewissen Maasse auch den typhösen und syphilitischen nähern. Die Schrumpfung ist aber zugleich ein Hinderniss der vollständigen Resorption, welche an dem fester und dichter gewordenen Material schwerer eintreten kann, als an weicherem und feuchterem.

Die unvollständige Fettmetamorphose, welche diese Verschrumpfung begleitet, ist dem Grade nach sehr verschieden, und darnach ist auch das Aussehen der käsigen Masse verschieden. Je mehr Fett frei wird, um so mehr wird die Farbe des Knötchens gelblich: gelber Tuberkel; je weniger Fett, je mehr verdichtete Zellsubstanz, um so mehr erscheint das Knötchen weiss oder grauweiss: weisser Tuberkel. Beide Formen zusammengenommen, stellen dasjenige dar, was man noch bis in das 18. Jahrhundert Steatom, seitdem aber Tuberkelstoff nannte, und was dann mit dem Scrofelstoff und gelegentlich mit Gummisubstanz zusammengeworfen wurde. Die darin enthaltenen Körperchen sind die specifischen Tuberkelkörperchen Lebert's, die freilich nicht das mindeste Specifische an sich haben. Es sind entweder ganze Zellen oder blosse Kerne, und daher haben sie sehr verschiedene Grösse. An ihnen bemerkt man gewöhnlich keine Verschiedenheit von Membran und Inhalt, sondern sie machen meist den Eindruck ganz homogener, solider Körper, in denen höchstens einige Fettkörnchen und gelegentlich ein oder der andere Kern hervortreten. Ihre äussere Gestalt ist unregelmässig, zuweilen geradezu eckig; ihre Contouren scharf, ihre Oberfläche von leichtem Glanz. Zwischen ihnen finden sich ausser einigen Fasern gewöhnlich zahlreiche Körnchen (die sogenannten Molecüle der Autoren) als Ueberreste vollständig zerfallener Elemente.

Digitized by Google

Allein diese Bestandtheile sind so wenig specifisch, dass sie für die Diagnose gänzlich unbrauchbar sind. Den besten Beweis dafür liefert die Thatsache, dass gerade die Urheber und die treuesten Anhänger dieser Lehre dieselben Körperchen in der käsigen Hepatisation der Lunge und in den käsig gewordenen Drüsenscrofeln fanden, wie in den Miliartuberkeln der Niere oder der weichen Hirnhaut, und dass die Anschauung von der Natur der Tuberculose überhaupt dadurch nicht nur nicht gefördert, sondern im Gegentheil gehemmt worden ist. Die Regelmässigkeit des Ausgangs in käsige Metamorphose beweist nichts weiter, als dass gerade die Elemente des Tuberkels zu den hinfälligsten und am kürzesten lebenden Theilen des Körpers gehören, und wenn diese Regelmässigkeit einen gewissen diagnostischen Werth gewiss besitzt, so ist er doch nur ein relativer, keineswegs, wie die Specifiker wollten, ein absoluter. Denn gerade dann, wenn ein Miliartuberkel ganz und gar käsig geworden ist, können wir ihn am wenigsten sicher diagnosticiren; ein käsig eingedickter miliarer Abscess kann genau ebenso aussehen, wie wir sehr gut an den Follicularabscessen am Darm der Scrofulösen wahrnehmen können. Denn ich gebe Reinhardt*) bis zu einem gewissen Maasse Recht, wenn er meint, dass die sogenannten Darmtuberkel eingedickte Abscesse sind. So lange sie frisch und gross sind, erkennt man sie in ihrer submucösen Lage leicht**); sobald sie aber alt und geschrumpft sind, gehört eine sehr grosse Uebung zu einer richtigen Diagnose.

Die Diagnose des Tuberkels ist am sichersten, wenn die Verkäsung nur partiell ist, wenn also um das gelbliche oder weisse Centrum noch ein grauer Saum liegt. In diesem weist das Mikroskop die wahrhaft tuberculösen Elemente nach. Je weiter man sich der Mitte nähert, um so mehr sieht man das fortschreitende Verschrumpfen und die Fettmetamorphose dieser Elemente. Dabei muss man sich aber vor einer nahe liegenden und daher sehr häufigen Verwechselung hüten. Nicht selten findet man, zumal in der Lunge, zahlreiche, oft heerd- oder nestweise gelagerte, kleine, rundliche Körper (Fig. 194.) von miliarer Form nnd Grösse. Betrachtet man sie recht nahe, zumal unter einer

*) Reinhardt a. a. O. S. 377.
**) Louis. Recherches sur la phthisie. Paris. 1825. p. 94. 1843. p. 96.

Digitized by Google

Fig. 194.

schwachen Vergrösserung, so sieht man ein käsiges Centrum und eine hellgraue Peripherie. Aber diese Peripherie zeigt bei stärkerer Vergrösserung einen mehr fibrösen Bau, und eine genauere Präparation lehrt, dass die scheinbar runden Körner nichts anderes sind, als die Querschnitte kleiner Bronchien, welche mit einer käsigen Masse gefüllt sind, während ihre Wand verdickt ist. Bayle*) ging gerade von diesen Formen bei seiner Untersuchung über die Tuberkel aus, und er kam zu dem Schlusse, dass der miliare Tuberkel zugleich ein cystischer sei; Laennec dagegen hat diejenigen Formen, welche etwas grösser und daher leichter in ihren einzelnen Theilen zu erkennen sind, von den miliaren Tuberkeln unter dem Namen der eingebalgten (tubercules enkystés) unterschieden, aber er hat sie doch für Tuberkel genommen, während sie überhaupt keine Tuberkel, sondern Bronchien sind. Aber freilich können diese Bronchien tuberculös und die käsigen Massen im Innern metamorphosirte Tuberkelsubstanz sein. In diesem Falle findet man gewöhnlich schon in den grösseren Bronchien (Fig. 194.) ganz feine, weisse Knötchen in der Schleimhaut, und die kleineren Bronchien, welche auf dem Querschnitt wie eingekapselte Tuberkel erscheinen, lassen inmitten der käsigen Masse ein feines Lumen erkennen. Anderemal dagegen findet sich das Lumen selbst ursprünglich mit der käsigen Masse gefüllt. Dies ist das Gewöhnliche bei scrofulöser Bronchitis (S. 601), jenes bei tuberculöser, — feine Unterschiede freilich, aber doch höchst wichtige, denn ohne ihre Erkenntniss wird man vergeblich die Lungentuberculose zu analysiren versuchen. Aber auch diese Unterschiede gelten nur für frische Fälle.

Fig. 194. Bronchitis et Peribronchitis tuberculosa. Man sieht einen aufgeschnittenen Bronchus, an dessen innerer Fläche ausser mehreren Mündungen kleinerer Bronchialäste eine Reihe ganz kleiner, weisser Knötchen hervortritt. In dem anstossenden Lungenparenchym theils einzeln, theils gruppirt eine Reihe sogenannter Miliartuberkel, welche sich bei genauerer Betrachtung als Durchschnitte stark verdickter und tuberculöser Bronchien erweisen. An vielen erkennt man das offene Lumen als einen centralen Punkt. Einzelne sehr verdickte grössere Bronchioli sind der Länge nach angeschnitten. Nat. Grösse. Präparat No. 83 vom Jahre 1864.

*) Bayle. Journ. de méd. T. VI. p. 6, 10.

Digitized by Google

Ob die käsige Masse ganz und gar unfähig ist, resorbirt zu werden, ist mir zweifelhaft. Jedenfalls ist es richtig, was man immer beschrieben hat, dass in der Regel eine Erweichung derselben eintritt. Allerdings bezieht sich die gewöhnliche Beschreibung der Erweichung weniger auf die Miliarknötchen, von denen ich hier handele, als vielmehr auf grössere Conglomeratknoten oder scrofulöse Käsemassen. Ja, das Wenige, was sich auf miliare Knötchen der Lunge bezieht, ist zum Theil irrthümlich, insofern kleine Bronchien mit retinirtem Inhalt (S. 601) für erweichte Tuberkel genommen worden sind. Nichtsdestoweniger wird es zweckmässig sein, die ganze Materie hier abzuhandeln.

Gleichwie die käsige Umwandlung, so beginnt auch die Erweichung an den ältesten Stellen des Knötchens, und insofern diese in der Regel die centralen sind, ist auch die centrale Erweichung die regelmässige. Eine scheinbare Ausnahme bilden die an Oberflächen gelegenen Tuberkel, von denen der älteste Theil nicht die Mitte des ganzen Knötchens, sondern die Mitte der Oberfläche einzunehmen pflegt. Die mehrfach geäusserten Bedenken derer, welche vielmehr eine peripherische Erweichung aufgestellt haben, beziehen sich auf Conglomerate oder auf nicht tuberculöse Käsemassen. Lombard und Andral*) betrachten die Erweichung als die Folge einer durch die Anwesenheit des Tuberkels in dem umliegenden Gewebe hervorgerufenen Reizung, welche eine Eiterabsonderung und durch sie eine Art von mechanischer Zertheilung der Tuberkelmasse bedinge. Dies ist falsch. Die Erweichung ist ein rein chemischer Vorgang, an dem gar keine Eiterbildung Theil hat: die Gewebsreste, welche die käsige Masse bilden, zerfallen mehr und mehr in kleinere Theile, lösen sich endlich vollständig aus einander und können bei längerem Bestand zu einer reinen Flüssigkeit schmelzen. Ob dabei eine Aufnahme von Wasser von aussen her stattfindet, ist zweifelhaft. Denn man darf sich die Trockenheit des Käseknotens nicht zu gross vorstellen; es ist immer noch genug Gewebsflüssigkeit (gewissermaassen Krystallwasser) darin vorhanden, um bei der Schmelzung der festen Bestandtheile eine weiche, meist doch nur breiige Masse hervorzubringen.

*) Lombard. Essai sur les tubercules. Thèse de Paris. 1826. Andral. Path. Anat. Bd. I. S. 325.

Digitized by Google

Liegen diese erweichten Tuberkel an einer Oberfläche, wie wir es besonders an Schleimhäuten wahrnehmen, so folgt alsbald die Ulceration. Diese geschieht zunächst ohne alle Eiterung, einfach durch die Ablösung der erweichten Massen. Das erste Secret ist zerflossene Käsesubstanz. Da aber die Erweichung nicht sofort die ganze Käsesubstanz zu betreffen pflegt, so ist der Grund und häufig auch der Rand des primären Tuberkelgeschwürs*) noch käsig oder „speckig infiltrirt"; erst nach und nach reinigt sich dieses Geschwür durch fortschreitende Erweichung und Abbröckelung, und nach einiger Zeit findet man es vollständig gereinigt, tuberculös seiner Entstehung, aber nicht mehr seinem Wesen nach. Es ist meist ein oberflächliches, die ganze Dicke der Schleimhaut durchbrechendes, flaches Geschwür von

Fig. 195.

Fig. 195. Miliare, confluirte und ulceröse Tuberkel der Harnblase (Cystitis tuberculosa). Die Gegend des Trigonum, namentlich die Umgebung der Mündung des linken Ureter ist mit unregelmässigen, zackigen, confluirenden Geschwüren von speckigem Rande und schmutzigem Grunde besetzt. Einzelne Geschwüre höher hinauf. Gegen den Blasenhals einzelne Miliarknötchen. Auf dem Colliculus seminalis ein Geschwür. Nat. Grösse.

*) Rokitansky. Handb. der path. Anat. Wien. 1846. Bd. I. S. 406.

linsenförmiger Gestalt: das Lenticulärgeschwür. Erst dieses gereinigte Geschwür kann wirklichen Eiter absondern.

Das ist der Gang der tuberculösen Verschwärung an den verschiedensten Stellen. So finden wir es im Darm und in den Bronchien, in der Nase, an der Zunge*) und am Gaumen, in der Scheide**) und in den Ureteren, nirgends aber in so deutlicher Entwickelung, als an der Harnblase (Fig. 195.). Denn gerade hier kann man nicht blos die Entwickelung der Miliarknötchen, sondern auch den allmählichen Fortgang der Ulceration in der klarsten Weise neben einander übersehen. Insbesondere kann man die weitere Entwickelung des Lenticulargeschwürs zu den grösseren Secundärgeschwüren***) hier um so bequemer verfolgen, als einerseits keine präexistirenden Lymphfollikel die Erkenntniss der heteroplastischen Knötchen stören, wie es am Darm der Fall ist, andererseits die einzelnen Tuberkel wenigstens für gewöhnlich die käsige Metamorphose erreichen, wie es an den Luftwegen häufig nicht vorkommt.

Diese Secundärgeschwüre entstehen durch allmähliche Confluenz der discreten Primärgeschwüre und durch neue Ulceration accessorischer Knötchen, welche sich theils neben den Primärgeschwüren, theils unter denselben entwickeln. Denn das Primärgeschwür „frisst", indem immer neue Miliar-Eruptionen neben und unter demselben entstehen, welche ihrerseits in Verschwärung übergehen. So bildet sich ein Ulcus rodens, das je nach Umständen bald mehr in der Fläche, bald mehr in der Tiefe fortschreitet, ohne ein Gewebe zu verschonen, das aber unter allen Umständen durch seine eigenthümlich zerfressenen, gleichsam zernagten, ausgebuchteten Ränder, häufig auch durch seinen nnebenen, stellenweise vertieften Grund und durch die Anwesenheit noch nicht erweichter Knötchen seinen specifischen Charakter zu erkennen giebt.

---

*) Präparat No. 36 vom Jahre 1864.

**) Carswell. Path. Anat. Art. Tubercle. Pl. II. fig. 1. Louis. Recherches sur la phthisie. 1843. p. 143. Kiwisch. Klinische Vorträge über spec. Path. u. Ther. der Krankheiten des weibl. Geschlechts. Prag. 1851. Bd. I. S. 523. Virchow. Archiv. Bd. V. S. 404. Verhandl. der Ges. f. Geburtsh. in Berlin. (1857.) Heft X. S. 182. A. Gusserow. De muliebrium genitalium tuberculosi. Diss. inaug. Berol. 1859. p. 19.

***) Rayer. Traité des malad. des reins. Atlas. Paris. 1837. Pl. XLIV. fig. 1.

Digitized by Google

Das gereinigte tuberculöse Geschwür, mag es nun ein primäres oder ein secundäres sein, kann unzweifelhaft durch Vernarbung heilen und zwar definitiv heilen. Aber leider ist dies meist nicht der Fall. Die fortschreitende Eruption neuer Knötchen neben und unter dem Geschwür, ein unverkennbares Anzeichen des infectiösen Charakters, begünstigt die Unterhaltung und Vergrösserung der Ulceration. Ja, nicht selten bilden sich sogar neue Knötchen in der Narbe selbst und ihre Erweichung zerstört von Neuem, was eben erst gewonnen zu sein schien. So erklärt sich der überaus rebellische Gang der Krankheit, die Neigung zur Phthisis selbst in den Fällen, wo kein inneres Parenchym ergriffen ist, das trostlose Recidiviren nach schon begonnener Heilung. Glücklicherweise ist dies wenigstens nicht ausnahmslos der Fall; vielmehr giebt es auch grosse Secundärgeschwüre, z. B. im Darm, welche schliesslich sich reinigen und vernarben. Jedoch ist auch diese Vernarbung nicht ohne Gefahren, denn sie bringt nicht selten die Striktur des betroffenen Kanals mit sich.

Aehnliche Vorgänge der Miliar-Eruption und Ulceration kommen auch an den Synovialhäuten vor, am häufigsten am Kniegelenk, und bilden hier eine der hartnäckigsten Formen des sogenannten Tumor albus*). Auch an den serösen Häuten, zumal am Brust- und Bauchfell, werden sie zuweilen gefunden, obwohl in der Mehrzahl der Fälle die tuberculöse Pleuritis und Peritonitis ohne Ulceration tödtet. An den Hirnhäuten habe ich ulceröse Formen der Art nie gesehen. Der ursprüngliche Grund der ungemeinen Häufigkeit von Otorrhoe, Perforation des Trommelfells und cariöser Zerstörung des Felsenbeins bei Scrofulösen**) und Schwindsüchtigen***) ist noch nicht genügend untersucht, indess dürfte wohl ulceröse Tuberculose†) des mittleren Ohres dabei mit in Betracht kommen. v. Tröltsch††) ist freilich geneigt, die Tuberculose der anderen Organe als Secundär-

*) Virchow. Archiv. Bd. IV. S. 312. Crocq. Traité des tumeurs blanches des articulations. Brux. 1853. p. 59.

**) Lallemand. Rech. anat. path. sur l'éncephale et ses dépendances. Paris. 1830. T. II. p. 207. Lebert. Traité prat. des malad. scrof. et tubercul. p. 354.

***) Ancell l. c. p. 345.

†) Voltolini. Mein Archiv. Bd. XVIII. S. 43. Abhandl. der schlesischen Gesellsch. Naturwiss. Abh. 1862. Heft I. S. 23.

††) v. Tröltsch. Die Anatomie des Ohres u. die Krankheiten des Gehörorgans. Würzb. 1860. S. 72.

Digitized by Google

effect einer einfach eiterigen Otitis anzunehmen, indess habe ich wiederholt Kranke gesehen, bei denen bei chronischer Tuberculose secundär Caries des Ohrs sich einstellte. Tuberculose des Felsenbeins, welche Rilliet und Barthez, sowie Nélaton*) als Ursache der chronischen Otitis bei Phthisikern annehmen, habe ich nie als Ausgangspunkt beobachtet.

Im Innern von Parenchymen, z. B. in der Niere, der Prostata, dem Hoden, den Knochen ist dieselbe Reihenfolge von dem primären grauen Korn zu käsiger Umbildung und centraler Erweichung zu verfolgen. Hier entsteht zunächst ein tuberculöser Abscess, der sich nach aussen eröffnen kann, wenn er oberflächlich liegt, z. B. an den Papillen der Niere oder am Colliculus seminalis. Meist bleibt er jedoch längere Zeit geschlossen und es beginnt dann die infectiöse Secundär-Eruption neuer Knötchen in der Umgebung, so dass sich sehr bald die Erscheinung der einzelnen Knötchen verwischt und das Bild der sogenannten Infiltration entsteht.

Letztere bildet sich jedesmal, wenn viele Knötchen zusammenliegen. Es entsteht dann durch ihre Confluenz ein immer mehr zusammenhängendes, gleichmässiges, käsiges Conglomerat, indem nach und nach auch das zwischenliegende Gewebe, welches sich etwa noch erhalten hat, z. B. Bindegewebe, in welchem öfters deutliche Gefässe zu verfolgen sind, dieselbe Veränderung eingeht. Nur elastische und Knochentheile erhalten sich, wenngleich abgestorben, in der Masse. Wir finden schliesslich eine zusammenhängende, durch die ganze Masse fortlaufende käsige Schicht.

Diese kann sich in sehr verschiedener Weise darstellen. An manchen Schleim- und serösen Häuten bildet sich durch die ausgedehnte Confluenz zahlreicher, dicht gedrängter und verkäsender Miliarknötchen eine dicke, gelbweisse, trockene Schicht, welche die ganze Oberfläche nach Art eines sogenannten diphtheritischen Exsudates erfüllt. Handelt es sich um enge Schleimhautkanäle, wie kleinere Bronchien, Ureteren, Tuben, Vasa deferentia, so kann durch die Dicke der „Infiltration“ eine Art von Obliteration der Kanäle entstehen. Schneidet man die sehr ge-

*) Rilliet et Barthez. Traité des malad. des enfants. Brux. T. II. p. 489. A. Nélaton. Recherches sur l'aff. tuberc. des os. Paris. 1837. p. 46, 70.

Digitized by Google

schwollenen Kanäle quer durch, so sieht man die innere Oberfläche pompadourartig gefaltet und die Falten dicht in einander geschoben. Später erweicht die Masse, löst sich los und der dicke, käsige Brei füllt das Lumen des Kanals. Hier handelt es sich demnach um eine zusammenhängende, zuweilen weithin ausgedehnte Ulceration. Aber vom Standpunkte der Doctrin aus hat man die abgelöste Masse gerade als Typus eines freien, sogenannten tuberculösen Exsudates betrachtet, welches primär in die Lichtung des Kanals abgesetzt sei.

Nirgends ist dieser Zustand auffälliger, als bei der Tuberculose der Tubar- und Uterinschleimhaut*), welche zuweilen schon bei ganz zarten Kindern vorkommt und sehr bedeutende, teigige Anschwellungen der Tuben und des ganzen Uteruskörpers herbeiführt. Schneidet man ein, so findet man den Tubarkanal oder die Uterushöhle gewöhnlich erfüllt mit einer weichen Käsemasse, welche sich leicht abspülen und die zum grossen Theil zerstörte Fläche in unebener, vielfach noch in ähnlicher Weise infiltrirter Gestalt erscheinen lässt. Von einem Exsudat ist hier ebenso wenig zu sprechen, wie von einer Eindickung von Secret; es ist nur das nekrobiotisch zerstörte Gewebe, welches sich, freilich nach Art eines Secrets, ablöst. Vor dem Stadium der Erweichung ist die Substanz ganz compakt, und namentlich an den Tuben sieht man auf Querschnitten zuweilen eine derbe Käsemasse in dem scheinbar dünnwandigen Kanal, welche gleichsam eine feste Ausfüllung desselben bildet**), Bei genauerer Betrachtung kann man sich überzeugen, dass es die sehr verdickte, infiltrirte und an ihrer Oberfläche in Längsfalten gelegte Schleimhaut ist, deren Falten sich so dicht in einander schieben, dass man das Lumen des Kanals nicht mehr wahrnimmt. Aber im Anfange ist die Schleimhaut auf das Zierlichste mit feinsten grauen Miliarkörnchen durchsprengt.

Der Zustand ist vollkommen analog demjenigen grosser Infiltrationen in parenchymatösen Organen, wie wir ihn am besten in

*) Carswell. Path. Anatomy Art. Tubercle. Pl. II. fig. 1—3. Rokitansky. Path. Anat. Wien. 1861. Bd. III. S. 444, 497. Kiwisch. Klinische Vorträge über die Krankheiten des weibl. Geschlechts. Prag. 1851. Bd. I. S. 521. Geil. Ueber die Tuberkulose der weiblichen Geschlechtsorgane. Inaug. Abh. Erlangen. 1851. Gusserow l. c. p. 20. Crocq. Bullet. de l'Acad. de méd. de Belgique. 1860. Sér. II. T. III. No. 2.

**) Carswell l. c. Pl. II. fig. 3.

Digitized by Google

der Nephrophthisis kennen lernen. Bei Durchmusterung einer grossen Zahl von Fällen kann man gerade an der Niere alle Uebergänge von einzelnen Miliarknötchen zu Gruppen, von Gruppen zu diffusen Infiltrationen antreffen, bis schliesslich eine ganze Niere in dieser Weise überzogen und zerstört wird*). Was an den Schleimhäuten mehr der Fläche nach erfolgt, das geschieht hier in allen Richtungen, so dass zuletzt die schmelzende Masse sich in die Calices renales ergiesst und ein grosser Sack, mit käsigem Brei gefüllt, die Stelle der Niere einnimmt**).

Ueberaus deutlich kann man sich hier von der Thatsache überzeugen, welche für das ganze Gebiet der Tuberculose Gültigkeit hat, dass nicht das specifische Parenchym, nicht das Epithel der Harnkanälchen oder diese selbst den Ausgangspunkt der Erkrankung bilden, sondern dass das Stroma, das sogenannte Interstitialgewebe***) Ausgang der Neubildung ist. Während in dem Bindegewebe die Kern- und Zellenwucherung sich ausbreitet, um von Stelle zu Stelle zu den einzelnen Knötchen sich zu sammeln, während die Interstitien zwischen den Harnkanälchen breiter und breiter werden, zerfällt das Epithel zu einer breiigen Masse†), welche allmählich verschwindet. Auch die Tunicae propriae und schliesslich die Gefässe gehen zu Grunde, und es bleibt am Ende nichts übrig, als die wuchernde Neubildung. So ist der Gang der Erkrankung auch an anderen Organen, doch giebt es wenige, wo derselbe so klar zu übersehen ist, als an der Niere. —

Am interessantesten gestalten sich diese Verhältnisse, wo die tuberculösen Conglomerate nicht mehr in Form einer Infiltration, welche im Grossen wenigstens die Gestalt des befallenen Organs wiedergiebt, sondern in Form beträchtlicher Knoten, der häufig sogenannten Solitärknoten auftreten. Diese können sehr umfangreich werden, und dann haben sie eine so grosse Aehnlichkeit mit den Kartoffelknoten (S. 593), die wir in den scrofulösen

*) Rayer. Traité des malad. des reins. Paris. 1841. T. III. p. 618. Atlas. Pl. XLII—XLIII. Carswell. Path. Anat. Art. Tubercle. Pl. II. fig. 5. Lebert. Traité d'anat. path. Pl. CXLII. fig. 5.

**) Baillie. Engravings. Fasc. VI. Pl. IV. fig. 1—2.

***) Beer. Die Bindesubstanz der menschlichen Niere im gesunden und kranken Zustande. Berlin. 1859. S. 187. Taf. IV. Fig. 2. Villemin l. c. p. 22. Pl. II. fig. III.

†) Wilh. Müller. Ueber Struktur u. Entwickelung des Tuberkels in der Niere. Inaug. Abh. Erlangen. 1857.

Digitized by Google

Drüsen antreffen, dass man leicht die Frage aufwerfen mag, ob sie nicht einfache Scrofelknoten seien.

Wenn es sich um Organe handelt, wo vorher gar keine lymphatischen Elemente vorhanden waren, dann hat die Unterscheidung keine Schwierigkeiten. Wenn wir z. B. die grossen Hirn- oder Rückenmarkstuberkel ansehen, so können wir über die Sache keinen Zweifel hegen. Da finden wir gewöhnlich einen grösseren Knollen, an dem man nicht selten noch eine Art von lamellöser Anordnung*) wahrnehmen kann (Fig. 196.). Diese Lamellen entsprechen den einzelnen Wachsthumsschichten des Conglomerats, indem sich im Umfange wieder neue Tuberkelmasse entwickelt (Fig. 193.). An frischen Knoten sieht man noch ringsherum die jüngste

Fig. 196.

*) Cruveilhier. Traité d'anat. path. génér. T. IV. p. 782. Atlas. Livr. XVIII. Pl II. fig. 1 et 3. Rilliet et Barthez. Traité clin. et prat. des maladies des enfants. Brux. T. II. p. 435.

Fig. 196. Tuberkel des Rückenmarks. Querschnitt. Natürl. Grösse. Der interessante Fall, von dem dies Präparat stammt, war kurz folgender: Ein 39jähriger Kattundrucker, seiner Angabe nach früher stets gesund, erkrankte im Februar 1860 an heftigen reissenden Schmerzen in den Hals- und obersten Rückenwirbeln, die sich allmählich über die linke Scapula, dann über die ganze linke Thorax-Hälfte, endlich auf die linke Oberextremität verbreiteten. Alle diese Theile sollten bei der Berührung sehr empfindlich und eine willkürliche Bewegung derselben unmöglich gewesen sein. Der behandelnde Armenarzt hielt die Krankheit für Rheumatismus und verordnete warme Bäder. Allein nach dem dritten Bade trat Frost, Hitze, Husten mit Auswurf ein, und der Kranke wurde am 20. April zur Charité befördert. Hier wurde eine ausgedehnte katarrhalisch-entzündliche Affektion beider Lungen mit Dämpfung in den Spitzen constatirt; dabei reichlicher Auswurf, heftiges Fieber und grosser Collapsus. Ueberall an den betreffenden Stellen bei Druck grosse Empfindlichkeit, Atrophie und zum Theil Contraction der Muskeln, der innere Rand der Scapula vom Thorax abgehoben, u. s. w. Unter Stocken der Expektoration erfolgt der Tod am 30. April. — Bei der Autopsie zeigen sich einzelne Muskeln, besonders der linke Pectoralis sehr blass; die Nerven des linken Armgeflechts stellenweis grau gestreift; Knochen und Gelenke normal. Die Dura mater spinalis in der Gegend der oberen Halswirbel etwas verdickt, in ihrem Sack eine mässige Anhäufung von Flüssigkeit. Kalkplättchen der Arachnoides. Das Rückenmark zeigt in der Gegend des 3. und 4. Halswirbels eine ziemlich starke Anschwellung, die besonders nach aussen hin hart anzufühlen ist und in der Gegend der Vorder- und Seitenstränge eine röthliche Farbe hat. Auf dem Durchschnitt findet sich darin der in Fig. 196. abgebildete, fast vollkommen runde, harte, etwa 8 Millim. im Durchmesser grosse Tuberkel, an dem man 4 bis 5 concentrische Zonen bemerkt, in denen fleckige, gelbweisse, trübe Stellen mit blassgrauen, feinen Linien abwechseln. Der Tuberkel nimmt die linke Seitenhälfte des Querschnittes ein, hat die graue Substanz der Körner nach rechts verdrängt, erreicht nach vorn die Oberfläche, ist dagegen nach aussen und hinten noch von Rückenmarksubstanz Ringsum bemerkt man einen röthlich grauen Hof. Die mikroskop

Zone der kleinen Tuberkel. Wird diese wieder käsig, so bildet sich eine neue Schicht heran*). Gerade hier sieht man ganz deutlich, dass das Wachsthum der Knoten durch Apposition oder Juxtaposition erfolgt, und dass die Apposition nicht durch primär käsige Schichten, sondern durch Zonen neuer grauer Wucherung, gewöhnlich in Form von Miliarknoten erfolgt. Letztere können allerdings sehr frühzeitig zusammenfliessen und dann eine mehr zusammenhängende „Infiltration" um den Mutterknoten bilden, in der schon während der eigentlichen Wucherungsepoche keine

---

suchung ergiebt in der Umhüllungsschicht zahlreiche, verhältnissmässig grosse Rundzellen in einer schwachen bindegewebigen Grundsubstanz. Nach innen verschwinden die Zellen, und zwar an den weissen Stellen durch eine ziemlich vollständige Fettmetamorphose, an den grauen durch eine mit unvollständiger Fettmetamorphose verbundene Nekrobiose, so dass hier ein sehr dichtes, feinstreifiges und mit feinen mehr vereinzelten Fettkörnchen durchsetztes Material liegt. — Auch am Gehirn mehrere Tuberkel: ein erbsengrosser, käsiger im rechten Hinterlappen, ein ähnlicher in der Marksubstanz der linken Hemisphäre, ein kleinerer, mehr grauer im vorderen Theile der rechten Grosshirn-Hemisphäre. Pia blutreich, etwas vermehrtes Kammerwasser. — An der inneren Fläche der Epiglottis theils ganz frische, hellgraue Miliarknötchen, theils linsenförmige Geschwüre mit käsig geschwollenen Rändern. Trachea frei. Totale Synechie beider Lungen; besonders links gegen das Zwerchfell hin eine ungemein dicke, schwielige Schwarte der Pleura, welche gelbliche, gallertige, vollständig abgekapselte Fibrinmassen umschliesst. Der hintere Rand des Unterlappens der Lunge stark eingezogen. Der obere Lappen fast continuirlich mit frischer, theils grauer, theils käsiger Hepatisation; die Bronchien durch die ganze Lunge erweitert, mit eiterigen Stoffen und eingedickten Pfröpfen gefüllt, ihre Schleimhaut mit zahlreichen frischen Miliarknötchen durchsetzt, an vielen Stellen sehnig verdickt. Die rechte Lunge ungemein gross, ihre Bronchien mit reichlichen Schleimmassen gefüllt, im Unterlappen ausserdem zahlreiche Embolien der Lungenarterie. Der Oberlappen sehr derb, mit alten und neuen grauen und miliaren Knötchen durchsetzt, an vielen Stellen umfangreiche alte Käsemassen und nach unten hin ausgedehnte frische, blassrosige, lobuläre Hepatisation. An einer Stelle eine fast abgeschlossene, grosse, sackige Bronchiektasie mit eingedicktem, käsigem, fast trockenem Inhalt von Wallnussgrösse; der zuführende Bronchus bis zum Hauptast dieser Seite tuberculös und geschwürig; alle benachbarten Aeste gleichmässiger erweitert und mit alten Käsemassen vollgestopft. — Jede der beiden Nebennieren enthält einen über erbsengrossen Tuberkel von fester, käsig-fibröser Beschaffenheit. (Die Haut ist überall stark gelbbraun und zeigt eine dichte Färbung des Rete.) In den Nieren zahlreiche junge Tuberkel. An der Spitze des Caput gallinaginis ein frisches tuberculöses Geschwür. In der Prostata eine zusammenhängende tuberculöse Infiltration, die sich auf die linke Samenblase und das Vas deferens fortsetzt. Leber mit zahlreichen grauen und käsigen Knötchen durchsetzt. Portal-Lymphdrüsen geschwollen und käsig; ebenso die Gekrösdrüsen. Alte, mit junger Tuberkeleruption besetzte Geschwüre im Darm. (Präparate No. 40, 114 und 293).

*) Virchow Cellularpathologie. 3. Aufl. S 442. Strauch. De cerebri tuberculosi. Diss. inaug. Berol. 1860. p. 6. Villemin l. c. p. 63. Pl. IV. VIII.

Digitized by Google

getrennten Knötchen mehr wahrzunehmen sind*). Immerhin ist aber das, was juxta- oder apponirt wird, wucherndes Gewebe.

Freilich ist dies nicht jedesmal erkennbar. Denn auch an den grossen Conglomeratknoten des Gehirns kommen Perioden der Ruhe vor, wo wenigstens für eine gewisse Zeit ein Stillstand der Entwickelung eintritt. Die gerade vorhandene Wucherungszone macht dann ihre Entwickelung durch, vereinigt sich mit dem Mutterknoten und das Ganze stellt ein rings abgeschlossenes, fast homogenes Gebilde dar. Zuweilen ist seine Homogeneität so

Fig. 197.

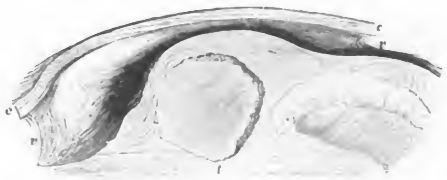

Fig. 197. Grosser Tuberkel des Thalamus opticus. *cc* das Corpus callosum, *rr* der Seitenventrikel, *t* der Tuberkel selbst, welcher den Sehhügel in der Richtung gegen den Ventrikel stark hervordrängt. Nach rechts sieht man den hinteren Abschnitt des Corpus striatum. Natürl. Grösse. Präparat No. 258 vom Jahre 1858. Von einem 49jährigen Arbeiter, der bis zum Mai 1858 gesund gewesen sein wollte. Mitte Mai mässiger Kopfschmerz, zunehmende Schwäche der rechten Extremitäten. Später Lähmung und Abmagerung derselben. Nebenbei trockener Husten. Am 31. August in die Charité aufgenommen: rechter Mundwinkel steht tiefer, Zunge wird nach rechts herausgestreckt, der rechte Arm kann nur bis zur Horizontalen gehoben werden, das rechte Bein schleift beim Gehen und kann nur mit grosser Anstrengung vom Boden entfernt werden. Husten, Auswurf, Schmerz der rechten Seite; mässiger Kopfschmerz. Im October Zunahme der Brusterscheinungen, Schmerzen und Zuckungen in den rechten Extremitäten. Tod erfolgt im Sopor am 8. Nov. 1858. Die Autopsie ergab sehr ausgedehnte frische käsige Hepatisation der Lunge mit ausgedehnter noch frischer Höhlenbildung, sowie alte schieferige Induration. Alte, zum Theil vernarbte Ulcerationen des Darms. Kleine Tuberkel der Leber. Beide Hirnventrikel erweitert, besonders der linke, Ependym sehr dick. Der linke Thalamus über wallnussgross; darin, etwas unter der Oberfläche ein harter, gelbweisser, ganz homogener, fast kugeliger Tuberkel von 1,8 Cent. Durchmesser, umgeben von einer röthlichen, gefässreichen Zone und etwas weicherem, loserem Parenchym. Ueber der Decke des absteigenden Horns in der weissen Substanz ein ähnlicher, erbsengrosser Knoten; endlich mehr nach aussen ein dritter, etwas über 1 Cent. im Durchmesser haltender Knoten. Die Gl. pinealis zu einer prallen, etwa 0,5 Cent. im Durchmesser haltenden, mit einer vollkommen klaren Flüssigkeit gefüllten Blase vergrössert. Corp. quadrigemina in Folge dessen etwas abgeplattet.

*) Förster. Würzb. med. Zeitschr. Bd. I. S. 130. Bd. III. S. 200.

gross, dass es aus einer durchaus continuirlichen, harten, käsigen Substanz gebildet zu sein scheint (Fig. 197.). Trifft man dagegen das Conglomerat noch in seiner Wachsthumsperiode oder während einer Recrudescenz des Uebels, so sieht man dasselbe nach aussen umgeben von einer weichen, röthlichen, zuweilen fast durchscheinenden Schicht, in der sich zahlreiche, verästelte Gefässe neuer Bildung verbreiten*), und in der bei genauer Betrachtung auch die feinsten, weichen, miliaren Granulationen in Gestalt kleiner, hellgrauer, oft durchscheinender Punkte oder Flecke erkannt werden. Es ist dies eine zarte Bindegewebslage neuer Bildung, eine Art von einkapselnder Pseudomembran, welche das Matricular-gewebe für den jungen Tuberkel-Nachwuchs darstellt. Als solche ist sie wohl zu unterscheiden von den einfach entzündlichen Vorgängen, welche sich gelegentlich im Umfange der Hirntuberkel in grösserer Ausdehnung verbreiten, dann aber in der Regel Erweichungen hervorbringen. Hier handelt es sich vielmehr um eine Art von Encephalitis tuberculosa, als deren Produkt der grosse Käseknoten sich darstellt, der keineswegs aus einer directen Tuberculose der Neuroglia hervorgeht. In nicht seltenen Fällen überwiegt sogar der fibröse Antheil der Neubildung, so dass man eine Sclerosis tuberculosa zulassen muss, in der die zellige Wucherung keine sehr bedeutende Höhe erreicht.

Mit einer solchen Auffassung stimmt auch der klinische Verlauf solcher Fälle überein. Derselbe ist häufig paroxysmenhaft, dem einer wirklichen Encephalitis analog, und in schweren Fällen findet man sogar eine Combination mit Arachnitis tuberculosa und mit Hydrocephalus ventriculorum, bei dem möglicherweise in der Tela choroides, sowohl in dem Velum, als in den Plexus miliare Knötchen aufzufinden sind. Anderemal ist der Verlauf überaus chronisch und schleichend; es fehlen alle heftigen Anfälle; ja es kann sogar ein so latenter Verlauf stattfinden, dass erst nach dem Tode die Bedeutung des Falles erkannt wird**). Dies gilt namentlich für jene Fälle, wo der Sitz des Uebels eine geringere physiologische Bedeutung hat, wenn es sich namentlich um die Rinde des Gross- oder Kleinhirns handelt. Tuberkel der Haupt-

*) Lebert. Traité d'anat. path. T. II. p. 131. Pl. CIV. fig. 7—8.
**) Barez. Casper's Wochenschrift. 1834. No. 26. S. 413. Andral. Clinique médicale. Paris. 1840. T. V. p 692. Green. Med. chir. Transact. Vol. XXV. p. 201. Förster. Würzb. med. Zeitschr. Bd. III. S. 201.

Digitized by Google

theile, namentlich der grossen Ganglien, der Vierhügel, des Pons, des Markkerns vom Kleinhirn, der Medulla sind auch bei schleichendem Verlauf gewöhnlich mit ostensiblen Störungen, namentlich der motorischen Thätigkeit verbunden; indess können doch auch hier bei sehr langsamem Verlaufe grosse Knoten lange latent bleiben. Cless*) erwähnt einen derartigen Fall, wo ein kirschgrosser Tuberkel im Pons Varolii sich bei einem 4jährigen scrofulösen Knaben fand, der bis zum Beginn des tödtlichen Hydrocephalus acutus kein Zeichen von Hirnkrankheit darbot.

Trotz der Bezeichnung der Solitarität sind die Hirntuberkel häufig multipel**). Die Knoten finden sich gleichzeitig an sehr verschiedenen Stellen, sowohl der Peripherie, als des Innern des Gehirns, und sie fallen zusammen mit tuberculösen Erkrankungen anderer Organe. Ihre Grösse wird sehr beträchtlich (S. 643): kirschen- und haselnussgrosse Knoten sind nicht ungewöhnlich, und auch noch grössere kommen vor. Indess bieten diese ganz grossen manche Schwierigkeit der Unterscheidung von Gummigeschwülsten, wie ich früher (S. 459) des Weiteren erörtert habe. Ist die Zone der progressiven Wucherung vorhanden, so wird man sich daran zurechtfinden; ist dagegen gerade eine Periode der Ruhe eingetreten, so wird zunächst die Berücksichtigung des ganzen Befundes nöthig sein, namentlich der tuberculöse oder syphilitische Zustand der anderen Organe***), sodann die Lage und Gestalt des Knotens. Der Conglomerattuberkel ist in der Regel rundlich, oft so rund, wie eine Flintenkugel, und er ist gewöhnlich ganz umgeben von Hirnsubstanz, seltener in Verbindung mit den Häuten†); letzteres findet sich hauptsächlich am Kleinhirn. Der gummöse Knoten dagegen ist eher eckig, höckerig, unregelmässig, häufiger in Verbindung mit den Häuten und zwar sehr häufig mit der Dura. Meist pflegt er von einer dickeren Schicht von weicher, grauer, gallertiger Neubildung umgeben zu

*) Cless. Archiv für physiol. Heilk. 1844. Bd. III S. 620.

**) Der so häufig citirte Fall von Reil (Mem. clinica. Fasc. III. p. 39. Ueber die Erkenntniss u. Cur der Fieber. Halle. 1802. Bd. IV. S. 50), wo gegen 200 linsen- bis erbsengrosse Körper im Gehirn eines 13jährigen Knaben gefunden sein sollen, scheint mir etwas der Verwechselung mit Cysticerken verdächtig zu sein.

***) Friedreich. Geschwülste innerhalb der Schädelhöhle. S. 90. Griesinger. Archiv der Heilkunde. 1860. S. 81.

†) J. Hope. Principles and illustr. of morbid anatomy. Lond. 1834. fig. 259. Ogle. Brit. and for. med. chir. Review. 1864. Oct. p. 459. fig. 7

sein, während der Tuberkel nur durch eine ganz zarte, röthliche Hülle von der Hirnsubstanz getrennt wird.

Nichtsdestoweniger kann ich nicht leugnen, dass in Fällen, wo ausreichende anamnestische Thatsachen, sowie parallele Erscheinungen in anderen Organen fehlen, die Diagnose recht schwer wird, ja dass Fälle vorkommen, wo man geneigt sein möchte, noch eine dritte, besondere, käsige Geschwulst zuzulassen. Leider ist aus der Literatur sehr wenig für die Entscheidung dieser Frage zu entnehmen. Schon die früheren Schriftsteller*) unterschieden ausser den Gummata eine Reihe von festeren Geschwülsten, die sie bald Steatome, bald Scirrhositäten, bald Scrofeln, bald Tuberkeln nannten. Eine gewisse Zahl davon war offenbar auch in unserem Sinne tuberculös. So beschreibt Haller**) einen ausgezeichneten Fall von Scirrhus cerebelli, der gewiss ein Tuberkel war. Baillie***) lieferte zuerst eine genauere Beschreibung der „weissen, festen Substanz", welche nach seiner Ansicht die scrofulöse Erkrankung des Hirns bezeichnet; Bayle†) führte den Namen Tuberkel im specifischen Sinne ein. Hooper††) hat jedoch auch später den Namen Scrofula beibehalten, Ogle†††) beschreibt sie in der neuesten Zeit als scrofulöse Ablagerungen und selbst Cruveilhier*†) spricht von Tubercules strumeux. Aber die meisten neueren Autoren nennen ohne Weiteres jeden Käseknoten einfach Tuberkel, gleichviel welchen Ursprungs er ist. Um wie viel mehr sind sie dazu berechtigt, wenn über die Ursachen nichts bekannt ist!

Ich will einen Fall hier mittheilen, um die für mich wenigstens noch zweifelhafte Kategorie von harten Käsegeschwülsten, die möglicherweise der hereditären Syphilis oder der eigentlichen Scrofulose näher stehen, zu bezeichnen:

---

*) Die Literatur bei Voigtel, Handb. der path. Anatomie. Halle. 1804. Bd. I. S. 610–615. Otto. Lehrb. der path. Anatomie. Berlin. 1830. Bd. I. S. 433. Note 4. Craigie. Elements of gen and path. anat. Edinb. 1848. p. 337.

**) A. Haller. Opuscula pathologica. Lausann. 1768. p. 14.

***) Baillie. Anatomie des krankh. Baues. Aus dem Engl. von Sömmering. Berlin. 1794. S. 253. Anhang. Berlin. 1820. S. 167. Engravings Fasc. X. Pl. VII.

†) Bayle. Recherches sur la phthisie pulm. p. 163, 165.

††) Hooper. Morbid anatomy of the human brain p. 37. Pl. XI.

†††) Ogle. Brit and for. med. chir. Review. 1864. Oct. p. 459.

*†) Cruveilhier. Traité d'anat. pathol. génér. T. IV. p. 778.

Digitized by Google

Die 9 Jahre alte, uneheliche Tochter einer Wittwe wurde im Jahre 1857 wiederholt in der Charité behandelt, nach Angabe der Krankenscheine an scrofulöser Ophthalmie und Hornhautflecken. Sie wurde damals als geheilt entlassen. Am 3. Mai 1859 wurde sie wiederum von einem Armenarzte wegen „Scrofeln" geschickt. Das Journal berichtet, dass das nun 11 Jahre alte Mädchen schlecht genährt und scrofulös gewesen sei. An der rechten Seite des Kopfes fühlte man eine haselnussgrosse, ovale, pulsirende Geschwulst, an deren Umfange ein scharfer Knochenrand wahrzunehmen war. Man diagnosticirte ein Aneurysma der Art. meningea media. Die geistigen Kräfte schienen etwas unentwickelt zu sein, der Gang war unsicher und schwankend, der Körper hing mehr nach links. Dabei Klage über heftiges Reissen in der betroffenen Kopfhälfte, die Geschwulst selbst scheinbar unschmerzhaft, die Sehkraft vermindert, zeitweise flüchtiges Oedem der entsprechenden Gesichtshälfte. Zunge belegt, Foetor ex ore. — Im Laufe des Juni bemerkte man eine Zunahme der Gesichtsstörung: rechts schien völlige Amaurose zu bestehen, links konnten bis auf 2 Fuss Entfernung die Finger gezählt werden. Auch entwickelte sich die Lähmung der Unterextremitäten stärker. Die Grösse der Geschwulst wechselte etwas. Im Juli trat ein soporöser Zustand mit unwillkürlichen Koth- und Harnentleerungen, Inappetenz u. s. w. ein und in der Nacht vom 13. zum 14. erfolgte nach einem Krampfanfalle der Tod. — Bei der Autopsie fand ich ausser einem Follicularabscess im Ileum, geringer Vergrösserung der Gekrösdrüsen, mässiger Bronchopneumonie und interlobulärem Emphysem nur die Veränderungen am Kopf. Der Schädel war sehr gross (50 Cent. im Horizontalumfange, 31 Cent. im Längsumfange von der Nasenwurzel zum Hinterhauptsstachel, 33 Cent. im Querumfang von einem Ohr zum anderen über die Scheitelbeinhöcker), die Nähte sehr stark zackig, die Nahtsubstanz reichlich und sehr blutreich. Rechts in der Sutura coronaria eine Lücke von 4 Cent. Länge und 2½ Cent. Breite, durch welche eine gefässreiche, etwas collabirte Membran hervortrat; nach oben hin auf eine längere Strecke Diastase der Naht*). In dieser Gegend war die Dura dem Knochen sehr innig adhärent, an anderen vielfach verkalkt; dafür die innere Schädelfläche rauh, wie erodirt, die Dicke der Knochen stark vermindert. Insbesondere die innere Fläche des Stirnbeins sehr erodirt und an der Ala orbitalis ein tiefer Eindruck. Dieser Stelle entsprach eine sehr umfangreiche Geschwulst**), welche mit der Dura mater fest zusammenhing, beim ersten Einschneiden das Gehirn nur zurückgedrängt zu haben schien, jedoch bei weiterer Untersuchung fast den ganzen Vorderlappen des Gehirns einnahm, so dass sie von der Basis bis dicht an die Fossa Sylvii reichte. Diese Geschwulst maass an der Oberfläche durchschnittlich 9 Cent. im Durchmesser, ihre Dicke betrug bis 3,5 Cent. Sie hatte eine etwas platte Oberfläche, während ihr innerer, gegen die Hirnsubstanz gerichteter Umfang höckerige, wie lappige Unebenheiten zeigte. Diese schienen ursprünglich gesonderten Knoten zu entsprechen, deren sich

*) Präparat (trocken) No. 18 vom Jahre 1859.
**) Präparat No. 125 vom Jahre 1859.

Digitized by Google

noch einzelne, ganz unabhängige in der benachbarten Hirnsubstanz fanden. Die Geschwulst selbst war überaus derb und dicht; sie bestand ihrem grössten Theile nach aus einer sehr harten, gelblichweissen, aus unregelmässig gebogenen Blättern oder Schichten zusammengesetzten Masse, die jedoch stellenweise ein fast homogenes Aussehen annahm. Die nach rückwärts anstossende Hirnsubstanz war bis auf 1,5 Cent. in eine weiche, zitternde, an einzelnen Stellen durchscheinende Gallerte von gelblichgrauem Aussehen umgewandelt. Auch das rechte Corpus striatum erweicht. Die übrige Hirnmasse etwas verschoben, die grosse Längsspalte mehr nach links gedrängt, der rechte Ventrikel in seinem vorderen Theile zusammengedrückt, die Hemisphäre mehr in die Breite gepresst. Die hinteren und unteren Theile des rechten, sowie der ganze linke Seitenventrikel erweitert und mit Flüssigkeit gefüllt; die vierte Höhle frei. Die Sinus normal. An der Synchondrosis spheno-occipitalis eine Ekchondrose.

Die mikroskopische Untersuchung zeigte, dass die gelblichen und grünlichen Theile der Geschwulst ganz und gar in nekrobiotischen Zuständen waren: zahlreiche, feine Fettkörnchen lagen in einem schwach fibrillären Grundgewebe, in dem keinerlei Formelemente mehr zu erkennen waren. Nach aussen ging dasselbe aber in ein sehr zellenreiches Stratum über, in welchem die meist kleinen und runden, jedoch mit relativ grossen und stark granulirten Kernen versehenen Zellen theils ganz dicht und gedrängt, in zusammenhängenden Zügen, theils in kleinen Haufen lagen. Sowohl die Kerne, als die Zellen übertrafen an Grösse etwas die gewöhnlichen Tuberkelzellen. Weiter nach aussen wurden diese Zellen noch grösser; sie waren hier nicht durchgängig rund, und gingen allmählich in die Zellenlager des anliegenden Gallertgewebes über, wo sie in länglichen Zügen, wie Balken, angeordnet waren und stellenweise eine Gestalt fast wie Drüsenepithel zeigten. Ueberall spärliche, nach innen dichtere, nach aussen weichere Grundsubstanz. Gefässe in der Geschwulst zahlreich, die meisten stark und dickwandig; in dem fettig-käsigen Theil waren sie obliterirt und ihre Wandungen noch mehr verdickt und sklerotisch.

Wenn irgend etwas in der Anamnese und in den concomitirenden Zuständen für Syphilis gesprochen hätte, so würde ich geneigt sein, diese merkwürdige Geschwulst als eine harte Gummosität anzusprechen; aber ich kann nicht behaupten, dass irgend etwas, ausser der Geschwulst selbst, dafür sprach*). Ebenso sehr bin ich in anderen Fällen im Zweifel geblieben, und zwar besonders bei grösseren Käsegeschwülsten der Dura mater**), welche mit der Oberfläche des Gross- oder Kleinhirns

*) Ein von L. Meyer (Mein Archiv. Bd. XXX. S. 26) unter der Bezeichnung einer acuten Tuberkelinfiltration des Grosshirns mitgetheilter Fall bietet manche Aehnlichkeit dar, hat aber mehr Anzeichen, dass wirkliche Tuber- bestand.

**) Präparat No. 306 vom Jahre 1857 und No. 1016 (vom Jahre 1852).

Digitized by Google

verwachsen waren. Ausgedehntere Erfahrungen werden hier noch mehr Licht verschaffen müssen.

Die wahren Tuberkel der Centralorgane finden sich sehr selten inmitten reiner, weisser Substanz*). Ihr Prädilectionssitz ist das an sich gefässreichere Gewebe der grauen Substanz, sei es der Rinde, sei es des Innern. Von da greifen sie freilich auch in reine weisse Substanz über, jedoch erst secundär. Nicht selten finden sie sich auch gerade an der Grenze zwischen grauer und weisser Substanz. Unter den einzelnen Theilen steht das Kleinhirn**) sowohl der Frequenz der Erkrankungen, als auch der Grösse der Heerde nach oben an. Histologisch sind hier am interessantesten die an sich so häufigen Knotenbildungen der Oberfläche, einerseits weil es manchmal recht schwer ist, die jungen Tuberkelzellen von den normalen Körnern der Kleinhirnrinde zu unterscheiden, andererseits weil die grossen Ganglienzellen dieser Gegend sich oft sehr lange inmitten der tuberculösen Wucherung erhalten. Diese Knoten liegen gewöhnlich sehr oberflächlich und daher verbindet sich mit ihnen meist eine Meningitis, welche schliesslich zu Synechien mit der Dura führt***), ein Umstand, der symptomatologisch wohl zu beachten ist. Diese Meningitis kann tuberculös sein, doch ist sie es in der Regel nicht.

Von besonderer Wichtigkeit sind die grossen Tuberkel des Pons Varolii†), weil sie die beträchtlichsten Secundärstörungen mit sich bringen und verhältnissmässig oft vorkommen. Man muss dahin nicht nur diejenigen Knoten rechnen, welche mitten in der Substanz oder mehr nach aussen hin sitzen, sondern auch die merkwürdige Form, welche sich fast ganz in die vierte Hirnhöhle hervorwölbt††), — beinahe der einzige Fall, wo grössere Tuberkel in einer gleichsam polypösen Form vorkommen. —

---

*) Carswell. Path. anat. Art. Tubercle. Pl. III. fig. 2. Ogle l. c. p. 481. Rilliet et Barthez. Traité des malad. des enfants. Brux. T. II. p. 435.

**) Romberg. Casper's Wochenschr. 1834. No. 3. S. 34. T. Constant. Gaz. méd. de Paris. 1836. No. 31. p. 484. Andral. Clinique médicale. Paris. 1840. T. V. p. 687. Cruveilhier. Traité d'anat. path. génér. T. IV. p. 784. Atlas. Livr. XVIII. Pl. II. fig. 1—2. Friedreich. Beiträge zu der Lehre von den Geschwülsten innerhalb der Schädelhöhle. Würzb. 1853. S. 32. Carswell. Path. Anat. Art. Tubercle. Pl. III. fig. 3. Ogle l. c. p. 464. Lebert. Traité d'anat. path. p. 347. Pl. XLVIII. fig. 11.

***) Präparat No. 131 c vom Jahre 1864.

†) Präparat No. 131 vom Jahre 1859. Cruveilhier. Atlas d'anat. path. Livr. XVIII. Pl. II. fig. 3.

††) Präparate No. 196 vom Jahre 1861 und No. 220 vom Jahre 1863.

Digitized by Google

Weiter abwärts sind Tuberkel im Centralnervenstrange sehr selten. So namentlich die Spinaltuberkel (S. 656, Fig. 196.), welche nach Cruveilhier*) regelmässig von der grauen Substanz der Hörner ausgehen sollen. Indess ist die Zahl der Beobachtungen zu gering**), um über das Vorkommen dieser Tuberkel allgemeine Gesetze aufzustellen. In der Regel finden sich gleichzeitig Hirntuberkel; auch können die Spinaltuberkel mehrfach sein***).

Diese grossen Knoten der Nervencentren haben, wie eine langsame Entwickelung, so eine relativ grosse Dauerhaftigkeit in dem käsigen Zustande. Allerdings kommt auch an ihnen eine centrale Erweichung †) vor, ein Umstand, der einerseits zur Unterscheidung von Gummositäten dienen kann, andererseits zum Beweise dient, dass die Erweichung der Tuberkel überhaupt unabhängig von einer oberflächlichen Lage der Knoten ist. In der Regel beschränkt sich dieselbe auf kleine, unregelmässige Stellen und auf das Hervorbringen einer geringen Menge trüber, molkiger Flüssigkeit. Nach einzelnen Beobachtungen ††) scheint es jedoch, dass auch die ganze Tuberkelmasse einschmelzen und einen schmierig-fettigen Brei, eine Art von atheromatöser Cyste bilden könne. Auch von Verkalkung sind Beispiele angeführt †††), jedoch muss gerade hier sehr sorgfältig unterschieden werden, da einerseits verkalkte Cysticerken den Tuberkeln sehr ähnlich sind, andererseits manche andere Verknöcherungen und Verkalkungen im Gehirn vorkommen (S. 96).

Die Aetiologie der Hirntuberkel ist in hohem Maasse unsicher. Allerdings findet sich sehr häufig gleichzeitig Tuberculose anderer Organe, aber in der Mehrzahl der Fälle sind doch die Hirntuberkeln so gross, dass sie als die Hauptheerde er-

*) Cruveilhier. Traité d'anat. path. génér. T. IV. p. 790.

**) Ollivier. Traité des malad. de la moëlle épinière. Paris. 1837. T. II. p. 497. Lebert. Traité d'anat. path. T. II. p. 111. Rokitansky. Path. Anat. Wien. 1856. Bd. II. S. 490.

***) Shaw. Transact. of the Path. Soc. London. Vol. I. p. 24. Green. Med. chir. Transact. Vol. XXV. p. 197.

†) Baillie. Anhang. S. 167. Engravings. Fasc. X. Pl. VII. Cruveilhier l. c. T. IV. p. 783. Craigie l. c. p. 339. Lebert. Traité d'anat. path T. II. p. 85. Budge. Casper's Wochenschrift. 1836. No. 13. S. 198.

††) Hasse in Meinem Handb. der Spec. Path. u. Ther. Bd. IV. Abth. 1. S. 551.

†††) Ogle l. c. p. 463, 492. Vgl. Rokitansky. Path. Anat. Wien. 1856. Bd. II. S. 470. Rilliet et Barthez. Traité des maladies des enfants. Brux. T. II. p. 435.

Digitized by Google

scheinen und dass man annehmen muss, sie seien auch zeitlich den übrigen voraufgegangen. Man kann daher kaum umhin, wenigstens manche Fälle als primäre Hirntuberculose*) aufzufassen. Berücksichtigt man dagegen die grosse Zahl von primären Tuberculosen anderer Organe und die verhältnissmässige Seltenheit der Hirntuberculose, so lässt sich, selbst wenn man alle Hirntuberkel als metastatische auffassen wollte, doch keine hervorragende Disposition der Nervencentren zu einer solchen Metastase erkennen. Es liegt hier ein auffälliger Unterschied gegenüber der Tuberculose und der tuberculösen Entzündung der Meningen vor, welche sehr gewöhnlich secundär ist, und nicht blos zu alten Hirntuberkeln hinzutritt (S. 659), sondern auch der Tuberculose anderer Organe folgt. Man wird daher zu der Frage von den localen Veranlassungen gedrängt, und hier lässt sich die Möglichkeit traumatischer Ursachen nicht in Abrede stellen. Ich stimme in dieser Beziehung mit Hasse**) überein, da ich Fälle gesehen habe, wo die Angaben des Kranken ganz bestimmt auf einen solchen Anfang hinwiesen***). Freilich wird man damit

*) Finkelnburg. Mein Archiv. Bd. XX. S. 527. Cruveilhier l. c. p. 783. Louis. Recherches sur la phthisie. Paris. 1843. p. 183.

**) Hasse a. a. O. S. 533. Vgl. den Fall von Cruveilhier, Anat. path. Livr. XVIII. Pl. II. p. 5. und einen anderen von de Vries, Diss. anat. path. inaug. de tuberculorum origine, natura et evolutione. Dordraci. 1841. p. 128.

***) Einen solchen Fall theile ich mit: Ein 17jähriger Weberlehrling fiel vor Weihnachten 1844 aus einer Höhe von 10 Fuss, schlug mit dem Hinterkopf auf und blieb bewusstlos liegen. Seit dieser Zeit Unsicherheit der Bewegungen, schwankender Gang, öfters Schwindelanfälle, Kopfschmerz, Uebelkeit und Brechneigung, Störungen der Nerventhätigkeit in den rechten Extremitäten. Am 17. Jan. 1845 kam er in die Charité: Kopf schwer und taumelig, beim Aufsitzen Schwindel, Gang schwankend, wie der eines Betrunkenen, Auftreten mit den Hacken, Sprache langsam, leichte Störung des Sehvermögens links, etwas Anästhesie an den Extremitäten der rechten Seite, hie und da etwas Uebelkeit, Puls 54, voll, unregelmässig. — In der nächsten Zeit öfteres Erbrechen, namentlich nach dem Genusse von Speisen; im März grössere Benommenheit, zunehmende Paralyse der rechten Seite, stechende Schmerzen in der linken Seite der Stirn und Schläfe. Gegen Ende des Monats Pupillen erweitert, oberes Augenlid etwas hängend, vollständige Anästhesie links, Bewegung fast ganz aufgehoben, Sprache langsam und schleppend, zunehmende Amaurose, grosse Abmagerung. Im April Schmerzen hauptsächlich im Hinterkopf, vollkommene Amaurose, Gehör gut, Sprache schwerfälliger, von Zeit zu Zeit heftige, von oben herabschiessende Schmerzen in den Extremitäten, Hände flektirt, Extension sehr schwer, geistige Thätigkeiten gering, doch bis zum letzten Tage etwas vorhanden. Am 29. April Tod im Coma. Bei der Autopsie starke Abplattung des Gehirns nach vorn, starker Erguss von Serum in die Ventrikel mit weisser Erweichung. Nervi optici etwas dünner und weicher, als normal. Pons etwas breiter und höher, als normal, fast fluktuirend; darin eine unregelmässige, höckerige Geschwulst

Digitized by Google

allein nicht auskommen, sondern eine bestimmte Disposition voraussetzen müssen, und zwar um so mehr, als die Prävalenz des kindlichen Alters*) eine ganz eminente ist, und in diesen Fällen wiederum Erblichkeit sehr häufig im Spiele ist. Das Gewebe, in welchem die Disposition ruhen muss, ist aber die Neuroglia, denn von ihr geht die tuberculöse Wucherung aus, und die Anhänger der Lehre von der scrofulösen Natur der Tuberkel werden daher schliessen dürfen, dass die Neuroglia hier in dem vulnerablen und hinfälligen Zustande ist, den sonst die Schleimhäute oder andere Theile darbieten. —

Diese Frage tritt noch ungleich dringender hervor, wenn es sich bei der Tuberculose um solche Theile handelt, wo vorher lymphatische Elemente existirten, z. B. um Lymphdrüsen oder Darmfollikel. Giebt es wirkliche Lymphdrüsen-Tuberkel? oder hat man nur die Wahl, alle käsigen Zustände der Drüsen entweder scrofulös oder tuberculös zu nennen? Mit anderen Worten, ist der käsige Zustand der Lymphdrüsen immer auf dieselbe Weise entstanden? Die früheren Beobachter haben dies fast sämmtlich als selbstverständlich vorausgesetzt. Bis auf Bayle nannte man alle käsigen Zustände scrofulös, und noch Baillie**) erklärte geradezu die „weisse, weiche, käsige Materie" für das „entscheidende Kennzeichen von scrofulöser Krankheit." Bayle, der in seinen Untersuchungen von dem Lungentuberkel ausging, trug dagegen kein Bedenken, dieselbe „weisse, weiche, käsige Materie" Tuberkel zu nennen, und von dieser Zeit an datirt die Verwirrung. Einzelne, wie Meckel und Otto***), waren consequent genug, Scrofel und Tuberkel einfach zu identificiren, und

---

von mehr als Wallnussgrösse, welche sich bis in die linke Hälfte des Kleinhirns erstreckte. Innen hatte sie eine schmutzig-grünliche Farbe, nach aussen bestand sie aus einer gelbweissen, zum Theil grumösen, käsigen Masse, welche „Tuberkelkörperchen" enthielt. Das Ganze lag in einer röthlichen, mit viel Blutgefässen durchzogenen Schicht von jungem Bindegewebe, das einfache, kernhaltige Rundzellen in grösserer Zahl führte. In der Lunge einzelne graue „Tuberkelnester"; käsige Entartung der Bronchial- und vorderen Mediastinaldrüsen. Darm, Gekrösdrüsen, Milz, Nieren, Hoden frei. Leichte Fettleber.

*) Romberg. Casper's Wochenschr. 1834. S. 40. P. Hennis Green. Med. chir. Transact. 1842. Ser. II. Vol. VII. p. 193. Cless. Archiv f. physiol. Heilkunde. 1844. S. 620.

**) Baillie a. a. O. S. 59.

***) Joh. Fr. Meckel. Handb. der pathol. Anat Bd. II. 2. S. 369, 378. Otto. Lehrb. der pathol. Anat. 1830. Bd. I. S. 62.

Digitized by Google

beide Ausdrücke promiscue zu gebrauchen. Allein die Mehrzahl folgte der Fahne Bayle's, indem sie allenfalls noch eine Hypertrophie der Lymphdrüsen zuliessen, welche der Scrofulose angehörte, aber sofort von einer Tuberculisation sprachen, sobald der „fleischige" Zustand in den käsigen überging*). Rilliet und Barthez**) erklärten offen, dass für sie die tuberculöse und scrofulöse Diathese eine und dieselbe Krankheit seien, und sie zogen es vor, das Wort Scrofulose ganz zu streichen und dafür Tuberculisation zu sagen. Ich selbst habe früher auch geglaubt***), dass die Lymphdrüsentuberkel nichts anderes, als das zweite (käsige) Stadium jener hyperplastischen Entwickelung der gewöhnlichen zelligen Substanz, welche man sonst Scrofulose nennt, darstellten. Allein bei weiterer Untersuchung habe ich mich später überzeugt, dass es auch hier eine eigentliche Tuberculose giebt, welche ausgeht von den bindegewebigen Theilen, namentlich den Septis der Drüsen, und von indurativen Abschnitten, welche also heteroplastisch aus Bindegewebe sich erzeugt, so dass ich es für nöthig halte, auch an den Lymphdrüsen die eigentlichen Tuberkel von den Scrofeln zu trennen.

Offenbar haben andere Beobachter Aehnliches gesehen, aber sie waren meist so voreingenommen, dass sie ihren Beobachtungen keinen Werth beilegten. Schon Bayle†) unterscheidet in den Lymphdrüsen wenigstens eingekapselte Tuberkel von der nicht eingekapselten tuberculösen Degeneration. Cruveilhier††) lässt die Tuberkel in den Lymphdrüsen ausdrücklich als graue oder weissliche Miliargranulationen beginnen, aber Tuberkel bedeutet hier jede käsige Ablagerung, also auch die Scrofulose. Lebert†††) giebt an, dass die Drüsentuberculose sowohl mit halbdurchsichtigen, grauen, als mit gelben Granulationen beginnen könne, aber er leugnet die scrofulöse Natur aller käsigen Zustände. Rokitansky*†) spricht ebenfalls von grauen Granu-

*) Abercrombie. Transact. of the Edinb. med. chir. soc. 1824. p. 683. Louis. Recherches anat., path. et thérap. sur la phthisie. Paris. 1843. p. 107.

**) Rilliet et Barthez l. c. T. II. p. 211.

***) Virchow. Würzb. Verh. Bd. I. S. 84.

†) Bayle. Journ. de méd. T. X. p. 432.

††) Cruveilhier l. c. T. IV. p. 644.

†††) Lebert. Abhandlungen aus dem Gebiete der praktischen Chirurgie u. der path. Physiologie. Berlin. 1848. S. 162. Traité prat. des mal. scrof. et tuberc. Paris. 1849. p. 116.

*†) Rokitansky. Lehrb. der path. Anat. Wien. 1856. Bd. II. S. 393.

Digitized by Google

lationen, aber er kennt gar keine Scrofulose, sondern nur Tuberculose. Ancell*) trennt in einer mir nicht verständlichen Weise drei Zustände: die tuberculöse Hypertrophie, die tuberculöse Entzündung und den Tuberkel als graue Granulation und gelben Tuberkel. Förster**) sucht sich dadurch zu helfen, dass er von einer blossen Hypertrophie der Lymphdrüsen handelt, welche gelegentlich käsig werden kann, aber auch er beschreibt die gewöhnlichsten scrofulösen Formen als tuberculöse, und von diesen giebt er an, dass sie entweder aus Miliartuberkel oder aus „grauer diffuser Tuberkelwucherung" hervorgehen. Aus diesen Angaben folgt wenigstens, dass alle diese Beobachter in kranken Drüsen Körner (Granulationen) gesehen haben, die doch ganz entschieden in blos hyperplastischen Drüsen nicht vorkommen, wenn man nicht anders die vergrösserten Follikel oder Läppchen der Lymphdrüsen Tuberkelgranulationen nennen will. Die Drüsenfollikel sind relativ weiche, auf der Schnittfläche keineswegs besonders hervortretende, nur durch die sie umsäumenden Gefässe deutlicher zu unterscheidende Körner; die tuberculösen Körner dagegen sind derbere, auf der Schnittfläche in Form kleiner, zuweilen leicht erhabener Punkte von oft geringerem, oft jedoch auch viel grösserem Durchmesser, als der der Follikel, hervortretende Bildungen. Jene finden sich an allen Theilen der Rindensubstanz, diese nur an einzelnen; jene bedingen stets eine erkennbare Vergrösserung der Drüse, diese haben zuweilen nur eine sehr geringe Einwirkung auf die Gesammtgrösse der Drüse.

Freilich combiniren sich beide Zustände nicht selten in ähnlicher Weise, wie sich die käsige Hepatisation in der Lunge mit Tuberculose der Bronchialschleimhaut oder des interstitiellen Bindegewebes vergesellschaftet, und die spätere käsige Masse kann das gemeinsame Umbildungsproduct hyperplastischer und heteroplastischer Wucherungen, wenn man will, scrofulöser und tuberculöser Bildungen sein. Gerade diese Combination, welche in ganz ähnlicher Weise an den Darmfollikeln, namentlich an den Peyer'schen Haufen vorkommt***), hat wohl am meisten dazu beigetragen, die Beobachter irre zu führen, und die Frage von der

*) Ancell l. c. p. 226.
**) Förster. Handb. der spec. path. Anat. Leipz. 1863. S. 803, 808.
***) Klebs. De mutationibus, quae in intestino inveniuntur, tuberculosis. Diss. inaug. Berol. 1857. p. 28. L. Meyer. Mein Archiv. Bd. XXX. S. 59.

Digitized by Google

Identität von Scrofel- und Tuberkelstoff in den Vordergrund zu drängen.

Wie es scheint, ist die eigentliche Drüsentuberculose in der Mehrzahl der Fälle mit chronischer Entzündung und Induration der Drüse verbunden, so dass man geradezu von einer Lymphadenitis tuberculosa sprechen kann. Der Process hat daher viel Aehnlichkeit mit der Bildung der grossen Hirntuberkel (S. 659), noch mehr mit derjenigen der Conglomeratknoten der serösen Häute (S. 643). Denn in der Regel scheint zuerst ein einfacher Entzündungsprocess einzutreten, so dass erst das durch diesen Process geschaffene neue Gewebe die Haupt-Matrix der weiteren Bildungen wird.

Die allerfrühesten Veränderungen, welche man mit blossem Auge wahrnehmen kann, bestehen darin, dass man auf Durchschnitten in dem, gewöhnlich nur wenig hyperplastischen Drüsengewebe ganz feine, hellgraue Flecke von nebelhaftem Aussehen wahrnimmt. Diese liegen manchmal ganz zerstreut, manchmal ganz dicht neben einander, so dass die betroffenen Abschnitte feinfleckig getrübt erscheinen. Aber auch im letzteren Falle ist keineswegs immer die ganze Drüse betheiligt, sondern die Veränderung beschränkt sich häufig auf einen oder mehrere Abschnitte des Drüsenkörpers, und zwar bald auf oberflächliche, bald auf tiefe. Das übrige Drüsengewebe ist dann von einer weichen, ziemlich feuchten, zuweilen durch Gefässinjektion röthlichen, sonst durchscheinend grauen Beschaffenheit; es lässt sich daraus ein consistenter Saft ausdrücken, der viel Albuminate enthält, und auf welchen die Beschreibung passt, die Abercrombie*) von der seiner Meinung nach zu dem späteren Käse erstarrenden Eiweissinfiltration der tuberculösen Drüsen geliefert hat.

Allein diese ödematösen Theile sind es gerade nicht, in welchen die weitere Entwickelung stattfindet. Vielmehr werden die grauen Flecke grösser, fester, härter; sie wachsen zu kleinen Körnern (Granulationen) heran und diese nehmen nach einiger Zeit ein opakes, weissliches oder gelbweisses Aussehen an: sie werden käsig. Manchmal erscheint der Durchschnitt einer solchen Drüse ganz weiss gefleckt oder punktirt durch viele käsige Miliarkörner. Anderemal confluiren die Körner zu grösseren Käse-

*) Abercrombie. Edinb. med. chir. Transact. Vol. I. p. 684.

Digitized by Google

massen. Allein diese pflegen nicht, wie bei der scrofulösen Form, als grössere Infiltrationen aufzutreten, sondern sie bilden an verschiedenen Theilen der Drüse Einsprengungen von unregelmässiger, keilförmiger, rundlicher oder gewundener Gestalt. Häufig bemerke ich, dass diese Einsprengungen in gewissen, scheinbar regelmässigen Abständen von einander auftreten, so dass es den Eindruck macht, als bestehe die ganze Drüse aus einer gewissen Zahl von Lappen und als sei im Centrum eines jeden Lappens ein käsiger Kern vorhanden (Fig. 198.). Späterhin beginnt von der Mitte dieser Kerne aus die Erweichung.

Fig. 198.

Während dieser Vorgänge breitet sich die indurative Entzündung im Umfange aus*), nicht selten so, dass endlich eine Peri- und Paradenitis eintritt und eine immer dichtere Verschmelzung mit benachbarten Drüsen oder anderen Theilen geschieht. Die Kapsel der Drüse verdickt sich mehr und mehr; aber auch im Innern der Drüse gestaltet sich um die käsigen Stellen herum eine oft schon vom blossen Auge sehr leicht erkennbare, hellgraue Schwiele, ein fibröser Callus, eine Art von Kapsel um die Käsemassen (Bayle's incystirte Tuberkel). Sind die letzteren erweicht, so kann man sie leicht aus den Kapseln herauslösen, und man erhält so Höhlungen und Gänge, welche mit einer compakten Wand versehen sind. Offenbar liegt diese Anschauung manchen älteren Vorstellungen zu Grunde, wonach die Tuberculose (oder Scrofulose) durch Obstruction der intraglandulären Lymphgefässe mit geronnener Lymphe entstehen

---

Fig. 198. Tuberculöse Drüse, vom Erwachsenen unter dem Kieferwinkel exstirpirt, der Länge nach gespalten. Bei *a* ist der Hilus mit zahlreichen Blutgefässen; ringsherum die sogenannte Rindensubstanz, in eine gewisse Zahl grösserer, lappiger Abtheilungen (*b*, *c*) getheilt, deren Grenzen durch Blutgefässe bezeichnet werden. Im Innern jeder Abtheilung sieht man eine grössere oder kleinere käsige Stelle, meist von unregelmässiger, etwas zackiger Gestalt. Einige davon (*b*) sind im Innern erweicht, andere (*c*) noch ganz solid, jedoch brüchig. In dem umliegenden Gewebe zahllose kleine hellgraue Pünktchen von fast staubartigem Aussehen. Präparat No. 50 vom Jahre 1865. Natürl. Grösse.

*) Laennec (Auscultation médiate. Bruxelles 1837. p. 182), namentlich Rilliet und Barthez (Traité des malad. des enfants. Bruxelles. T. II. p. 402) beschreiben dieses Verhalten als Induration grise.

sollte. In der That nimmt das Bild der thatsächlichen Veränderung sehr für eine solche Vorstellung ein.

Nichtsdestoweniger ist sie unrichtig. Auch hier ist die Käsemasse nichts, als abgestorbenes und zum Theil fettig metamorphosirtes Gewebe. Selbst an den grösseren Höhlen kann man sich mikroskopisch überzeugen, dass der nekrobiotische Zerfall, zuweilen in ziemlich vollständiger Fettmetamorphose, in der scheinbaren Kanalwand tiefer und tiefer greift, und dass auch die bindegewebigen Theile, sogar ohne erst die lymphoide Wucherung durchgemacht zu haben, Schicht um Schicht absterben und zu Grunde gehen. So kann es allerdings geschehen, dass auch hier schliesslich die ganze Drüse käsig wird, jedoch geschieht dies meist ohne erhebliche Grössenzunahme derselben.

Der wesentliche Unterschied dieser Vorgänge von den einfach scrofulösen liegt darin, dass die Zellen der Lymphdrüse zu dem Processe wenig oder nichts beitragen, dass vielmehr neugebildetes, schwieliges, jedoch an Netzzellen reiches Bindegewebe der Ausgangspunkt der knotigen und käsigen Massen wird. Dies ist so auffallend, dass auf mikroskopischen und durch Essigsäure geklärten Durchschnitten die noch normalen oder einfach hyperplastischen Theile, welche voll von Lymphzellen sind, als trübe Umgrenzungen der durchscheinenden Bindegewebslager oder Knoten hervortreten, und dass ein unerfahrener Untersucher meinen mag, gerade in den normalen Theilen die eigentlichen Tuberkel erkennen zu müssen. Aber der Tuberkel ist hier nach Art der harten Formen (S. 639) gebildet und vollkommen lymphoide Rundzellen werden zuweilen in ihm gar nicht gebildet. Dagegen zeigt sich im Innern der grauen Körner häufig dieselbe Erscheinung, die wir schon früher von den einfachen Hyperplasien der Drüsen (S. 618) und den harten Tuberkeln der serösen Häute (S. 640) erwähnten, nehmlich eine Entwickelung grösserer, feinkörniger, grosskerniger Zellen von mehr epithelioidem Habitus. Selbst vielkernige Riesenzellen, wie ich sie schon erwähnt (S. 638) habe, kommen in so ausgezeichneter Weise vor, dass man an sogenannte Myeloidgeschwülste (S. 212) denken könnte. Ausser dieser eigenthümlichen Wucherung findet sich gelegentlich eine ausgedehnte Proliferation in dem Bindegewebe, welche in ihrem vollständigen Verlaufe lymphoide Rundzellen, manchmal grösser als die gewöhn-

Digitized by Google

lichen Drüsenzellen, hervorbringt, welche aber oft schon im Granulationsstadium nekrobiotisch zu Grunde geht.

Es liegt auf der Hand, dass diese Erkrankung ganz verschieden ist sowohl von der einfach indurativen Adenitis (Bubo induratus), als auch von der fibrösen Hyperplasie (S. 618). Die multiplen Indurationsheerde, ihre Proliferation und ihr endlicher und zwar verhältnissmässig frühzeitiger Zerfall stellen sie den tuberculösen Entzündungen anderer Organe gleich, und es ist gewiss nicht ohne Werth für die Betrachtung, dass sie gewöhnlich nur secundär, nach tuberculösen Entzündungen anderer Organe, namentlich der serösen und Schleimhäute auftritt. Von besonderem Interesse ist in dieser Beziehung das Verhalten der Unterleibsorgane. Eine tuberculöse Peritonitis kann eine tuberculöse Entzündung der Retroperitonäaldrüsen hervorrufen, eine tuberculöse Enteritis kann eine tuberculöse Entzündung der Gekrösdrüsen anregen; die Tuberculose der Gekrösdrüsen aber kann ihrerseits eine partielle tuberculöse Peritonitis mesenterica in ihrer Umgebung setzen. Die tuberculöse Peritonitis kann demnach bald primär, bald secundär oder tertiär sein.

Gerade am Darm sieht man sehr schön, wie oft die tuberculöse Lymphadenitis durch eine tuberculöse Lymphangitis mit der tuberculösen Enteritis in Verbindung steht. Freilich ist dies nicht immer der Fall, und man wird daher schliessen müssen, dass der Process nicht blos durch die Continuität der Wandungen der Lymphgefässe, sondern auch durch die Lymphe selbst übertragen wird. Es giebt aber auch Fälle, wo eine Drüsentuberculose auftritt, ohne dass das Gewebe, aus welchem die Drüse ihre Lymphe bezieht, Tuberkeln enthält. Ich habe exstirpirte Halsdrüsen in diesem Zustande gesehen (Fig. 198.), ohne dass am Kopfe des Individuums oder sonst an demselben irgend etwas von tuberculösen Affectionen bekannt war. Dies ist demnach eine primäre Drüsentuberculose. Aber freilich ist sie nur primär als Tuberculose, nicht als irritativer Process, dessen Irritament vielmehr in regelmässiger Weise von einem „Atrium“ aus zugeleitet wird. Auch in dieser Beziehung steht die primäre Drüsentuberculose der primären tuberculösen Pericarditis und Peritonitis parallel.

Die käsig gewordene Masse der Drüse kann erweichen, aufbrechen und ulceriren, wie die scrofulöse Käsemasse; ulcerirt sie,

Digitized by Google

so erzeugt sie ein sehr schwer heilendes Geschwür mit „speckigem“ Grunde. Sie kann verkalken und versteinern, wie der scrofulöse Käse. In Bezug darauf habe ich nichts hinzuzufügen, als dass diese Versteinerung wohl zu unterscheiden ist von der Sandbildung (S. 118), welche ich neben tuberculöser Veränderung in den noch relativ normalen Theilen solcher Drüsen in solcher Grösse gesehen habe, dass die einzelnen Körner vom blossen Auge zu erkennen und zu isoliren waren. —

An die Tuberculose der Lymphdrüsen schliesst sich zunächst die der übrigen lymphatischen Organe. Worin es begründet liegt, dass Tuberculose der Tonsillen und der Zungenbalgdrüsen nicht beobachtet ist, vermag ich nicht anzugeben; möglicherweise ist es nur Mangel an Untersuchung. Indess, wenn sie auch gefunden werden sollte, so muss sie doch so selten sein, dass eine Art von Immunität für diese Organe beansprucht werden kann. Alle übrigen Follikel des Digestionstractus können gelegentlich der Sitz der Tuberculose werden. So ist es auch mit der Thymusdrüse. Allerdings stimme ich Friedleben*) bei, wenn er manche Fälle von Tuberculose ausschliesst, weil Verwechselungen mit Lymphdrüsen-Tuberculose gescheben sind. Es ist in der That gar nicht selten, dass tuberculöse Mediastinaldrüsen sich so eng an eine, möglicherweise vergrösserte Thymusdrüse anschliessen**), dass man sie für Lappen derselben nehmen kann. Ausserdem sind offenbar Gummigeschwülste, aus congenitaler Syphilis hervorgegangen, verwechselt worden. Es bleiben jedoch Fälle von unzweifelhafter käsiger Tuberculose mit und ohne Erweichung auch nach Ausschluss jener Verwechselungen, und es ist für die Theorie der Prädisposition nicht ohne Werth, gerade an einer persistenten Thymus zu sehen, wie durch ihre Existenz in einem Lebensalter, wo sie eigentlich schon geschwunden sein sollte, ein gefährlicher Process vorbereitet werden kann.

Unter allen verwandten Organen ist aber nächst den Lymphdrüsen keines so sehr ausgesetzt, als die Milz***). Freilich ist

*) Friedleben a. a. O. S. 170.
**) Präparat No. 43 vom Jahre 1865.
***) Baillie a. a. O. S. 156. Bayle. Journ. de méd. T. VI. p. 25. J. Fr. Meckel. Path. Anat. II. 2. S. 384. Louis. Recherches sur la phthisie. Paris. 1843. p. 124. Ancell l. c. p. 301.

Digitized by Google

auch hier manche Verwechselung möglich*). Ich will nicht von den weissen oder Malpighischen Körpern (Follikeln) sprechen (S. 631); ich will nur daran erinnern, dass die graue Granulation mit amyloider Entartung der Follikel (Sagomilz S. 616) und mit Durchschnitten verdickter Trabekeln, der graue und gelbe Knoten mit partieller lobulärer Splenitis und Hyperplasie (Lymphom S. 617), insbesondere aber mit entfärbten hämorrhagischen Infarkten**), den sogenannten Fibrinkeilen, manche Aehnlichkeit haben. Selbst eingedickte Abscesse, versteinerte Blasenwürmer, Venensteine und verkalkte Aneurysmen kommen vor, welche für erweichte und verkalkte Tuberkel gehalten werden.

Nach Abzug aller dieser Dinge muss man aber doch sagen, dass die Milz eines der Prädilectionsorgane der Tuberculose ist, was um so bemerkenswerther ist, als die Milz sonst eine sehr geringe Neigung zu Geschwulstbildungen zeigt. Dabei ist, wie Billroth***) angegeben hat, der Sitz der Tuberkel in der Pulpe und nicht in den Follikeln. Sie wachsen aus dem rothen Parenchym hervor, oft wie neugebildete Follikel, von diesen dadurch zu unterscheiden, dass sie im Anfang kleiner und grauer, später derber und meist undurchsichtiger sind. Carswell†), der die Pulpe für ein blosses System blutgefüllter „Zellen" hielt, lässt die Tuberkel daher aus dem Blute selbst, nachdem dasselbe geronnen sei, sich abscheiden. Seine Abbildung und Beschreibung lehren, dass er hämorrhagische Infarkte mit herangezogen hat.

Die ersten Anfänge der Milztuberkel sind wie kleine Nebelflecke in dem Gewebe, ähnlich wie in den Lymphdrüsen, nur nicht so constant an indurative Zustände gebunden. Wenn sie grösser, also z. B. miliar werden, so kommen sie in den zwei Varietäten, in weichen und harten Formen vor. Die letzteren bleiben länger grau, perlartig, durchscheinend, die ersteren werden bald weiss, undurchsichtig, käsig. In manchen Fällen beschränkt sich der Process auf diese Miliartuberculose, welche zuweilen so zahlreiche Körner liefert, dass man sie zu Hunderttausenden veranschlagen kann. Dies sind gewöhnlich Fälle von acuter Miliartuberculose, bei denen der Krankheitsverlauf einen typhoiden Charakter zeigt.

*) Cruveilhier. Traité d'anat. path. génér. T. IV. p. 832.
**) Hodgkin. Med. chir. Transact. 1832. Vol. XVII. p. 80.
***) Billroth. Mein Archiv. Bd. XXIII. S. 372.
†) Carswell. Path. Anat. Art. Tubercle. Pl. III. fig. 5.

Digitized by Google

Anderemal dagegen, bei mehr chronischem Verlauf, bilden sich Gruppen und grössere Conglomeratknoten, welche den Umfang eines Hanfkorns, einer Kirsche, selten einer Wallnuss*) erreichen. Dies sind die sogenannten gelben Tuberkel, welche erweichen, aber nicht aufbrechen. Sie sind meist nur in geringer Zahl vorhanden, selten solitär**); gelegentlich kommen aber auch sie so zahlreich vor, dass der grössere Theil des Volumens der Milz von ihnen eingenommen wird***). Immerhin kann man sagen, dass, je grösser die einzelnen Knoten sind, um so geringer ihre Zahl zu sein pflegt, und umgekehrt.

Die lienalen, häufig auch die epigastrischen Lymphdrüsen†) betheiligen sich leicht an dem Process, und namentlich diejenigen, welche im Hilus der Milz gelegen sind, erreichen zuweilen eine solche Grösse, dass sie sich förmlich in das Organ hineinschieben. Das nicht unmittelbar betheiligte Milzgewebe geräth in der Regel in eine mässige Hyperplasie, so dass, auch abgesehen von den Tuberkeln, dadurch allein schon ein Milztumor hervorgebracht wird. Indess ist es erwähnenswerth, dass fast niemals diese Hyperplasie ein hohes Maass erreicht, dass sie namentlich zu keiner Zeit die Grösse leukämischer Milzen erreicht, wodurch ein wichtiger Unterschied von dieser sonst so nahe verwandten (S. 575) Krankheit††) gegeben wird. Noch auffälliger ist es, dass in Fällen allgemeinerer Tuberculose, wo die Milz nicht der Sitz von Tuberkeln wird, die Hyperplasie beträchtlicher sein kann, als wenn die Milz selbst tuberculös erkrankt†††).

Wenn diese hyperplastischen Zustände darauf hindeuten, dass der Process einen irritativen Charakter an sich trägt, so ist dies noch viel mehr angezeigt durch eine Erscheinung, welche von den Schriftstellern sehr wenig in Betracht gezogen wird, nehmlich durch die relative Häufigkeit einer Perisplenitis. Ich habe diese in allen Stadien von einer blossen Verdickung der Kapsel

*) Präparat No. 147 vom Jahre 1862.
**) Bayle. Journ. de méd. T. VI. p. 25.
***) Billroth a. a. O. S. 484. Präparat No. 524 vom Jahre 1864.
†) Cruveilhier. Atlas d'anat. path. Livr. XXXI. Pl. IV. fig. 3.
††) Sibley (Transact. Path. Soc. Lond. 1858. Vol. IX. p. 425) beschreibt einen interessanten Fall von Milztuberkeln bei einem 4jährigen, an Purpura leidenden Kinde.
†††) Rilliet et Barthez l. c. T. II. p. 429.

Digitized by Google

bis zu einer freien fibrinösen Exsudation*) und bis zur Bildung ausgedehnter Verwachsungen mit den Nachbarorganen**) gesehen. Manchmal trägt auch sie den tuberculösen Charakter***); häufig ist sie ganz rein. Sie kann mit allgemeiner Peritonitis, namentlich Omentitis vergesellschaftet sein; zuweilen ist sie ganz beschränkt auf die Umgebung des Organs.

Die Milztuberculose ist als Primärerkrankung nicht sicher nachgewiesen, obwohl die relative Grösse und das Alter der gelben Knoten in manchen Fällen dafür sprechen. Meist findet sich gleichzeitig Tuberculose anderer Organe in grösserer Ausdehnung, wenn auch nicht immer der Lungen und des Darms; besonders oft solche der serösen Häute, vor Allem des Bauchfells, und der Lymphdrüsen. Besonders häufig ist sie im kindlichen und jugendlichen Alter†). —

Im Gegensatz zu dieser Prädilection ist um so mehr auffällig und charakteristisch für die Tuberculose die Immunität gewisser Organe††) gegen die Erkrankung, z. B. die der Speicheldrüsen. Die vom Pancreas und der Parotis aufgeführten Beispiele†††) beruhen wohl auf Verwechselungen mit käsigen Zuständen benachbarter Lymphdrüsen. Ja, man kann sogar ein ganzes System, nehmlich das Muskelsystem, aufführen, in dem fast gar keine Tuberculose vorkommt. Abgesehen von dem infektiösen Uebergreifen der Tuberculose von aussen her, welches sowohl an quergestreiften, als glatten Muskeln, namentlich am Darm und den weiblichen Sexualwegen, vorkommt, kenne ich gar kein Vorkommen von ursprünglichem Tuberkel inmitten von Muskeln. Nur einmal fand ich*†) in den Muskeln eines Cretins graue Miliarknötchen von lymphoidem Bau, die jedoch gar keine Neigung zur Verkäsung zeigten. Bayle**†) beschreibt allerdings die tuberculöse (nicht eingekapselte) Degeneration in willkürlichen Muskeln, und manche Andere sind ihm gefolgt. Manches davon

---

*) Präparat No. 209*a* vom Jahre 1861.
**) Präparat No. 147 vom Jahre 1862.
***) Präparat No. 52 *b* vom Jahre 1864.
†) Cless. Archiv f. phys. Heilk. Bd. III. S. 610.
††) Virchow. Würzb. Verhandl. Bd. I. S. 86.
†††) Ancell l. c. p. 301.
*†) Virchow. Würzb. Verhandl. Bd. II. S. 168. Gesammelte Abhandl. S. 998.
**†) Bayle. Journ. de méd. T. IX. p. 436.

Digitized by Google

mag wohl auf Muskelgummata (S. 437) zu beziehen sein, die in der That ein käsiges Aussehen darbieten können. Anderes trifft für Tuberkel zu, aber dann handelt es sich gewöhnlich um ein Uebergreifen einer ursprünglich extramusculären Tuberculose. In diese Kategorie gehört der von Bayle*) genauer beschriebene Fall, der eine Erkrankung des Sternomastoideus bei Tuberculose der Halsdrüsen betrifft, und wo es nicht einmal deutlich ist, ob nicht einfache Myositis chronica vorlag. Manche andere Fälle beziehen sich auf das Vorkommen käsiger Massen in den Muskelansätzen, besonders an Knochen**). Allein nicht alle diese Massen sind tuberculös; manche sind nichts anderes, als Congestions- und Senkungsabscesse, wie sie am Psoas und Iliacus bei Wirbelcaries so häufig vorkommen, und wie sie sich ganz ähnlich gelegentlich in den Schenkeln des Zwerchfells und den Insertionen der Lendenmuskeln finden.

So bleibt das einzige muskulöse Organ, in dem Tuberkel etwas häufiger angetroffen werden, das Herz (S. 442). Die älteren Beschreibungen***) von Herztuberkeln beziehen sich meist auf grössere käsige Knoten, von denen manche wohl specifischer Natur waren (S. 441); indess muss ich bestätigen, dass, freilich sehr selten, grössere tuberculöse Knoten im Herzfleisch†) vorkommen, welche sowohl genetisch, als durch ihr Zusammenvorkommen mit Tuberculose anderer Organe sich bestimmt als solche ausweisen. Die tuberculöse Pericarditis (S. 629), sowie die einfache Tuberculose des Herzbeutels sind hinreichend bekannt, gehören aber streng genommen nicht hierher. Höchstens kann an den Fall von Fauvel††) erinnert werden, wo eine ausgedehnte Tuberculose des Pericardiums die Herzwand ergriffen und theilweise durchsetzt hatte. Dagegen hat erst v. Recklinghausen†††) auf die ganz feinen Miliarknötchen des Herzfleisches aufmerksam gemacht, welche nur bei genauester Betrachtung ge-

---

*) Bayle. Ebendas. T. X. p. 51.

**) Laënnec. Auscultation méd. Brux. 1837. p. 190. Cless. Archiv f. phys. Heilk. 1844. Bd. III. S. 623.

***) Bayle. Journ. de méd par Corvisart. T. IX. p. 437. T. X. p. 37, 45. Ancell l. c. p. 293. Rapp und Gaye. Deutsche Klinik. 1850. No. 15 u. 23.

†) Präparat No. 131 *b* vom Jahre 1864.

††) Rilliet et Barthez l. c. T. II. p. 382. Vgl. Rokitansky. Path. Anat. 1856. Bd. II. S. 237.

†††) v. Recklinghausen. Mein Archiv. Bd. XVI. S. 172.

Digitized by Google

sehen werden können; sie sind häufiger, als man früher vermuthen konnte*), und zuweilen finden sich gleichzeitig subendocardiale Knötchen. Grössere der Art haben Wagner und Lüken**) beschrieben. —

Aber auch in manchen anderen Organen zeigt sich zu wahrer Tuberkelbildung fast gar keine Disposition, ohne dass man bis jetzt sagen könnte, warum es der Fall ist. Es ist das um so auffallender, als gerade durch diese Gegensätze sehr eigenthümliche andere Dispositionen begünstigt werden. So ist kein Organ so wenig zur Tuberkelbildung disponirt wie die Schilddrüse, die eben Strumen (im modernen Sinne) erzeugt. Freilich habe ich mich durch eigene Erfahrung überzeugt, dass es auch eine Tuberculose der Schilddrüse geben kann, aber das ist eine äusserste Rarität, und gewöhnlich handelt es sich dabei um eine Infection von der Nachbarschaft aus, wie bei den Muskeln. So fand ich bei einem Manne, den ich lange an apostematöser Parotitis und Tuberculose der Halsdrüsen behandelt hatte, kirschengrosse, erweichte Käseknoten in der Schilddrüse***), welche unmittelbar an der Oberfläche lagen und an die Drüsenknoten grenzten. Aehnlich verhält es sich mit den Sexualdrüsen des Weibes, welche so sehr zur Krebs- und Kystombildung disponirt sind. Tuberculosen der Brust und des Eierstocks kommen fast gar nicht vor. Von der Brust ist mir gar kein Beispiel bekannt†), und im Eierstock bildet der Tuberkel, wenn er einmal vorkommt, ganz unbedeutende Formen††).

Ganz anders sind die Verhältnisse beim Manne. Schon im Hoden zeigt sich eine ganz ungewöhnliche Disposition zur Tuberculose, ja es gehört dieser Zustand zu den verhältnissmässig

*) Präparat No. 254 vom Jahre 1860 und No. 203*a* vom Jahre 1861.

**) E. Wagner. Archiv f. Heilk. 1861. S. 574. A. Lüken. Zeitschr. f. rat. Med. 1865. Neue Folge. Bd. XXIII. S. 212. Taf. XI. *A*.

***) Präparat No. 77 vom Jahre 1858.

†) Klob (Path. Anat. der weiblichen Sexualorgane. Wien. 1864. S. 509) citirt eine Angabe von Nélaton. A. Cooper (Darstellungen der Krankheiten der Brust. Aus dem Engl. Weimar. 1836. Th. I. S. 31. Taf. VIII. Fig. *a*) spricht von einer scrofulösen Geschwulst der Brust, doch war dies sicherlich nicht Tuberculose.

††) Klob (Ebendas. S. 372) und Ancell (l. c. p. 315) citiren einige erheblichere Fälle aus der Literatur, doch sind dieselben nicht ganz unzweifelhaft. Louis. Recherches sur la phthisie. Paris. 1843. p. 142. Cless. Archiv. f. phys. Heilk. 1844. Bd. III. S. 613. Sillaud. Des tubercules de l'ovaire et des trompes. Thèse de Paris. 1861.

Digitized by Google

häufigeren und jedenfalls zu den wichtigsten Erkrankungen, deren genaue Kenntniss um so nothwendiger ist, als gerade hier eine chirurgische Einwirkung stattfinden kann. Nach der älteren Terminologie rechnete man die tuberculösen Erkrankungen mit unter die Sarcocelen (S. 370) und noch neuere Schriftsteller sprechen von Sarcocele a scrofula*) oder von Sarcocele tuberculosa**). Bei den Italienern hat sich bis in die neuere Zeit sogar der Gebrauch erhalten, statt Sarcocele zu sagen Struma testiculi, was meist Krebs bedeutet. Genauere Kenntnisse gewann man zuerst am Ende des vorigen Jahrhunderts***). Damals nannte man das Uebel geradezu scrofulös, und es mag wohl sein, dass manche einfachere Orchitis chronica mit unter derselben Bezeichnung aufgeführt worden ist. Dafür scheint wenigstens der Umstand zu sprechen, dass manche Fälle von Resolution berichtet werden. Indess kann es nicht bezweifelt werden, das Baillie das Richtige sah. Der Name Tuberkel im modernen Sinne ist zuerst von Bayle †) gebraucht worden, der recht gute Beschreibungen des Uebels geliefert hat. Astley Cooper††) kam wieder auf die scrofulöse Entzündung des Hodens zurück, stellte aber im Uebrigen das Krankheitsbild genau fest.

Seitdem sind die Verwechselungen mit Skirrh immer seltener geworden. Dagegen sind andere Verwechselungen schwieriger zu vermeiden, selbst wenn man Gelegenheit zur anatomischen Untersuchung des Organs hat. Es gilt dies namentlich für diejenigen Formen der Hodentuberculose, welche bis zur Bildung käsiger Producte vorgerückt sind, während diejenigen, in denen die Miliarknoten deutlich zu erkennen sind, unter allen Umständen leichte Anhaltspunkte für die anatomische Diagnose gewähren.

---

*) J. B. Palletta. Exercitationes pathologicae. Mediol. 1820. p. 174, 183, 186.

**) Cruveilhier. Bullet. de la Soc. anat. 1828. p. 193. Atlas d'anat. path. Livr. V. Pl I. fig. 5.

***) Th. White. Ueber Skropheln u. Kröpfe, nebst der Widerlegung ihrer Erblichkeit. Aus dem Engl. Offenbach. 1788. S. 40. J. A. Ehrlich. Chirurg. Beobachtungen. Leipz. 1795. Obs. 53. Baillie a. a. O. S. 205. A series of engravings. Lond. 1801. Fasc. VIII. p. 177. J. Pearson. Pract. obs. on cancerous complaints, with an account of some diseases which have been confounded with the cancer. Lond. 1793. p. 60.

†) Bayle. Journ. de méd. T. VI. p. 27, 43. T. X. p. 72.

††) A. Cooper. Observations on the structure and diseases of the testis. Lond. 1830. P. II. p. 91. Pl. II. fig. 3.

Digitized by Google

Von jenen käsigen Zuständen kommen namentlich zwei in Betracht. Einerseits die syphilitischen Affectionen, die ich neulich geschildert habe (S. 431) und deren käsige Formen mit den käsigen Formen der Tuberkel unmittelbar zusammengeworfen worden sind*). Andererseits kommen am Hoden zuweilen einfache chronisch-entzündliche Processe**) vor, die zu ähnlichen Verwechselungen und, wie ich einigemal erlebt habe, selbst zur Castration führen können, in dem Fall nehmlich, wo ein Theil des Hodens eine einfach fibröse Induration erfährt und andere Theile in Suppuration gerathen. Dann kann es geschehen, dass inmitten schwielig verdickter Stellen Abscesse liegen, die eingeschlossen, förmlich abgekapselt sind, und in denen der Eiter sich nachher verändert, so dass man eingedickten, käsigen Eiter inmitten von Schwielen hat***). Das giebt ähnliche Zustände, wie bei der Orchitis gummosa, und wie zuweilen auch bei Tuberculose. Vielleicht entspricht manches davon der einfachen Scrofula testis; von Gummosität und Tuberkel muss es jedenfalls unterschieden werden. Ancell†) wählt dafür den sehr unpassenden Namen der tuberculösen Entzündung. Da muss man sich an die Entwickelungsgeschichte halten.

In dieser Beziehung bemerke ich zunächst, dass die einfache chronische, apostematöse Orchitis sich als ein ganz locales, auf die betreffenden Theile scharf begrenztes Uebel zu erkennen giebt, welches meist auf bestimmte traumatische Einwirkungen oder auf die Fortleitung eines von der Urethra ausgehenden katarrhalischen Leidens zu beziehen ist. In diese Kategorie gehören wahrscheinlich die von v. Herff††) unter dem Namen der Hodentuberkel, als localer Zustände, im Gegensatze zu der Hodentuberculose, als einem constitutionellen Zustande, beschriebenen Veränderungen.

---

*) Cruveilhier. Atlas d'anat. path. Livr. IX. Pl. I. fig. 1—2.

**) Baillie. Engravings. Fasc. VIII. Pl. VII. fig. 2. A. Cooper l. c. P. II. p. 35, 38. Benedict. Bemerkungen über Hydrocele, Sarkocele u. Varicocele. Leipz. 1831. S. 90. Villemin l. c. p. 26. Förster. Handb. der spec. path. Anat. Leipz. 1863. S. 361. Was Curling (a. a. O. S. 248) über Verwechelung der Tuberculose mit chronischer Orchitis sagt, bezieht sich meiner früher geäusserten (S. 436) Meinung nach nicht auf einfache, sondern auf syphilitische Orchitis.

***) Präparat No. 57 vom Jahre 1859.

†) Ancell l. c. p. 311.

††) B. v. Herff. Ueber Tuberkelablagerungen u. den gutartigen Schwamm des Hodens. Inaug. Abh. Giessen. 1855. S. 29, 31, 42.

Digitized by Google

Er betrachtet dieselben als interstitielle. Demme*) dagegen glaubte gerade umgekehrt den Ausgang solcher Veränderungen im Innern erweiterter Samenkanälchen gefunden zu haben, und nannte den Process intratubuläre käsige Orchitis. Ich kann beiden Auffassungen nicht ganz beitreten. Die apostematöse Orchitis ist wesentlich interstitieller Natur, hat aber mit Tuberkel gar nichts zu thun. Sie kann eingeleitet werden durch einen intratubulären (katarrhalischen oder parenchymatösen) Process, der in den grösseren Samenwegen, namentlich dem Vas deferens und den Kanälen des Nebenhodens, ein eiteriges Sekret liefert, welches sich später eindickt und dann grosse Aehnlichkeit mit Tuberkel annehmen kann. So ist es namentlich bei der gonorrhoischen Epididymitis, sowie bei derjenigen, die durch Cystitis calculosa, chronischen Katarrh der Blase u. s. w. bedingt wird (S. 432). Auch der epitheliale Inhalt der Samenkanälchen kann zerfallen und Detritus bilden. Aber von Tuberkel sucht man vergeblich irgend eine Spur.

Etwas schwieriger ist die Diagnose in Beziehung auf die Trennung der syphilitischen und tuberculösen Formen. Diese unterscheiden sich dadurch von einander, dass die syphilitischen sich fast immer in der eigentlichen Substanz des Testikels, und zwar in der Regel am peripherischen Theil desselben in der Nähe der Albuginea entwickeln, während die tuberculösen mit ganz besonderer Häufigkeit im Nebenhoden (der Epididymis) beginnen, wo die gummöse Form fast gar nicht vorkommt. Während diese überwiegend vom interstitiellen Gewebe der Samenkanälchen ausgeht, geht die tuberculöse Epididymitis von der Wand des Vas deferens selbst aus. Darin sitzt der Process zuerst, und erst von da setzt er sich auf das umgebende interstitielle Gewebe fort. Diese Formen sind also nicht schwer auseinanderzuhalten. Man fühlt bei der Tuberculose schon von aussen den Nebenhoden entweder in seiner ganzen Ausdehnung oder in einzelnen Theilen geschwollen, und resistent, jedoch eigenthümlich teigig, und selbst wenn die Masse nachher erweicht und aufbricht, so kann man doch ziemlich bestimmt den Hoden neben der Anschwellung fühlen.

Die tuberculöse Epididymitis**) hat daher mehr Aehnlichkeit

*) H. Demme. Mein Archiv. Bd. XXII. S 178.
**) Ricord. Bullet. de l'Acad. de méd. T. XVII. p. 791.

Digitized by Google

mit der gonorrhoischen (S. 432), als mit der syphilitischen Orchitis. Es zeigt sich dies nicht blos in dem Sitz, sondern auch in dem Verlauf des Uebels. Denn es ist überaus häufig, dass die tuberculöse Masse, nachdem sie käsig geworden ist, erweicht und aufbricht, so dass eine der unter dem Namen der Samenfistel bekannten Ulcerationsformen entsteht*). Aehnliches kommt bei der gummösen Orchitis fast gar nicht vor. Auch ist die Beschaffenheit der käsigen Masse eine ganz verschiedene. Die käsigen Gummiknoten haben eine mehr zähe, fleischige Beschaffenheit,

Fig. 199.

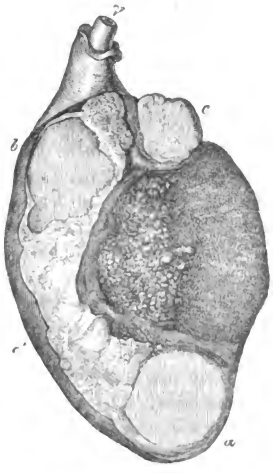

Fig. 199. Käsige Tuberculose der Epididymis, körnige des Rete und zum Theil des Corpus testiculi. Ziemlich beträchtliche Anschwellung. Bei *v* der Durchschnitt des Vas deferens, welches ebenfalls tuberculös und sehr verdickt ist. In der Cauda *a* und dem Caput epididymidis *c* homogene Käsemasse, bei *b* ein grosser Erweichungsheerd, bei *c'* eine noch nicht ganz homogene Käsemasse, in der man noch etwas von den Windungen der Kanäle der Epididymis erkennen kann. Der grössere Theil des eigentlichen Corpus testis ganz frei. Im December 1862 in der Klinik des Hrn. Jüngken exstirpirt. Natürl. Grösse.

*) Präparate No. 792, 1038 u. 126 vom Jahre 1862.

Digitized by Google

wenngleich ihre Farbe gelblich zu sein pflegt; die tuberculösen Käsemassen dagegen sind mehr weisslich, brüchig, schmierig und zum grösseren Theile von dem Nachbargewebe leicht trennbar. Ist der ganze Nebenhoden in dieser Weise verändert, so bildet er eine wurstförmige Anschwellung*) neben dem Hoden (Fig. 199, *a c*), in der festere und weichere Theile mit einander abwechseln, und in der man hie und da noch einzelne Theile der Windungen des Samenganges erkennt (Fig. 199, *c'*), während an anderen (Fig. 199, *a c*) ganz gleichmässige Käsemassen liegen**).

Besteht der Process längere Zeit, so wird in der Regel auch die eigentliche Hodensubstanz ergriffen, zunächst das Rete testis, und hier sieht man die Form der Miliarknötchen, und zwar nicht blos der gelben***), sondern auch der grauen, in der deutlichsten Weise. Der eigentliche Körper des Hodens mit den Samenkanälchen erhält sich oft noch ganz unversehrt, wenn alle anderen Theile schon durch und durch erkrankt sind. Etwas Aehnliches kommt bei der syphilitischen Orchitis gar nicht vor†).

Nun giebt es allerdings auch solche Fälle von Tuberculose, wo der Hoden primär afficirt wird. Ich habe dies am häufigsten bei ganz jungen Knaben gesehen, bei denen allgemeine Miliartuberculose vorhanden war. Hier muss man sich anatomisch daran halten, dass, wenn es sich um Tuberculose handelt, regelmässig der Process mit kleinen Miliarknötchen beginnt. Diese zuweilen überaus feinen, hellgrauen, ziemlich derben Knötchen entstehen nicht inmitten eines indurirten Gewebes, wie die gummösen Knoten, sondern sie gehen aus dem noch weichen, sehr lockeren Gewebe zwischen den Samenkanälchen hervor, und erst, wenn sie an Zahl zunehmen, entstehen Conglomerationen, die sich als grössere Knoten darstellen und innerhalb deren jede Spur von Samenkanälchen verschwunden ist††). Diese werden nachher käsig, und dann können Zustände entstehen, wo es allerdings schwer ist, mit Bestimmtheit zu sagen, um was es sich handelt. Ja, ich will zugestehen, dass, wenn diese späten Stadien vor-

*) Lebert. Traité d'anat. path. T. II. p. 471. Pl. CXLIX. fig. 1. (Vgl. T. I. p. 344.)
**) Präparat No. 188*a* vom Jahre 1860, und No. 183 vom Jahre 1864.
***) Lebert. Traité d'anat. path. T. II. p. 471. Pl. CXLIX. fig. 2.
†) Virchow. Archiv. Bd. XV. S. 264
††) Präparat No. 799 u. 197 vom Jahre 1857.

Digitized by Google

liegen, man Gummiknoten und Tuberkel zusammenwerfen kann. Jedoch bezieht sich dies mehr auf einzelne Käseknoten, als auf den gesammten Vorgang. Die eigenthümliche Complication von Schwielenbildung im Hoden mit Gummiknoten, Synechie und Sklerose der Scheidenhaut, relativer Integrität, höchstens einfacher Induration des Nebenhodens bleibt so charakteristisch für Syphilis, dass ich aus meiner Erfahrung keinen Fall von Hodentuberculose daneben aufzuführen wüsste. Einmal*), bei einem 3½jährigen Knaben, sah ich eine grobknotige Tuberculose des Hodenkörpers, welche erweicht und aufgebrochen, und wobei der Nebenhoden ganz unbetheiligt geblieben war. Bryant**) beschreibt einen ähnlichen Fall, bei dem jedoch der Nebenhoden nicht ganz frei war, von einem 2½jährigen Kinde. Ausserdem sah ich es auch beim Erwachsenen***).

Verbreitet sich der Process weiter, so setzt er sich im Laufe des Vas deferens fort, geht auf die Samenbläschen, auf die Prostata über (S. 657, Anm.) und findet sich manchmal zugleich auf der Schleimhaut der Harnblase vor (S. 650, Fig. 195.). Nur muss man sich nicht vorstellen, dass jedesmal bei Hodentuberculose oder bei Tuberculose der Samenbläschen das Vas deferens afficirt wird; die Samenbläschen und die Prostata können betheiligt sein, ohne dass das Vas deferens ergriffen ist. Ja, es ist nicht ungewöhnlich, dass diese Affection des Hodens sich vergesellschaftet mit einer gleichzeitigen Tuberculose der Nieren, und ich mache namentlich darauf aufmerksam, dass sowohl die reine Hodentuberculose, als auch die ausgedehntere Urogenital-Tuberculose †) protopathisch auftreten, ohne dass Lungentuberculose oder etwas Aehnliches voraufgegangen wäre††). Sie findet ihre Analogie beim Weibe in der gleichzeitigen Tuberculose des Uterus, der Tuben, zuweilen der Vagina einer-, der Nieren, des Nierenbeckens, der Ureteren, zuweilen der Harnblase anderer-

*) Jo L. Guil. Arm. Schmidt. De tuberculosi testis atque orchitide tuberculosa Diss. inaug Berol. 1861. p. 31.

**) T. Bryant. Transact. of the Path. Soc. Lond. 1859. Vol. X. p. 191.

***) Präparat No. 52 vom Jahre 1865.

†) S. Rosenstein. Die Pathologie u. Therapie der Nierenkrankheiten. Berlin. 1863. S 386, 388.

††) Virchow. Würzb. Verhandl. Bd. IV. S. VIII. Cruveilhier. Traité d'anat. path. gén. T. IV. p. 805.

Digitized by Google

seits. Die spätere Generalisation*) ist dadurch natürlich nicht ausgeschlossen, wie denn auch hinwiederum die Urogenitaltuberculose deuteropathisch vorkommt. Die Ansicht von Vidal**), dass bei primärer Tuberculose jedesmal beide Hoden befallen würden, muss ich entschieden bestreiten. Jedenfalls bietet die Castration nur eine sehr unsichere Prognose.

In vielen solcher Fälle liegt der Gedanke sehr nahe, den Ausgangspunkt der Tuberculose überall im Innern der Kanäle zu suchen, und die tuberculöse Masse nur als Secret zu betrachten. Schon Carswell***) hat diesen Gedanken ausgeführt, indem er die Hodentuberculose von dem Innern der Samenkanälchen ausgehen liess. Craigie und Curling†) sahen sich wenigstens veranlasst, auch zwischen den Samenkanälchen Tuberkel entstehen zu lassen. Heath††) beschreibt die erste Bildung in den Tubulis, lässt aber später die Erkrankung auf das intertubuläre Gewebe fortschreiten. Auch v. Herff†††) liess beide Entstehungsarten zu, glaubte aber gerade die eigentliche Hodentuberculose (S. 681) als eine intratubuläre Bildung ansprechen zu müssen. Demme und Villemin*†) dagegen beschrieben gerade umgekehrt die eigentliche Tuberculose als einen interstitiellen Process.

Diese grosse Discordanz der Beobachter erklärt sich aus der Mangelhaftigkeit der genetischen Studien. Der Ausgangspunkt der Tuberkel ist stets im Bindegewebe, niemals im Epithel oder im Innern der Kanäle. Als Matrix dient entweder, wie im Hoden und in der Prostata, das interstitielle Bindegewebe, oder, wie im Nebenhoden, im Vas deferens und in den Samenbläschen, das Bindegewebe der Wand, namentlich der Schleimhaut. Im letzteren Falle stellt sich der Process in der Regel als eine tuberculöse Schleimhautentzündung dar, und die käsigen Massen, welche man nicht selten lose im Innern der Kanäle findet, sind theils eingedickter Eiter, theils abgelöste, durch Ulceration secernirte Tuberkel-

*) Teirlinck. Ann. de la soc. de méd. de Gand. Ann. XVIII. T. XXIX. p. 9. Lebert. Traité d'anat. path. T. I. p. 344, 741.
**) Vidal. Arch. génér. de méd. 1851. Sept. p. 92.
***) Carswell. Path. Anatomy. Art. Tubercle. Pl. II. fig. 4.
†) Craigie. Elements of gen. and path. Anat. p. 969. Curling a. a. O. S. 243.
††) C. Heath. Transact. of the Path. Soc. Lond. 1858. Vol. IX. p. 308. Pl. X. fig. 5—8.
†††) v. Herff a. a. O. S. 41.
*†) Demme a. a. O. S. 162. Villemin l. c. p. 26. Pl. II. fig. IV.

Digitized by Google

asse. Dann kann allerdings eine grosse Aehnlichkeit mit einer nfachen chronisch-katarrhalischen Entzündung bestehen und er Gedanke einer intratubulären Entstehung der Käsemasse auf- uchen.

Die Tuberculose des Hodenkörpers dagegen ist gewöhnlich in einfacherer Process. Die kleinen grauen Körner entstehen a einem wenig veränderten Gewebe und die Samenkanälchen verden dadurch auseinandergedrängt. Je mehr sich die Körner häufen, je mehr „Nester" entstehen, um so mehr gehen an gewissen Stellen die Kanälchen zu Grunde. Conglomeriren sich die Körner, confluiren und verkäsen sie endlich, so findet mau nur noch Fragmente der Kanälchen, in denen allerlei Detritus enthalten ist.

Mag der Process an dem einen oder anderen Orte entstanden sein, so ist doch der gewöhnliche Ausgang der in Erweichung. Ob eine Rückbildung durch Verkreidung*) vorkommen könne, ist nicht ganz ausgemacht. Bei der Erweichung bildet sich eine Art von käsigem Abscess, ähnlich dem bei einfacher chronischer Orchitis (S. 681), jedoch unterschieden durch das fast immer nachweisbare Fortbestehen neuer Körnereruptionen im Umfange. Das ist die tuberculöse Caverne, wie sie im Nebenhoden, zuweilen im Hoden und oft genug in der Prostata vorkommt. Sie führt zur Phthisis testis et prostatae, indem sie im Umfange durch secundär entzündliche Processe, durch wahre Eiterung fortgreift, und endlich nach aussen durchbricht. Am Hoden geschieht der Aufbruch durch das Scrotum hindurch; an der Prostata erfolgt er am häufigsten in die Pars prostatica urethrae, zuweilen nach aussen gegen das Perinaeum, zuweilen nach beiden Seiten hin, so dass eine Urethral- oder, wie man wohl sagt, eine Blasenfistel entsteht.

Mit dem Aufbruch und der Fistelbildung erfolgt natürlich eine Entleerung des Inhalts und damit ein Zusammensinken des Organs. Aber gewöhnlich besteht noch längere Zeit eine Reizung der Umgebungen fort, welche eiterige Massen absondern und weiter nach aussen Bindegewebsbildungen (Indurationen) erzeugen. Manchmal wuchert auch von der Abscesshöhle oder der Fistelwand eine schwammige Granulation hervor, welche eine der unter

*) Curling a. a. O. S. 244.

Digitized by Google

dem Namen des Fungus benignus testis (S. 373, 436) bekannten Wucherungen*) darstellt. Nach und nach schrumpft aber das Ganze, die secernirende Fläche verkleinert sich, und am Hoden tritt endlich die Heilung unter einer Atrophia testis ein. Damit hört natürlich die Samenbildung auf dieser Seite auf, ein Ereigniss, das wohl zu unterscheiden ist von der Aspermie der Phthisischen, welche auch ohne Hodentuberculose bestehen kann**). —

Unter den übrigen inneren Organen will ich noch eines hervorheben, welches in der neueren Zeit ein besonders grosses Interesse gewonnen hat, ich meine die Nebennieren, welche durch ihre Beziehungen zur Bronce-Krankheit (bronzed skin) nach der bekannten Theorie von Thom. Addison***) so grosse Aufmerksamkeit erregt haben.

Erkrankungen der Nebennieren sind schon von älteren Schriftstellern†) vielfach erwähnt worden. Baillie††) beschreibt zuerst ganz bestimmt unter dem Namen der Scrofeln einen Fall, wo die Nebenniere so vergrössert war, dass sie beinahe die Grösse einer Niere erreichte, und wo sie in eine ähnliche weisse Substanz verwandelt war, „wie man sie in scrofulösen Lymphdrüsen antrifft.“ Die Beobachtung lehrt, dass diese Veränderung tuberculöser Natur ist, dass sie verhältnissmässig oft vorkommt†††) und dass sie unter den neoplastischen Processen an der Nebenniere entschieden die häufigste ist. Auch bei Thieren scheint dieselbe Veränderung vorzukommen; wenigstens beschreibt Harley *†) eine tuberculöse Nebenniere von einer Ratte. Allerdings ist das Aussehen der pathologischen Masse zuweilen so eigenthümlich, dass man die

---

*) A. Cooper l. c. p. 99. Malgaigne. Bullet. de l'Acad. de méd. 1851. T. XVI. p. 1041. v. Herff a. a. O. S. 45. Demme a. a. O. S. 173.

**) Lewin. Deutsche Klinik. 1861. (Separatabdruck S. 50.)

***) Thomas Addison. On the constitutional and local effects of disease of the suprarenal capsule. Lond. 1855.

†) Die Literatur bei Voigtel, Handb. der pathol. Anatomie. Halle. 1804. Bd. I. S. 555—559. Otto Handb. der pathol. Anatomie des Menschen u. der Thiere. Breslau. 1813. S. 314.

††) M. Baillie. Anatomie des krankhaften Baues. Anhang. Aus dem Engl. von Hohnbaum u. Sömmerring. Berlin. 1820. S. 114.

†††) Lobstein. Lehrbuch der path. Anat. Stuttg. 1834. Bd. I. S. 319. Rokitansky. Handb. der path. Anat Wien. 1842. Bd. III. S. 479. Louis. Recherches sur la phthisie. 1843. p. 129.

*†) Harley. Med. Times and Gaz. 1858. March. p. 254. Transact. of the Path. Soc. London. 1858. Vol IX. p. 401.

Digitized by Google

Frage aufwerfen kann, ob dies in der That Tuberkel oder, wie auch Addison sagt, mehr eine scrofulöse Ablagerung sei, zumal wenn man solche Fälle vor sich hat, wo Tuberkel in anderen Organen fehlen. Wilks*) hat deshalb auch die Frage über die Natur des Uebels für eine offene erklärt, obwohl er selbst mehr geneigt scheint, sich für die nicht-tuberculöse Natur auszusprechen und die käsige Masse aus einer „degenerirenden entzündlichen Substanz" abzuleiten. Ich kann mich damit nicht einverstanden erklären. Es mögen Fälle von käsigen Abscessen nach scrofulöser Entzündung vorkommen; ich habe sie nicht gesehen. Was ich sah, und zwar häufig sah, war entweder einfache Tuberculose, oder, und zwar in der Regel, tuberculöse Entzündung.

Die Entwickelung der tuberculösen Masse geschieht hier ganz so, wie anderswo, gewöhnlich von der Marksubstanz aus. Macht man einen Durchschnitt durch die Nebennieren, so bemerkt man zuweilen inmitten der Marksubstanz die ersten Entwickelungen in Form kleiner grauer Granulationen. Diese werden allmählich etwas grösser, käsig, verschmelzen unter einander, und dann entstehen die Käseknoten. Nicht selten kommt es vor, dass der Process ganz partiell bleibt und dass auf einem Durchschnitt aussen und innen noch ein Rest von Substanz übrig ist, während in der Mitte Alles umgewandelt ist. Anderemal schreitet der Process fort, indem neue Knötchen im Umfange hervorwuchern und sich dem Mutterknoten anschliessen, nicht blos in der Mark-, sondern auch in der Rindensubstanz. Unter dieser Entwickelung verschwindet nach und nach jede Spur des alten Gewebes, und es bleibt schliesslich nur eine derbe, käsige Masse übrig, welche nach einer oder beiden Seiten hin die Ober-

Fig. 200.

Fig. 200. Käsige Tuberculose der Nebenniere. Längsdurchschnitt des Organs; bei *A* fast normale Substanz, an der man die Kapsel, die Rinde, die Intermediärschicht und die Marksubstanz unterscheidet. Das Tuberkel-Conglomerat unterbricht sowohl die Rinde, als die Marksubstanz. Es stellt eine halbmondförmige, harte, weisse Käsemasse dar, in deren Ausschnitt hellgraues, zum grossen Theil fibröses Indurationsgewebe liegt. Präparat No. 287 vom Jahre 1858. Natürl. Grösse. Von einem Falle von acuter, typhoider Tuberculose mit schwacher Bronchhaut, in welchem nur die linke ...niere erkrankt war (Traube. Wiener med. Wochenschr. 1860. No. 44.

Vgl. S. 698.

...ks. Guy's Hosp. Rep. 1862. Ser. III. Vol. VIII. p. 18

Digitized by Google

fläche erreicht, ja welche zuweilen das ganze Organ bis auf verschwindende Reste einnimmt. In der Regel ist aber bei so ausgedehnter Erkrankung nicht eine einzige, gleichmässige Masse vorhanden, sondern das Ganze erscheint lappig und knotig je nach der Zahl der ursprünglich getrennten Knoten*). Solche Massen haben daher eine unregelmässige, jedoch mehr dicke, als der Form des Organs entsprechende Gestalt, eine zuweilen recht erhebliche Grösse, z. B. die einer Pflaume oder eines kleinen Hühnereies, und eine sehr derbe, oft geradezu harte Beschaffenheit. Meist trägt der Process einen mehr entzündlichen Charakter, indem schwielige Bindegewebsmassen im Umfange der käsigen Masse, ja selbst im Umfange des Organs liegen. Manchmal ist nur die eine Nebenniere betheiligt, anderemal ist die Affection beiderseits vorhanden.

Manche dieser Zustände haben eine nicht geringe Aehnlichkeit mit syphilitischen Gummositäten, und es dürfte für die Zukunft wichtig sein, auf eine genauere Unterscheidung zu achten, da in der That syphilitische Erkrankungen der Nebennieren vorkommen (S. 431). Sonst sind kaum andere Verwechselungen möglich, so lange die Masse fest ist. Dagegen kommen zuweilen Erweichungen**) vor, welche von Abscessen mit eingedicktem Inhalte schwer zu unterscheiden sein möchten. Manche der älteren Beobachtungen von Abscessen***) mögen hierher gehören. Noch schwieriger ist es zu sagen, ob die mehrfach erwähnten Steine†) jedesmal verkalkte Tuberkel sind; in einem Falle, den ich genauer untersucht habe, waren es fast ganz homogene Petrifikationen ohne alle Struktur††). Gewöhnlich sind diese Steine sehr klein und in dichtes fibröses Gewebe eingepackt, so dass jedenfalls nur geringere Knoten die Fähigkeit haben können, eine vollständige Versteinerung zu erfahren. Viel häufiger sind unvollständige

*) Addison l. c. p. 14, 18. Pl. IV. fig. 1—3. VIII. fig. 4—5.

**) Rokitansky a. a. O. S. 479. Martineau. De la maladie d'Addison. Paris. 1864. p. 36. Pl. III. fig. 1—2. Hayden. Dublin Quart. Journ. 1865. Febr. p 90.

***) Lieutaud. Hist. anat. med. Goth. et Amstel. 1796. Vol. I. p. 357. Voigtel a. a. O. S. 557.

†) Voigtel a. a. O. S 559. Otto a. a. O. S. 315. Bei Katzen sind Versteinerungen erwähnt von Vauquelin (bei Sömmerring in dem Anhange zu Baillie S. 115) und Harley (Med. Times and Gaz. 1857. No. 350. p. 272).

††) Präparat No. 238 vom Jahre 1859.

Digitized by Google

Verkalkungen, Verkreidungen*), wodurch schliesslich mörtelartige Massen mit einzelnen gröberen Bröckeln hervorgebracht werden; von ihnen ist meist sicher anzunehmen, dass sie aus tuberculösen Käseknoten hervorgingen.

In der Mehrzahl der Fälle**) bildet die Tuberculose der Nebennieren nur eine Theilerscheinung innerhalb einer weiter verbreiteten Tuberculose***). In seltenen Fällen jedoch ist sie fast die einzige krankhafte Erscheinung, welche man im Körper findet. Gerade diese Fälle haben am meisten zu der Theorie Veranlassung gegeben, dass durch die Erkrankung der Nebennieren der eigenthümliche Symptomencomplex zu Stande kommt, den man unter dem Namen des Morbus Addisonii oder der Broncekrankheit beschreibt.

Nach seiner eigenen Darstellung wurde Addison zuerst aufmerksam auf gewisse Fälle, in denen eine geschwächte Circulation, Anämie und allgemeine Schwäche, häufig auch eine grosse Reizbarkeit des Magens, mit progressivem und gewöhnlich tödtlichem Verlaufe sich zeigten, ohne dass eine bestimmte Organerkrankung aus den Symptomen erkennbar war. Erst die Autopsie lehrte ihn die Veränderung der Nebennieren kennen. Unter den Symptomen war ihm aber besonders auffällig eine immer mehr zunehmende Verfärbung der Körperoberfläche, welche allmählich die ganze Haut überzog und selbst an der Schleimhaut des Mundes in einzelnen Flecken hervortrat, bestehend in einer schmutzig bräunlichen, rauchigen, nicht ganz gleichmässigen, hie und da durch dunklere, fast schwärzliche Stellen oder Flecke ausgezeichneten Pigmentirung, so dass einzelne Individuen kaukasischer Abkunft dadurch fast das Aussehen von Menschen aus gefärbten Raçen erlangten.

Bei den späteren Beobachtern traten die übrigen Symptome etwas mehr in den Hintergrund, während die Pigmentirung der

*) Bakewell. Transact. of the Path. Soc. Lond. 1856. Vol. VI. p. 270. Burrows and Baly. Med. Times and Gaz. 1856. Dec. No. 339. p. 653. 1857. Jan. No. 340. p. 8. Bennet. Ebendas. 1858. May. p. 503. Wilks. Guy's Hosp. Rep. 1859. Ser. III. Vol. V. p. 92. Pl. II. 1862 Vol. VIII. p. 43, 47, 51, 58, 62.

**) Hayden (l. c. p. 88) findet bei einer Zusammenstellung von 36 Fällen, dass Complication mit anderen Organerkrankungen 24mal vorkam, darunter 15mal Tuberculose. Martineau (l. c. p. 89) findet unter 30 Fällen von Tuberculose der Nebennieren 14mal Tuberculose anderer Organe.

***) Louis. Recherches sur la phthisie. Ed. 2. Paris. 1843. p. 129.

Digitized by Google

Haut, das sogenannte Melasma suprarenale, als wesentliches und zuweilen einziges Zeichen stehen blieb. Leider brachen über die Art dieser Hautfärbung bald Streitigkeiten aus. Während Addison*) selbst gewisse Ungleichmässigkeiten derselben hervorhob und Hutchinson und Martineau**) diese als besonders charakteristisch festhielten, betont Wilks***) gerade die Gleichmässigkeit, höchstens gesteht er zu, dass die schon von Natur dunkleren Stellen, sowie die der Sonne oder anderen Einwirkungen ausgesetzten Theile eine noch dunklere Farbe annehmen; ja er behauptet sogar, dass Addison eine falsche Darstellung von der Hautverfärbung gegeben habe. Leider hat sich bei diesen Diskussionen herausgestellt, dass den Anhängern Addison's jede Hautfärbung recht war, wenn es sich um bestätigende Beobachtungen handelte, während sie gegen jede Ausstellungen zu machen hatten, wenn der Fall gegen die Doctrin verstiess. Dann war man sehr freigebig mit der Vermuthung, dass es sich blos um Pityriasis versicolor gehandelt oder dass irgend eine andere unechte Färbung vorgelegen habe.

Man kann zugestehen, dass die Farbenveränderung bei dem Melasma suprarenale eine allgemeine ist, aber man kann auch nicht leugnen, dass sie in der Regel eine ungleichmässige ist. Gewisse Regionen (Gesicht, Achselfalte, Geschlechtsgegend) pflegen stärker gefärbt zu sein; auch kommen nicht selten umgrenzte, nävusartige braune und schwarze Flecke vor. Gelegentlich finden sich auch fast ganz pigmentlose, albinistische Stellen, ohne dass etwa Narben vorhanden sind, welche freilich durch ein gleich auffälliges, hellweisses Aussehen abzustechen pflegen. Eine Färbung der Wangenschleimhaut ist durchaus nicht constant; findet sie sich, so liegt sie gewöhnlich streifenweis, den Zahnrändern entsprechend. Die Hautfarbe beginnt als ein lichtes Gelb oder Braun, wie wenn die Stelle der Sonne†) längere Zeit ausgesetzt gewesen wäre (sunburnt appea-

*) Addison. Disease of the supra-renal capsules p. 6.

**) Hutchinson. Med. Times and Gaz. 1856. March. p. 282. (It should be borne in mind that in all cases in which bronzing is to be held as positively indicative of diseased capsules there ought to be traces of patching and mottling in some parts, and that in proportion as the tint is equally diffused over the whole body is the diagnosis doubtful.) Martineau l. c. p. 74.

***) Wilks. Guy's Hosp. Rep. Vol. VIII. p. 2.

†) Isaac E. Taylor. American Journ. of the med. sciences Jan. p. 171.

rance Taylor); dieses Gelb oder Braun wird allmählich intensiver und zwar offenbar je nach der Individualität der Kranken; es bildet sich ein gelbbraunes und graubraunes Colorit, das unter Umständen in ein ganz dunkles grünlichbraunes, rauchgraues oder schwarzbraunes übergeht. Dass diese Färbung irgend etwas Specifisches an sich habe, wie Wilks*) behauptet, kann ich nicht zugestehen; ich habe genau dieselben Farbennuancen und in derselben Ausdehnung auch bei Personen gesehen, die keine erkennbare Veränderung der Nebennieren zeigten. Der von einigen englischen Beobachtern**) angeführte eigenthümliche Geruch der Hautausdünstung würde, selbst wenn er constant wäre, auch nichts entscheiden (S. 229).

Die Färbung hat ihren Hauptsitz im Rete Malpighii und gleicht mikroskopisch vollständig derjenigen, welche man bei gefärbten Raçen und bei stärker pigmentirten Leuten unserer Raçe antrifft: die untersten Zellenlagen des Rete haben ein gelbliches oder gelbbräunliches, meist diffuses, zuweilen etwas körniges Pigment. In stärkeren Fällen freilich habe ich wiederholt dasselbe braune Pigment auch in dem Papillartheil der Cutis selbst***), zuweilen strichweise nach dem Nerven- und Gefässverlaufe gesehen (S. 227, 277). Addison†) glaubte gewisse Pigmentbildungen an inneren Theilen, z. B. am Bauchfell, in dieselbe Kategorie stellen zu dürfen, indess waren dies wohl nur ganz zufällige Combinationen††). Auch die Mittheilungen einiger anderer Untersucher†††) haben mich nicht vom Gegentheil überzeugen können. Anfangs schien es mir, dass in der Pigmentirung der tiefen Hautschichten etwas dem Melasma suprarenale Eigenthümliches liege, das höchstens noch bei dem Naevus und den Lentigines der Greise vorkomme (S. 228, 235). Aber ich habe mich durch vergleichende Untersuchungen überzeugt, dass etwas Aehnliches auch

*) Wilks. Guy's Hosp. Rep. Vol. V. p. 98. Vol. VIII. p. 14.
**) Wilks. ibid. Vol. VIII. p. 15, 36.
***) v. Recklinghausen u. Virchow. Berliner klinische Wochenschr. 1864. No. 8. S. 82. No. 9. S. 95. Präparat No. 62 vom Jahre 1864.
†) Addison l. c. p. 37. Pl. VII.
††) Vgl. meine Kritik in Canstatt's Jahresber. für 1856. Bd. IV. S. 373.
†††) Buhl. Wiener med. Wochenschr. 1860. No. 2. S. 22. Wilks. Guy's Hosp. Rep. Vol. VIII. p. 15. van den Corput. Ann. de la soc. anat. path. de Brux. 1863. Vol. II. Fasc. I. (Gaz. hebd. 1863. p. 493.) Vgl. Martineau p. 74.

Digitized by Google

bei wirklichen Mulatten*) und bei Broncehaut ohne Nebennieren-Erkrankung**), wenngleich in etwas geringerer Stärke, zu sehen ist. Die Bindegewebskörper der Papillarschicht, zuweilen in einer gewissen regelmässigen Tiefe unter der Oberfläche, führen hier reichliche Massen brauner Körner.

Nach der Auffassung Addison's und der meisten seiner Anhänger handelt es sich bei dieser Krankheit mehr um eine Erkrankung der Nebennieren überhaupt, als gerade um die Tuberculose. Die Frage ist also: steht die Verfärbung der Haut in einem bestimmten Verhältnisse zu Erkrankungen der Nebennieren oder nicht? Diese Frage ist bis jetzt nicht vollständig erledigt, weil zuweilen erhebliche Veränderungen der Nebennieren vorkommen, ohne dass der erwähnte Symptomencomplex vorhanden ist. Aber die Thatsache ist nicht zu leugnen, dass in einer verhältnissmässig grossen Zahl von Fällen, wo man aus dem Symptomencomplex auf das Bestehen eines solchen Zustandes der Niebennieren geschlossen hat, die Autopsie die diagnostische Voraussetzung vollkommen bestätigte. Dieser Umstand, sowie die andere Thatsache (S. 691), dass in manchen Fällen jeder sonstige Anhaltspunkt zur Erklärung der Symptome fehlt, hat am meisten dazu beigetragen, einer Hypothese Eingang zu verschaffen, für welche weder die frühere ärztliche Erfahrung, noch die experimentelle Pathologie irgend einen Anhaltspunkt gewährte.

Allerdings gab es zwei Punkte in der Anatomie des Organs, welche diese Hypothese glaubhafter erscheinen liessen. Bald nachdem Eustachius***) die Nebennieren entdeckt hatte, hatte sich die Aufmerksamkeit auf ihren eigenthümlich gefärbten „Inhalt" gelenkt, und schon Bartholin †) glaubte in den Nebennieren das so lange gesuchte Organ der Atra bilis nachgewiesen zu haben. Er fand in ihnen eine mit bräunlicher oder braungrüner Flüssigkeit gefüllte Höhle und nannte sie daher Kapseln (Capsulae atrabilariae), wie es noch heutigen Tages in England gebräuchlich ist (suprarenal capsules). Was lag also näher, als allerlei atrabiläre (melancholische) Zustände, namentlich den Icterus

*) Präparat No. 47 vom Jahre 1865.
**) Präparat No. 146 vom Jahre 1862.
***) Barth. Eustachius Opuscula anatomica. Venet. 1564. p. 39.
†) Th. Bartholin. Anatome. Lugd. Bat. 1673. p. 192.

Digitized by Google

melas, auf sie zu beziehen? Auch behauptete später Cassan*), dass sie bei Negern viel grösser und der in ihnen enthaltene schwarze Saft viel reichlicher sei, als bei Europäern, woraus er schloss, dass sich der Ueberfluss dieses Saftes, wie bei Polycholie, über die Haut ergösse. Diese Auffassungen gingen freilich von einer falschen Voraussetzung aus: die Nebennieren sind ganz solide Organe, ohne alle Höhle. Aber sie enthalten allerdings eine gelbbraune, zuweilen grünlich- oder schwärzlichbraune Schicht, welche den Uebergang zwischen Mark- und Rindensubstanz bildet und welche ich daher die intermediäre nenne (S. 277). Diese Schicht ist es, welche nach dem Tode schnell erweicht, zerfliesst und bei unsanfter Behandlung des Organs derartig zerreisst, dass sich die Marksubstanz von der Rindensubstanz trennt und zwischen ihnen ein Spalt entsteht. Dieser Spalt ist die sogenannte Höhle.

Obwohl eine solche im Leben nicht existirt, so existirt doch der braune Farbstoff, der eine nicht geringe Aehnlichkeit mit dem Farbstoff des Rete Malpighii bei Broncekrankheit hat, und die Möglichkeit eines Zusammenhanges liesse sich wohl denken. Nur erscheint es nicht zulässig, zu gleicher Zeit den Farbstoff der Haut von den Nebennieren abzuleiten und anzunehmen, dass bei Zerstörung der Nebennieren die Hautfarbe dunkler wird. Letzteres wäre vielmehr ein Verhältniss, wie das bei melanotischen Geschwülsten, deren Entwickelung mit dem Erblassen von Pigmentmälern und von Haaren zusammenfallen soll (S. 274).

Während diese Auffassung in dem Sinne der älteren Anatomen die Nebennieren als drüsige Körper zulässt, ist durch Bergmann**) die Frage in den Vordergrund gerückt, ob sie nicht ein wesentlich nervöses Organ und ob namentlich die Marksubstanz nicht als Nervenmasse zu betrachten sei. Allerdings erhält die Nebenniere zahlreiche und grosse Nerven aus dem Plexus solaris, und ich habe nachgewiesen***), dass diese auch innerhalb der Marksubstanz zahlreiche Ganglienzellen besitzen, aber ich bin nicht im Stande gewesen, die übrigen Zellen als Nervenzellen zu erkennen, vielmehr habe ich mich dafür entschieden (S. 150), sie der Neuroglia parallel zu stellen. Wenn

*) Cassan. Observations météorologiques faites sous la zone torride. Paris. 1789. (bei Voigtel a. a. O. S. 557).

**) C. Bergmann. Diss. de glandulis suprarenalibus. Gotting. 1839.

***) Virchow. Archiv. Bd. XII. S. 483.

Digitized by Google

ich daher auch nicht im Stande bin, der Marksubstanz eine so hohe Bedeutung beizulegen, wie es viele neuere Schriftsteller gethan haben, so trage ich doch kein Bedenken, zuzugestehen, dass ihre Veränderungen durch die Grösse und Zahl ihrer nervösen Verbindungen einen wichtigen Einfluss nicht blos auf den Magen*), sondern auch auf Gesundheit und Leben überhaupt ausüben mögen.

In dieser Beziehung erwähne ich namentlich, dass ich ein paar Mal hämorrhagische Entzündungen der Nebennieren als den Hauptbefund in Leichen von Personen, die unter typhoiden Erscheinungen schnell gestorben waren, angetroffen habe**). Einen ähnlichen Fall beschreibt Mattei***), und Köhler†) sah sogar einen derartigen Verlauf bei nur einseitiger Affektion der Nebenniere und ihrer Umgebung. In diesen Fällen war keine Hautverfärbung vorhanden. Bestätigt es sich, dass eine solche Affektion den Tod herbeiführen kann, so würde dies sehr nahe mit der Ansicht von Lobstein††) zusammentreffen, der eine besondere Todesart durch Paralyse des Sonnengeflechts (Abepithymie) annahm.

Erwägt man, dass es sich hier um acute Processe handelt, so könnte man sich über den Mangel der Hautverfärbung mit der Erklärung hinwegsetzen, dass eine gewisse Dauer der Nebennieren-Erkrankung dazu gehöre, um die Broncehaut zu erzeugen. Eine solche Erklärung wurde von Hutchinson†††) aufgestellt, nachdem auch die Anhänger Addison's sich der Thatsache nicht verschliessen konnten, dass tiefe Erkrankung der Nebennieren bestehen könne ohne Broncehaut; seiner Meinung nach gehöre mindestens die Dauer eines Jahres dazu. Allein es bedarf keines Nachweises, dass diese Ansicht überaus willkürlich ist. Niemand vermag den Anfang und demnach die Dauer einer Nebennieren-Erkrankung zu diagnosticiren; ja, man ist nicht immer im Stande, aus dem Sectionsbefunde einen solchen Nach-

*) Habershon. Guy's Hosp. Rep. 1864. Ser. III. Vol. X. p. 79. Pl. II.
**) Virchow. Berliner klin. Wochenschrift. 1864. No. 9. S. 95. Präparat No. 61 vom Jahre 1864.
***) Raff. Mattei. Ricerche sull' anatomia normale e patologica delle cassule soprarenali (Sperimentale 1863) p. 15.
†) R. Köhler. Würtemb. Med. Correspondenzblatt. 1862. No. 13.
††) Lobstein. Pathol. Anatomie. Bd. I. S. 483.
†††) Hutchinson. Transact. of the Path. Soc. Vol. IX. p. 416. Med. Times and Gaz. 1858. Vol. I. p. 203. Wilks. Guy's Hosp. Rep. 1859. Vol. V. p. 94.

Digitized by Google

weis zu führen. Ich habe einmal bei einem Individuum mit Krankroid des Oesophagus und Broncehaut eine hyperplastisch-hämorrhagische Schwellung der Nebennieren mit gleichzeitiger Verdickung des Plexus solaris beobachtet*), ohne dass ich im Stande wäre zu sagen, ob der ganze Process an den Nebennieren ein acuter war. Andererseits sind die Fälle nicht selten, wo offenbar ganz chronische (entzündliche und tuberculöse) Processe an den Nebennieren ohne Broncehaut verlaufen sind**).

Man hat sich daher damit zu helfen gesucht, dass man annahm, nur eine totale Zerstörung der Substanz der Nebennieren bei doppelseitiger Affektion vermöge die Hautverfärbung hervorzubringen. Aber auch diese Behauptung ist hinfällig. Amyloide Entartungen beider Nebennieren können ganz vollständig sein, und doch bleibt die Haut blass; was Friedreich und Erichsen***) darüber berichten, stimmt mit dem, was ich wiederholt sah†). Fälle von totaler krebsiger Entartung ohne Hautverfärbung sind noch häufiger††). Freilich kann man immer noch sagen, dass die Totalität der Erkrankung sich mit der Chronicität verbinden müsse. Allein dagegen spricht der sehr charakteristische Umstand, dass zuweilen schon bei partieller und noch dazu einseitiger Erkrankung der Nebennieren Broncehaut vorkommt. Schon in der ersten Arbeit Addison's†††) finden sich 4 derartige Fälle, und zwar 3mal Krebs, 1mal Tuberculose. Aehnliche Beobachtungen sind auch von anderen Untersuchern*†) gemacht worden.

---

*) Präparat No. 279*b* vom Jahre 1860.

**) Bazin. Révue méd. 1856. Oct. p. 401. Senhouse Kirkes. Med. Times and Gaz. 1857. Jan. No. 341. p. 35. Ogle. Gaz. hebd. 1856. No. 44. p. 869. Virchow. Deutsche Klinik. 1857. S. 440. Brinton. Transact. of the Path. Soc. Lond. Vol. IX. p. 414. Buhl. Wiener med. Wochenschrift. 1860. No. 1. S. 6. Vgl. übrigens die Zusammenstellung von Harley. Brit. and foreign med. chir. Review. 1858. April. p. 499.

***) Friedreich. Mein Archiv. Bd. XI. S. 387. Erichsen. Petersb. med. Zeitschr. 1863.

†) Virchow. Canstatt's Jahresbericht für 1858. Bd. IV. S. 276. Präparat No. 102 vom Jahre 1863.

††) Peacock and Bristowe. Med. Times and Gaz. 1856. Dec. No. 339. p. 653. 1857. Jan. No. 349. p. 8. Virchow. Verhandl. der Berliner geburtsh. Gesellsch. Bd. X. S. 140. Deutsche Klinik. 1857. S. 440. Besnier. Bullet. de la Soc. anat. 1857. Mars. p. 85.

†††) Addison l. c. p. 33. Pl. VIII. fig. 1. Pl. IX.—X. p. 37. Pl. VI.—VII. p. 38. Pl. VIII. fig. 2—3. p. 39. Pl. VIII. fig. 6—8.

*†) Jeaffreson. Brit. med. Journ. 1857. Jan. No. 11. p. 22. Gibbs. Med. Times and Gaz. 1856. Dec. No. 337. H. Thompson. Transact. of the

Digitized by Google

Wie soll man diese vielen Widersprüche erklären? Liegt es nicht nahe zu fragen, ob das Zusammentreffen der Hautverfärbung mit Nebennieren-Erkrankung ein ganz zufälliges ist? In der That kann ich nicht finden, dass die Pigmentirung der Haut in den als echter Morbus Addisonii beschriebenen Fällen etwas Charakteristisches hat, was sich nicht gelegentlich auch in anderen Fällen zeigte. Als ich im Jahre 1858 den ersten Fall von Combination einer Nebennieren-Erkrankung (Tuberculose) mit Hautverfärbung zu Gesicht bekommen und die Präparate eines Abends (15. Febr.) in der medicinischen Gesellschaft gezeigt hatte*), kam am nächsten Tage ein, längere Zeit auf meiner Abtheilung behandelter Phthisiker mit genau derselben Hautfarbe zur Autopsie, bei dem sich gar keine Veränderung der Nebennieren wahrnehmen liess. Solche Beobachtungen habe ich wiederholt gemacht**), und sie fehlen auch bei Anderen nicht***). Wendet man auch alle Vorsichtsmaassregeln an, um etwaige Verwechselungen mit Pityriasis versicolor zu vermeiden; zieht man alle jene, auch bei uns nicht seltenen Fälle ab, wo congenitale Verfärbungen der Haut in dem grössten Umfange vorkommen, welche dem Colorit ein mulattenartiges Aussehen geben; schliesst man alle mit Icterus verwandten Zustände aus, und hält man streng an dem von Addison betonten Zeichen, dass das Weisse im Auge rein und perlig sei, so bleiben doch noch genug Fälle von erworbener Hautbroncirung, denen auch gelegentlich schwärzliche Flecke der Mundschleimhaut und albinistische Stellen inmitten grosser Broncefläche des Rumpfes oder der Extremitäten, sowie einzelne dunklere Mäler nicht fehlen, und

---

Path Soc London. 1858. Vol. IX. p. 411. Wilks and Welford. Med. Times and Gaz. 1859. May. p. 563. The Lancet. 1859. May. No. 28. Transact. of the Path. Soc. Vol. X. p 273. Ball. Bullet. de la soc. anat. de Paris. 1858. p. 423. Traube. Wiener med. Wochenschr. 1860. No. 44. S. 700.

*) Virchow. Deutsche Klinik. 1858. No. 23. S. 229. Präparat No. 287 vom Jahre 1858. (Derselbe Fall, wie der vorher von Traube citirte und in Fig. 200. abgebildete.)

**) Virchow bei Harley. Brit. and for. med. chir. Review. 1856. April. p. 503. Deutsche Klinik. 1857. S. 440.

***) Puech. Gaz. hebdom. 1856. S. 40. Sloane and Barclay. Med. Times and Gaz. 1857. Aug. No 374. p. 221. Luton. Gaz. méd. de Paris. 1857. No. 8. Parkes. Med. Times and Gaz. 1858. Dec. p. 600. Hartung. Froriep's Notizen. 1857. Bd. IV. S. 21. Mein Archiv. Bd. XXV. S. 419. Gubler bei Martineau l. c. p. 119. Brinton. Transact. Path. Soc. Lond. 1858. Vol. IX. p. 414. Harley. Ebendas. Vol. X. p. 265. Pl. VII. fig. 2—5.

Digitized by Google

die doch keine erkennbare Erkrankung der Nebennieren darbieten. Hier hat Addison*) später eingewendet, dass er eine nur functionelle, nicht anatomische Störung der Nebennieren präsumire, — eine Präsumption, welche nicht mehr discussionsfähig ist.

In dieser Verlegenheit haben Einige es vorgezogen, das Organ bei Seite zu lassen und sich nur an den Process zu halten. Man hat die Melanämie und die Milza nera hervorgesucht**), aber die Untersuchung ergiebt weder Pigment im Blut, noch eine schwarze Milz; man ist auf die blosse Anämie oder Kachexie zurückgegangen***), aber man hat die besondere Art von Anämie oder Kachexie nicht charakterisiren können, welche gerade die Broncirung mit sich bringt. So ist man endlich auf die Tuberculose zurückgekommen und hat daran erinnert, dass die Phthise, die Scrofulose oder die Tuberculose auch ohne alle Betheiligung der Nebennieren eine Broncirung der Haut zu erzeugen vermöchten†). Ich will dies in keiner Weise in Abrede stellen; ja, ich habe zuerst in den Berichten, die ich von 1856—1860 in dem Canstatt'schen Jahresberichte über die Fortschritte in der Erkenntniss der Broncekrankheit erstattet habe, darauf hingewiesen, wie überwiegend die Tuberculose der Nebennieren die Broncirung mit sich bringt, während der Krebs relativ häufig ohne dieselbe verläuft††). Aber ich kann doch nicht umhin

*) Addison. Med. Times and Gaz. 1858. Febr. p. 202.
**) Tigri. Gazzetta med. ital. Toscana. 1857. No. 20.
***) Buhl. Wiener med. Wochenschr. 1860. No. 2. S. 23.
†) Bouchut. Gaz. des hôp. 1856. No. 49. Gubler bei Luton. Gaz. méd. de Paris. 1857. No. 8. Bazin. Revue méd. 1856. Oct. T. II. p. 401.
††) Virchow. Canstatt's Jahresber. für 1856. Bd. IV. S. 379: „Unter 27 Fällen von Broncekrankheit wären wahrscheinlich 16, wenn nicht noch mehr, der Tuberculose, 5 dem Krebs zuzurechnen, und es ergäbe sich, dass gerade die Phthise eine besondere Neigung haben müsste, sich mit der Broncefärbung der Haut zu verbinden, eine Erfahrung, die für spätere Beobachtungen von Wichtigkeit ist." S. 380: „Unter 31 Fällen von Erkrankung der Nebennieren sind 3 erwähnt, in denen Krebs ohne Verfärbung der Haut bestand, und unter 8 Fällen von Krebs der Nebennieren ist nur 4mal die Hautveränderung beobachtet." Im Berichte für 1858. Bd. IV. S. 275 habe ich nachgewiesen, dass unter 12 neuen und sicheren Fällen von Broncekrankheit 10 der Tuberculose und 2 der Eiterung angehörten, während unter 7 Fällen von Nebennieren-Erkrankung ohne Broncirung 3 Fälle von Krebs waren. Im Jahre 1859 fanden sich unter 13 Fällen von Broncekrankheit nur 2 mit Krebs, alle anderen gehörten der Tuberculose oder der scrofulösen Eiterung an. Martineau (l. c. p. 84, 86) findet unter 46 Fällen von Nebennieren-Erkrankung ohne Symptome 12mal Krebs, 11mal Tuberkel, dagegen unter 59 Fällen von Addison'scher Krankheit 30mal Tuberculose und 9mal Krebs.

Digitized by Google

zuzugestehen, dass so hohe Grade der Broncirung, wie sie die Nebennieren-Erkrankung verhältnissmässig häufig mit sich bringt, bei einfacher Phthise nicht in annähernder Häufigkeit, ja sogar höchst selten vorkommen, und dass am allerwenigsten die Tuberculose irgend eines anderen einzelnen Organs, namentlich eines so kleinen, solche Verfärbungen nach sich zieht. Auch die Deutung von Erichsen*), dass die Tuberculose erst secundär zu der schon bestehenden Krankheit hinzutrete, halte ich für unzulässig. Gegen alle diese Interpretationen steht das dominirende Faktum, dass, wenn auch nur in einzelnen Fällen**), die Nebennieren-Erkrankung der einzige wichtige Befund im Körper ist (S. 691). Nimmt man dazu, dass nicht blos die Tuberculose, sondern auch andere Krankheiten, z. B. Krebs***), dieselbe Wirkung ausüben, so wird man immerhin dahin gedrängt, sich mehr an das Organ, als an den Process zu halten. Denn die ganze Angelegenheit als eine blos zufällige Coincidenz anzusehen, erscheint wegen der auffällig grossen Zahl coincidirender Veränderungen an Haut und Nebennieren unzulässig.

Bei diesen vielen Schwierigkeiten ist Wilks †) einen Schritt weiter gegangen, indem er kurzweg nur die Tuberculose (oder Scrofulose) der Nebennieren als Ursache und Wesen der Addison'schen Krankheit hinstellt. Er ist kühn genug zu behaupten, dass ihm gar keine andere primäre Erkrankung der Nebennieren bekannt sei, nicht einmal die krebsige. Wenn seine eigene Erfahrung dazu nicht ausreichte, so hätte er in der Literatur nicht weit zu suchen nöthig gehabt. Primärer Krebs ist freilich nicht häufig, aber er kommt doch vor††). Für die vorliegende Untersuchung ist es aber ganz gleichgültig, ob der Krebs und die Tuberculose primär sei oder nicht; bringt secundärer Krebs das Melasma

*) Erichsen. Petersb. med. Zeitschr. 1863.

**) Rowe. Med. Times and Gaz. 1856. Febr. p. 190. Rootes. Ebendas. June. p. 581. Wilks. Ebendas. 1857. Nov. p. 539. Brit. med. Journ. 1857. No. 47. Addison. Med. Times and Gaz. 1857. July. No. 367. Pavy. Med. Times and Gaz. 1859. Nov. p. 455. The Lancet. 1859. Sept. p. 238. L. Wagner. Ueber die Addison'sche Nebennierenkrankheit. Inaug. Diss. Giessen. 1858. S. 72.

***) Mettenheimer. Deutsche Klinik. 1856. No. 47. S. 483. Barton. Dublin Hosp. Gaz. 1859. July. p. 203. Ball. Bull. de la soc. anat. de Paris. 1858. p. 423. Rokitansky. Lehrb. der path. Anat. Wien. 1861. Bd. III. S. 383.

†) Wilks. Guy's Hosp. Rep. 1862. Vol. VIII. p. 18.

††) Duclos. Bullet. de therap. 1863. (Martineau l. c. p. 66.)

Digitized by Google

suprarenale, so ist damit eben bewiesen, dass der Process als solcher nichts entscheidet. Nun kann aber meiner Meinung nach über die Thatsache, dass Broncehaut mit secundärem Krebs der Nebennieren zusammenfällt (S. 700), nicht der mindeste Zweifel sein; ich habe tief mulattenbraune Färbung der Haut*) unter solchen Verhältnissen gesehen, wo nicht blos die ganze Dicke des Rete Malpighii tief braun, die unteren Schichten körnig, die oberen diffus gefärbt waren, sondern auch in der Papillarschicht der Cutis weithin verbreitet, wenngleich meist vereinzelt, pigmentirte Zellen vorkamen. Erfahrungsmässig steht daher fest, dass allerdings die Tuberculose der Nebennieren überwiegend häufig mit Broncehaut verbunden ist, dass jedoch auch andere Erkrankungen der Nebennieren dieselbe Combination zeigen.

Hier bleibt daher nur eine Möglichkeit, nehmlich die, dass es weder auf den Process, noch auf das Organ als solches ankommt, sondern dass die Beziehungen des Organs zu anderen, namentlich den Nachbartheilen, und zwar wahrscheinlich zu den grossen Nervengeflechten des Epigastriums, von entscheidender Bedeutung sind. Nachdem schon Queckett**) in einem Falle von Broncehaut fettige Entartung am Plexus solaris gefunden hatte, ist diese Frage durch Schmidt***) in den Vordergrund geschoben worden, da Boogaard in einem seiner Fälle eine Atrophie des Bauch-Sympathicus entdeckte. Anderemal kommen Verdickungen der Nerven (S. 697) vor†), wie sie schon vor 40 Jahren in einem sehr merkwürdigen Falle von Tuberculose der Nebennieren, bei dem freilich der Zustand der Haut nicht angegeben ist, von Lobstein††) beschrieben sind. Um den

*) Präparat No. 174 vom Jahre 1864.
**) Addison. Disease of the suprar. caps. p. 3.
***) F. J. J. Schmidt. Archiv für die Holländischen Beiträge. 1860. Bd. II. S. 179.
†) Will. Monro. Assoc. med. Journ. 1856. Oct. p. 848.
††) Joh. Fr. Lobstein. De nervi sympathetici humani fabrica et morbis. Paris. 1823. p. 160. Egomet observavi nervos plexum suprarenalem constituentes multo crassiores in morbo, ubi renes succenturiati ambo duplo majores in substantiam tuberculosam erant degenerati. Octo aderant rami e ganglio semilunari dextro emissi ad capsulam suprarenalem dextram, et tredecim e ganglio semilunari sinistro ad capsulam hujus lateris. Omnes isti rami in superficie glandularum finiebantur. Morbum hunc organicum in femina detexi caelibe 25 annorum, morbo miliari chronico adfecta. Accidit illi ut e terrore retropelleretur exanthema, unde enasciebantur spasmi con-

Digitized by Google

Werth dieser Befunde festzustellen, sind ausgedehntere Untersuchungen nöthig, bei denen auch der besondere Zustand der Marksubstanz und der in ihr enthaltenen Nerven viel genauer als bisher festgestellt werden müsste. Was mich aber besonders geneigt macht, mich der Auffassung von einer Nerven-Erkrankung zuzuneigen, das ist der Umstand, dass einigemal sehr beträchtliche Hautverfärbungen bei Leiden des nächst anstossenden Organs, des Pancreas beobachtet sind*), die doch auch nicht als solche wirksam sein können, und dass in vielen Fällen um die Nebennieren herum in grösserer Ausdehnung entzündliche, tuberculöse und krebsige Processe sich bis zur Mittellinie erstrecken. Erkrankungen der epigastrischen und pancreatischen Lymphdrüsen begleiten fast alle solche Fälle, und sie können in mannichfacher Weise auf den Plexus solaris einwirken. So möchte sich die Erfahrung von Bazin**) erklären, der die Broncehaut mit Bauchscrofeln in Verbindung bringt. Aber es liesse sich auch eine Analogie in den eigenthümlichen Hautfärbungen auffinden, die sowohl bei Menschen, als bei Thieren mit der Entwickelung des Geschlechtslebens so vielfach zusammenhängen, und die doch kaum anders als durch Innervationsveränderungen zu erklären sind. Will man nicht auf die schon von früheren Untersuchern***) hervorgehobene Beziehung der Nebennieren zu den Geschlechtsorganen zurückgehen, so ist doch nicht zu leugnen, dass vielfache Nervenverbindungen beider mit den Unterleibsgeflechten bestehen. —

Schliesslich will ich noch die Tuberculose der Knochen abhandeln: Hier findet man niemals eine grosse Knotenbildung, sondern der Process nimmt gewöhnlich ganz andere Formen an, indem er sich bei einer gewissen Ausbildung am häufigsten unter dem Bilde der Spina ventosa, des sogenannten Winddorns, darstellt. Ich habe diesen Namen bei Gelegenheit der Enchondrome (Bd. I., S. 437) erwähnt, wohin unzweifelhaft einzelne Fälle

---

vulsivi, insultibus epilepticis similes, quibus tandem occubuit. Nil praeternaturale deprehendi in cadavere istius feminae nisi praedictam capsularum suprarenalium mutationem et nervorum crassitiem.

*) Aran. Gaz. des hôp. 1846. Août. No. 115. (Arch. génér. de méd.) Bell Fletcher. Brit. med. Journ. 1847. No. 45.

**) Bazin. Revue méd. 1856. Oct. T. II. p. 401.

***) Haller. Elem. physiol. T. VIII. p. 407. Vgl. Ecker. Der feinere Bau der Nebennieren. Braunschw S. 45.

Digitized by Google

gehören. Es giebt auch in der Osteom- (S. 3, 6) und Sarkomreihe (S. 290, 321, 324) Manches, was man so genannt hat, aber der eigentlich im engsten Sinne so zu nennende Process gehört entweder der Scrofulose oder der Tuberculose an. Spina hat man es genannt, weil bohrende oder stechende Schmerzen den Process zu begleiten pflegen; die Ventositas dagegen soll nach der arabischen Deutung auf böse, pneumatische Ursachen hinweisen (Bd. II., S. 6). Sehr wahrscheinlich lag dieser Bezeichnung eine ähnliche anatomische Anschauung zum Grunde, wie der auf dieselben Zustände bezüglichen der Teredo bei den Alten*). Denn wenn man einen solchen Knochen nach der Maceration betrachtet, so sieht er aus, wie wenn man in eine weiche Masse Luft eingeblasen hätte. Es sind Löcher darin; das Ganze ist blasig aufgetrieben und hat allerlei stachelige Fortsätze nach aussen. Untersucht man dagegen

Fig. 201.

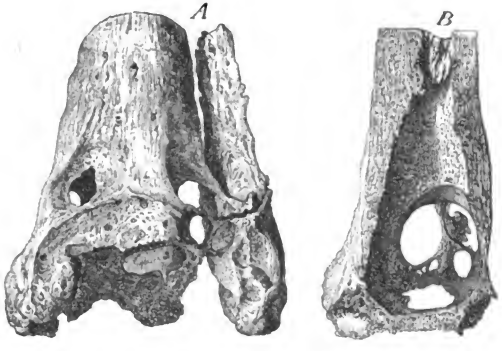

Fig. 201. Spina ventosa im unteren Ende der Tibia, macerirt. *A* äussere Ansicht, *B* Längsdurchschnitt. Nahezu natürl. Grösse. Präparat No. 255. Am 18. Jan. 1834 durch Amputation entfernt. Man sieht innen eine grosse, ziemlich geglättete Höhle, welche sich durch eine rundliche Oeffnung gegen die Gelenkfläche, durch drei grössere und eine kleinere nach aussen eröffnet. Der anstossende Theil der Tibia gleichfalls angefressen und ausgehöhlt.

*) Galenus. Defin. med. Teredon est ossis pertusio e corruptela (φθορά) facta. Nomen autem hoc est affectui ab accidentibus foraminibus tributum, quasi perforatio (τερηδών) quaedam sit. Vergl. Merklin Annotat. ad Pandolphini Tract. de ventositatis spinae saevissimo morbo. Norib. 1674. p. 263. Idema. Tentamen chirurg. de spina ventosa of heelkundige proev van den winddoorn. Leeuwarden. 1750. p. 70.

Digitized by Google

die Spina ventosa im frischen Zustande, so stellt sie sich in der Regel so dar, dass fistulöse Oeffnungen von der äusseren Haut bis in das Innere des Knochens hineinführen; der Knochen selbst ist in seiner Rinde durchbrochen, und durch diese Durchbrüche kommt man direct in eine rundliche Höhle oder in einen längeren Kanal hinein. Sowohl Höhle als Kanal liegen da, wo vorher spongiöses Gewebe oder Mark sich befand. In der Höhle trifft man in der Regel nekrotische Knochenstücke, eine Art von Necrosis centralis; aber um diese herum ist der Knochen aufgeschwollen und zuweilen sehr dick. Namentlich bei Kindern, wo der Process, den Severinus*) Paedarthrocace genannt hat, in diese Kategorie hineingehört, ist eine solche blasige Auftreibung der kleineren Knochen an Fingern und Zehen u. s. w. nicht selten.

Der gewöhnliche Sitz der Tuberculose ist das Knochenmark, und zwar hauptsächlich in den spongiösen Knochen und in den spongiösen Theilen der Knochen. Die Wirbelkörper und die Gelenkenden der langen Knochen sind die Prädilectionsstellen; bei Kindern sind auch die Schädelknochen häufiger ausgesetzt**).

Ueber die Natur dieses Processes hat man seit Jahrhunderten gestritten. Insbesondere war man darüber zweifelhaft, ob er eine Form der Caries oder eine Art von Cancer sei. Die Verwirrung stieg dadurch, dass man ihn sogar als eine Form der Exostose aufstellte***). In unserem Jahrhundert war man vielfach geneigt, ihn als Necrosis chronica occulta s. interna zu definiren†). Dies möchte in Beziehung auf den Ausgang richtig sein, indess war damit nichts über das Wesen des Vorganges selbst ausgesagt. In dieser Beziehung hatte sich namentlich bei den englischen Schriftstellern, schon seit Wharton und Wiseman, die Ueberzeugung festgestellt, dass es sich um ein strumöses oder scrofulöses Uebel handele††), eine Ansicht, die nach und nach eine solche Sicherheit erlangt hat, dass Stanley†††) geradezu die

*) Marc. Aurel. Severinus. De recondita abscessuum natura tractatus. Neap. 1632.

**) Rilliet et Barthez l. c. T. II. p. 487.

***) J. L. Petit Traité des maladies des os. Paris. 1735. T. II. p. 359.

†) F. J. ter Borch. Verhandeling over de necrosis. Gron. en Amsterd. 1821. Bl. 104.

††) Kortum l. c. T. II. p. 300.

†††) Stanley. A treatise on diseases of the bone. Lond. 1849. p. 245.

Digitized by Google

Bezeichnung der Knochenscrofel gebraucht. In den anderen Ländern liess man wenigstens die Scrofeln als ätiologisches Moment neben anderen zu*), und namentlich Petit**) spricht von einer Exostosis scrofulosa neben den syphilitischen, skorbutischen und anderen Formen. Leider complicirte sich die Lehre von der Rachitis sehr frühzeitig mit der von den Knochenscrofeln. Schon Russell***) nennt die Rachitis geradezu den Morbus glandularis, und Hufeland †), obwohl er die Paedarthrocace und Spina ventosa als Symptome der höheren Scrofelkrankheit aufführt, nennt doch die Rachitis geradezu Scrofulosis ossium. Vor allen Dingen ist hier festzuhalten, dass Rachitis und Spina ventosa nichts mit einander zu thun haben und dass die Rachitis mit Drüsenkrankheiten ebenfalls nicht nothwendig zusammenhängt (S. 597). Wenn sie bei Scrofulösen vorkommt, so findet sie sich wenigstens ebenso oft bei congenitaler Syphilis.

Endlich ist auch hier die Frage von der tuberculösen Natur des Leidens aufgetaucht. Mehrere neuere Autoren††) haben kein Bedenken getragen, dieselbe bis auf Galen zurückzuführen; sie hätten ebenso gut bis auf Hippocrates†††) gehen können. Will man dem von ihnen gebrauchten Ausdruck der Phymata einen bestimmten Sinn unterlegen, so wird man nicht umhin können, sie für kalte Abscesse oder Eitersäcke (pani im Sinne des Celsus) zu erklären. Wie misslich Interpretationen sind,

*) Pandolphini. Tractatus de ventos. spinae morbo. Norib. 1674. p. 183.

**) Petit l. c. p. 396.

***) Russell. Oecon. nat. in morb. gland. p. 73. Vgl. die Literatur bei Kortum l. c. T. I. p. 236 sq.

†) Chr. W. Hufeland a. a. O. S. 104, 105.

††) A. Nélaton. Recherches sur l'affection tuberculeuse des os. Paris. 1837. p. 6. Bühler. Ueber Wirbeltuberkulose. Zürich. 1846. S. 1.

†††) Die Stelle des Galen, auf welche man sich bezieht, steht in dem 3. Buche seiner Commentarien zu der Abhandlung des Hippocrates über die Gelenke, und sie betrifft den schon oben (S. 621) berührten Punkt von dem Vorkommen von Tuberkeln (φύματα) bei Kyphotischen. Er sagt: Incurvationem (κύρτωσιν) ex panis et tuberculis immaturis in spina exortis magnis et duris et diuturnis existere nonnulli opinantur, a quibus in posteriorem partem vertebrae propellantur. Nélaton findet diese Stelle wegen der adjectivischen Zusätze höchst charakteristisch, aber er übersieht, dass hier nicht blos von Tubercula immatura, dura et diuturna, sondern auch von Tubercula magna, welche die Wirbelsäule nach hinten drängen, die Rede ist. Ich will nicht davon sprechen, dass Galen diese „Meinung einiger" für absurd erklärt, aber ich muss darauf aufmerksam machen, dass sowohl die Grösse, als die Dauerhaftigkeit dieser Phymata jede Deutung derselben als Tuberkel im modernen Sinne ausschliesst.

Digitized by Google

welche sich nur um Worte drehen, das sieht man an neueren Beispielen. Palletta*) hat, in ausdrücklichem Anschluss an die angeführten Stellen der Alten, eine Beschreibung der „Tubercula in spina“ geliefert, welche er als Ausgangspunkt der von ihm sogenannten Kyphosis paralytica betrachtet. Darnach sind diese Tuberkel nichts anderes, als Säcke, gefüllt mit saniöser, talg- oder käseartiger Masse, welche aus einer entzündlichen Affection hervorgehen, die er nach dem Vorgange Camper's**) primär in den Intervertebralknorpeln sitzen lässt. In ähnlicher Weise schildert er eine Reihe von „Tubercula ossivora“, von denen ein grosser Theil in das Gebiet der kalten oder Congestionsabscesse gehört.

Wie es scheint, stammt die moderne Rehabilitirung des Ausdrucks Tuberkel für die käsigen Abscesse der Wirbelsäule von Bayle***) her, der ihn offenbar mehr von der Natur des Inhalts, als von irgend etwas Anderem hernahm. Indess bewegt sich seine Anschauung wesentlich auf denselben unbestimmten Grundlagen, wie die des Severinus, der die gemeinschaftliche Quelle für die nachfolgenden Schriftsteller war und dessen Meinung in Deutschland hauptsächlich durch die Autorität Wedel's†) verbreitet wurde; neu ist bei Bayle nur der Gedanke von dem Zusammenhange des Uebels mit tuberculösen Veränderungen anderer Organe, namentlich der Lungen. Auch die Untersuchungen von Delpech und Nichet††) gehen nicht erheblich über dieses Maass hinaus.

Die erste genauere Beschreibung finde ich bei Suren†††), der sowohl die miliaren und conglomerirten, als die infiltrirten Formen beobachtet hat, und zu dessen thatsächlichen Mittheilungen die späteren Beobachter kaum etwas Wesentliches hinzugethan haben. Vielmehr haben sie meiner Meinung nach darin gefehlt, dass sie jede Art der käsigen Infiltration (S. 600) und

*) J. B. Palletta. Exercit. path. Mediolani. 1820. p. 104, 109.

**) P. Camper. Demonstrat. anat. path. Lib. II. cap. 1.

***) Bayle. Recherches sur la phthisie pulm. Paris. 1810. p. 232. Journ. de méd. de Corvisart. T. X. p. 65.

†) G. W. Wedel. Pathologia med. dogmat. Jen. 1692. p. 364. Frequentissime in gibbere citando proximeque concurrunt vertebrarum spinalium tubercula. — Tubercula haec ichorem purulentum secum fovent, adeoque rumpi possunt. Vgl. die spätere Literatur bei Nélaton l. c. p. 8—10.

††) Delpech. Traité des malad réputées chirurgicales. T. III. p. 645. Nichet. Gaz. méd. de Paris. 1835. No. 34. 1840. No. 25.

†††) J. A. Suren. De ossium tuberculis. Diss. inaug. Berol. 1834. p. 16.

Digitized by Google

des käsigen Abscesses zum Tuberkel gerechnet haben, während hier genau dieselben Unterschiede zu machen sind, wie bei der Lunge, und offenbar der grösste Theil der unter dem Namen der Tuberkel beschriebenen Veränderungen des Knochens entweder der einfachen, oder der scrofulösen Entzündung angehört.

Der Process*) stellt sich meist als Osteomyelitis tuberculosa dar. Indess giebt es, namentlich bei jungen Kindern, auch eine einfache Tuberculose, welche direct in dem noch rothen Knochenmark auftritt. Bei Erwachsenen dagegen ist die entzündliche Form die Regel, und das gelbe Mark (Fettgewebe) wird gewöhnlich erst durch eine irritative Veränderung in rothes (Granulationsgewebe) umgebildet, bevor die Tuberkelbildung beginnt. Stanley**) unterscheidet darnach zwei Stadien: ein eigentlich scrofulöses, erstes und ein tuberculöses, zweites. Wie überall, so gehen auch hier die Tuberkel aus einer Wucherung des Gewebes, sei es des alten Markgewebes, sei es des neugebildeten Granulationsgewebes, hervor; ein exsudatives Stadium ist nicht wahrzunehmen. Auch würde man wahrscheinlich nicht darauf verfallen sein, ein solches anzunehmen, wenn man sich nicht vorgestellt hätte, die Markräume des Knochens seien wirkliche, mit einer Membran versehene Höhlen, von deren Oberfläche die Exsudation, wie bei den Lungenalveolen, erfolge. Allein das Mark füllt die Markräume ganz vollständig, und die sogenannte Exsudation ist eine heteroplastische Wucherung dieses Markes. Anfangs findet man ganz kleine, hellgraue Körner, zuerst zerstreut und einzeln, später gruppirt und in Nestern***). Das Mark zeigt dabei ringsumher Röthung, Hyperämie, so dass dadurch die sonst wegen ihrer Kleinheit überaus schwer sichtbaren Knötchen recht deutlich hervortreten. Später werden diese Dinge käsig, sie confluiren und wir finden opake gelbe Massen, zu deren Bildung auch das umliegende, nicht im eigentlichen Sinne tuberculöse Gewebe, sowie mancherlei Entzündungsprodukte beitragen. Diese zum Theil noch zelligen, zum Theil körnig-zerfallenen todten Massen füllen die Markräume bis an die Knochenbalken†). Bei kleinen Kindern,

*) Lebert. Traité d'anat. path. T II. Pl. CLXVI. Präparat No. 178 vom Jahre 1858.
**) Stanley l. c. p. 246.
***) Nélaton l. c. p. 22. Pl. I. fig 1.
†) Corn. Black. Edinb. med. Journ. 1859. Vol. IV. p. 873. fig. IV.—V.

Digitized by Google

wo die Röhrenknochen noch kurz und fast ganz spongiös sind, geschieht es wohl, dass der ganze Knochen, z. B. eine Phalanx, in eine solche Masse verwandelt erscheint. Diese ist eine der Formen der eigentlich sogenannten Paedarthrocace*).

Es ist nicht ganz leicht, diesen ganzen Entwickelungsgang zu beobachten. Namentlich das früheste Stadium, das der grauen Granulation ist verhältnissmässig so selten in seiner Reinheit zu treffen, dass selbst Lebert**) erklärt, es nicht gesehen zu haben. Ich kann auf das Bestimmteste versichern, dass der graue Miliarknoten ganz in derselben Weise, wie anderswo, auch im Knochen vorkommt, nur ist er nicht, wie Nélaton annahm, eingekapselt. Es giebt Fälle, wo die kleinen grauen Knötchen in Gruppen bei einander liegen, andere, wo sie ganz vereinzelt sind, andere endlich, wo ganze Abschnitte des Knochens im Zusammenhange damit durchsetzt sind***).

Inzwischen verdickt sich gewöhnlich der Knochen, indem sich aussen neue Lagen aus dem Periost aufsetzen; dadurch entsteht die äussere Anschwellung, die sich später durch Theilnahme der umliegenden Weichtheile (Parostitis) steigert und zuweilen bis zur äusseren Haut fortschreitet. An den spongiösen Knochen ist die Periostose selten, an den Wirbelkörpern kommt sie fast nie in einiger Ausdehnung vor; vielmehr nimmt die Periostitis hier einen mehr eiterigen Verlauf und erzeugt jene prävertebralen, nicht selten in Congestionsabscesse (Psoitis) fortschreitenden Heerde. Durch diesen Umstand unterscheidet sich hauptsächlich die Paedarthrocace von der sogenannten Caries vertebrarum s. Spondylarthrocace, mit der sie sonst ihrem Wesen nach ganz übereinstimmt. Beides sind ursprünglich osteomyelitische Processe von entweder eiteriger, oder tuberculöser Art. Ist das Letztere der Fall, so kann auch die parosteale Affection den tuberculösen Charakter tragen. Nirgends habe ich dies schöner gesehen, als an der Dura mater cerebralis, namentlich in einem Falle von tuberculöser Caries des occipitalen Wirbelkörpers (Apophysis basilaris), wo die innere Fläche der Dura mater vom Foramen magnum bis auf die Mitte des Clivus ganz dicht

*) Präparat No. 714.
**) Lebert. Traité des malad. scrof. et tuberc. p. 502. Traité d'anat. path. T. II. p. 515.
***) Präparat No. 53 vom Jahre 1865 (Femur eines Erwachsenen).

Digitized by Google

mit kleinen hellgrauen durchscheinenden perlartigen Tuberkelkörnchen besetzt war.

Nach einer gewissen Dauer des Uebels verändert sich auch das Knochengewebe. Man kann daran zwei verschiedene Zustände unterscheiden. An manchen Stellen, zumal in der compakten Substanz, verwandelt sich das Knochengewebe selbst in weiches Granulationsgewebe, in dem Miliarknötchen hervorwachsen (Ostitis tuberculosa); hier tritt also eine Art von Einschmelzung des Knochens ein, und die Tuberkelmasse macht den Eindruck, als wäre sie abgekapselt. So verstehe ich wenigstens das, was Nélaton *) unter dem Namen der Tubercules enkystés beschreibt. Dies ist jedoch das seltenere. Gewöhnlich stirbt das von der käsigen Masse eingeschlossene Knochengewebe, meist Theile der spongiösen Substanz, ab. Indess ist dies keine Eigenthümlichkeit der tuberculösen Osteomyelitis; dasselbe findet sich auch bei der suppurativen. Immerhin hat der Vorgang eine grosse Aehnlichkeit mit der Nekrose des elastischen Gerüstes der Lungen bei der käsigen Hepatisation. So entsteht die viel besprochene Necrosis interna s. centralis, welche in den rein spongiösen Knochen, z. B. den Wirbelkörpern, freilich keine grösseren, zusammenhängenden Massen von abgestorbenem Knochengewebe liefert und welche daher hier mehr unter dem Bilde der Caries oder richtiger der Cario-Necrosis interna auftritt.

Ziemlich regelmässig entsteht im Umfange der käsig-nekrotischen Theile ein secundärer Entzündungsprocess (Demarkation). Zunächst im Umfange erwächst eine granulirende Schicht, deren äusserste, an den Heerd anstossende Lage in Eiterung übergeht. Ist der Heerd klein und tief gelegen, so ist auch die Eiterung unbedeutend, dagegen breitet sich die entzündliche Affection weiter in der Nachbarschaft aus, und erzeugt hier ein dichteres Bindegewebe, welches allmählich ossificirt und eine Sklerose des Knochens hervorbringt **). Bildet sich zugleich aussen eine Periostose, so kann dadurch eine überaus schleichende, zu bedeutender Verdickung und Verdichtung des Knochens führende Affection entstehen. — Ist der Heerd grösser und mehr oberflächlich, namentlich in spongiösen Theilen gelegen, so breitet

*) Nélaton l. c. p. 14.
**) J. Spence. Edinb. med. Journ. 1856. Oct.

Digitized by Google

sich auch die Eiterung weiter aus, und es geschieht allmählich eine grosse Einschmelzung des Knochengewebes, innerhalb deren die nekrotischen Theile eine verschwindend kleine Masse bilden mögen. Diese Form kann leicht mit einfachem Knochenabscess*) verwechselt werden und ist wohl häufig dafür gehalten worden. Ob die Anwesenheit von Sequestern jedesmal charakteristisch ist**) für die tuberculöse Knochen-Caverne, ist mir zweifelhaft; wenigstens sind die nekrotisirten Theile zuweilen ganz mikroskopisch, „moleculär", wie man gesagt hat, und da auch hier eine Erweichung der tuberculösen Masse vorkommt, so ist in der That an manchen Präparaten die Natur des Processes nicht einfach aus der Beschaffenheit der Localveränderung zu erkennen. Auch bei diesen grösseren Heerden kann eine secundäre Sklerose des Knochens zu Stande kommen, wie man es an Röhrenknochen öfters sieht, wenn der Process in der Diaphyse verläuft; jedoch geschieht dies seltener in grosser Ausdehnung.

In der Mehrzahl der Fälle kommt es endlich zum Aufbruch: es bildet sich eine Fistel. Diese kann sich nach innen oder nach aussen öffnen. Liegt der Heerd in einem Gelenkende nahe unter der Gelenkoberfläche, so geschieht die Eröffnung in die Gelenkhöhle***), und es bildet sich die eigentliche Arthrocace aus. Diese Form, welche auch als tuberculöse Gelenkentzündung beschrieben ist†), muss wohl unterschieden werden von der eigentlichen tuberculösen Synovialentzündung (S. 652). Sehr viel häufiger ist es, dass die Fistel direct nach aussen geht, die Haut durchbricht und ein Geschwür erzeugt. Anfangs findet man in ihrer Tiefe die nekrotischen Knochenstücke; späterhin können sie sich entleeren, und es bleibt dann der Winddorn (Teredo) zurück††): blasige Hohlräume, um welche herum, vielfach durchbrochen und durchlöchert, neue osteophytische Schichten liegen, die durch Neubildung aus dem Periost hinzugekommen sind und die Hauptmasse der Anschwellung ausmachen†††). Denn die blossen Tuberkel würde man gar nicht als Geschwulst wahr-

*) B. C. Brodie. Med. chir. Transact. 1832. Vol. XVII. p. 239.
**) Ed. Cruveilhier. Sur une forme spéciale d'abcès des os ou des abcès douloureux des épiphyses. Paris. 1865. p. 83.
***) Nélaton l. c. p. 64. Pl. I. fig. 3.
†) Führer. Mein Archiv. Bd. V. S. 135, 156.
††) Präparat No. 92.
†††) Baudelocque. Monographie der Skrophelkrankheit. S. 223.

Digitized by Google

nehmen. Das Ding bekommt erst den Habitus einer Geschwulst dadurch, dass die Osteophyten sich im Umfange ansetzen. Bei ganz jungen Kindern, zuerst bei Olecranarthrocace in der Epiphyse des Oberarmbeins, habe ich auch eine allgemeine Hyperplasie der Knorpel im Umfange solcher Stellen gesehen, so dass die sogenannte „Auftreibung" des Gelenkendes hauptsächlich auf Rechnung des Knorpels fiel. Die Tuberkel lagen innen in dem Epiphysenkern. Dieser Zustand kann leicht mit Rachitis verwechselt werden, denn die Auftreibung der Gelenkenden hat viele Aehnlichkeit mit dem Articulus duplicatus der Rachitischen (noueux).

Wenn daher ein nicht geringer Theil der Spina ventosa in die Kategorie der Knochentuberkel hineingehört und wenn manche dieser Fälle das beste Beispiel liefern, dass die Knochentuberculose aus einer Granulation, nicht aus käsiger Infiltration hervorgeht, so darf man doch das Gebiet dieser Zustände nicht so weit ausdehnen, wie etwa das Gebiet der Knochenscrofeln ausgedehnt worden ist oder wie das Gebiet der käsigen Infiltrationen und Abscesse reicht. Schon vor langer Zeit*) habe ich hervorgehoben, dass meiner Meinung nach Tavignot**) ganz richtig in der Schilderung der Caries vertebrarum, des sogenannten Malum Pottii, verschiedene Zustände von einander getrennt und insbesondere nachgewiesen hat, dass die mit dem Namen der Kystes tuberculiformes bezeichneten Höhlen aus eiteriger Infiltration hervorgehen. Wie ich sehe, hat Michael Jäger***) noch früher die rein entzündliche Natur dieser Zustände auseinandergesetzt, aber das hat nicht gehindert, dass selbst bessere Beobachter bis in die neueste Zeit hinein dieselbe Verwechselung gemacht haben†). Cruveilhier††) hat auch hier den umgekehrten Weg eingeschlagen: er erkennt an, dass in der grösseren Zahl der Fälle es sich nur um eingedickten Eiter handelt, aber er folgert daraus, dass die Knochentuberculose eigentlich eine Knocheneiterung sei. Lebert†††) ist meiner Meinung nach der

*) Virchow. Archiv. 1847. Bd. I. S. 175.
**) Tavignot. L'Expérience. 1844. No. 363—370. Schmidt's Jahrb. 1845. Bd. 46. S. 322.
***) M. Jäger. Die Entzündung der Wirbelbeine, ihre Arten u. ihr Ausgang in Knochenfrass u. Congestionsabscess. Erlangen. 1831. S. 73.
†) A. Förster. Handb. der spec. path. Anat. Leipz. 1863. S. 898.
††) Cruveilhier. Traité d'anat. path. génér. Paris. 1862. T. IV. p. 735.
†††) Lebert. Traité des malad. scrof. et tub. p. 503. Traité d'anat. path. génér. T. II. p. 516.

Digitized by Google

Wahrheit am nächsten gekommen, indem er die eiterigen als die häufigeren den tuberculösen als den seltneren Erkrankungen gegenübergestellt hat, aber auch er hat offenbar die käsige Eiterung für tuberculös genommen.

Sehr häufig geht nehmlich das Knochenmark in eine diffuse, langsame Eiterung über, so dass in grösseren Strecken die innere Masse ganz gleichmässig „infiltrirt" zu sein scheint. Dieser Eiter dickt sich bei Scrofulösen leicht ein, giebt eine trockene, fettig oder käsig aussehende Substanz, ertödtet die eingeschlossenen Knochenbalken und bringt endlich dieselben Nekrosen, wie die tuberculöse Osteomyelitis. Da nun letztere nicht selten mit einer käsig-eiterigen Osteomyelitis combinirt ist, so liegt es sehr nahe, beide in dem Namen der Knochentuberculose zusammenzufassen. Erwägt man dagegen, dass in anderen Fällen keine Spur von Tuberkel weder im Anfange, noch im Fortgange zu entdecken ist, so wird man sich wohl entschliessen müssen, eine Osteomyelitis scrofulosa von der tuberculosa zu trennen. Für das Periost gilt wahrscheinlich dasselbe, obwohl meiner Meinung nach der grösste Theil der hier vorkommenden Veränderungen mit wirklicher Tuberkelbildung nichts zu thun hat. Denn die käsigen Anhäufungen um die verschiedensten Knochen, namentlich die grossen prävertebralen Phymata sind nicht tuberculöse, sondern ursprünglich purulente Heerde. Mit diesen periostealen Heerden sind die parostealen häufig verwechselt*), die bei Scrofulösen allerdings sehr häufig sind. Letztere unterscheiden sich dadurch, dass der Knochen wenigstens anfangs entweder ganz frei oder höchstens etwas verdickt ist. Später werden aber diese parostealen Heerde käsig, das Periost wird zerstört, der Knochen angegriffen, und dann sieht das Ganze wie tuberculös aus, — ein Irrthum, den selbst Lebert**) begangen hat.

Das genauere Studium dieser Zustände ist erst zu machen, da die meisten Beobachter bis jetzt exclusiv der einen oder anderen Seite angehörten. Insbesondere ist die Frage von der directen Heilbarkeit, der Resolution bis jetzt nicht sicher zu beantworten. Bishop***) meint, dass bei der entzündlichen

*) Baudelocque. Monographie der Skrophelkrankheit. Aus d. Franz. von Martiny. Weim. 1836. S. 207.
**) Lebert. Traité des mal. scrof. et tub. p. 502.
***) Bishop. The Lancet. 1847. May. Vol. I. p. 21.

Digitized by Google

Wirbelcaries der Process zuweilen still stehe und das Aussehen von Miliartuberkeln annehme. Dies wäre gerade das Entgegengesetzte von dem, was ich für richtig halte und was auch sonst meist angenommen wird, dass nehmlich die einfachen und scrofulösen Processe bis zu einer gewissen Zeit und Höhe heilbar seien, während die tuberculösen jedesmal zur Zerstörung des betroffenen Gewebsstückes führten. Von der scrofulösen Periostitis behauptete Stanley*), ganz im Einklange mit den älteren Aerzten, ihre Resolutionsfähigkeit. Denn darum handelt es sich wesentlich. Absolut unheilbar sind ja auch die wirklich tuberculösen Uebel nicht: ihre Heilung ist nur fast immer eine unvollständige, insofern die einmal abgestorbenen Theile nicht wieder belebt werden, mit ihrem Zerfall also ein dauernder Verlust für den Körper eintritt. Aber selbst die tuberculöse Verschwärung lässt doch die Vernarbung zu. —

Blicken wir nun noch einmal auf das Gesammtgebiet der Tuberculose zurück, so treten hauptsächlich zwei Eigenschaften der Tuberkel in den Vordergrund der Betrachtung: ihre heteroplastische Entwickelung und ihre Neigung zu multipler Eruption. Beides sind Eigenschaften, welche in der traditionellen Vorstellungsweise die Annahme eines dyskrasischen Ursprunges begründen, und keine Lehre hat sich daher einer grösseren Anerkennung zu erfreuen gehabt, als die von der tuberculösen Dyskrasie. Freilich ist diese Lehre eine ganz moderne, insofern sie sich von der Doctrin der Scrofulose entfernt. Bayle**) war der erste, der die „Tuberkeln" der verschiedenen Organe mit einander zusammenstellte und aus ihrer Identität auf eine gemeinschaftliche und besondere Quelle zurückschloss. Er nannte diese die tuberculöse Diathese. Aus dieser Diathese ist dann allmählich die Dyskrasie geworden, die in der Wiener Schule ihren Höhepunkt erreicht hat, und für welche Rokitansky***) in dem

*) Stanley l. c. p. 346.

**) Bayle. Journ. de médecine, chirurgie, pharmacie etc. par Corvisart, Leroux et Boyer. An. XI. T. VI. p. 28. Cette simultanéité paraît indiquer que la nature de tous les tubercules est identique, et elle montre qu'il existe souvent dans l'économie une disposition particulière qui détermine leur formation. Peut-être conviendrait-il de désigner sous le nom de diathèse tuberculeuse, tendance à la production des tubercules.

***) Rokitansky. Oesterr. med. Jahrb. 1838. Bd. XVII. Handb. der pathol. Anatomie. Wien. 1846. Bd. I. S. 423.

Digitized by Google

Verhalten der Tuberculose zu anderen Krankheitsprocessen, namentlich in ihren Combinationen und Exclusionen*), besondere Stützen suchte. Man hat aus diesen Untersuchungen mit einer gewissen Vorliebe die schon früher discutirte und bereits von Bayle**) zurückgewiesene Exclusion zwischen Krebs und Tuberculose herausgenommen und sich bemüht, Fälle zusammenzutragen, in denen beide Krankheiten combinirt waren***). Allein nach dieser Richtung war Rokitansky nicht einseitig; mancher andere Process, z. B. Typhus, Intermittens, Kropf und Cystenbildung, Aneurysmen stehen bei ihm in gleicher Linie mit dem Krebs, und eine absolute Exclusion hat er nie behauptet. Meiner Meinung nach ist überdies die interessanteste Thatsache ganz übersehen worden, die nehmlich, dass der Tuberkel niemals als Bestandtheil einer Mischgeschwulst (Bd. I., S. 122) vorkommt†), es sei denn eine einfach entzündliche, hyperplastische oder lymphoide Bildung, z. B. eine scrofulöse. Im Uebrigen giebt es gar keine absolute Exclusion des Tuberkels gegen andere Krankheiten, sondern nur eine Exclusion gegen gewisse Organe und Gewebe (S. 677, 679).

Diese Fragen haben erheblich an Interesse verloren, seitdem ich gezeigt habe, dass der Tuberkel kein Exsudat, sondern eine Neubildung, also ein Gewebe ist, indess sind sie keineswegs werthlos geworden. Denn man wird immer zu fragen berechtigt sein: woher kommt dieses Gewebe? und wodurch wird es angeregt? Schon Bayle††) schloss aus seinen Untersuchungen, dass das Zellgewebe (système cellulaire) der Geburtsort der Tuberkel sei, und nachdem wir den grössten Theil der sogenannten Lungentuberkel als falsche Tuberkel aus der Betrachtung entfernt haben, so können wir bestimmt den Satz aussprechen, dass überall das Bindegewebe und seine Verwandten die Matrix

*) Cless. Archiv f. phys. Heilk. 1845. Bd. IV. S. 475.

**) Bayle. Recherches sur la phthisie. p. 315.

***) Carl Martius. Die Combinationsverhältnisse des Krebses u. der Tuberculose. Erlangen. 1853. F. Claus. De carcinomate et tuberculosi in eodem homine adjectis quatuor exemplis. Diss. inaug. Gryph. 1862. Rutherford Haldane. Edinb. med. Journ. 1862 Oct. p. 343.

†) Der Fall von Lebert (Traité d'anat. path. génér. T. I. p. 231. Pl. XXIX. fig. 13 – 20.), wo im Hoden eine tuberculöse Geschwulst mit Enchondrom gepaart gewesen sein soll, ist meiner Meinung nach nicht richtig gedeutet; wahrscheinlich handelte es sich um käsiges Sarkom.

††) Bayle. Journ. de méd. T. VI. p. 34.

Digitized by Google

es Tuberkels sind. Indem sie in Wucherung gerathen, so rzeugen sie in regelmässiger Erbfolge der Zellen die hetero-lastische lymphoide Bildung des Tuberkels, also leichsam im Sinne von Sylvius, Wharton u. A. neue)rüsen (corpora glandulosa).

Allerdings ist diese Heteroplasie nicht ganz so gross, wie ie auf den ersten Blick erscheint. Schon in meinen Unter-uchungen über das Bindegewebe und gewisse andere Neubil-lungen hatte ich auf die Beziehungen zwischen jenem Gewebe ınd dem lymphatischen Apparat hingewiesen*), und die neueren Beobachtungen haben diese Auffassung in jeder Richtung be-ıtätigt. Unzweifelhaft ist eine lymphoide Bildung gegenüber der ırsprünglichen Einrichtung des Bindegewebes weniger heterolog, ıls eine epitheliale, und man kann daher sagen, dass der Tuberkel dem Bindegewebe näher steht, als der Krebs. Nichtsdestoweniger ist der Tuberkel etwas Heterologes, unter dessen Entwickelung das ursprüngliche Gewebe sich verändert und in dessen Bildung es sich verzehrt.

Diese Bildung geschieht, wie wir gesehen haben, in Form der irritativen, ja nicht selten in Form der entzündlichen Neoplasie. Es tritt eine Granulation (Bd. I, S. 89) ein, von den Zellen des präexistirenden Gewebes ausgehend, und eine neue Brut von Zellen erzeugend, welche derjenigen der eigentlichen Granulations-geschwülste (S. 388) am nächsten steht, so nahe, dass es zu-weilen fast unmöglich ist, die Grenzen zwischen Granulomen und Lymphomen zu ziehen. Am meisten charakteristisch für das tuberculöse Lymphom ist ausser der Heteroplasie die Kleinheit des entstehenden Heerdes, der „Granulation", des miliaren Korns, sowie die Hinfälligkeit seiner Bestandtheile, welche den überraschend frühzeitigen Eintritt der kä-sigen Nekrobiose erklärt.

Billigerweise fragt man aber, welches ist denn der Reiz, welcher die Tuberkelgranulation hervorruft? Die blosse Diathese, mag man sie nun als allgemeine oder als örtliche auffassen, ge-nügt der Vorstellung der Meisten nicht. Man sucht ein spec-fisches Agens und dieses scheint sich in einer ungünstigen

*) Virchow. Würzb. Verhandl. Bd. II. S. 317. Archiv. Bd. VII. S. 132. Gesammelte Abhandl. S. 217.

Digitized by Google

Mischung des Blutes, in der Aufnahme differenter Stoffe in die Circulation darzubieten. So ist Bennett*) auf dieselbe Ursache gekommen, auf welche man früher die Lehre von der Scrofelschärfe gebaut hat, nehmlich auf die saure Beschaffenheit des Chylus; so haben seit Jenner und Baron**) viele Andere***) experimentell durch schlechte Nahrung oder durch schlechte Luft die Veränderungen zu erzielen gesucht, welche zur Tuberculose führen sollten. Leider bewegen sich diese Theorien mehr auf dem Boden der Phthise, als auf dem der Tuberculose; ja, man hat Thiere, wie die Kaninchen, zur Experimentation gewählt, von denen es zweifelhaft ist, ob sie überhaupt der Tuberculose unterworfen sind. Mit Recht bestreitet John Simon†) die Zuverlässigkeit aller dieser sogenannten Experimente; er leugnet das Vorkommen des Tuberkels bei Kaninchen, Schaafen, Katzen und Hunden, und gesteht es nur für Affen zu. Diese vergleichend-pathologische Frage verdient neue Untersuchungen; ich kann nach eigener Erfahrung nicht sagen, dass ich jemals die eigentlichen Tuberkel bei Thieren gesehen hätte.

Freilich sind die Anhänger der Local-Aetiologie in denselben Fehler gefallen. Diejenigen, welche nach dem Vorbilde von Cruveilhier und Lombard††) durch Einbringung fremder Körper, namentlich von Quecksilber, in die Bronchien Tuberkel erzeugt zu haben glaubten, waren nicht glücklicher, als Panum†††), der geneigt ist, die Miliartuberkel auf Embolien kleiner Lungengefässe zurückzuführen. Alle diese Miliarpneumonien waren eben keine Tuberkel*†). Niemand hat bis jetzt experimentell Tuberkel machen können. Denn auch alle jene Anhaltspunkte aus der vergleichenden Anatomie, die man von Affen und anderen Thieren hergenommen hat, sind bis jetzt unbrauchbar. Nach

---

*) John Hughes Bennett. The pathology and treatment of pulmonary tuberculosis. Edinb. 1853. p. 28.

**) Baron. Illustrations of the inquiry respecting tuberculous diseases. Lond. 1822. p. 212. Delineations of the origin and proc. of various changes of structure. Lond. 1828. p. 24.

***) Guil. Kaufmann l. c. p. 7.

†) John Simon. General path. p. 168.

††) Cruveilhier. Bull. de la soc. anat. 1826. T. I. p. 174. Lombard. Essai sur les tubercules. Thèse de Paris. 1826.

†††) Panum. Mein Archiv. 1862. Bd. XXV. S. 487.

*†) Andral. Grundriss der path. Anat. Aus dem Franz. von Becker. Leipz. 1830. Bd. II. S. 323. Vgl. die Note von Becker. Ebendas. S. 324.

Digitized by Google

meinen Beobachtungen handelt es sich hier wesentlich um ulceröse Lungenphthise aus käsiger Hepatisation, also um eine Form der chronischen Pneumonie, und man kommt damit nicht weiter, als mit der Ausschliessung zwischen Phthise und Wechselfieber*), von der schon Wells**) ausgeführt hat, dass sie vielmehr auf eine territoriale Disposition zu chronischen oder zu acuten Lungenaffectionen zurückzuführen sei.

Combination und Exclusion der Tuberculose lässt sich bis jetzt besser beim Menschen, als bei Thieren studiren, und die Anatomie liefert dazu besseres Material, als die Geographie. Es sind vielmehr histologische Territorien, welche die Neigung und Abneigung in Bezug auf Tuberkeleruption erkennen lassen, und das Beste, was Rokitansky für die allgemeine Doctrin der Tuberculose geleistet hat, ist seine vergleichende Liste über die Betheiligung der verschiedenen Organe und Organtheile an Krebs und Tuberculose. Denn vom Standpunkte der Histologie begreift es sich ohne Schwierigkeit, warum die Milz zur Tuberculose disponirt, die Schilddrüse dagegen nicht, oder warum der Darm häufig dabei betheiligt ist, der Magen selten und die Speiseröhre fast gar nicht. Die Milz ist ein lymphatisches Organ, die Schilddrüse nicht; der Darm ist reich an lymphatischen Einrichtungen, der Magen arm, die Speiseröhre noch ärmer. Aber auch die Histologie genügt nicht, um zu erklären, warum das Bindegewebe der Haut, des Eierstocks, der Milchdrüse, der Speicheldrüsen so wenig zur Tuberkelbildung befähigt ist, während das der serösen Häute, des Hodens, der Niere so vorwiegend dazu befähigt ist. Die locale Vulnerabilität ist thatsächlich ebenso sicher, wie die locale Immunität, aber sie ist noch keineswegs überall zu erklären. Manches Dunkel löst sich freilich durch genauere Beobachtung. So lehrt die Erfahrung die ausserordentliche Frequenz der Miliartuberculose der Leber, während man früher fast von einer Immunität dieses Organs reden konnte. So zeigt die Beobachtung, dass an den serösen Häuten häufig nicht das alte Gewebe, sondern das durch eine voraufgegangene Entzündung neugebildete, also junge und noch nicht vollständig consolidirte

*) Virchow. Würzb. Verhandl. Bd. I. S. 82.
**) Wells. Transact. of a society for the improvement of med. and chirurg. knowledge. London. 1812. Vol. III. p. 471.

Digitized by Google

Bindegewebe Matrix des Tuberkels ist. Trotzdem ist unser Wissen Stückwerk. Denn es ist durchaus unbegreiflich, warum die Tonsillen und Zungenbalgdrüsen Immunität besitzen, trotzdem dass sie lymphatische Organe sind, und warum das Fettgewebe des Omentum und des Knochenmarks so grosse Prädisposition besitzt, während das Unterhautfett Immunität zeigt.

Gegenüber dieser localen Vulnerabilität und Immunität der Gewebe steht die allgemeine Vulnerabilität und Immunität der Individuen. Vor Allem möge man sich hüten, diese zu discutiren einzig und allein an der Hand der Statistik über Phthise. Auch hier sind zunächst nur die anatomischen Erfahrungen maassgebend, und diese müssen gerade in Beziehung auf die Lunge auf das Sorgfältigste emendirt werden. Was man von Tuberculose beim Fötus berichtet hat*), ist wahrscheinlich ganz und gar zu streichen. Die Tuberculose ist wesentlich eine Krankheit des extrauterinen Lebens, und wenn sie hereditär ist, was nicht bezweifelt werden kann, so ist sie doch nicht congenital. Hereditär ist sie nicht als Krankheit, sondern als Disposition.

Hier aber tritt uns sofort die Frage entgegen, ob die congenitale Disposition jedesmal in legitimer Weise erbt, so dass die Tuberculose des Kindes auf die Tuberculose des Vaters oder der Mutter zu beziehen ist, oder ob nicht vielmehr, wie man es so oft angenommen hat, irgend eine andere Krankheit der Eltern, z. B. Scrofulose, Syphilis, oder gar nur ein Schwächezustand der Eltern, zu hohes Alter u. dgl., die Disposition des Kindes begründen. Die so oft angeführte und so leicht zu bestätigende Thatsache, dass die Tuberculose eine Generation überspringt, um in den Enkeln wieder aufzutauchen, spricht mehr für eine allgemeinere, als für eine specifische Form der Vererbung, und somit auch für die Möglichkeit, dass durch eine nicht tuberculöse Krankheit der Eltern die Disposition der Kinder begründet werden kann.

Immerhin bleibt die Thatsache der Vererbung stehen, und diese wird nicht vom Standpunkte der Humoral-, sondern nur von dem der Cellularpathologie aus zu beantworten sein. Die Gewebe sind die Träger der Disposition, der heredi-

*) Ancell l. c. p. 389.

Digitized by Google

tären Vulnerabilität*), und je jünger, je mehr unfertig sie sind, um so leichter wird diese Vulnerabilität bei genügender Gelegenheit hervortreten. In dieser Beziehung ist es bezeichnend, dass Disposition zu Tuberculose auch immer bedeutet Disposition zu Entzündungen. Man denke nur an das bekannte Verhältniss von Hydrocephalus acutus, Arachnitis und Tuberculose der Hirnhäute, sowie an die vorher erwähnten Beispiele von tuberculöser Entzündung der Schleim- und Synovialhäute, der Lymphdrüsen und Nebennieren u. s. f. Vielleicht erklärt sich so wenigstens zum Theil das Fehlen der intrauterinen Tuberculose, indem dafür ganz und gar die intrauterinen Entzündungen eintreten; vielleicht gilt dasselbe für die äussere Haut. Jedenfalls können wir wieder als Thatsache verzeichnen, dass das kindliche und jugendliche Alter zur Tuberculose vorzugsweise disponirt und dass fast in allen Organen die Tuberculose vor der Mitte des Lebens ihre Hauptentwickelung macht. Sie schliesst sich in dieser Beziehung der Scrofulose so eng an (S. 589), dass man keine anderen wesentlichen Unterschiede hervorheben kann, als die verhältnissmässige Häufigkeit scrofulöser Entzündungen an solchen Theilen (äussere Haut, Conjunctiva bulbi, Rachenschleimhaut), wo Tuberkel gar nicht oder doch nur ausnahmsweise vorkommen.

In diesen congenitalen und Entwickelungsverhältnissen ist etwas Dyskrasisches in keiner Weise wahrzunehmen. Wenn in einer tuberculösen Familie ein Kind nach dem anderen an Arachnitis tuberculosa zu Grunde geht, so beweist dies für das Bestehen einer Dyskrasie ebenso wenig, als wenn in einer anderen Familie ein Mitglied nach dem anderen geisteskrank wird. Naturgemäss kann man nur folgern, dass das Gehirn oder seine Häute in erblicher Weise eine gewisse Abnormität an sich haben. Auch der Umstand, dass in derselben Familie das eine Kind vielleicht von tuberculöser Arachnitis, das andere etwa von tuberculöser Paedarthrocace, das dritte von tuberculöser Larynxphthise befallen wird, beweist in keiner Weise, dass eine Dyskrasie vorhanden ist, die sich das eine Mal auf die Arachnoides, das andere Mal auf die Knochen, das dritte Mal auf den Kehlkopf wirft. Vielmehr geht aus einer solchen Thatsache nur hervor, dass die

*) Virchow. Würzb. Verhandl. Bd. III. S. 103.

Digitized by Google

erregenden Gelegenheitsursachen bald diesen, bald jenen Theil treffen, und dass gleichzeitig mehrere oder viele, an sich von einander entfernte Theile in der gleichen Prädisposition sich befinden.

Eine solche Prädisposition kann aber auch erworben werden. Nach der gewöhnlichen Annahme bringen dieselben Ursachen die tuberculöse Disposition hervor, welche wir früher von der Scrofulose erwähnt haben (S. 589). Schlechte Nahrung, Dyspepsie, ungenügende Respiration sind die hauptsächlichsten derselben, und auch hier ist man früher zunächst darauf zurückgegangen, dass ungenügendes, schlecht verdautes, rohes Ernährungsmaterial ins Blut gelange und die crude, mehr oder weniger aus festen Albuminaten gebildete Ablagerung erzeuge. Diese Lehre ist gegenwärtig unhaltbar. Seitdem wir wissen, dass die „crude" Masse keine exsudative, sondern eine nekrobiotische ist, dass sie nicht den Anfang, sondern den Ausgang des localen Vorganges darstellt, dass der Tuberkel im Anfang aus einer activen Wucherung des Gewebes hervorgeht, so kann es sich nur darum handeln, ob irgend eine besondere Substanz den Krankheitsreiz (die Materies irritans) darstellt, durch welchen das Gewebe zur tuberculösen Wucherung angeregt wird, oder ob durch eine schlechte Ernährung das Gewebe selbst in eine besondere Debilität versetzt wird, welche es vulnerabel macht und zugleich zur Tuberkelbildung disponirt, oder endlich ob das gereizte und wuchernde Gewebe aus dem verschlechterten Blute so ungeeignete Bildungsstoffe aufnimmt, dass die neu entstandenen Theile alsbald absterben und zerfallen müssen. Mit anderen Worten, es ist zu untersuchen, ob eine specifische, scharfe und reizende Substanz im Blute der active Grund der Tuberculose ist, oder ob das veränderte Blut nur passiv durch die Mangelhaftigkeit der Ernährungs- und Bildungsstoffe wirkt.

Im Allgemeinen würde ich mich mehr für diese letztere Möglichkeit entscheiden, obwohl ich nicht verkenne, dass die acute Miliartuberculose mit ihren äusserst vielfachen Eruptionen sich leichter durch die erstere erklären lässt. Allein man darf nicht übersehen, dass diese letztere Form besondere Beziehungen darbietet, welche eine andere Seite der Erklärung nahe legen. Die multiple Miliartuberculose zeigt nehmlich, wenn wir sie mit anderen geschwulstbildenden Processen vergleichen, am

Digitized by Google

meisten Aehnlichkeit mit disseminirten oder metastatischen Geschwulstbildungen, und es ist daher wohl gerechtfertigt zu fragen, ob sie nicht einer wirklichen Dissemination oder Metastase ihre Entstehung verdankt.

Was zunächst die Dissemination betrifft, so zeigen sich an den Tuberkeln ganz entschiedene Zeichen, welche für eine Nachbar-Infection sprechen. Wir haben gesehen, dass die Miliartuberkel der Schleimhäute sich von solitären Knötchen zu Nestern und endlich zu zusammenhängenden Infiltrationen ausbreiten, nicht blos in der Fläche, sondern auch in der Tiefe. So erscheinen nach einiger Zeit bei tuberculösen Darmgeschwüren Tuberkeleruptionen in der entsprechenden Partie der Subserosa; ja, sie setzen sich in den Wandungen der Lymphgefässe bis zu den Gekrösdrüsen fort (S. 673). Von den grossen sogenannten Solitärtuberkeln des Gehirns (S. 643, 657) haben wir gefunden, dass sie durch immer neue Eruptionen in ihrem Umfange wachsen, und dass nicht selten, nach längerem Bestehen der Solitärknoten, eine allgemeine tuberculöse Arachnitis dem Leben ein Ende macht. Die Miliartuberculose des Nebenhodens kriecht durch immer weiter greifende Infection einerseits in den Hodenkörper, andererseits bis zur Prostata (S. 685). Offenbar giebt es also auch hier Mutter- und Tochterknoten (Bd. I., S. 50), nur dass die ersteren in der Regel so klein, die letzteren so zahlreich und verbreitet sind, dass das Verhältniss nicht in der Schärfe, wie bei anderen Geschwülsten, hervortritt.

Nächstdem finden wir die Secundär-Erkrankung der Lymphdrüsen, obwohl keineswegs in der Häufigkeit und Ausdehnung, wie bei den blos scrofulösen Zuständen. Niemand kann leugnen, dass die Erkrankung der Gekrösdrüsen bei Darmtuberculose, die der Bronchialdrüsen bei tuberculöser Bronchitis, die der Portaldrüsen bei Lebertuberculose in ganz derselben Weise geschieht, wie die der Axillardrüsen bei Brustkrebs oder die der epigastrischen Drüsen bei Magenkrebs.

Endlich kommen die Metastasen in entfernten Organen. Sehr häufig werden die Lungen in der Weise ergriffen, dass ihr Zustand als ein ganz frischer gegenüber den Zuständen anderer Organe erscheint. Bei primärer Tuberculose des Urogenitalsystems können ausgedehnte käsige Cavernen in den Nieren und dem Nebenhoden sein, während sich an Lungen und Pleura nur

Digitized by Google

ganz kleine submiliare Heerde finden. Andermal, z. B. bei primärer Tuberculose der Respirationsschleimhaut, finden sich dieselben kleinen und zahlreichen Heerde in der Leber oder den Nieren. Was sollte uns hindern, auf sie dieselbe Weise der Betrachtung anzuwenden, die wir bei anderen Geschwulstbildungen in Anwendung bringen? Alles drängt vielmehr zu der Ueberzeugung, dass die Tuberculose sich wie bösartige Geschwulstbildung verhält.

Eine ähnliche Anschauung, wenngleich weniger scharf im Zusammenhange mit der Geschwulstlehre, hat schon Laennec*) entwickelt. Er unterschied primitive und secundäre Eruptionen, und zwar von letzteren mehrere, auf einander folgende. Die Secundäreruption geschieht nach seiner Meinung jedesmal, wenn die Erweichung des primitiven Tuberkels erfolgt, in der Art, dass gewöhnlich in der Lunge neben einer alten Höhle eine grosse Zahl von Miliarknötchen, zuweilen zwischen beiden eine Zone von gelben, jedoch mässig grossen Tuberkeln sich findet. Um dieselbe Zeit entwickeln sich ähnliche Productionen auch in einer grossen Zahl anderer Organe. Geschieht die Primäreruption am Darm oder den Lymphdrüsen, so wird die Lunge der Sitz der Secundäreruption. Diese Thatsache beweise**), dass eine wirkliche Veränderung der Säfte von ganz eigenthümlicher Art stattfinde.

Man sieht, dass Laennec den Mutterknoten als Infectionsheerd betrachtete, von welchem aus sowohl in die Nachbarschaft, als auch auf entfernte Organe die Ansteckung durch eine specifische Substanz getragen wird. In ähnlicher Weise argumentirt in neuerer Zeit Buhl***), nur dass er von der voraufgehenden Erweichung des Mutterknotens absieht. Auch er betrachtet die Miliartuberculose als eine Resorptions- und Infectionskrankheit, wobei von einem möglicherweise ganz kleinen, vielleicht nur erbsengrossen Infectionsheerde aus Tuberkelstoff in das Blut gelange. Aber er geht noch einen grossen Schritt weiter†), indem er annimmt, dass auch die käsige Pneumonie unter Um-

*) Laennec l. c. p. 188—190.
**) Laennec l. c p. 223.
***) Buhl. Zeitschr. für rationelle Medicin. 1857. Neue Folge. Bd. VIII. S. 50.
†) Ebendaselbst S. 64, 68.

Digitized by Google

ständen sich so verändert, dass die abgestorbenen Gewebstheile eine Umwandlung zu specifischem Tuberkelstoff durchmachen, dessen nachträgliche Resorption Miliartuberculose hervorruft. Somit nähert er sich etwas der mehrfach erwähnten (Bd. I. S. 112, Bd. II. S. 631) Auffassung von Dittrich, der die Tuberculose überhaupt aus einer durch Aufnahme zerfallener und zurückgebildeter Gewebstheile erfolgten Verunreinigung des Blutes herleitet.

Dass die letztere Auffassung in ihrer Allgemeinheit unannehmbar ist, lehrt die Betrachtung der zahlreichen Krankheitsprocesse, in denen ausgedehnte Rückbildungen mit Resorption erfolgen, ohne dass sich eine Tuberculose entwickelt oder überhaupt nur eine Gefahr ihres Eintretens vorhanden ist. Es müsste also sicherlich etwas Besonderes in dem Resorptionsmaterial, etwas Specifisches vorhanden sein, wenn der besondere Fall eintreten sollte, dass z. B. durch die Resorption von Entzündungsproducten Tuberkelbildung angeregt werden sollte. Ein solches Besonderes scheint allerdings das nekrobiotische, käsige Material darzubieten; ja, es würde sich durch eine solche Annahme eine Art von Erklärung darbieten, weshalb auch die neuen Produkte wieder in Nekrobiose verfallen, ähnlich wie faulige Resorption wieder faulige Processe anregt. Insbesondere gewönne man auch eine Erklärung dafür, dass nach scrofulösen Drüsenleiden sich so oft tuberculöse Processe an anderen Orten ausbilden.

Trotz aller dieser Vortheile ist diese Hypothese doch keineswegs geeignet, als eine wahrscheinliche Grundlage der pathogenetischen Anschauung angenommen zu werden. Jede Resorption käsiger Massen müsste dann ein Gegenstand der höchsten Besorgniss sein, während wir doch bei den Lymphdrüsen darin einen Heilungsvorgang (S. 596) sehen. Jeder käsige Knoten in der Lunge, gleichviel wie er entstanden ist, ob aus eingedicktem Bronchialsecret oder aus ulcerösem Stoff oder aus Hepatisationszuständen, würde genügen, um eine Miliartuberculose zu erklären, während doch nachweisbar darin ein Abschluss des Leidens für lange Reihen von Jahren gegeben sein kann. Andererseits wären jene Fälle unerklärlich, auf welche gerade die Hypothese von Dittrich eingerichtet ist, wo die Miliartuberculose in grosser Verbreitung auftritt, ohne dass vorher überhaupt käsige Zustände vorhergegangen sind.

Digitized by Google

Allerdings lässt sich die Frage aufwerfen: Giebt es überhaupt eine Miliareruption ohne Präexistenz käsiger oder gar im Sinne Laennec's erweichter Mutterknoten? Ich gestehe zu, dass dies überaus selten ist. Sucht man genau nach, so findet man doch fast jedesmal irgendwo einen Käseknoten von altem Datum. Insbesondere sind käsige Bronchial- und Mesenterialdrüsen, einzelne, vielleicht ganz solitäre Käseknoten der Lunge oder vereinzelte Geschwüre des Darms in der grossen Mehrzahl der Fälle zu entdecken, und es liegt gewiss nahe, diese als die Infectionsheerde anzusehen. Trotzdem giebt es einzelne, sehr seltene Fälle, wo diese Primärknoten und Geschwüre ganz fehlen, und wo die Miliartuberculose als Primäraffect erscheint. Theoretisch hat diese Erfahrung gar keine Schwierigkeit an sich. Denn warum sollte nicht an einem prädisponirten Organe eine grosse Zahl von Stellen gleichzeitig in die tuberculöse Wucherung übergehen?

Früher hat man mehrfach versucht, die Infectionsfähigkeit des Tuberkels durch das Experiment festzustellen, wozu die alte Tradition von der Contagiosität der Scrofelmaterie*) und der Phthise aufforderte, — eine Tradition, die so mächtig war, dass sie selbst Morgagni von der Section der Lungen von Phthisikern abhielt. Kortum**) hat Impfungen mit dem Secret scrofulöser Geschwüre auf Kinder gemacht, ohne irgend einen Nachtheil davon zu sehen. Laennec***) beschreibt einen Fall, wo er sich bei der Section eines Tuberculösen verletzte und wo ein, einem gelben Tuberkel ähnlicher Heerd sich an der Verletzungsstelle entwickelt haben soll. Indess legt er selbst wenig Werth auf diese gewiss sehr unwahrscheinliche Erfahrung. Hébréard und Lepelletier haben ganz fruchtlos Impfungen mit scrofulösem Geschwürssecret auf Thiere, und letzterer auch auf sich selbst vorgenommen. Diesen negativen Experimenten stehen freilich die scheinbar positiven von Erdt (S. 546) gegenüber, der durch Impfung mit scrofulösem Geschwürssecret vom Menschen bei Pferden Rotz erzeugt haben will. Auch hier sind neue Versuche nöthtig.

Ich glaube daher vorläufig an zwei Dingen festhalten zu müssen. Zunächst an der Infectionsfähigkeit der Tuberkel und zwar

*) Kortum l. c. T. I. p. 215.
**) Kortum ibid. p. 218.
***) Laennec l. c. p. 221.

Digitized by Google

nicht bloss in ihrem käsigen und erweichten, sondern in ihrem Wucherungsstadium; sie erklärt nicht nur das Wachsthum der Körner zu Nestern und Conglomeratknoten, sondern auch die Dissemination in die Nachbarschaft und die endliche Generalisation auf dem Wege der Metastase. Sodann an der specifischen Prädisposition der Gewebe, mag sie hereditär und congenital, oder erworben sein; sie erklärt nicht bloss das Auftreten eines Tuberkels, der nachher als Mutterknoten inficiren kann, sondern auch die primär multiple, nach Art eines Exanthems erfolgende Eruption, welche nicht durch Dissemination und Generalisation, sondern auf örtliche Reize gewöhnlicher Art geschieht. Eine Erkältung, welche eine Synovialentzündung am Gelenk oder eine Pleuritis oder Pericarditis bedingt, kann zugleich die Tuberkelbildung anregen; ein Trauma, welches das Gelenkende eines Knochens oder das Gehirn betrifft, kann die veranlassende Ursache der Tuberculose dieser Theile werden.

Schon vor langer Zeit habe ich darauf aufmerksam gemacht*), dass es auch ein epidemisches Vorkommen der Tuberculose giebt. Ich wurde zu dieser Meinung veranlasst nicht sowohl durch das Studium der Lungenschwindsucht, sondern gerade durch das massenhaftere Auftreten der allgemeinen Miliartuberculose, und zwar in den ersten Sommermonaten. So trat mir der Gedanke nahe**), ob nicht, wie bei den Pflanzen, so auch bei den Geschwülsten gewisse Jahreszeiten ein vermehrtes Treiben und Wachsen hervorbringen möchten. Es sind dies Fragen von grosser Schwierigkeit, für deren Lösung noch viel Material, und zwar gut gesichtetes, zusammengebracht werden muss, und welche ihre Lösung vielleicht erst dann finden werden, wenn auch die endemischen Verhältnisse der Tuberculose mehr studirt sein werden. Diese sind aber gegenwärtig so unsicher, dass Hirsch***) mit einigem Schein von Recht in seinem grossen Buche die Tuberculose gar nicht behandelt, sondern die Lungenschwindsucht nur als Organkrankheit betrachtet.

---

*) Virchow. Med. Reform. 1849. No. 49. S. 264. Würzb. Verhandl. Bd. III. S. 104.

**) Virchow. Archiv. Bd. XXVII. S. 428.

***) A. Hirsch. Handb. der histor. geogr Pathol. Erlangen. 1862–1864. Bd. II. S. 51.

Digitized by Google

Mein Urtheil über die Pathogenie geht demnach dahin, dass nicht jede Miliartuberculose aus einer Infection hervorgeht, sondern dass man zwei Arten derselben unterscheiden muss: eine, wo die primäre Eruption multipel ist, und eine, wo die secundäre Eruption, sei es durch Dissemination, sei es durch Metastase an zahlreichen Orten auftritt und mit immer zahlreicheren Körnchen sich immer weiter und weiter ausbreitet. Während die erstere Form nach meiner Meinung auf eine specifische Prädisposition des Gewebes zurückführt, lässt sich für die zweite die Verbreitung durch das Blut, also die allgemeine Infection nicht ganz zurückweisen. Nur darf man sie auch nicht für alle Fälle heranziehen, da die locale und nachbarliche Dissemination durchaus nicht nothwendig in Beziehung zu dem Blute zu stehen brauchen.

Es sind das ähnliche Gesichtspunkte, wie ich sie vorher bei dem nächst verwandten Process, der Leukämie aufgestellt habe (S. 567, 575). Diese unterscheidet sich von der Tuberculose, abgesehen von der Natur der Localprodukte, hauptsächlich durch ihre geringe Neigung zur Localinfection und zur Dissemination, indem die allgemeine Dyskrasie mit der darauf folgenden Metastase die Regel bildet. Beim Typhus ist die Localinfection stärker, aber lange nicht so stark wie bei der Tuberculose; Dissemination fehlt fast ganz, Metastase in specifischer Form ebenfalls, nur die Erkrankung der Lymphdrüsen, die allgemeine Veränderung des Blutes, der Milztumor finden sich in ausgesprochener Weise. Die Localprodukte des Typhus nähern sich durch ihre grosse Neigung zur Nekrobiose denen der Tuberculose, welche freilich in noch höherem Grade denen der Scrofulose gleichen, während sie sich von den persistenten Produkten der Leukämie ganz wesentlich unterscheiden. Scrofulose und Tuberculose aber unterscheiden sich, wie Hyperplasie und Heteroplasie: jene bildet hyperplastische, diese heteroplastische Lymphome, und da sie in der That oft genug mit einander combinirt sind, so wird ihre nähere Verwandtschaft nicht in Zweifel gezogen werden können. Aber Verwandtschaft bedeutet nicht Identität, und gerade im Interesse der praktischen Medicin warne ich dringend davor, den gefährlichen Schritt zu thun, beide Krankheiten ohne Weiteres in ein Schema zusammenzufassen.

Digitized by Google

Sowohl die Scrofel, als der Tuberkel sind Lymphome, wie die Ekchondrose und das Enchondrom beide Chondrome sind. Aber der Tuberkel als heteroplastische Geschwulst hat zugleich das Präjudiz der Malignität an sich, und daher passt Manches auf ihn, was die älteren Schriftsteller unter dem Namen der Scrofulae malignae geschildert haben. Glücklicherweise ist auch von der engeren Auffassung des Tuberkels aus, welche ich vertrete, diese Malignität eine beschränkte. Ich halte an sich den Tuberkel nicht für unheilbar, vielmehr unter gewissen Verhältnissen für resolutionsfähig. Freilich ist dies ein seltener Fall, und die Regel bilden auch für die günstigsten Fälle jene unvollständigen Heilungen, bei denen entweder eine Verkreidung oder eine Ulceration mit späterer Vernarbung eintritt. Aber diese günstigen Fälle sind ja auch wiederum selten, weil meist Dissemination und Generalisation erfolgt.

Es ist daher gewiss gerechtfertigt, wenn man an zugänglichen Stellen tuberculöse Organe möglichst frühzeitig entfernt. Freilich ist dies nur in seltenen Fällen möglich, wie bei der Tuberculose äusserer Lymphdrüsen und des Hodens, der Knochen und der Gelenke. Kann oder will man nicht zur Operation schreiten, so ist wenigstens die schnelle Maturation und Entleernung zu begünstigen. Im Uebrigen hat man hauptsächlich auf zwei Dinge zu achten: auf die Beseitigung der Prädisposition und auf die Vermeidung aller schädlichen Reize. Mag die Disposition (Diathese) ererbt oder erworben sein, immer wird es für das Individuum zuträglich sein, durch sogenannte Allgemeinkuren in seiner Ernährung gebessert zu werden. Molkenkuren, Leberthran, Aufenthalt im Freien, mässige Bewegung, gute Hautcultur, Pflege der Secretionen, sind von anerkanntem Werthe. Aber alles dieses ist unzureichend, wenn damit nicht zugleich die Beseitigung irritirender Einwirkungen verbunden ist. Denn keine maligne Geschwulstbildung ist an sich so auffällig mit irritativen Vorgängen, namentlich mit wirklichen Entzündungen verbunden, als der Tuberkel. Jede, namentlich chronische Reizung des prädisponirten Gewebes kann die Tuberkeleruption nach sich ziehen. Daher ist jede bestehende Reizung, jeder Katarrh, jede Entzündung doppelt sorgfältig zu überwachen, wenn sie einmal vorhanden sind. Noch weit wichtiger

Digitized by Google

aber ist es, wenn ihr Eintreten überhaupt vermieden, wenn also namentlich atmosphärische und alimentäre Reize so vollständig als möglich entfernt gehalten werden können. Daraus erklärt sich der unschätzbare Werth eines gleichmässigen Klima's und einer blanden, jedoch nahrhaften Diät. —

Wir haben endlich noch gewisse grössere Formen der lymphatischen Geschwülste abzuhandeln, welche die älteren Schriftsteller geradezu als Scrofeln oder Strumen zu bezeichnen pflegten, für welche in neuerer Zeit jedoch der Name des scrofulösen oder Drüsensarkom's in Gebrauch gekommen ist (S. 209, 375). Da indess auch wirkliche Sarkomen der gewöhnlichen Art in den Lymphdrüsen vorkommen, so ziehe ich es vor, die hierher gehörigen Geschwülste als Lymphosarkome (Sarcoma lymphomatodes s. lymphaticum) zu bezeichnen.

Im Allgemeinen schliessen sich diese Geschwülste mehr den Scropheln, als den Tuberkeln an, insofern sie, wie jene, zunächst in den Lymphdrüsen und anderen lymphatischen Organen auftreten, und zwar nicht in miliarer, sondern gewöhnlich in sehr grober Form, so dass meist die befallenen Drüsen in ihrer Gesammtheit leiden und beträchtliche, bis wallnuss- und hühnereigrosse, ja, zuweilen noch umfangreichere, Geschwülste bilden. Es kommt hinzu, dass unter den äusseren Drüsen die des Halses und der Achsel Prädilectionsorte sind und dass gewöhnlich mehrere, nicht selten ganze Gruppen in der Form der sogenannten Glandulae concatenatae erkranken. Sie stellen sich daher unter dem Bilde blosser Hypertrophie*) oder besser Hyperplasie der Drüsen dar; ja, sie sind zunächst von den einfachen Hyperplasien (S. 617) nicht zu unterscheiden.

Von den scrofulösen Geschwülsten hat man sie hauptsächlich durch ihre oft sehr beträchtliche Grösse zu trennen gesucht. In der That erreichen einzelne Drüsen zuweilen die Grösse einer Mannesfaust, so dass, wenn mehrere zusammenliegen, das ganze Paquet einen sehr bedeutenden Umfang erreicht. Indess ist dies Kriterium nicht ganz zutreffend. Ich habe auch scrofulöse Drüsen von ähnlicher Grösse gesehen. In einem Präparate unserer

*) Lebert. Abhandlungen S. 154. Langenbeck. Archiv für klin. Chirurgie. Bd. I. S. 56. Potain. Bull. de la soc. anat. 1861. p. 217. M. Perrin. ibid. p. 247.

Digitized by Google

Sammlung*), welches aus der Achsel exstirpirt worden ist, hat die eine Drüse eine Dicke von 3,5 Cent. bei 4,5 Cent. Länge, und ihr gleichmässig fleischiges Gewebe zeigt in grossen Abschnitten ein schwach käsiges, gelblich trübes Aussehen; die mikroskopische Untersuchung ergiebt eine kleinzellige, leicht indurative Hyperplasie mit ausgedehnter, fettig-käsiger Metamorphose, so dass das Bild in hohem Maasse dem früher beschriebenen Tumor der Dura mater (S. 663) gleicht. An mehreren Stellen finden sich unregelmässige, kleinere und grössere, bis kirschkerngrosse, eckige Kalkeinsprengungen von mörtelartiger Consistenz und ganz kreideartigem Aussehen.

Eine solche Neigung zu käsiger Umbildung fehlt in den Lymphsarkomen, wenigstens beim Menschen, fast ganz**). Mögen auch fettige Metamorphosen nicht ganz ausgeschlossen sein, so erreichen sie doch keine bemerkenswerthe Ausdehnung. Damit fällt auch jede Neigung zur Ulceration hinweg: ich habe niemals einen Fall gesehen, wo eine derartige Geschwulst in Verschwärung übergegangen wäre***). Das Charakteristische ist vielmehr die Persistenz der Elemente und das progressive, zuweilen höchst acute Wachsthum der Geschwulst. Auch gegen die therapeutische Behandlung ist die Geschwulst überaus refractär, so dass dieser Umstand mit zur Diagnose dienen kann†). Durch diese Eigenschaften nähert sich die Bildung in hohem Maasse den leukämischen, von denen sie sich jedoch dadurch unterscheidet, dass eine Vermehrung der farblosen Blutkörperchen, also die eigentliche Leukämie nicht eintritt.

Mir ist selbst der Fall vorgekommen, dass ich wegen einer ausgedehnten Schwellung sämmtlicher Halsdrüsen consultirt wurde von einem Manne, den die namhaftesten Pariser Aerzte als leukämisch längere Zeit behandelt hatten. Allein das Blut zeigte durchaus nichts Leukämisches. Die Anschwellung war so bedeutend, dass durch den Druck der Geschwülste die höchste Athem-

*) Präparat No. 177 vom Jahre 1864. Vgl. auch Billroth, Beiträge zur path. Histologie. S. 178.

**) Hillman. Transact. of the Path. Soc. London Vol. X. p. 248 Ogle. Ebendas. Vol. XI. p. 255.

***) Langenbeck (Archiv f. klin. Chirurgie. Bd. I. S. 64.) spricht von einer durch die Jodschmierkur herbeigeführten acuten Erweichung, doch steht es nicht fest, ob hier dieselbe Geschwulstform gemeint ist.

†) Stromeyer. Handbuch der Chirurgie. Freib. i. Br. 1865. Bd. II. Heft 2. S. 408.

Digitized by Google

noth (Orthopnoe) und die schlimmste Cyanose des Kopfes eingetreten war. Nach dem Tode wurden mir ein Paar der Drüsen geschickt: sie zeigten nichts, als eine fortschreitende lymphatische, kleinzellige Wucherung.

Ich lasse es dahin gestellt, worin der Grund liegt, dass eine der leukämischen so ähnliche Veränderung das Blut unversehrt lässt. Möglicherweise ist der Unterschied kein essentieller, da in der That gewisse Uebergangsformen vorkommen*), und da, wie wir sehen werden, auch andere Analogien vorhanden sind. Immerhin müssen wir zur Zeit eine Scheidung machen, wie sie, wenigstens zum Theil, auch durch die histologischen Eigenthümlichkeiten der Drüsen bedingt ist.

Man kann nehmlich schon der äusseren Beschaffenheit nach zwei Formen unterscheiden: weiche und harte. Die weichen haben eine zuweilen fast fluctuirende, jedoch keineswegs zerfliessende Consistenz und sehen aufgeschnitten weisslich markig aus. Die harten dagegen haben eine derbe, mehr zähe Consistenz und ein dichtes, zuweilen geradezu fibröses (skirrhöses), gelbliches Aussehen. Jene bilden die grösseren Geschwülste; diese überschreiten selten den Umfang einer starken Pflaume oder eines kleinen Hühnereies. Zwischen beiden Formen giebt es mancherlei Uebergänge.

Bei den harten Formen prävalirt das Bindegewebe in der Zusammensetzung**). Die Kapsel und die Septa der Drüse verdickten

*) Ein solcher Fall kam vor einiger Zeit auf meiner Abtheilung vor. Es ging ein junger, sehr bleicher, anämischer und abgemagerter Mann mit sehr bedeutenden Anschwellungen der Submaxillar-, Jugular- und Axillardrüsen zu, der an heftigem Fieber litt. Die mikroskopische Untersuchung ergab zahlreiche, einkernige, farblose Blutkörperchen (Lymphämie). Nachdem das Fieber durch strenge Antiphlogose beseitigt war, gelang es durch mässige hydropathische Behandlung bei guter Diät und längerem Leberthrangebrauch, namentlich durch energische Jodeinpinselungen auf die Drüsen, eine bedeutende Verkleinerung derselben zu erzielen. Die kleiner gewordenen Drüsen waren auch zugleich härter; das Blut war beinahe zur Norm zurückgekehrt. Später kam der Kranke auf eine andere Abtheilung; die Drüsen begannen wieder zu wachsen, das Allgemeinbefinden verschlechterte sich, und der Kranke starb im höchsten Marasmus. Die Autopsie ergab eine allgemeine Hyperplasie der Drüsen, sowohl der äusseren, als der inneren (Brust und Bauch); einige derselben zu kleinen, iutensiv gelben, zähen Körpern zusammengeschrumpft, deren gelbe Farbe durch nadelförmige Fettkrystalle bedingt war (Präparat No. 61 vom Jahre 1865). Ausserdem Amyloidentartung der Milz, Leber, Nieren, Darm u. s. w.

**) Jon. Hutchinson. Transact. of the Path. Soc. Lond. Vol. XII. p. 233. Lign. 25. Lambl. Aus dem Franz-Josef-Kinderspital in Prag. Bd. I. S. 243. Taf. 20. Fig. *A – D*.

Digitized by Google

sich, das feine Netz im Innern der Follikel wird stärker und zuweilen finden sich geradezu sklerotische Stellen. Auch kommt zuweilen eine indurative Periadenitis hinzu, welche die Drüsen nach Art der scrofulösen zu fester Adhärenz vereinigt*). Nur einmal fand ich in einer solchen sklerotischen Drüse eine allgemeine Amyloidentartung der sehr verdickten Gefässe**). Die Lymphzellen verschwinden unter der Bindegewebsentwickelung mehr und mehr***), man trifft zuletzt nur noch Reihen oder Gruppen kleinster Rundzellen, und nur an den jüngeren Stellen findet sich noch eine deutliche lymphatische Porliferation.

Sehr viel häufiger sind die weichen Formen, bei denen die Zellenwucherung das Wesentliche ist, ja, bei denen sie zuweilen so vorwiegt, dass die bindegewebigen Theile auf ein Minimum zurückgebracht werden. Die Zellen selbst unterscheiden sich manchmal gar nicht von den gewöhnlichen Lymphzellen: es sind kleine Rundzellen mit meist einfachem, granulirtem, nucleolirtem Kern. Auch findet man gewöhnlich zahllose „nackte" Kerne. Aber nicht selten nimmt die Grösse der Zellen so zu, dass sie grösseren Schleimkörperchen ähnlich werden†). Auch vermehren sich gelegentlich die Kerne und man findet vielkernige Elemente von ausgezeichneter Deutlichkeit, in seltenen Fällen auch wahre Riesenzellen.

Diese Zellen liegen ziemlich lose in den Räumen des Reticulum, das nach ihrer Entfernung als ein weitmaschiges, bald ganz dünnes, bald etwas stärkeres Balkenwerk zurückbleibt. Zuweilen ist es so zart, dass auf mikroskopischen Durchschnitten die ganze Masse nur aus dichtgedrängten Zellen zu bestehen scheint, und dass selbst die alten Septa der Drüse kaum aufzufinden sind.

Die grosszelligen Formen stehen zu den einfachen Lymphomen (S. 617) in der That in einem ähnlichen Verhältnisse, wie die Sarkome (S. 177) zu den Fibromen, Myxomen u. s. f.; um so mehr passt daher der Name des Lymphosarkoms. Nur die höhere Entwickelung der zelligen Theile unterscheidet das

*) B. Langenbeck. Archiv f klin. Chirurgie. Bd. I. S. 60. Hillier. Transact. of the Path. Soc. Lond. Vol. XIII. p. 231.

**) Präparat No. 59 vom Jahre 1865.

***) Lebert. Abhandlungen S. 157.

†) John Ogle. Transact. of the Path. Soc. Lond. Vol. XI. p. 248. Lign. 27, 28. p. 252. Lign. 31.

Digitized by Google

Lymphsarkom von dem gewöhnlichen Lymphom. Die kleinzelligen Formen gleichen auf den ersten Blick am meisten den Gliosarkomen (S. 207), nur dass gewöhnlich eine grössere Zahl von Zellen ohne Zwischensubstanz in einer einzigen Masche des Reticulums enthalten ist. Alle vielzelligen (markigen) Formen aber nähern sich in ihrer Einrichtung den Krebsen, indem ein deutlich alveolärer Bau mit zelligem Inhalt der Alveolen vorhanden ist*). Freilich sind die Zellen nicht epithelial: sie können gelegentlich durch den gegenseitigen Druck eine etwas eckige Form annehmen, aber sie haben doch keinerlei typische Epithelialgestalt. Nichtsdestoweniger ist die Analogie so gross, dass ich schon früher (S. 370), zumal im Hinblick auf die physiologischen Eigenschaften dieser Geschwülste, einzelne dem Sarcoma carcinomatodes angereiht habe**).

Die Erfahrung lehrt nehmlich, dass nach einem in der Regel längeren, blos hyperplastischen Stadium die Lymphsarkome *maligne Eigenschaften* annehmen. Nicht nur schreitet die Erkrankung von Drüse zu Drüse in wahrhaft infectiöser Weise fort, sondern die *Wucherung wird auch heteroplastisch*. Dies zeigt sich zunächst darin, dass die Bindegewebs-Septa und die Kapsel in die Wucherung eingehen; sodann darin, dass um die Drüse herum immer mehr Gewebe dieselbe Veränderung erleidet. Damit hört die Analogie mit der Scrofel auf und es beginnt die mit dem Tuberkel, von dem sich das Gebilde durch den Mangel der miliaren Granulation und der käsigen Metamorphose jedoch streng unterscheidet.

Der gewöhnlichste Fall betrifft die *Halsdrüsen*, welche nach und nach so sehr anschwellen und sich vergrössern, dass alle Theile des Halses, namentlich auch Nerven und Gefässe von der Geschwulst umhüllt und durch den Druck die grössten Beschwerden für die Kranken hervorgerufen werden. Auch für die operative Behandlung ist dies Verhältniss im höchsten Maasse ungünstig. Vom Halse breitet sich die Krankheit sehr gern nach Aussen gegen die Achsel und nach Innen gegen die Brust aus, in der Regel in das Mediastinum, zuweilen auch gegen

*) Billroth. Mein Archiv. Bd. XVIII. S. 92. Taf. V. Fig. 19.

**) Hierher gehören möglicherweise die von Buhl (Zeitschr. f. rat Med. 1857. Neue Folge. Bd. VIII. S. 122.) erwähnten Fälle.

Digitized by Google

den Pleura-Raum, geht von Drüse zu Drüse bis zu den Bronchialdrüsen, und ergreift diese in der grössten Ausdehnung.

Mediastinal-Lymphsarkome (S. 376.) gehören mit zu den schwersten Erkrankungen. Aus den vorhandenen Beobachtungen über Mediastinal-Geschwülste überhaupt*) ist es nicht ganz leicht, die hierher gehörigen Fälle zu trennen. Selbst da, wo mikroskopische Untersuchungen gemacht sind, ist es oft kaum möglich, aus der Beschreibung ein bestimmtes Urtheil über die Natur der Geschwulst zu gewinnen. Namentlich ist ein Theil von Fällen, die zum Krebs gerechnet werden**), verdächtig, hierher zu gehören. Ein genauer beschriebener Fall von Wunderlich***) zeichnete sich dadurch aus, dass eine platte Geschwulstmasse aussen über die Mitte des Brustbeins herübergriff, und dass der Schwertfortsatz und die Ansatzpunkte der Rippen von ähnlichen Geschwülsten umgeben waren. Und doch war die Erkrankung von den Halsdrüsen ausgegangen. Anderemal ist der Ausgangspunkt in der Brust selbst. Die Mediastinal- und Bronchialdrüsen können unabhängig für sich erkranken und die massenhafteste Wucherung hervorbringen, die durch Druck auf Luft- und Speisewege, auf Gefässe und Nerven höchst gefährliche Zufälle hervorruft. Das Verhältniss der Thymusdrüse zu manchen Mediastinalgeschwülsten ist viel streitig gewesen†); ich muss mich nach eigener Erfahrung für die Ansicht erklären, dass eine persistente Thymusdrüse in eine Hyperplasie übergehen kann, die nach und nach den lympho-sarkomatösen Charakter annimmt. Es sind dies Geschwülste††), welche sich durch ihre weichere, markige Beschaffenheit und ihren mehr gleichförmigen Bau von den Lymphosarkomen der Lymphdrüsen unterscheiden. Sie füllen den oberen und vorderen Mediastinalraum gleichmässig aus, reichen nach oben bis zum unteren Rande der Schilddrüse, nach unten bis weit über den Herzbeutel, haben eine mehr platte Gestalt, und erreichen einen kolossalen Umfang. Mikroskopisch bestehen sie fast ganz aus kleinen Rundzellen mit verhältnissmässig grossen Kernen. Die

*) J. M. Henri Giutrac. Essai sur les tumeurs solides intrathoraciques. Thèse de Paris. 1845. p. 29.
**) Martineau et Luys. Bull. de la soc. anat. 1861. p. 169.
***) Wunderlich. Archiv f. physiol. Heilk. 1858. S. 123.
†) Friedleben a. a. O. S. 174, 178, 181.
††) Präparate No. 569 u. 884.

Digitized by Google

Fig. 202.

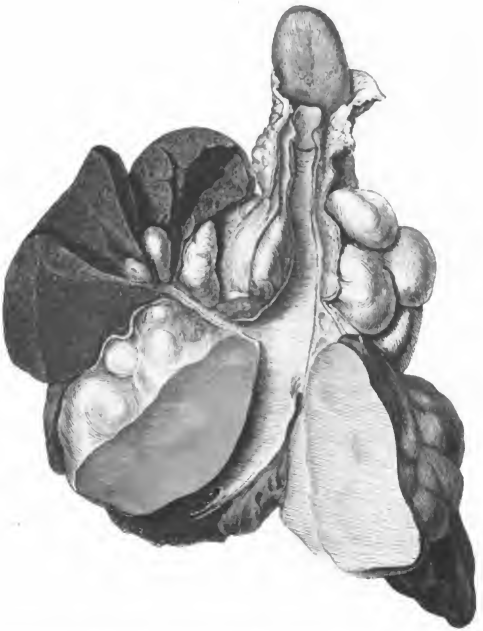

Lymphosarkome der mediastinalen und bronchialen Lymphdrüsen dagegen bilden stets knotige Geschwülste, deren Zusammensetzung

---

Fig. 202. Lymphosarkome der Mediastinal- und Bronchialdrüsen, zum Theil in ihrer äusseren Erscheinung, zum Theil auf dem Durchschnitt. Einige von ihnen sind frei, andere dringen in das Lungenparenchym ein und erfüllen einen beträchtlichen Theil der Lappen. Der grosse untere Knoten hat einen Durchmesser von 10 Cent. Oesophagus und Trachea sind von hinten her aufgeschnitten. Der gerade herabsteigende Bronchus gehört der rechten Lunge an und ist nur im Präparat mehr gegen die Mitte hin verschoben. Präparat No. 231 vom Jahre 1863. Von einer 21jährigen Handarbeiterin, die an quälendem Husten, Anfällen von Dyspnoe, neuralgischen Schmerzen der Brust, Oedem der Unterextremitäten gelitten hatte. Die ganze Geschwulst war 8″ lang, 3″ breit. Trachea und Bronchien comprimirt, Oesophagus geknickt. Gleichzeitig amyloide Degeneration der Milz, Leber und Nieren. Von äusseren Drüsen ist nur eine taubeneigrosse, untere Inguinaldrüse zu erwähnen.

aus einzelnen Drüsenknoten man auf den Durchschnitten leicht erkennt; sie sind mehr hart, fibrös, von grosser Dichtigkeit, und mikroskopisch stellenweis fast ganz aus Bindegewebe zusammengesetzt, so dass man bei einzelnen Schnitten sich über die Natur der Bildung täuschen kann. Der maligne Charakter beider Formen äussert sich hauptsächlich in der infectiösen Erkrankung der Nachbartheile. Die thymischen Lymphosarkome gehen besonders leicht auf den Herzbeutel, die bronchialen auf die Lunge über.

Manchmal setzen sich die mediastinalen Erkrankungen, gleichviel ob sie autochthon oder fortgepflanzt waren, auf die retroperitonäalen Drüsen und selbst auf die lumbaren fort, und bilden auch hier grosse Anschwellungen um die Aorta *). Jedoch ist es mir nicht bekannt, dass sie eine solche Entwickelung, wie in den Theilen oberhalb des Zwerchfells, gemacht hätten.

Endlich erfolgt die Generalisation: es geschehen Metastasen in entfernten Organen, namentlich der Milz, der Leber, den Lungen, welche denselben Habitus haben, wie die Muttergeschwülste. In der Milz sind diese Geschwülste meist überaus

Fig. 203.

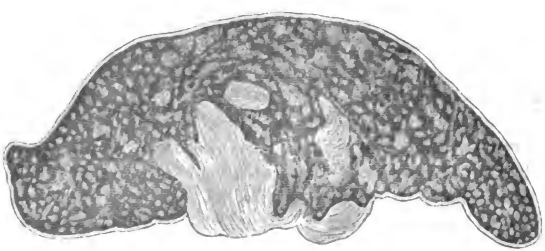

Fig. 203. Längsdurchschnitt der Milz eines jungen Kindes, das nach früherer Exstirpation von geschwollenen Halslymphdrüsen durch Hrn. Wilms metastatische Lymphsarkome bekommen hatte. Man sieht vom Hilus aus grosse zusammenhängende, etwas streifig erscheinende Massen in das Gewebe dringen, welches ausserdem zahlreiche kleinere und grössere, jedoch meist grössere und dann fast stets sehr unregelmässige Knoten enthält. Alle diese waren sehr derb, grauweiss, von dichtem, ziemlich gleichmässigem Aussehen. Nirgends käsige, gelbe oder erweichte Zustände. Präparat No. 187 *c* vom Jahre 1864. Natürl. Grösse. Aus dem Elisabeth-Krankenhaus von den HH. Klaatsch und Seebeck.

*) Ogle. Transact. Path. Soc. Vol. XI. p. 251 Lign. 30.

Digitized by Google

multipel; auch können sie im Verhältniss klein sein, so dass sie den miliaren Tuberkeln und den miliaren leukämischen Lymphomen gleichen. Aber dies ist meiner Erfahrung nach nicht die Regel. Vielmehr sah ich mehrfach verhältnissmässig grosse und dann auch solitäre Knoten, ganz beträchtliche Geschwülste, welche jedoch von den Metastasen anderer maligner Geschwülste sich dadurch unterschieden, dass sie nicht solche runde, prominente,

Fig. 204.

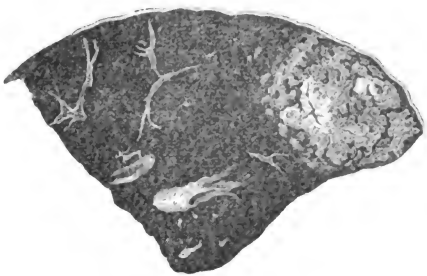

gleichsam unabhängige Knollen bildeten, sondern dass sie mehr nach Art entzündlicher Knoten mit der Nachbarschaft zusammenhingen, in die Umgebung allmählich verstrichen und die Grenzen des Organs nicht wesentlich hinausdrängten.

Offenbar gehört ein gewisser Theil desjenigen, was Hodgkin und Wilks über die Verbindung von Lymphdrüsenanschwellungen mit eigenthümlichen Ablagerungen in die Milz beschrieben haben (S. 619), hierher. Leider ist die mikroskopische Beschreibung

---

Fig. 204. Durchschnitt eines Leberstückes mit metastatischem Lymphosarkom. Von demselben Falle, wie Fig. 203. Gegen den Rand des Organs sitzt eine geschwulstartige Masse von fast 2 Cent. Durchmesser, welche keine erhebliche Niveau-Veränderung an der Oberfläche erzeugt hat. Sie besteht innen aus einem nicht ganz gleichmässigen, aus Lappen und Zügen confluirten, grossentheils grauweissen Gewebe, zwischen dem hie und da noch Reste intacter Lebersubstanz stehen geblieben sind. Um die grösseren Gefässverästelungen ist das neugebildete Gewebe dichter und weisser. Auch in der übrigen Leber treten die grösseren Gefässverästelungen durch eine in ihren Scheiden (Capsula Glissonii) entwickelte reichlichere Geschwulstmasse, die jedoch mehr in Form von Verdickungen auftritt, deutlicher hervor. Präparat No. 187*d* vom Jahre 1864. Nat. Grösse.

Digitized by Google

des Letzteren*) sehr ungenügend. Er beschränkt sich darauf zu sagen, dass das Gewebe sowohl der Milzablagerungen, als der Lymphdrüsen aus Faserkerngewebe bestehe; in einem Falle**) spricht er auch von einer Ablagerung eines niedrig organisirten albuminösen Materials von glänzendem Aussehen mit einzelnen schlecht entwickelten Zellen und einigen Kernfasern. Es ist daher keineswegs sicher, ob alle seine Fälle zutreffen. Nichtsdestoweniger wird man nach der groben Beschreibung der Knoten ziemlich wahrscheinlich schliessen können, dass es sich auch bei ihm grossentheils um Lymphosarkome handelte.

Nach den bis jetzt bekannten Beobachtungen ist die Milz***) das eigentliche Prädilectionsorgan der Metastase, was um so bemerkenswerther ist gegenüber der Leukämie, wo die Milz zu Knotenbildungen fast gar keine Disposition zeigt. Meist war eine mässige Vergrösserung vorhanden, wobei das nicht ergriffene Gewebe eine dunkelrothe, feuchte und glänzende, dichte Beschaffenheit zeigte. Unter allen bekannten Veränderungen der Milz steht die eigentliche Tuberkulose am nächsten, namentlich in ihren grobknotigen Formen, aber das Lymphosarkom wird weder käsig, noch weich, sondern es bildet derbe, sehr consistente, durchscheinend grauweisse, meist etwas unregelmässige Knoten, die durch keine Kapsel umgrenzt sind, sondern mit dem Milzgewebe gleichmässig zusammenhängen. Sie gehen von der Pulpe, nicht von den Follikeln aus.

Ogle†) hat eine Reihe von Milzpräparaten beschrieben, welche er in dieselbe Kategorie rechnet, weil sich in ihnen allerlei knotige Ablagerungen fanden, obwohl die Drüsen unbetheiligt waren. Er bezeichnet sie als analog den unter dem Namen der leukämischen beschriebenen. Allein manche derselben sind offenbar hämorrhagische Infarkte und lobulär-splenitische Heerde, denen eine gewisse Aehnlichkeit im Aussehen weder mit Tuberkel (S. 675), noch mit Lymphosarkom abzusprechen ist. Der Haupt-

*) Wilks. Guy's Hosp. Rep. 1856. Ser. III. Vol. II. p. 130. Transact. of the Path. Soc. Vol. XI. p. 258.

**) Wilks. Transact. Path. Soc. Vol. XIII. p 229.

***) Wunderlich a. a. O. S. 129. Lambl a. a. O. S. 248, 254. Ogle. Path. Transact. Vol. XI. p. 248. Wilks. Ebendas. p. 257. Hutchinson. Ebendas. Vol. XII. p. 232. Lign. 24. Hillier. Ebendas. Vol. XIII. p. 232. Wilks. Guy's Hosp. Rep. Ser. III. Vol. V. p. 115, 117.

†) Ogle. Path. Transact. Vol. XI. p. 269.

Digitized by Google

unterschied ist der, dass die hämorrhagischen Infarkte fast immer an der Peripherie sitzen, mehr oder weniger keilförmig sind, in geringer Zahl vorkommen, und entweder durch Hämatin, oder durch Hämatoidin gefärbt sind, also im Aussehen zwischen roth, braun und hellgelb schwanken, während die Lymphosarkome mehr central sitzen, mehr rundlich oder ganz unregelmässig sind, in meist sehr grosser Zahl vorkommen und überwiegend grau oder grauweiss aussehen. Näher stehen ihnen dagegen die lobulär-splenitischen Heerde, zumal wenn sie in ihr zweites (Hepatisations-) Stadium eingetreten sind. Freilich sitzen sie auch gewöhnlich mehr peripherisch, sind rundlich-keilförmig, in der Regel mehr vereinzelt, und später von graurother oder gelblichgrauer Farbe, aber sie kommen doch auch central, vielfach, und von mehr rein grauer Farbe vor. Für diese Fälle scheint mir der Hauptunterschied darin zu liegen, dass die Lymphosarkome eine dichtere, häufig auch derbere, und zugleich mehr durchscheinend graue oder grauweisse Beschaffenheit haben, meist auch ungleich deutlicher von dem Gewebe abstechen. Immerhin gehört Sorgfalt in der Bestimmung dazu, um ohne Verwechselung durchzukommen.

Nächst der Milz ist die Leber*) am häufigsten betheiligt. Hier pflegen die Knoten weniger zahlreich zu sein; zuweilen findet sich nur ein einziger Heerd. Dafür sind diese Heerde auch grösser, und ihr Zusammenhang mit der Bindegewebsscheide der Portalgefässe wird allerseits bestätigt. Aehnlichkeit damit haben eigentlich nur die syphilitische Gummosität und einzelne skirrhöse Krebsformen. Von diesen unterscheidet sich das Lymphosarkom mikroskopisch sehr leicht; von jenen ist es unschwer zu trennen, weil ihm die fibröse Retraction, die narbige Schrumpfung und Einkapselung, die Perihepatitis, der käsige Gummikern abgeht.

Unter den anderen Organen werden gelegentlich die Nieren**) und die Lungen***) als befallen erwähnt; möglicherweise

---

*) Wunderlich a. a. O. S. 129. Lambl a. a. O. S. 248, 253. Ogle. Path. Transact. Vol. XI. p. 248. Wilks. Ebendas. p. 257. Vol. XIII. p. 229. Pl. IV. fig. 2. Guy's Hosp. Rep. Ser. III. Vol. V. p. 115. Hillier. Path. Transact. Vol. XIII. p. 232.

**) Wilks. Path. Transact. Vol. XI. p. 258. Vol. XIII. p. 229. Guy's Hosp. Rep. 1859. Ser. III. Vol. V. p. 115.

***) Lambl a. a. O. S. 253. Wilks. Path. Transact. Vol. XI. p. 257. Williams and Barwell. Ebendas. Vol. XIII. p. 220.

Digitized by Google

wird sich mit der zunehmenden Zahl der Fälle noch manches andere ermitteln. Soviel ist leicht ersichtlich, dass das metastatische Lymphosarkom in vielen Stücken der Leukämie, in anderen dem Tuberkel ganz nahe steht. Will man es mit Wunderlich zur Scrofulose ziehen, so lässt sich auch dafür Manches sagen, namentlich die ganz ungewöhnliche Häufigkeit im kindlichen und jugendlichen Alter, sowie der Ausgang von denjenigen Drüsengruppen, die auch bei der Scrofulose vorzugsweise leiden. Indess dürfte es doch auch hier gerathen sein, vor der Hand lieber die Trennung, als die Vereinigung zu betonen; wir bekämen sonst zwei Formen der metastatischen Scrofeln, den Tuberkel und das Lymphosarkom, ganz abgesehen von den leukämischen und typhösen Tumoren. Gerade diese Mannichfaltigkeit aber beweist die Nützlichkeit der Trennung. —

Zum Schlusse dieses Kapitels bleibt uns noch die Erwähnung einer sehr merkwürdigen Krankheit des Rindviehes übrig, welche sich nach meinen Untersuchungen*) am nächsten den Lymphosarkomen des Menschen anschliesst, welche jedoch sehr häufig als eine Form der Tuberculose beschrieben worden ist. Es ist dies die sogenannte Perlsucht**), eine verhältnissmässig häufige***) und gefährliche Krankheit, deren Stellung im nosologischen System durch die eigenthümlichen, functionellen Störungen, welche man dabei öfter im Generationsapparat beobachtet hat, lange zweifelhaft war. Die Kühe zeigen nehmlich zuweilen eine ungewöhnliche Erregung des Geschlechtstriebes, ohne dass sie jedoch empfangen; falls sie empfangen, tritt leicht Verwerfen (Abortus) ein. So ist es gekommen, dass man die Krankheit als Stiersucht (Monatsreiterei, Geilsucht, Nymphomanie, Satyriasis) bezeichnet hat und dass sie von deutschen Schriftstellern am Ende des vorigen Jahrhunderts gar mit der Syphilis parallelisirt und Franzosenkrankheit (Morbus gal-

*) Virchow. Würzb. Verhandl. Bd. VII. S. 143.

**) Kreutzer. Grundriss der gesammten Veterinärmedicin. Erlangen. 1853. S 628. Röll. Lehrbuch der Path. u. Ther. der nutzbaren Hausthiere. Wien. 1856. S. 434.

***) Wolf (Magazin für die ges. Thierheilkunde. 1856. Bd XXII. S. 252) berechnet für den Grüneberger Kreis die Frequenz auf 15—20 pCt. des Bestandes, und ist der Meinung, dass diese Zahlen für ganz Preussen gelten.

Digitized by Google

licus boum) genannt ist*). Viborg **) schlug im Dänischen den Name Parresyge vor. Indess sind diese Zufälle keinesweges constant. Sie erklären sich zum Theil daraus, dass die inneren Generationsorgane, namentlich die Tuben, nicht selten von der Krankheit mit ergriffen werden. Allein die Krankheit findet sich nicht blos bei Kühen, sondern auch bei Ochsen und Stieren, und das einzig Sichere über ihre Entstehung, das man weiss, ist ihre auffallende Neigung zu erblicher Uebertragung***). Schon an ganz jungen Kälbern ist sie wahrgenommen worden†).

Anatomisch erweist sich das Leiden als eine progressiv sich ausdehnende Knotenbildung an den inneren Organen, namentlich den serösen Häuten. Diese Knoten sind zuweilen gross und umfangreich, wie Kartoffelknollen; daher der französische Namen la pommelière. Sie beginnen aber meist als kleine Knötchen und zuweilen erhalten sie sich lange so; daher die Bezeichnungen Perl- oder Hirsesucht††), wahrscheinlich auch die der Meerlinsigkeit und Zäpfigkeit. Nicht selten werden auch die Lymphdrüsen, namentlich der Brust und des Unterleibes so stark betheiligt, dass man geradezu von Drüsenkrankheit gesprochen hat. Indess lag an sich nichts näher, als dass man, wenn auch zunächst nur im descriptiven Sinne, die Knoten als Tuberkel bezeichnete.

Dupuy, der, gleich Bayle, seine Untersuchungen auf die Anregung von Dupuytren unternommen hatte, wandte zuerst den Ausdruck Tuberkel im specifischen Sinne an†††), indem er die Perlsucht einerseits mit dem Rotz und Wurm der Pferde, andererseits mit der Lungenphthise der Affen und anderer Thiere

---

*) Graumann. Abhandl. über die Franzosenkrankheit des Rindviehes und die Unschädlichkeit des Fleisches. Rostock u. Leip. 1784. Frenzel. Ueber die Franzosenkrankh. des Rindviehes. Leipz. 1799. Nach einem Citat bei Viborg scheint die früheste Erwähnung durch Keppler (De febr. epid. Regiom. 1649. p. 56) geschehen zu sein.

**) E. Viborg. Veterin. Selskabets Skrifter. Kiöb. 1818. D. III. Bl. 125.

***) M. Dupuy. De l'affection tuberculeuse, vulgairement appelée morve, pulmonie, gourme, farcin, fausse gourme, pommelière, phthisie du singe, du chat, du chien et des oiseaux domestiques. Paris. 1817. p. 401.

†) Rychner und Im Thurm. Encyklopädie der ges. theoret. u. prakt. Pferde- u. Rindvieh-Heilkunde. Bern. 1857. Bd. IV. S. 78. König. Magazin für die ges. Thierheilkunde. 1853. Bd. XIV. S. 339.

††) Derselbe Name ist auch im Gebrauch für die Finnenkrankheit (ladrerie, Cysticercus). Vgl. A. Hayne. Die Seuchen der nutzbaren Haussäugethiere. Wien. 1836. S. 491.

†††) Dupuy l. c. p. 266.

Digitized by Google

zusammenbrachte, zugleich aber alle diese Affectionen mit dem Vorkommen von Blasenwürmern in Verbindung setzte (S. 633). Obwohl dies ein ganz offenbarer Fehler war, so ist doch seitdem die Ansicht, dass die Perlsucht eine wahre Tuberculose sei, sehr allgemein geworden*), und der Name der Kachexia tuberculosa oder der Tuberculosis serosa hat mehr und mehr Bürgerrecht gewonnen. Gurlt hat, nachdem er anfangs dem Sprachgebrauch sich gefügt und die Franzosenknoten als Tuberkel aufgeführt hatte**), später sich dahin ausgesprochen, dass sie von den eigentlichen Tuberkeln verschieden seien, da sie aus Fasern und Zellen zusammengesetzt wären; sie gleichen vielmehr den Sarkomen***). Nichtsdestoweniger blieb man, namentlich unter dem Eindrucke der französischen Anschauung, meist bei den Tuberkeln, und selbst diejenigen, welche eine Verschiedenheit der Franzosenknoten von den gewöhnlichen Tuberkeln zugestanden, wie Gluge †), fuhren fort, die Krankheit unter dem Namen der Tuberkeln zu führen. Da nun aber der Begriff der Tuberculose bei sehr vielen Aerzten und Thierärzten sich unmittelbar mit dem der Phthise verbindet, so ist es nicht überraschend, dass selbst anerkannte Autoritäten die Perlsucht mit der Lungenschwindsucht identificirten und die käsige Pneumonie, welche auch beim Rindvieh in ausgezeichneter Weise vorkommt, mit dem Lymphosarkom zusammenwarfen††).

Es ist ein eigenthümlicher Umstand, dass die französischen Pathologen mit ihrem Anhange mehr die Beziehung zu Tuberkel und Phthise betonten, während die deutschen mit ihrer Schule mehr Werth auf die Nymphomanie (Parresyge) legten. Aber es erklärt sich aus dem gesammten Gange der pathologischen Bildung, dass man in Frankreich mehr die anatomische, in Deutschland mehr die functionelle Seite des Uebels betonte. Gegenwärtig ist es wohl an der Zeit, hier eine Ausgleichung stattfinden zu lassen. Die Nym-

*) Spinola. Handb. der spec. Pathol. u. Therapie für Thierärzte. Berlin. 1858. Bd. II. S. 1699. J. E. L. Falke. Die Principien der vergleichenden Pathol. u. Therapie der Haussäugethiere u. des Menschen u. ihre Formen. Erlang. 1860. S. 86.

**) E. F. Gurlt. Lehrbuch der pathol. Anatomie der Haussäugethiere. Berlin. 1831. Bd. I. S. 25, 52, 142, 283.

***) Gurlt. Nachträge. Berlin. 1849. S. 66.

†) Gluge. Atlas der pathol. Anatomie. Jena 1850. Lief. XV. S. 38.

††) Hurtrel d'Arboval. Wörterbuch der Thierheilkunde, bearbeitet von Renner. Weimar. 1832. Bd. IV. S. 57.

Digitized by Google

phomanie ist ein Symptom verschiedener krankhafter Zustände, die Schwindsucht die Folge ebenfalls verschiedener krankhafter Zustände; beide können bei der Perlsucht vorhanden sein und fehlen. Namentlich in Beziehung auf die Phthise ist zu bemerken, dass die deutschen Thierärzte schon seit dem vorigen Jahrhundert die sogenannten mageren oder Hunger-Franzosen von den fetten Franzosen unterschieden haben, insofern manchmal sehr wohlgenährte Thiere der Krankheit verfallen und erliegen.

Zum Theil erklärt sich diese Verschiedenheit aus dem verschiedenen Sitze des Uebels Man kann nehmlich eine pectorale und eine abdominale Form unterscheiden. Jene ist die häufigere und sie verbindet sich allerdings sehr frühzeitig mit trocknem Husten, Dyspnoe und Abmagerung, während die abdominale begreiflicherweise keine Brustzufälle mit sich bringt, dagegen häufiger mit Nymphomanie verbunden ist. Zuweilen sind freilich beide mit einander combinirt, und dann sind natürlich auch die functionellen Störungen mit einander vergesellschaftet.

Der Hauptsitz des Uebels sind in beiden Fällen die serösen Häute, namentlich das Brust- und Bauchfell, bei letzterem das Netz einbegriffen. Nächstdem leiden die Lymphdrüsen, in der Brust die mediastinalen und bronchialen, im Bauch die mesenterialen und retroperitonäalen. Nach manchen Beobachtern beschränkt sich die Krankheit darauf, allein ich kann aus eigener, mehrfach wiederholter Erfahrung denen beitreten, welche auch das Parenchym grösserer Organe, namentlich der Lungen, der Leber, der Tuben betheiligt gefunden haben. Spinola*) giebt an, dass die Drüsen um so weniger litten, je stärker die serösen Häute ergriffen würden, und umgekehrt, — eine Beobachtung, der ich im Allgemeinen nicht entgegentreten kann.

Auf alle Fälle handelt es sich um ein chronisches, wahrscheinlich durch viele Jahre sich fortschleppendes Leiden. Dem entsprechend ist die Masse des neugebildeten Materials eine ausserordentlich grosse. Mit den serösen Häuten hat man bis zu 70 Pfund Geschwulstmasse abgetrennt. Spinola**) sammelte aus

*) Spinola a. a. O. Bd. II. S. 1709.
**) Spinola a. a. O. Bd. II. S. 1711.

Digitized by Google

einzelnen Thieren erkrankte Lymphdrüsenmasse bis zu 94 Pfund; einzelne Bronchial- und Leistendrüsen wogen 5 — 11, ja eine Bronchialdrüse sogar 13½ Pfund. In unserer Sammlung findet sich ein derartiges Drüsenpaquet*) von 10 Cent. Durchmesser.

Das häufige Zusammenvorkommen solcher Geschwulstbildungen mit Blasenwürmern hat lange Zeit die Untersucher irre geführt, und wie schon die (S. 561) erwähnte Beobachtung des Hippocrates für die Lehre von den Phymata nicht ohne Einfluss geblieben ist, so hat namentlich seit Dupuy die Lehre von den Tuberkeln eine lang andauernde Einwirkung dadurch erfahren (S. 633). Für die Veterinärmedicin war es entscheidend, dass auch Viborg**) sich der Ansicht anschloss, dass der Vorgang bei der Perlsucht mit der Bildung von Wasserblasen beginne, die später hart würden. Diese Ansicht beruht auf einer Coincidenz zweier ganz unabhängiger und nur zufällig combinirter Störungen, und sie ist nur ein neues warnendes Beispiel für diejenigen, welche aus dem blossen Nebeneinander sofort auf genetische oder causale Verhältnisse zurückschliessen, — ein Ver-

Fig. 205.

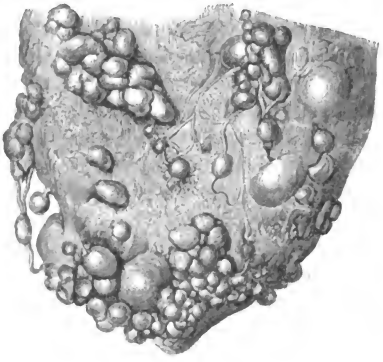

Fig. 205. Perlsucht des Rindes. Man sieht die Oberfläche eines Lungenlappens, der selbst lymphosarkomatös infiltrirt ist, mit allerlei sessilen und pendulirenden Knoten bedeckt. Manche derselben sind perlartig aufgehängt. Dazwischen feine pleuritische Frangen und Netze. Präparat No. 59 vom Jahre 1857. Natürl. Grösse.

*) Präparat No 170 vom Jahre 1857.

**) E. Viborg. Veterin. Selskab. Skrifter. D. III. Bl. 127, 128.

Digitized by Google

fahren, welches gerade in der Geschichte der Perlsucht nach so vielen Seiten hin zu Irrthümern geführt hat.

Schon die gröbere anatomische Betrachtung ergiebt, dass die Entwickelung der Knoten von Anfang an aus solidem Material erfolgt. Nimmt man den gewöhnlichen Fall von Lymphosarkomatose der Pleura, so findet man die zahlreichsten Knotenbildungen *) sowohl neben, als über einander. Einige liegen in der Pleura und ragen gegen die Höhle frei hervor; andere sitzen in dem subpleuralen Gewebe oder in der Lunge selbst, und sind von der Pleura überzogen, so dass sie als mehr flachrundliche Erhebungen der letzteren erscheinen; andere endlich befinden sich an feineren oder gröberen, einfachen oder netzförmig verästelten Bindegewebssträngen, welche sich frei über die Fläche der Pleura erheben (Fig. 205.). Diese pendulirenden können polypenartig in die Pleurahöhle hervorhängen, indem der Bindegewebsbalken stielförmig in sie übergeht; der letztere kann aber auch an seinen beiden Enden an der Pleura befestigt sein. Enthält er dann mehrere Knoten, so sieht er wie eine Perlenkette aus. Daher leiten einige den Namen der Perlsucht. Die sessilen Knoten sind bald einfach (isolirt), bald zu kleinen oder grösseren Gruppen zusammengestellt. Von letzteren sieht man allmähliche Uebergänge zu grossen Conglomeratknoten, deren uneben, etwas höckrige Oberfläche und deren lappiges Aussehen auf dem Durchschnitt noch ihre Entstehung aus Confluenz getrennter und ursprünglich unabhängiger Heerde anzeigt. Gleichzeitig finden sich gewöhnlich ausgedehnte Verwachsungen der Pleurablätter, theils durch ganz dichte Synechie, theils durch pseudoligamentöse Stränge. Wo die Blätter getrennt bleiben, da ist die Pleura auch unterhalb der knotigen Stellen verdickt und häufig mit zahlreichen kleinen Frangen oder einem zarten Strickwerk von Fäden überkleidet.

Es handelt sich also hier, wie bei der tuberculösen Pleuritis des Menschen, um einen chronisch-entzündlichen Process, der mit Eruption der Perlknoten zusammenhängt, und zwar so, dass diese Perlknoten zum nicht geringen Theil in dem durch die Entzündung neugebildeten Bindegewebe, zum Theil freilich auch in dem bloss verdickten alten Gewebe entstehen. Dies geschieht in Form

*) Gluge. Atlas. Lief. XV. Taf. II. Fig. 9.

Digitized by Google

ganz kleiner, hellgrauer, durchscheinender Flecke von flachrundlicher Beschaffenheit, die sich alsbald häufen, gruppiren und confluiren. Die eigentlichen Perlknoten sind demnach schon immer Conglomerate; die wahre Eruption erfolgt auch hier in submiliarer Form. Aber die Bildung der Perlknoten ist die Regel, und wenn die Zahl derselben recht gross ist, so ist die Lunge von ihnen bedeckt, wie stehendes Wasser von „Entengrütze" (Lemna = Meerlinse); daher der Namen der Meerlinsigkeit.

So ähnlich dieser Verlauf im Grossen der Tuberculose des Menschen ist, so stellt doch die Grösse und die pendulirende Lage der Perlknoten einen auffälligen Unterschied dar. Ein weiterer liegt darin, dass käsige und fettige Umwandlungen in grösserer Ausdehnung nicht bemerkbar werden, dass dagegen in ganz ungemeiner Ausdehnung Verkalkung (Versteinerung) eintritt. Diese ist fast noch regelmässiger, als die Verkäsung beim Menschen, und wenn man die Prozesse nach ihren Ausgängen trennen wollte, so würde man diesen Vorgang entschieden eine Lithiasis heissen müssen. In der That hat Delafond von einer Phthisie crétacée gesprochen. Schon ganz kleine, hanfkorngrosse Knoten enthalten regelmässig einen oder mehrere Kalkkerne; grössere sind ganz rauh und höckerig durch die zahlreichen, gewöhnlich gelblichen Kalkeinsprengungen, welche zerstreut in ihnen liegen und dem Messer grossen Widerstand entgegensetzen. Von der Verkalkung der menschlichen Tuberkel unterscheidet sich diejenige der Perlknoten dadurch, dass sie fast nie grössere, zusammenhängende Steinmassen bildet, sondern dass immer ein gewisses organisches Gerüst zurückbleibt, in welchem kleine, aber sehr harte Steinstückchen von rundlich-länglicher, zuweilen verästelter Form, eingesprengt sind. Diese Stücke haben zuweilen eine so intensiv gelbe oder gelbbraune Farbe, dass sie gegen das bläuliche oder röthliche Grau des Grundes im höchsten Maasse abstechen. Mikroskopisch *) findet man nichts, als amorphe Körner oder Klumpen von phosphorsaurem und kohlensaurem Kalk.

Untersucht man die junge Masse der Perlknoten vor der Verkalkung, so erweist sie sich als eine aus dem Bindegewebe hervorgehende, zuweilen mit Gefässen durchsetzte, wesentlich

*) Gluge. Atlas. Lief. XV. Taf. IV. Fig. 11—13.

Digitized by Google

zellige Wucherung. An manchen Orten hat dieselbe ganz lymphoide Beschaffenheit: lauter kleine, relativ grosskernige Rundzellen *) in einem schwachen Reticulum. Allein an andern Orten schreitet die Entwickelung weiter fort, sowohl in der Art, dass stellenweis lange Faserzellen in grösserer Zahl auftreten, als namentlich in der Art, dass grössere, vielkernige Elemente sich entwickeln, welche schliesslich zu den grössten Riesenzellen **) anwachsen können. Ich habe solche bis zu 0,14 Millim. Durchmesser gefunden, in denen die Zahl der Kerne bis 50 und 60 betrug. Die äussere Gestalt derselben ist bald rundlich und mehr glatt, bald und zwar gewöhnlich zackig, mit kleinen Stacheln oder mit langen, oft weiter verästelten Fortsätzen besetzt. Aussen findet sich eine ziemlich derbe Membran, darunter eine feinkörnige Inhaltsmasse, in deren Rinde die Kerne eine Art von Scheide um das homogenere Innere bilden.

Trifft man auf solche Stellen, so gewinnt man ein Bild, wie es in den gigantocellularen Epuliden (S. 317, Fig. 158.) vorkommt, und ein Specifiker könnte geneigt sein, das Ganze als Tumeur à myéloplaxes zu classificiren. Allein an manchen Stellen findet sich keine Spur dieser Bildungen, sondern nur kleine lymphoide oder längere fusocellulare Körper, so dass immerhin die Aehnlichkeit mit Sarkom nicht gering ist. Damit stimmt auch der progressive Gang der Entwickelung, der so wenig durch die kalkige Nekrobiose gestört wird, dass schliesslich kartoffel- oder selbst faustgrosse Knollen entstehen. Fettige Metamorphosen finden sich oft genug vor, jedoch nicht in dem Umfange, um auf das Geschick der betreffenden Knoten einen bestimmenden Einfluss auszuüben.

Ganz ähnlich sind die Vorgänge, welche sich am Bauchfell finden, wo höchstens die grosse Betheiligung des Netzes zu bemerken ist, die in ganz ähnlicher Weise stattfindet, wie bei tuberculöser Peritonitis. Es erleidet sehr starke Verdickungen, oft Verwachsungen und Retractionen; besonders ist es reichlich mit Knoten besetzt und durchwachsen.

Nächstdem erkranken zunächst die Lymphdrüsen, und zwar, wie gesagt, hauptsächlich die pectoralen und abdominalen.

*) Virchow. Archiv. Bd. XIV. S. 47. Fig. *a*.
**) Virchow. Würzb. Verhandl. Bd. VII. S. 144. Archiv. Bd. XIV. S. 47. Fig. *g—l*.

Digitized by Google

Ihre Veränderung ist dem sehr analog, was sich auf Durchschnitten der Serosa-Knoten findet. Nachdem sie einigermaassen herangewachsen sind, so unterliegen sie derselben fleckweisen oder stückweisen Verkalkung. Führt man einen Durchschnitt mitten durch ihre Substanz, so findet sich meist ein radiärer Bau von bald weicherem, bald derberem Gewebe, in welchem, zahlreicher gegen die Peripherie, und gleichfalls radiär gestellt, die gelben Kalkstücke eingelassen sind. Diese lösen sich leicht aus dem Gewebe und hinterlassen dann kleine, ziemlich glattwandige Gruben. Mikroskopisch findet sich dasselbe, wie in den serösen Knoten, nur dass begreiflicherweise die lymphoide Wucherung hier noch mehr vorwiegt. Auch fand ich in den Drüsen stets grössere Abschnitte, welche eine unvollständige Fettmetamorphose eingehen, mehr homogen werden und sich der Beschaffenheit der käsigen Stellen scrofulöser Drüsen ganz nahe anschliessen.

Endlich die Erkrankung der Parenchyme, namentlich die der Lungen, geht in derselben Weise vor sich. Wenn einzelne Thierärzte sie geleugnet haben, so ist mir dies nicht verständlich. Es kommt vor, dass eine ganze Lunge *) im Zusammenhange ergriffen wird. Dupuy **) hat einen Fall beschrieben, wo die Lunge 50 Pfund schwer war. Dann entsteht eine Art von steiniger Hepatisation, die sehr sonderbar aussieht. Von der verdickten Pleura aus erstrecken sich nach dem Verlaufe der beim Rindvieh an sich so stark entwickelten Interlobular-Septa dicke, sklerotische Züge (interstitielle Pneumonie), die jedoch meist von weiterer Erkrankung frei sind. In dieses sklerotische Gewebe ganz straff eingesetzt liegen die hepatisirten Lobuli, von aussen ganz hart anzufühlen ***), beim Schnitt sehr resistent, auf Durchschnitten völlig luftleer und gefüllt mit einem dichten, gelblichgrauen oder röthlichen Gewebe, in dem die mehrfach erwähnten Steinchen liegen. Neigung zu Verkäsung und Erweichung ist gar nicht zu bemerken, und nur in einer Beziehung zeigt sich eine Aehnlichkeit mit tuberculöser Phthisis, nehmlich in Beziehung auf das Verhalten der Bronchien. Nach der Angabe von Gluge †) können sich grössere Knoten, von dem Lungengewebe

*) Präparat No. 59 vom Jahre 1857, No. 298 vom Jahre 1858, No. 184 vom Jahre 1864.
**) Dupuy. Journ. prat. de méd. véter. 1830. Févr. p. 49.
***) Gluge. Atlas. Lief. XV. Taf. II. Fig. 8. Taf. IV. Fig. 1.
†) Gluge. Ebendas. Fig. 2.

Digitized by Google

aus, gegen die Bronchien hervorwölben. Dieses habe ich nicht gesehen. Wohl aber finde ich in ganz ausgezeichneter Weise eine Infiltration der Schleimhaut und der ganzen Wand *), welche ganz nach Art der tuberculösen vor sich geht, auch ulcerirt**), nur sich dadurch unterscheidet, dass auch hier überall Steinbildung in dem Gewebe stattfindet.

Wie weit sich diese eigenthümlichen Bildungen erstrecken können, ist nicht bestimmt ausgemacht, da die Thierärzte in ihren Beschreibungen oft nicht genau genug sind, um als Autoritäten angezogen werden zu können. Nichtsdestoweniger scheint auch hier eine sehr mannichfaltige Metastasenbildung vorzukommen. Schrader***) beschreibt von einer Kuh, die an heftigen epileptischen Zufällen litt, und bei der die Autopsie unzählige erbsen- bis bohnengrosse Knoten der serösen Häute des Brust- und Bauchfells ergab, in der Arachnoides cerebralis gleichfalls sechs bohnengrosse Knoten von derselben Beschaffenheit. An der Leber habe ich selbst solche Knoten gesehen. Ebenso fand ich eine der vorher erwähnten bronchialen ganz ähnliche Infiltration der Tubenwand bei einem Kalbe mit hereditärer Perlsucht, welche eine solche Mächtigkeit erreicht hatte, dass der Radius der Wand 4—5‴ betrug†). Im Euter will Gluge††) dasselbe gesehen haben.

Besonders auffällig ist in allen diesen Bildungen die schon von Dupuy hervorgehobene Neigung zur Verkalkung. Nach einer Untersuchung der Milch solcher Kühe, die er durch Labillardière ausführen liess, soll auch in dieser Flüssigkeit 7mal mehr Kalkphosphat gefunden sein, als in normaler Milch†††). Allein es ist nicht festgestellt, ob dieses Phänomen constant ist, noch weniger, ob es auf normale Nahrung oder auf Verluste der Knochen (sog. Knochenbrüchigkeit) zurückzuführen ist. Jedenfalls ist es ebenso wenig ein primäres Ereigniss, wie die Verkäsung, und es darf daher, wie diese, auch nur als eine Form des Ausganges der Krankheit in Nekrobiose angesehen werden. Wenn

*) Präparat No. 59 vom Jahre 1857.
**) Dupuy l. c. p. 266.
***) Hertwig. Mittheilungen aus der thierärztlichen Praxis im preuss. Staate. Berlin. 1861. S. 178.
†) Virchow. Würzb. Verhandl. Bd VII. S. 143.
††) Gluge a. a. O. Lief. XV. S. 38.
†††) Dupuy l. c. p. 257.

Digitized by Google

es richtig ist, was Spinola*) angiebt, dass Steppenvieh ganz frei von der Krankheit ist, so würde darin unzweifelhaft eine neue Analogie mit der Scrofelkrankheit des Menschen zu finden sein. Leider fehlt es hier noch sehr an genauen Untersuchungen, und wir wissen nicht einmal, ob die Krankheit nur beim Rindvieh vorkommt, oder ob sie auch bei anderen Hausthieren, z. B. Schweinen**), bestehen kann.

*) Spinola a. a. O. Bd. II. S. 1711.
**) E. Viborg a. a. O. Bl. 125.

Digitized by Google

Inhalt.

Seite

Vorwort V

Uebersicht der Holzschnitte im zweiten Bande VII

Siebzehnte Vorlesung. Osteome 1

Unterscheidung der Osteome von anderen ossificirenden Geschwülsten. Kriterien dafür. — Verschiedene Arten der Osteome: 1) Nach der Zusammensetzung: O. durum s. eburneum, O. spongiosum und O. medullosum s. myelodes. 2) Nach der Beschaffenheit des Markes: rother, gelber und gallertiger Zustand. Die sogenannte Myeloidgeschwulst. Spina ventosa. Gallertiges Osteophyt. 3) Nach der Entstehung: hyperplastische und heteroplastische Formen. 4) Nach dem Muttergewebe: Knorpel, Bindegewebe u. s. f. — Die hyperplastischen Osteome: Exostosen. Unterscheidung derselben in epiphysäre und parenchymatöse. Exostosis cartilaginea: Unterschied von Enchondrom; Wachsthum und Zusammensetzung derselben; spongiöse Beschaffenheit: Vorkommen; Entstehung aus embryonalem oder später nachgebildetem Knorpel. Das Stachelbecken. Die aus Bindegewebe hervorgehenden Exostosen. Die historische Doctrin: Entstehung der Exostose aus der Substanz des Knochens (Exostosis vera). Knochengranulation. Osteophyten: Beziehung zu Exostosen und zur Periostitis. Periostose und Hyperostose: Schädel- und Gesichtsknochen. Leontiasis ossea. Allgemeine Hyperostose. Partielle Hyperostose am Schädeldach, Keilbein, Oberkiefer u. s. w. Gelenkenden der Röhrenknochen: Knie, Hüfte, Wirbel. — Exostosen des Schädels: flache und gestielte, äussere und innere, spongiöse und elfenbeinerne, solitäre und multiple. Die doppelseitigen Exostosen. Entstehung und Umbildung. Porose und Spongiose, Sklerose und Eburnation. Verhalten des alten Knochens. — Enostose: poröse und compacte. Die enostotischen und exostotischen Orbital-Osteome: Verhältniss zu den benachbarten Höhlen: gleichzeitige Polypen- und Cystenbildung. Osteoma kystomatosum orbitae. Enostose des Hinterhaupts. — Die Zahn-Geschwülste: Dental-Exostose, Dentes proliferi. Odontoma: Verhältniss zum Zahnsäckchen und zur Retention der Zähne. Myxom des Zahnsäckchens: Epulis. Innere Odontome und Exostosen der Zahnhöhle. Alveolar Exostose. Knochencysten der Kieferknochen. Dislocation der Zähne: Kieferhöhle, Orbita, Schädelknochen. — Osteome des Schulterblattes, der Beckenknochen, der Extremitätenknochen. Exostose der grossen Zehe. Gichtische Anschwellungen (Tophi). Zungenbein. Gehörknöchelchen. — Discontinuirliche Osteome des Periosts. Fractur von Exostosen. Callus von abgesplitterten Knochenstücken. — Die tendinösen, aponeneurotischen und apophytischen Osteome. Processus supracondyloidei. Die trochlearen Exostosen: Processus trochleares. Prädilectionsstellen; Bau. Discontinuirliche Osteome der Sehnen, Fascien, Muskeln. Reit- und Exercirknochen. — Aetiologie der hyperplastischen Osteome. Mechanische Einwirkungen. Fracturen und Infractionen. Rheuma, Arthritis, Syphilis, Multiplicität. Praedisposition: congenitale, Wachsthum, Senescenz. — Die heteroplastischen Osteome. Bindegewebe. Central-Nervenapparat: Arachnoides, Dura mater, Gehirn. Auge: Choroides, Glaskörper. Lungen, Haut.

Digitized by Google

Seite

Achtzehnte Vorlesung. Psammome, Melanome, Gliome 106

Abtrennung gewisser Geschwülste aus dem Gebiet der Sarkome. — 1) Psammome. Gehirnsand als Bestandtheil derselben. Vorkommen derselben in zwei verschiedenen Formen. Natur der Sandkörper (Corpora arenacea): Verhältniss zum Bindegewebe und zum Epithel, Concretion. Die Psammome als Geschwülste mit bindegewebiger Grundlage. Iudurative und papilläre Hyperplasie der Adergeflechte. Psammome der Dura mater: Zusammenhang, Unterschied von sandführenden Epithelialgeschwülsten, Sitz und Bedeutung, hyperplastische Natur, Beziehung zu Pachymeningitis und Schädel-Exostosen. Psammome der Hirnsubstanz. Sandkörper in Lymphdrüsen, Milz und anderen Geschwülsten. — 2) Melanome. Pia mater und Choroides. Hyperplastische Bildung der Pigmentzellen an den weichen Häuten des Gehirns, des Rückenmarks und der centralen Nervenabschnitte. Iris. Conjunctiva. Haut. Verhältniss zwischen Haut- und Pia-mater-Pigment. — 3) Gliome. Beziehung zum Sarcoma medullare, Fungus medullaris und Encephaloid. Neuroglia: ihre Stellung zu Schleim-, Knorpel- und Bindegewebe; ihr Bau. Ependym. Interstitielle Hyperplasie des Gehirns. Hyperplastisches Gliom: Varietäten und Structur desselben. Diffuse, warzige und knotige Auswüchse des Ependyms. Hyperplasie der Zirbel. Gliome des Gehirns: Verhältniss zur partiellen Sklerose (Sklerom); markige, fibröse, schleimige, telangiectatische Formen: fettige, käsige und cystoide Umbildung; apoplectischer Verlauf; congenitales Vorkommen. Sacralgeschwülste. Hyperplasie der Zirbel. Gliome der Nerven: Acusticus. Retina: Verhältniss zum Markschwamm und Sarkom; subretinale Exsudate; Neuroma der Retina, das amaurotische Katzenauge; Pseudencephaloid, Hypertrophie der Retina; Entwickelung aus dem interstitiellen Gewebe der Retina; Wachsthum; gut- und bösartige Form. Heteroplastisches Gliom. Niere.

Neunzehnte Vorlesung. Sarkome 170

Der Begriff des Sarkoms im Alterthum und Mittelalter: Beziehung zu Polypen und Schwämmen (Fungi). Das Sarkom der Neueren: Medullarsarkom (Fungus medullaris) und Medullarcarcinom. Verwirrung in der technischen Sprache; die Reaction: Versuche den Namen zu beseitigen. — Das Sarkom als metaplastische Fortbildung der verschiedenen, einzelnen Gewächse der Bindesubstanzreihe; Mangel oder geringe Ausbildung eines Speciaitypus in demselben, Erhaltung des allgemeinen Typus. Genauere Definition. Varietäten und Combinationen: Fibrosarcoma und Fibroma sarcomatosum, Myxosarcoma und Myxoma sarcomatosum u. s. f. — Die Reformversuche der Abolitionisten: Fibroplastische Geschwulst. Maligne fibröse, recurrirende fibroide und Myloidgeschwulst. Verhältniss zum Krebs: Mischform (Sarcoma carcinomatodes), Melanose. Bündelkrebs (Carcinoma fasciculatum) und Gallertkrebs (Carcinoma hyalinum). Bösartiges Osteoid und ossificirendes (osteoides) Carcinom. Malignität der Sarkome. — Nothwendigkeit den Namen zu erhalten. Aehnlichkeit des Parenchyms der Sarkome mit wildem Fleisch (Sarkes, Carunculae, Granulationen) und junger Muskulatur. — Genauere Beschreibung der Structur. Die verschiedenen Gewebe der Bindesubstanzreihe als Normen für die Aufstellung der Varietäten. Harte (steatomatöse) und weiche Sarkome. Vielzellige (medulläre, encephaloide), grosszellige und kleinzellige Formen. Telangiektatische und hämorrhagische (Fungus haematodes), diffuse, cystische (Cystosarkom), tuberöse und lobuläre, polypöse und fungöse. — Feinere Zusammensetzung: 1) Zellen: Allgemeine Formen. a) Das Netzzellensarkom (S. reticulocellulare); Verhältniss zu den typischen Gewächsen der Bindesubstanzreihe. b) Das Spindelzellensarkom (fibroplastische Geschwulst, S. fusocellulare, Plasmom): Spindelzellen (geschwänzte oder fibroplastische Körper), ihre Zusammensetzung, ihre Aehnlichkeit mit Muskelzellen. Anordnung in Blättern, Bündeln oder Balken (S. lamellosum, fasciculatum, trabeculare). Verwechselung mit Krebs. Beschaffenheit der Zellen. Freie Kerne: Faserkerngeschwulst (fibronucleäre G.). c) Das Rundzellensarkom (S. globocellulare): Rundzellen, ihr Verhältniss zur Intercellularsubstanz, Aehnlichkeit mit Knochenmark, Neuroglia, Granulationen. Fettmetamorphose und Pigmentirung. Unterschied von Krebs: Lagerungsverhältniss. Scheinbar alveolärer Bau: Gefässnetze, alte Gewebsreste, intercellulares Reticulum. Granulationsähnlicher Bau: Fischmilch-

Digitized by Google

geschwulst, scrophulöses oder Drüsensarkom. d) Das Riesenzellensarkom (S. gigantocellulare, Myeloid, myeloplaxische Geschwulst). Vielkernige Zellen (Mutterzellen, Myeloplaxen). — Die Sarkomzellen als Parenchymzellen. Mischformen des Sarkoms mit Krebs. — 2) Intercellularsubstanz: Chemische Natur: leimgebende, albuminöse, caseinöse, mucinöse. Morphologische Beschaffenheit: fibrilläre, körnige und netzige, homogene. Cartilaginescenz und Verknöcherung. — 3) Gefässe: Vorkommen. Blutungen hämorrhagische Infarkte, Pigmentbildung, Parenchymfarbe. — Entwickelung: Matrieulargewebe. Die Jugendzustände. — Aetiologie: 1) Die malignen Warzen (Verrucae cancrosae et sarcomatosae) und Mäler (Naevi maligni). Fleischwarzen (Verrucae carneae s. molles). Gefärbte Mäler (Pigmentmäler, Spilus, Melas): verschiedene Formen. Ameisenwarzen (Myrmeciae). Entwickelung zu Sarkomen und Melanosen. 2) Ursprüngliche Schwäche oder Unvollkommenheit: Nabel, Zähne, Sexualdrüsen, Knochen. 3) Lebensalter: höheres und jüngeres. 4) Constitution: Melanose der Pferde. Multiple Sarkome. 5) Voraufgegangene Störungen: Keloid (Narben-Sarkom). Reizungen und Entzündungen: Sarkome der Zehen, des Auges und der serösen Häute. Traumen. 6) Muttergewebe: Einfluss der ersten Localität auf primäre und secundäre Knoten. 7) Infection und Contagion: örtliche Infection, Neigung zu localen Recidiven (Repullulation). Discontinuirliche Infection und Dissemination. Metastase. Geringe Betheiligung der Lymphdrüsen. Dyskrasie. Sarkom-Miasma: Zellen oder Säfte, Bewegung gegen die Stromrichtung der Säfte, Wanderzellen. — Oertlicher Verlauf: Relative Dauerhaftigkeit der Sarkome. Keine spontane Heilung. Partielle Rückbildung: Fettmetamorphose, käsige Verdichtung (tuberkelartige Metamorphose), fettige Erweichung, cystoide Umbildung. Directe Erweichung und Verschwärnng. — Prognose: Sitz, Grösse, Infectionsfähigkeit. Malignität: Verhältniss zum Krebs; beschränkte Bösartigkeit. Benigne und maligne Perioden derselben Geschwulst. Zone der latenten Erkrankung. Verhältniss der örtlichen Heilung zu Dissemination und Metastase. Kriterien der malignen Periode: Adhärenz und Perforation der Scheidewände. Scala der Malignität: Reichthum an Zellen und Säften, Kleinzelligkeit, anatomische Einrichtungen des Organs. Ursprüngliche Dyskrasie: Melanose. — Genauere Geschichte der Melanose. Constitutionelle Beziehungen derselben bei Pferden und Menschen. Beziehung zu anderen Farbstoffen (Haare, Haut, Harn). Vergleich mit der Broncekrankheit und der Melanämie. Verhältniss der Melanose zur Hämorrhagie: Melanose der Unterhaut. Zusammensetzung der Melanosarkome. Melanosen des Auges: 1) Primär äussere (Staphyloma melanoticum), 2) orbitale, 3) primär innere: Choroides. Einzelbeschreibung des choroidealen Melanosarkoms. Primäre Melanose innerer Organe: Leber, Mastdarm. Metastasen der Melanosarkome: Magen und Darm, Gehirn und Rückenmark, Herz. — Sarkom der Knochen, an sich nicht zu verwechseln mit Osteosarkom. Aeltere und neuere Geschichte: Ventositas spinae (Spina ventosa), Osteosteatom, Exostose; Epulis; das bösartige Osteoid und der Osteoidkrebs. Das Myeloid. Formen des Knochensarkoms: äussere (periosteale) und innere (myelogene). 1) Periosteale Sarkome: Bau und Zusammensetzung. Form der Zellen: Spindel-, Rund-, Stern- und Riesenzellen. Complicirte Zusammensetzung der Geschwülste. Verkalkung und Verknöcherung: brüchige und elfenbeinerne Formen des Osteosarkoms. Maligne Formen: das Osteoid, Beispiele; Mischform mit Krebs. Art der Infection und Metastase: Lungen. Gutartige Formen: Epulis periostealis, harte und weiche Form, Bau, Recidivfähigkeit und fressender Charakter. Corticale Osteosarkome mit vielkernigen Zellen. 2) Myelogene Sarkome: (Fungus haematodes, Splenoid, Knochencysten, Myeloide). Beziehung zum Knochenmark. Schalige Sarkome: Weiche Formen, Fortentwickelung von Myxomen oder medullösen Osteomen; Zusammensetzung. Bedeutung der vielkernigen Zellen. Epulis myelogenica incapsulata. Harte Formen; Fortentwickelung der Fibrome oder Osteoidchondrome. Cystosarkome: telangiectatische und pulsirende (placentaartige Geschwulst). Nicht schalige Sarkome (Osteosarkosis): Zusammensetzung, Aehnlichkeit mit Carcinoma fasciculatum, Mischformen mit Krebs. Bedeutung der myelogenen Sarkome: behauptete Benignität, mögliche Malignität. Prognose der sogenannten Myeloide: Infection der Nachbarschaft, Metastase. Maligne Spindel- und Rundzellensarkome. Praktische Gesichtspunkte. 3) Paro-

Digitized by Google

Seite

steale Sarkome: osteoide und medullare Formen. — Sarkome der fibrösen Häute. Fascien. Gefässscheiden. Retroperitonäalgeschwülste. Fungus durae matris. — Sarkome der Haut und Unterhaut. Neigung zur Repullulation und Metastase. Vergleich mit Krebs. Orbitalgeschwülste. — Sarkome der serösen und Schleimhäute. Solitäre und multiple, primäre und secundäre, flache und polypöse Formen. Nasenpolypen. Uterus. Magen. Mastdarm. Pia mater. Bauchfell. — Sarkome der Drüsen: medulläre, schleimige, fibröse. Sexualdrüsen: Brust. Eierstock. Hoden (Sarcocele). Cystische und polypöse Formen. Prognose. Speicheldrüsen: Parotis. — Sarkome der Lymphdrüsen: Primäre und secundäre Formen. Das Drüsensarkom. Mediastinalgeschwülste. — Sarkome des Gehirns: Harte und weiche, cystische und hämorrhagische Formen. Bedeutung. — Allgemeiner Rückblick.

Zwanzigste Vorlesung. Granulationsgeschwülste 385

Praktisches Bedürfniss dieser Abtheilung. Die gewöhnliche Granulation und das junge Knochenmark als Vorbild. Tumeur à cytoblastions, Cytoblastoma, Granuloma. Verwandtschaft mit den Geschwülsten der Bindesubstanz-Reihe. Transitorischer Charakter ihres Gewebes. Stellung zu Sarkom und Entzündung. Die bindegewebigen Theile als Matrices. Innerer Bau: Beschaffenheit der Zellen und der Intercellularsubstanz. — Das wuchernde Granulationsgewebe. Tumor albus articulorum, Fungus artic. Granulöse und trachomatöse Entzündungen. Die einfache Fungosität (Fungus granulans): Epulis granulans, Papula rebellis, Chalazion. — Die eigentliche Granulationsgeschwulst: 1) Die syphilitische, oder das Gummigewächs. Der syphilitische Tuberkel, das Syphilom. Die Frage der specifischen Elemente. Unterscheidung der syphilitischen Localprocesse in einfach irritative (hyperplastische) und specifische (heteroplastische, gummöse). Verhältniss zu der Chronologie der Gesammterkrankung: secundäre und tertiäre, frühe und späte, leichte und schwere Zufälle. Der Mercurialismus und die dadurch geschaffene Prädisposition — Genauere Darstellung der Localprocesse: Knochen. Die periosteale Gummosität: Structur, mögliche Suppuration, fettige Rückbildung, käsiger Zustand, Resorption. Verhalten der Knochenoberfläche: Caries sicca, nachbarliche Hyperostose. Irritative Natur des Processes: Acrimonia syphilitica. Die einfachen Hyperostosen der Röhrenknochen, die Nodi und Exostosen. Periostitis syphilitica simplex et gummosa. Oertliche Gelegenheitsursachen. Syphilitische Dyskrasie. Ostitis und Osteomyelitis syphilitica: Spina ventosa, Necrosis. — Haut und Schleimhäute: Der indurirte Chancre: gummöse Natur der Induration. Die Syphilide: einfach-irritative und specifische Formen. Tubercula syphilitica, Lupus syph. Keloid. Condyloma latum (Schleimpapel, Schleimtuberkel): Verhältniss zum Condyloma acuminatum (Thymos); Gonorrhoe und Syphilis. Das condyломatöse Geschwür. Die Schleimhautsyphilide: einfach-irritative (erythematöse und catarrhalische) Formen, Hyperplasie der lymphatischen Gebilde (Tonsillen Follikel), Follicular-Bubonen, Condylome und Gummata. Das Larynx-Syphilid: markige Beschaffenheit der Gummata, Ulceration, Perichondritis, Stenose, Incontinenz, Oedema glottidis, Papillarhyperplasie. Syphiliden des Digestionskanals: Oesophagus, Rectum. — Lymphdrüsen: Bubonen. Amyloide Degeneration. Einfache und specifische Bubonen: markige Hyperplasie, käsige Umbildung. Bedeutung für die Blutmischung: Leucocytose, Chlorose, Hydrämie. Beziehung zur Skrophulose. — Unterhaut: Tubercules profonds, Knotensyphilid. — Viscerale Syphilis: vorwiegend käsige Beschaffenheit der Gummiknoten. Leber: Gummöse Hepatitis, Diagnose, Structur und Entwickelung der Gummata, Gelegenheitsursachen, Resorption. Andere Formen des Leber-Syphilids. Congenitale und hereditäre Fälle: miliare Gummata. Amyloidgeschwulst. Hoden: Gonorrhoische und syphilitische Erkrankung. Unterscheidung der syphilitischen Orchitis in einfache (Periorchitis s. Albuginitis und Orchitis interstitialis fibrosa) und gummöse (Sarcocele syphilitica). Bau und Entwickelung der Gummata. Aspermie. Fungus testiculi benignus. Brust und Eierstock. Muskeln: einfache und gummöse Myositis. Bau der Gummata. Grosse gummöse Geschwülste. Diaphragma. Zunge. Herz: gummöse Myocarditis, grosse Herztuberkel, Vorkommen und Entwickelung; einfach fibröse Myocarditis.

Seite

Gefässe: Endoarteriitis, Aneurysmen. Nervensystem: Functionelle Störungen, klinische Beobachtung. Negatives Resultat mancher anatomischen Untersuchungen. Vorkommen von Gummiknoten und einfachen Entzündungen. Dura mater: Pachymeningitis externa und interna, diffuse und circumscripte, einfache und gummöse Formen, Synechie mit der Pia, Obliteration der Gefässe, Atrophie der Nerven. Pia mater: einfache Entzündungen, Hydrocephalus, Vegetationen, Gummiknoten. Hirnsubstanz: gummöse und einfache Encephalitis, Beschaffenheit der Gummiknoten, Resolution und Recrudescenz. Diagnose von Tuberkel, Gliom und Sarkom. Rückenmark und Nerven. Auge: Iris, Choroides, Retina. Ohr. — Lungen: Asthma und Phthisis a lue venerea, Verhältniss zur Tuberculose; Gummiknoten, Vorkommen bei Neugebornen; einfache Entzündungen, die weisse Hepatisation der Neugebornen, die braune Induration, die Bronchopneumonie. — Rückblick auf die Lues: Unterscheidung der Localprocesse in 3 Reihen (einfach irritative, gummöse und amyloide) und der Gummiknoten in verschiedene Varietäten nach den Muttergeweben (fibröse, markige, gallertige und käsige). Infectiöse und contagiöse Natur des Virus. Gesammtverlauf: der Mutterknoten, die secundären und metastatischen Knoten. Träger der Infection. Dyskrasie: Nichtpermanenz derselben, Abhängigkeit von dem Bestehen örtlicher Heerde, Latenz der letzteren. Congenitale Syphilis: Verhalten der Eihäute. Endometritis decidua: proliferirende Form. Endometritis placentaris: gummöse Form. Verhalten des Fötus: intrauterines Absterben und Abortus; secundäre und tertiäre Erkrankungen. Syphilis tarda. — 2) Der Wolf, Lupus. Historisches: Herpes esthiomenos. Neoplastischer Charakter des Processes; die einfache oder fibröse und die granulirende oder zellige Form. Verlauf: Lupus tuberosus, laevis, tumidus s. hypertrophicus. Regelmässiger Ausgang von Knoten. Verhalten der Oberhaut: Lupus exfoliativus; Bildung von Milien und Erkrankung der Haare. Leiden der Haut und Schleimhaut: Granulationsgewebe, Zusammensetzung desselben, Zellen. Verschwärung: Lupus exedens s. vorax. Resolution: Lupus non exedens, Vitiligo. Vernarbung und fortkriechende Verschwärung: Lupus serpiginosus. Grösse der Verunstaltungen. Wucherung des Geschwürsgrundes: Lupus exuberans. Lupus erythematosus. Solitäre und multiple Formen. Leiden der Schleimhäute. Fehlen der lupösen Erkrankung in Lymphdrüsen und Eingeweiden. Verhältniss zur Syphilis: Lupus syphiliticus, Zweifelhaftigkeit desselben. Lupus scrophulosus. Mangel einer specifischen Dyskrasie. Therapeutische Gesichtspunkte. — 3) Der Aussatz, Lepra Arabum, Elephantiasis Graecorum. Terminologie. Verhältniss von Lepra und Elephantiasis; vielfache Verwirrung. Die Hauptformen: Lepra tuberosa, L. glabra s. anaesthetica, L. maculosa s. Morphaea (Miselsucht), L. mutilans s. articulorum; Bedeutung der Krankheit. Verhältniss zur Syphilis und zum Lupus. Gegenwärtiges Vorkommen. Aetiologie: 1) Erbliche Prädisposition, Discussion in Norwegen. Historisches. 2) Ansteckung und endemisches Vorkommen. 3) Diätetische Schädlichkeiten: Fische. 4) Dyskrasie. — Die Lepraknoten; Vorkommen: Haut: Rothe Flecken (Lepra rubra, Mal rouge de Cayenne, Cocobe, Eruption). Bildung der Knoten, Alopecie, Satyriasis s. Leontiasis; feinerer Bau. Analogie mit Fleischwarzen; Beschaffenheit und Entwickelung der Zellen. Das lepröse Geschwür. Persistente Knoten. Partielle oder völlige Rückbildung: Morphaea nigra et alba. Schleimhäute: knotige und ulceröse Formen. Zunge, Rachen, Kehlkopf, Nase, Auge. Nerven: Lepra anaesthetica; diffuse (entzündliche) und knotige Form. Verlauf. Feinerer Bau und Entwickelung, Rückbildung; Atrophie und Functionsstörung der Nerven. Folgezustände: Pemphigus leprosus, indurative Atrophie (Malum mortuum), neuroparalytische Entzündung, Verstümmelung der Extremitäten und des Auges: Lepra mutilans. Lymphdrüsen: Bubones leprosi. Viscerale Lepra: Hoden. Leproese Kachexie: Nephritis und Diarrhoe. — 4) Syphiloide, Lupoide und Leproide: Radesyge. Framboesia. Sibbens. Beerenähnliche Geschwülste (Thymosen). Beule von Aleppo, Biskara u. s. w. Sporadische Leproide. — 5) Rotz und Wurm (Malleus, Farcimen). Beziehung zu Syphilis, Aussatz und Tuberculose. Infection und Contagion. Rotz- und Wurmknoten beim Pferde: anatomische und histologische Beschaffenheit, Verlauf, acute und chronische Formen. Vorkommen: Nase, Lymphdrüsen, Respirationsorgane, Haut. Uebertragung auf den Menschen.

Digitized by Google

Seite

Einundzwanzigste Vorlesung. Lymphatische Geschwülste . . . 555

Vergleich mit der Structur der Lymphdrüsen. Die Lymphkörperchen oder Lymphzellen als Hauptbestandtheil. Die einfachste Drüsenform als Typus. Zwei Hauptgruppen: hyperplastische und heteroplastische Formen. Beziehung derselben zu einer lymphatischen Dyskrasie oder Constitution. Historische Bezeichnung der Producte: Scrofeln (Choeradeu), Strumen und Tuberkel (Phymata). Verwirrung über Identität oder Nichtidentität dieser Bezeichnungen. Zuwachs neuer Erfahrungen. Definitive Unterscheidung von Lymphomen und Strumen. — 1) Die leukämischen Lymphome. Zur Geschichte der Leukämie (Leukocythämie). Unterschied von Leukämie und Leukocytose. Lienale, lymphatische und gemischte Formen: Lymphämie und Splenämie. Natur der Localprocesse: hyperplastische und heteroplastische Bildungen. Wirkliche Tumoren: Digestionstract, Leber, Nieren, Herz, Respirationsschleimhaut. Retinitis leucaemica. Miliare Lymphome; Verhältniss zu Tuberkel. Persistenz der Elemente. Gang der Erkrankung: Verhältniss von Dyskrasie, Localprocess und Metastase. Leukämische Geschwülste der Lymphdrüsen: Aehnlichkeit mit Scrofulose; Verschiedenheit beider Processe. Genauere Beschreibung solcher Drüsen. — 2) Die typhösen Lymphome. Beziehung des typhösen Localprocesses zu Leukämie und Scrofulose. Bedeutung der „Typhusmasse." Verhalten der Organe (Darmfollikel, Gekrösdrüsen, Milz, Leber) bei Abdominaltyphus. — 3) Die Scrofulose. Strumen und Scrofeln im historischen Sinne. Alte Lehre von den idiopathischen Drüsenscrofeln als abhängig von einer Scrofeldyskrasie. Deuteropathische Natur der Drüsenleiden und Abhängigkeit derselben von örtlichen Veränderungen der Organe. Irritativer Charakter der Schwellung. Häufigkeit derselben wechselnd nach der Constitution der Organe und der Natur der erregenden Processe. Vulnerabilität der Theile und relative Dauerhaftigkeit der Störungen als Kriterien der scrofulösen Diathese. Neuro- und humoralpathologische Erklärung. Schwäche der Theile: lymphatische Constitution. Hals-, Bronchial-, Mesenterialscrofeln. Oertliche Wirkung der Reize. Erbliche Anlage. Erworbene Disposition; Einfluss anderer Krankheiten. Scrofulöser Krebs; syphilitische Scrofeln. — Die scrofulöse Drüsengeschwulst: Zusammensetzung, Entstehung und Geschichte. Hinfälligkeit der neugebildeten Zellen: Neigung zur Nekrobiose. Das erste, hyperplastische Stadium. Das zweite, käsige Stadium. Möglichkeit der Resolution im ersten Stadium. Der Scrofelstoff: die crude Ablagerung. Tuberkelartige Metamorphose (Tuberculisation), besser als käsige Metamorphose bezeichnet. Beziehung von Scrofeln und Tuberkeln. Geschichte der käsigen Masse: Erweichung, Ulceration, Vernarbung; atheromatöse und kalkige Metamorphose; Resolution. — Die Scrofuliden: Exantheme, Schleimhautleiden u. s. w. Kriterien derselben. Der scrofulöse (käsige) Eiter: kalte oder Lymphabscesse (Phymata); die scrofulöse Osteomyelitis (Caries); die scrofulösen Katarrhe. Scrofulöse Bronchopneumonie und Bronchitis (Phthisis scrofulosa): käsige Hepatisation = tuberculöse Infiltration; idiopathische Tuberculose der Bronchialdrüsen; Trachealscrofeln. Angina und Enteritis scrofulosa. Entzündliche Diathese der Scrofulösen. Kachexia scrofulosa. Einfluss der Drüsenleiden auf die Blutmischung und Ernährung. Tabes mesaraica. Die Königshellung (King's evil). Infectiöse Natur des Drüsenübels. Amyloide Degeneration als Epilog. — Therapeutische Gesichtspunkte. — 4) Die einfachen hyperplastischen Lymphome. Dauerhaftigkeit und locale Natur des Uebels. Tonsilien: Angina s. Cynanche tonsillaris, Mandelbräune: katarrhalische und lyssische Schwellung; eigentliche Hyperplasie. Zungen- und Darmfollikel: polypöse Hyperplasie. Thymus: Asthma thymicum. Milz: Die diffusen Milztumoren: harte (Scirrhus lienis, Fieberkuchen) und weiche Formen. Infectiöse und idiopathische Tumoren. Die bewegliche oder wandernde Milz. Amyloide Tumoren (Sagomilz und Wachsmilz). Partielle Hyperplasie. Lymphdrüsen: Hyperplasie isolirter Drüsen: harte (fibröse) Formen. Multiple Hyperplasie: Anaemia lymphatica. Amyloide Erkrankung. — 5) Die Tuberculose. Historischer Rückblick: Ungenauigkeit der Terminologie; Phymata; die miliaren oder specifischen Tuberkel. Verhältniss der Tuberkellehre zur Lehre von der Phthise: Phthisis tuberculosa s. scrofulosa. Frage von der Identität der Scrofeln und Tuberkeln: Tuberculose der Lymphdrüsen. Verhältniss von Tuberculose und Entzündung: Frage von der Identität

Digitized by Google

Seite

der Tuberkel und der Entzündungsproducte. Heteroplastische und lymphoide Natur der Tuberkel; irritativer Ursprung. Die tuberculöse Entzündung: tuberculöses und tuberculisirendes Exsudat, Tuberculisation und tuberkelartige Metamorphose. Tuberkelgranniation. Verhältniss zur Scrofulose und zu dyskrasischen Zuständen. Der Miliartuberkel: Analogie mit Lymph- und Milzfollikeln. Ursprüngliche Organisation. Vermutheter hydatidöser Anfang: Wurmknoten (Tuberculs verminosa). Verwechselungen mit Fibromen, Krebs, Peribronchitis u. s. w. Junge und alte Tuberkel. Histologie des jungen Tuberkels: Tuberkelkörperchen (Zellen); Entstehung derselben durch Wucherung aus bindegewebigen Theilen. Beziehung zu den Gefässen. Zellige und fibröse Formen. Leber; Schleimhäute; seröse Häute, Pia mater. Conglomerate: Knoten, Platten, Infiltration. Directe Ulceration: einfaches Tuberkelgeschwür. Larynxphthise. Käsige Metamorphose als nekrobiotischer Vorgang. Vollständige und unvollständige Verfettung: Resolution. Hinfälligkeit der Tuberkelzellen. Diagnose des Tuberkels: Lungen. Erweichung und käsige Verschwärnng: primäres oder lenticuläres Geschwür; secundäres oder fressendes Geschwür. Vernarbung. Infection der Nachbarschaft: Phthisis. Schleimhäute, seröse Häute, mittleres Ohr. Infiltration: Tubar- und Uterinschleimhaut. Nieren: interstitielle Bildung. Solitärknoten. — Tuberculose einzelner Organe: Hirn und Rückenmark. Bildung der Conglomeratknoten. Acuter und chronischer Verlauf. Unterscheidung von Gummigeschwülsten: Dura mater. Sitz, Ausgänge und Ursachen. Lymphdrüsen: Unterschied der scrofulösen und tuberculösen Formen; Combination. Milz und Thymus. Muskeln: Immunität derselben mit Ausnahme des Herzens. Schilddrüse und weibliche Sexualdrüsen: Immunität. Hoden: Sarcocele scrofulosa s. tuberculosa. Unterschied von syphilitischer Gummosität und chronischer apostematöser Orchitis. Epididymitis tuberculosa: Ulceration, Samenfistel. Primäre Tuberculose des Hodenkörpers. Betheiligung des Vas deferens, der Samenbläschen und Prostata. Primäre Urogenital-Tuberculose. Sitz der Tuberkel: Schleimhaut und Interstitialgewebe. Tuberculöse Caverne; Fistelbildung: Fungus benignus testiculi; Atrophia testis. Nebennieren: Broncekrankheit (Morbus Addisonii). Granulärer Anfang, käsige Massen, Erweichnng, Verkalkung. Melasma suprarenale. Capsulae atrabiliariae. Nervöse Natur der Nebennieren. Acute hämorrhagische Entzündung (Apoplexie) der Nebennieren mit tödtlichem Verlauf. Fehlen der Hautverfärbung: Dauer und Vollständigkeit der Erkrankung. Hautverfärbung ohne Erkrankung der Nebennieren. Verhältniss der Hautverfärbung zur Tuberculose. Beziehung zum Plexus solaris. Knochen: Spina ventosa, Teredo, Paedarthrocace, Caries et Necrosis interna, Exostosis scrofulosa. Osteomyelitis tuberculosa. Verlauf: Miliarknötchen, käsige Infiltration, Peri- und Parostitis. Necrose des Knochens: demarkirende Entzündung. Aufbruch in das Gelenk (Arthrocace) oder nach aussen. Osteomyelitis scrofulosa et suppurativa: Unterscheidung derselben von der Tuberculose. — Uebersicht der Tuberkellehre: heteroplastische Entwickelung, multiple Eruption. Tuberculöse Dyskrasie oder Diathese: Exclusion und Combination. Zurückweisung des tuberculösen Exsudates. Ursprung aus proliferirendem Bindegewebe. Histologische Territorien der Erkrankung: locale Vulnerabilität und Immunität der Gewebe. Allgemeine Vulnerabilität und Immunität der Individuen: intrauterines Leben. Entzündliche Diathese. Prävalenz der Erkrankung im jugendlichen Alter. Hereditäre und erworbene Tuberculose. Infectiöser Charakter des Tuberkels: Dissemination, Erkrankung der Lymphdrüsen, Metastase und Generalisation. Zurückführung aller Miliartuberkel auf Resorptions- und Infectionszustände zurückgewiesen. Specifische Prädisposition der Gewebe: örtliche Reize. Epidemisches Vorkommen der Tuberculose. Vergleich mit Leukämie, Typhus und Scrofulose. Nahe Verwandtschaft mit letzterer. Therapeutische Gesichtspunkte. — 6) Das Lymph-Sarcom (scrofulöses oder Drüsensarkom). Verhältniss zu Scrofulose und Leukämie. Harte und weiche Formen. Hyperplastisches und heteroplastisches Stadium: Metastase. Malignität. Vorkommen: Hals, Brust, Bauch. — 7) Die Perlsucht (Franzosenkrankheit, Morbus gallicus, Tuberculosis serosa, Nymphomanie) beim Rindvieh.

Gedruckt bei Julius Sittenfeld in Berlin.

Digitized by Google

LANE MEDICAL LIBRARY

To avoid fine, this book should be returned on
or before the date last stamped below.

DEC 1 29	JUL 1 3 1992	
NOV -12 1937		
MAR -1 1948		
OCT 1 9 1951		
NOV 1 6 1971		
JAN - 3 1972		
APR 3 1972		
APR 2 9 1972		
OCT 8 1974		
FEB 1 0 1977		
JUL 0 7 1992		
JUN 1 3 1992		

Digitized by Google

M651
V813
1864/65
v. 2

Digitized by Google